

ESTUDIO RETROSPECTIVO DE CASOS DIVERSOS DE PATOLOGÍAS BUCALES  
DIAGNOSTICADAS EN PACIENTES, QUE HAN SIDO TRATADOS MEDIANTE  
BIOPSIAS INCISIONALES Y/O ESCIONALES EN LA UNIDAD DE CIRUGÍA DE LA  
FACULTAD DE ODONTOLOGÍA DE LA UNIVERSIDAD DE SAN CARLOS DE  
GUATEMALA, DEL AÑO 2005 AL 2009.

Tesis presentada por:

**PAOLA CLAUDETH MARTÍNEZ TREJO**

Ante el tribunal examinador de la Facultad de Odontología de la Universidad de San Carlos  
de Guatemala, que practicó el Examen General Público, previo a optar al título de:

**CIRUJANA DENTISTA**

Guatemala, Noviembre 2010

## **JUNTA DIRECTIVA DE LA FACULTAD DE ODONTOLOGÍA**

Decano:	Dr. Manuel Aníbal Miranda Ramírez
Vocal Primero:	Dr. José Fernando Ávila González
Vocal Segundo:	Dr. Erwin Ramino González Moncada
Vocal Tercero:	Dr. Jorge Eduardo Benítez De León
Vocal Cuarto:	Br. Karla Marleny Corzo Alecio
Vocal Quinto:	Br. Laura Virginia Navichoque Alvarez
Secretaria General de Facultad:	Carmen Lorena Ordóñez de Maas, Ph. D

## **TRIBUNAL QUE PRACTICÓ EL EXAMEN GENERAL PÚBLICO**

Decano:	Dr. Manuel Aníbal Miranda Ramírez
Vocal Primero:	Dr. Jorge Eduardo Benitez De León
Vocal Segundo:	Dr. Edgar Guillermo Barreda Muralles
Vocal Tercero:	Dr. Jorge Orlando Ávila Morales
Secretaria General de Facultad:	Carmen Lorena Ordóñez de Maas, Ph D

## **ACTO QUE DEDICO**

- A DIOS:** Tú que eres motivo de todo lo que emprendo, gracias por la fuerza, paciencia y sabiduría que me has dado para poder terminar esta etapa de mi vida. Gracias por oír cada una de mis oraciones, peticiones y manifestarte de una manera tan especial como lo es en mi familia y amigos, a ti de una manera especial dedico mi graduación.
- A LA VIRGEN MARÍA:** Por ser un ejemplo a seguir, por todas las bendiciones que he recibido y por interceder siempre por mí.
- A MIS PADRES:** René y Reyna, quienes con amor, paciencia y esfuerzo me han formado para convertirme ahora en la persona que soy, por siempre anteponer a sus hijos por sobre todo, gracias por ayudarme a cumplir este gran sueño que compartían conmigo, sepan que son la inspiración y el mayor ejemplo que me guió desde el comienzo de mi carrera, gracias por la fortaleza y confianza que me dieron para seguir adelante, los amo y son el motivo más lindo que tengo para ser cada día mejor.
- A MIS HERMANOS:** Andrea, Julio y Jhoseline por ser grandes amigos y ejemplos en mi vida, por darme apoyo y un consejo en los momentos que más lo necesite. A los tres los quiero mucho y gracias por ser siempre un motivo de alegría.
- A MI SOBRINA:** Fátima Sofía por llenar de alegría mis días y ser una inspiración para ser cada día mejor. Te quiero mucho.
- A MI FAMILIA:** A mis abuelitas Agustina Salguero y Lucila Martínez por tenerme siempre en sus oraciones y ser una fuerte inspiración para alcanzar cada uno de mis sueños. A mis tíos, en especial a Alma Salguero, y primos por compartir esta alegría y darme su apoyo en todo momento. A todos los quiero mucho.
- A MIS PADRINOS:** Amory y Flor de María González quienes siempre han apoyado mis sueños y han sido grandes ejemplos a seguir. Gracias por su cariño y por considerarme como una hija más.

A MI NOVIO: Hugo por ser quien me ha acompañado y compartido cada una de mis alegrías y sueños, por tu amor y comprensión durante todo este tiempo. Te amo.

A MIS AMIGOS Y COMPAÑEROS: Gracias por hacer cada día diferente llenándolos de alegría, gracias por su apoyo y sus palabras de aliento en todo momento, en especial a Paola, Gaby, Andrea, Gustavo, Sergio, Williams, Ale, Polo, Linsy, Claudia, Nadia, Rina, Analu, Mónica y Luisa a todos los quiero mucho.

A MIS CATEDRÁTICOS: Gracias por compartir sus conocimientos para formarme como profesional, en especial a Dr. Guillermo Barreda, Dr. Ricardo León, Dr. Jorge Ávila y Dr. Oscar Toralla, quienes aparte de sus enseñanzas me han brindado su amistad. Dios los bendiga.

A MIS PACIENTES: Por colaborar en mi formación y confiar en mí.

A MI PAIS: Guatemala por ser mi patria y un gran motivo para ser mejor cada día y poner tu nombre en alto.

A LA UNIVERSIDAD SAN CARLOS DE GUATEMALA: Mi casa de estudios, por haberme dado la oportunidad de alcanzar este éxito y convertirme en la profesional que de hoy en adelante seré.

A LA FACULTAD DE ODONTOLOGÍA: Por haberme brindado los conocimientos necesarios para convertirme en una profesional de éxito.

## **TESIS QUE DEDICO**

- A DIOS: Sin él no podría haber finalizado esta investigación,
- A MIS PADRES: Por su apoyo en todo sentido para la realización de este trabajo.
- A MI ASESOR: Dr. Guillermo Barreda, gracias por sus conocimientos, paciencia y tiempo brindado para la realización de esta tesis.
- A MIS REVISORES: Dr. Jorge Ávila y Dr. Edgar Miranda gracias por su ayuda, por compartir sus conocimientos, y brindarme el tiempo necesario para concluir la presente investigación.
- A MI COMPAÑERA: Andrea María Morales García, por compartir conmigo la realización de este trabajo.

## **HONORABLE TRIBUNAL EXAMINADOR**

Tengo el honor de someter a su consideración mi trabajo de tesis intitulado:

“ESTUDIO RETROSPECTIVO DE CASOS DIVERSOS DE PATOLOGÍAS BUCALES DIAGNOSTICADAS EN PACIENTES, QUE HAN SIDO TRATADOS MEDIANTE BIOPSIAS INCISIONALES Y/O ESCIONALES EN LA UNIDAD DE CIRUGÍA DE LA FACULTAD DE ODONTOLOGÍA DE LA UNIVERSIDAD DE SAN CARLOS DE GUATEMALA, DEL AÑO 2005 AL 2009”, conforme lo demanda los Estatutos de la Universidad de San Carlos de Guatemala, para optar al Título de:

## **CIRUJANA DENTISTA**

Quiero expresar mi agradecimiento a cada una de las personas que contribuyeron para la realización de mi trabajo de investigación, a quienes me brindaron su apoyo y dedicación, a quienes me motivaron a seguir adelante, especialmente a Dios y mis padres.

A ustedes distinguidos miembros del Honorable Tribunal Examinador, reciban mis más altas muestras de consideración y respeto.

## INDICE

CONTENIDO	PÁGINA
Sumario	2
Introducción	4
Antecedentes	5
Planteamiento del problema	7
Justificación	8
Revisión bibliográfica	9
Objetivos	48
Variables	49
Técnica y procedimiento	51
Presentación e interpretación de resultados	54
Discusión de resultados	68
Conclusiones	69
Recomendaciones	70
Bibliografía	71
Anexos	73

## SUMARIO

El presente trabajo de investigación se realizó con el propósito de determinar cuál es la patología más prevalente en los pacientes de la Facultad de Odontología, que fue tratada mediante biopsia incisional y/ o escisional.

El primer paso fue la recolección de datos en el expediente de la Disciplina de Cirugía de los pacientes tratados mediante biopsia por presentar una lesión patológica en la cavidad bucal. Seguidamente se buscaron en el archivo de la Facultad de Odontología de la Universidad de San Carlos de Guatemala de los años 2005 al 2009, las fichas clínicas de cada uno de estos pacientes para recolectar los datos necesarios para el cuestionario.

Se elaboraron cuadros estadísticos, en donde se presentaron los siguientes resultados: del año 2005 al 2009 fueron tratados mediante biopsia por presentar patologías bucales 88 pacientes; el mayor número de biopsias se realizó en el año 2006, 76 fueron de tipo escisional. El sexo más afectado por la prevalencia de patologías bucales es el femenino, con 60 personas afectadas. El grupo etario más afectado es el comprendido entre los 51 a 60 años, con un total de 23 personas afectadas por la prevalencia de patologías bucales.

En cuanto a la información recopilada acerca de como la cavidad bucal propiamente dicha se ve afectada por las patologías bucales, se obtuvieron los siguientes resultados: el maxilar más afectado es el superior con un 47% de las patologías totales. La región de la cavidad bucal más afectada por la prevalencia de patologías es el paladar con 22% del porcentaje total; el diagnóstico preoperatorio más común es la hiperplasia fibrosa por prótesis con un 27% del total de las patologías.

De las patologías tratadas mediante biopsias, el 57% fueron enviadas a un estudio histopatológico para corroborar su diagnóstico; después de ser estudiadas por el laboratorio histopatológico de la Facultad de Odontología, la patología bucal de mayor prevalencia fue el papiloma escamoso con un 12% de las patologías totales.



Solamente en 24% de las biopsias enviadas a estudio histopatológico los resultados fueron concordantes con el diagnóstico preoperatorio.

Por tanto según los resultados, los adultos mayores son los que presentan más prevalencia de patologías.

## INTRODUCCIÓN

En Guatemala existen diversas patologías bucales como el carcinoma de células escamosas, carcinoma mucoepidermoide, adenoma pleomorfo, granuloma periférico de células gigantes, granuloma piogénico, granuloma central de células gigantes, tumor odontogénico epitelial calcificante, odontoma, quiste periapical, quiste residual, quiste dentígero hiperplasia inflamatoria fibrosa, mucocele, ránula, macula melanotica y leucoplasia idiopática, por mencionar algunas.

La unidad de Cirugía de la Facultad de Odontología de la Universidad de San Carlos de Guatemala, da tratamiento quirúrgico a dichas patologías con la finalidad de brindar a los pacientes que ingresan un tratamiento integral.

El presente estudio, tuvo como finalidad el recabamiento de información para determinar cuál es la patología más prevalente en la cavidad bucal, así como la prevalencia en el sexo, rango de edad, maxilar y región de la cavidad bucal, en los pacientes que fueron tratados mediante biopsias en la facultad de Odontología. Para lo cual se tomo en cuenta toda aquella información que es recopilada en el expediente clínico de la Unidad de Cirugía de la Facultad, la descripción de la lesión patológica en la ficha clínica de la Facultad y los resultados de las biopsias dadas por la unidad de patología.

Se encontrará una revisión bibliográfica con la descripción de las patologías más prevalentes, la descripción del procedimiento realizado para recopilar la información y la presentación de los resultados.

Este trabajo brindó información real sobre las patologías bucales que fueron tratadas dentro de la Unidad de Cirugía, de la Facultad de Odontología de la Universidad de San Carlos de Guatemala. Así mismo, podría a futuro colaborar en que se brinde una mejor atención al paciente que ingresa a la Facultad, archivando de manera más adecuada la información obtenida de los exámenes de la cavidad bucal.

## ANTECEDENTES

En la facultad de Odontología durante el examen clínico y/o radiográfico de los pacientes se encuentran diversas patologías bucales, mismas que deben ser tratadas mediante biopsias incisoriales y/o escicionales con la finalidad de ofrecer un tratamiento integral.

Se revisaron algunas tesis relacionadas al tema, encontrando la tesis realizada por Germán Lisandro Ruiz en el año 1981 titulada “Frecuencia del quiste de erupción en Guatemala y su relación con el sexo”. Evaluando a 1,000 niños de ambos sexos divididos en 530 niñas y 470 niños; encontró 4 quistes de erupción en los pacientes con dentición primaria, 2 en cada sexo; y 2 quistes de erupción en los pacientes con dentición mixta, 1 para cada sexo. El maxilar más afectado para la dentición primaria fue el maxilar superior, y para la dentición mixta, el maxilar inferior, y la región más afectada fue la anterior para la dentición primaria y la posterior para la dentición mixta.<sup>7</sup>

Carlos Roberto de la Cruz en 1981 realizó el estudio, “Patología Oral de Mayor Prevalencia en Pacientes que ingresan a la Facultad de Odontología”. En este estudio se evaluaron 1621 fichas clínicas de las cuales 940 eran mujeres y 681 hombres, divididos en grupos etarios, las tres lesiones de mayor prevalencia fueron lengua saburral en 715 pacientes, manchas melánicas en 683 pacientes y gingivitis en 457 pacientes. La lengua saburral, la gingivitis y la periodontitis fueron las patologías más prevalentes en el sexo femenino, en cuanto al sexo masculino las lesiones fueron manchas melánicas, gránulos de Fordyce y labios fisurados. Y el grupo etario que presentaba más patologías fue el de 25-50.<sup>2</sup>

Cándida Luz Franco, en el año 1982, realizó el estudio “Frecuencia de lesiones nodulares benignas en encía y reborde alveolar desdentado”, en la que evaluó a los pacientes edéntulos que habían ingresado a la Facultad de Odontología de la USAC, de 1963 a 1980, evaluando 424 fichas clínicas, donde encontró que la hiperplasia fibrosa inflamatoria o fibroma fue la patología más frecuente, y que el sexo más afectado era el femenino, así mismo concluyó que los resultados obtenidos para la realidad nacional no eran diferentes a los encontrados en la bibliografía consultada para su estudio.<sup>3</sup>

María Cristina Burke Sierra en el año 1984, realizó el estudio “Hallazgos patológicos encontrados en el examen clínico en tejidos de soporte en pacientes que han sido tratados como

pacientes de Prótesis Total de la Facultad de Odontología de la USAC, muestra tomada de 1979 a 1983”, en el cual estudió a 73 pacientes edéntulos totales, de los cuales el 67% presentó hallazgos patológicos en los tejidos de soporte asociados al uso de prótesis total, los hallazgos más prevalentes fueron los signos clínicos de inflamación en el maxilar inferior e hiperplasia papilar inflamatoria, afectando mayormente al sexo femenino. <sup>1</sup>

Magda Nineth Montoya Imeri, en el año 2000, realizó el estudio “Determinación de la frecuencia de lesiones patológicas detectadas en estudios histopatológicos del tejido que rodea a los terceros molares retenidos, analizados en el laboratorio de Patología de la USAC de febrero de 1995 a marzo 2000, así como el grado de conocimiento e importancia que se le da a dicho estudio por los odontólogos y los cirujanos maxilofaciales”, de una muestra de 284, encontró que un 50.35 % presentaba lesiones patológicas, de las cuales el 50 % fue quiste dentígero y un 0.35 % odontoma complejo; el sexo más afectado fue el femenino y el grupo etario el comprendido entre los 16 – 20 años. <sup>4</sup>

## **PLANTEAMIENTO DEL PROBLEMA**

Dentro de los tratamientos quirúrgicos que se realizan en la Facultad de Odontología, muchos están encaminados a la realización de biopsias incisionales y/o escicionales de las patologías bucales, la información obtenida de la atención a dichos pacientes no es recopilada ni archivada de manera adecuada, de tal forma que no existe una retroalimentación que aporte beneficio docente a diversas áreas de la facultad de Odontología, tales como Diagnóstico, Patología y Medico-Quirúrgica.

Debido a lo anterior surgió la siguiente interrogante, ¿Cuál es la patología más frecuente que ha sido tratada mediante biopsia dentro de la Facultad de Odontología durante los años 2005 al 2009?.

## **JUSTIFICACIÓN**

Este estudio surgió por la necesidad de obtener estadísticas reales y recientes sobre las patologías que recibieron tratamiento mediante biopsia en la Unidad de Cirugía.

Este tipo de trabajo puede ser utilizado como retroalimentación para el proceso de enseñanza-aprendizaje de la Facultad de Odontología, así como de todo el gremio odontológico, se obtuvieron datos de la patología que más frecuentemente recibe tratamiento en la facultad de odontología mediante biopsias.

A futuro podría representar un beneficio directo para los pacientes que serán tratados mediante biopsias ya que la información recopilada estaría archivada de una manera adecuada; y sería útil para que como parte de un tratamiento integral se le diera seguimiento al tratamiento dado a la lesión patológica. En el cual participarían las áreas de Diagnóstico, Patología y Médico-Quirúrgica.

## REVISIÓN DE LITERATURA

Para realizar el diagnóstico de las diferentes patologías bucales se empieza por el examen clínico y radiográfico, solo con este tipo de exámenes se puede tener cierto grado de error en el diagnóstico real de una lesión, por lo que en muchos casos está indicado el realizar algún tipo de biopsia para después poder enviar la muestra a un estudio histopatológico con el cual se podría ofrecer al paciente un diagnóstico exacto.

Se empezará por definir el término biopsia. Esta palabra está compuesta y procede del griego **bio**, vida, y **opsia**, ver.<sup>10</sup>

Para elegir el tipo de biopsia a realizar, se estudian dos variables que son: el lugar y el tamaño del área afectada, por lo que se nombrarán dos de los distintos tipos de biopsias existentes.

**Biopsia escisional:** conocida también como exéresis. Se define como la extirpación completa de un órgano o un tumor, generalmente sin márgenes, que se realiza normalmente en quirófano bajo anestesia general o local y con cirugía mayor o menor respectivamente.<sup>10</sup>

**Biopsia incisional:** es la biopsia en la que se corta o se extirpa quirúrgicamente sólo una porción significativa de tejido, masa o tumor. Este tipo de biopsia se utiliza más a menudo en los tumores de tejidos blandos, para distinguir patología benigna de la maligna.<sup>10</sup>

**Estudio histopatológico:** análisis de tejidos, realizado al microscopio para establecer un diagnóstico definitivo de una enfermedad.<sup>10</sup>

A continuación se describen algunas de las patologías bucales más comúnmente enviadas al quirófano para determinar un diagnóstico.

Los libros de texto presentan las siguientes patologías como las que pueden presentarse con mayor prevalencia:

### **CARCINOMA DE CÉLULAS ESCAMOSAS**<sup>5,6</sup>

En relación con la incidencia de todos los tipos de cáncer el carcinoma de células escamosas, bucal y bucofaríngeo, representa alrededor del 3% del total en hombres y 2% en mujeres. Al

hablar específicamente de esta patología se encuentra una proporción entre hombres y mujeres de 3:1 siendo las personas mayores la mas afectadas por este.

La tasa de supervivencia del carcinoma de células escamosas es desalentadoramente baja y bastante constante. En la actualidad, la mejoría de estas tasas estriba en la detección temprana, área en la cual los profesionales de la odontología representan un papel primario.

### **Etiología** <sup>5,6</sup>

Las causas de la aparición del carcinoma de células escamosas es multifactorial, se considera que un solo factor no podría definir claramente estas lesiones. Existen factores extrínsecos e intrínsecos. Entre los extrínsecos se incluyen agentes externos como: el humo del tabaco, el alcohol, la sífilis, la luz ultravioleta, la irritación crónica; y entre los intrínsecos se pueden mencionar los factores sistémicos como la malnutrición o la anemia ferropénica. Se considera que los factores hereditarios no juegan un rol muy importante en la mayoría de los casos encontrados.

La higiene bucal deficiente es considerada un efecto cocarcinogéno

### **Características clínicas** <sup>5,6</sup>

Sus características clínicas varían. Puede presentarse como una lesión exofítica, endofítica, leucoplásica, eritroplásica y eritroleucoplásica.

- Carcinoma labial <sup>5,6</sup>

Desde el punto de vista biológico deben separarse los carcinomas labiales en carcinoma del labio inferior y superior, ya que el cáncer del labio inferior es mucho más frecuente que el del superior. Una larga exposición a la luz ultravioleta y el fumar cigarrillos o pipa son los factores etiológicos más importantes en la aparición del cáncer.

El crecimiento es más lento en el labio inferior en comparación al del superior. El pronóstico para lesiones del labio inferior es favorable, en tanto, para las que aparecen en el labio superior sólo es regular.

Aparece con mayor frecuencia entre los cincuenta a setenta años de edad, afectando más a hombre que mujeres.



- Carcinoma intrabucal <sup>5,6</sup>

El sitio más común para este tipo de lesiones es la lengua, seguido por las lesiones en piso de boca que afectan más a hombres que a mujeres. Algunos otros sitios afectados son (en orden descendiente): paladar blando, encía, mucosa bucal, mucosa labial, y paladar duro.

El carcinoma en lengua representa el 50% de las lesiones intrabucales en la población de los Estados Unidos. Muestra predilección definitiva por hombres en los decenios sexto, séptimo y octavo de vida. Sin embargo se han reportado casos en pacientes jóvenes, siendo el único lugar donde se reportan lesiones congénitas. Su aspecto clínico es una úlcera indurada con bordes elevados que no cicatriza, también puede adoptar la forma de una placa blanca o roja. Algunas veces puede mostrar un patrón de crecimiento exofítico y también endofítico.

La localización más común es la porción posterior del borde lateral de lengua la cual explica el 45% de las lesiones y un 25% surge en el tercio posterior de la base de este órgano.

Las lesiones en piso de boca representan el 35% de todas las lesiones intrabucales y aparece con más frecuencia en mujeres. Ocurre en décadas tempranas en mujeres y en hombres sigue siendo común encontrarlas en pacientes mayores. El sitio más común es en la línea media cerca del frenillo lengua.

El carcinoma en encías y mucosas bucales explican casi el 10% de las lesiones intrabucales. Los hombres en el séptimo decenio de la vida constituyen el grupo más afectado. El cuadro inicial de estas lesiones varía desde una placa blanca hasta una úlcera que no cicatriza y una lesión exofítica.

En el paladar blando y los tejidos contiguos de las fauces, el carcinoma de células escamosas explica 10 a 20% de las lesiones intrabucales. En el paladar duro es infrecuente encontrar estas lesiones. Los carcinomas de células escamosas en el paladar se presentan generalmente como placas asintomáticas de color rojo o blanco o como masas queratósicas ulceradas.

### **Características histopatológicas <sup>5,6</sup>**

Casi todos los carcinomas bucales de células escamosas son lesiones moderadas o bien definidas. Se observa con frecuencia perlas de queratina y queratinización de células individuales. Constantemente hay invasión de estructuras subyacentes en la forma de pequeños nidos de

células hipercromáticas. Una reacción inflamatoria significativa del huésped casi siempre se observa alrededor de los nidos de las células del tumor invasor. Linfocitos, células plasmáticas y macrófagos, todos pueden encontrarse en gran número.

### **Tratamiento y pronóstico** <sup>5,6</sup>

Para este tipo de lesiones se recomienda la resección, radioterapia o ambas. El pronóstico depende tanto del subtipo histológico y de la extensión clínica de la lesión, siendo la etapa clínica el factor más determinante. Otros factores involucrados en el pronóstico son: edad, sexo, situación general de salud, estado del sistema inmunológico y actitud mental del paciente. Estas anomalías no representan recurrencia o persistencia de la lesión original sino nuevas lesiones separadas topográficamente o incluso en otros órganos de los sistemas.

### **CARCINOMA MUCOEPIDERMÓIDE** <sup>5,6</sup>

Esta lesión se considera la neoplasia maligna de glándulas salivales más común.

#### **Características clínicas** <sup>5,6</sup>

Este tumor se ubica con frecuencia en la glándula parótida en un 60 a 90% de los casos y las glándulas salivales menores son el segundo sitio más común en el que aparece; se ha registrado las áreas más afectadas que son: el labio inferior, piso de boca, lengua y área retromolar. Estas lesiones aparecen asintomáticas, algunas veces fluctuantes y tienen un color azul o rojo que puede confundirse clínicamente con un mucocele. Los tumores de alto grado de malignidad se acompañan de dolor y ulceración de la mucosa. Cuando aparece en las glándulas salivales mayores compromete el nervio facial o presentan signos de obstrucción.

La prevalencia de esta lesión es entre la segunda y séptima décadas de vida. Se han reportado algunos casos en la primera década de vida y se ha observado mayor malignidad de estas lesiones en niños. Se nota una leve predilección por mujeres.

#### **Características histopatológicas** <sup>5,6</sup>

El carcinoma mucoepidermoide es un tumor epitelial productor de mucina, su nombre refleja su estructura bifásica de células epidermoides y secretoras de moco, a menudo se nota una forma

poligonal, puentes intercelulares y rara vez queratinización, además se encuentran células basales que aparentemente son las creadoras de mucina y células epidermoides.

El carcinoma ha sido categorizado en uno de tres grados histopatológicos basados en:

1. Cantidad de formación quística.
2. Grado de citología atípica.
3. Números relativos de células mucosas, epidermoides e intermedias.

### **Tratamiento y pronóstico** <sup>5,6</sup>

El tratamiento del carcinoma mucoepidermoide está indicado según su localización, grado histopatológico y estado clínico del tumor.

El tratamiento de los tumores malignos primarios es quirúrgico; los de alto grado casi siempre se tratan además con radioterapia postoperatoria en el sitio primario. Casi siempre es necesario realizar disección radical del cuello en tumores de alto grado. El pronóstico se atribuye significativamente a los grados histológicos alto y bajo de malignidad.

### **ADENOMA PLEOMÓRFICO** <sup>5,6</sup>

Es el tumor mixto benigno más común de las glándulas salivales mayores y menores. De un 53% a un 77% de estos se localizan en glándula parótida, de un 44% a un 68% en la submandibular y de un 38% a un 43% en las glándulas salivales menores. La mayor parte de estos tumores aparecen en el paladar.

### **Características clínicas** <sup>5,6</sup>

Estas lesiones pueden aparecer a cualquier edad, pero es más común entre los 30 y los 50 años, y tiene predilección por mujeres. Su apariencia clínica es un nódulo sin movimiento de crecimiento lento, de consistencia firme, superficie lisa, indoloro. Los tumores que crecen en la parótida, por lo regular se localizan debajo de la oreja, en la parte posterior de la mandíbula y pueden llegar a alcanzar proporciones grotescas. Los que aparecen en glándulas menores rara vez alcanza un tamaño mayor a 1 o 2 centímetros de diámetro, la mayoría de estos tumores aparecen en la

porción postero-lateral del paladar, seguido por el labio inferior y mucosa bucal. Las lesiones en la mucosa bucal frecuentemente son móviles.

### **Características histopatológicas** <sup>5,6</sup>

El adenoma pleomórfico se observa como un tumor bien circunscrito y encapsulado, aunque este encapsulado completo es más común en los tumores de glándulas menores, especialmente en los que crecen en el paladar.

Casi una tercera parte de estas lesiones poseen una proporción casi igual de elementos epiteliales y mesenquimatosos. El componente epitelial incluye un gran número de patrones, incluyendo los que forman glándulas, túmulos, bandas y laminas sólidas. A veces se observa una transformación del epitelio metaplásico en elementos escamosos, sebáceos u oncocíticos. A estas características se le suman mezclas estromales de tejido mixoide, condroide, hialino y raras veces tejidos adiposo y óseo. A este patrón se le añaden células mioepiteliales que puede ser de dos tipos, células plasmacitoides y células fusiformes.

### **Tratamiento y pronóstico** <sup>5,6</sup>

El mejor tratamiento es la escisión quirúrgica. No se recomienda la enucleación por el riesgo de recurrencia. En todos los casos la intervención quirúrgica debe incluir tejido exterior a la pseudocápsula. Con una cirugía adecuada el pronóstico es excelente, los riesgos de recurrencia son menores en tumores en glándulas menores. La posibilidad de transformación maligna es mayor cuando los pacientes recibieron radioterapia o ha pasado mucho tiempo sin ser tratado el tumor.

### **GRANULOMA PERIFÉRICO DE CÉLULAS GIGANTES** <sup>5,6</sup>

Esta es una lesión relativamente común en la cavidad bucal, representa una respuesta poco frecuente del tejido conectivo hiperplásico a la lesión de los tejidos gingivales causada por trauma o irritación local.

### **Características clínicas** <sup>5,6</sup>

Se presenta de manera exclusiva en encía y zonas alveolares edéntulas, casi siempre en la zona intermedia entre los primeros molares permanentes y los incisivos. Se cree que se origina en el ligamento periodontal o en el periostio y puede ocasionar reabsorción del hueso alveolar.

Clínicamente se observa como una masa de color rojo azulado de base amplia, a veces puede presentar ulceración secundaria a traumatismo que puede producir zonas amarillas en la lesión por la formación de un coágulo de fibrina que cubre la úlcera. Esta lesión mide aproximadamente 1 cm. de diámetro, suelen aparecer entre los 50 y 60 años, siendo el sexo femenino el más afectado.

Cuando esta lesión ocurre el reborde edéntulo puede observarse como una transparencia superficial caliciforme.

### **Características histopatológicas** <sup>5,6</sup>

Estas anomalías se componen de masas lobulares de tejido hiperplásico de granulación. Puede presentar cierta cicatrización, lo que sugiere que puede tratarse de un proceso de reparación para la maduración de tejido conectivo. También puede observarse células inflamatorias crónicas; en las zonas superficiales de las lesiones ulceradas, puede observarse neutrófilos.

### **Tratamiento y pronóstico** <sup>5,6</sup>

Estas lesiones deben ser eliminadas por medios quirúrgicos, en el procedimiento debe incluirse también la eliminación de factores locales irritantes. La recurrencia es poco frecuente, pero puede ocurrir si la lesión no es bien eliminada.

### **GRANULOMA PIÓGENO** <sup>5,6</sup>

Esta anomalía se considera como una reacción exuberante del tejido conectivo a un estímulo o agresión. A pesar de su nombre no es un verdadero granuloma.

### **Características clínicas** <sup>5,6</sup>

Se presenta como una masa roja, ya que está formada de tejido hiperplásico de granulación abundante en capilares, el cual puede llegar a ulcerarse. Estos aparecen sobre la gingiva, siendo

causados por cálculo o material exógeno en el surco gingival. Suelen aparecer en cambios hormonales de la pubertad y del embarazo ya que se modifica la reacción gingival reparativa y se forman lesiones múltiples de encía o hiperplasia gingival generalizada.

Es poco frecuente encontrar lesiones en otras partes de la boca, pero es posible encontrarlos en zonas que reciben traumatismos frecuentes como el labio inferior, la mucosa vestibular y la lengua. Pueden presentar base sésil o pedunculada, su tamaño varía de milímetros a varios centímetros. Se presentan en su mayoría en las primeras cuatro décadas de vida y son más frecuentes en mujeres que en varones.

### **Características histopatológicas** <sup>5,6</sup>

Esta anomalía está formada especialmente de tejido de granulación hiperplásico. Es posible observar células gigantes multinucleadas dispersas por toda la masa lobulada de tejido de granulación, también se observa células inflamatorias crónicas y neutrófilos en la base de las úlceras. A menudo se observan islotes de hueso metaplásico en estas malformaciones.

### **Tratamiento y pronóstico** <sup>5,6</sup>

El tratamiento de elección es la escisión quirúrgica, así como la eliminación de cualquier factor etiológico local como cálculos. La recurrencia es infrecuente.

### **GRANULOMA CENTRAL DE CÉLULAS GIGANTES** <sup>5,6</sup>

Esta lesión ocurre casi de manera exclusiva en la mandíbula se considera de origen reactivo. Y se ha demostrado que las lesiones en la boca son parte de un proceso reparativo.

### **Características clínicas** <sup>5,6</sup>

Esta patología ocurre en un rango de edad entre los 2 a los 80 años de edad, aunque el 60% de los casos ocurren a las 30 años de edad, tiene predilección por el sexo femenino.

Se consideran en su mayoría asintomáticas y son descubiertas en exámenes radiográficos de rutina observándose como una lesión solitaria, radiolúcida y expansiva, generalmente compromete las regiones anteriores a los molares pudiéndose extender hasta la línea media,

también puede desplazar las raíces dentales y a veces reabsorción de estas. Una minoría de los casos pueden estar asociadas a dolor, parestesia o perforación de la tabla cortical.

### **Características histopatológicas** <sup>5,6</sup>

Esta anomalía consiste en una proliferación de fibroblastos fusiformes en un estroma que contiene una cantidad variables de colágena. Existe una gran cantidad de conductos vasculares pequeños, frecuentemente se observan macrófagos cargados con hemosiderina y eritrocitos extravasados. Se propone que las lesiones malignas contienen una población más densa de células gigantes mononucleares y multinucleares con menos tejido fibrovascular. Pueden ubicarse focos de osteoide dispersos en todo el estroma.

### **Tratamiento y pronóstico** <sup>5,6</sup>

La escisión quirúrgica y el raspado radical de la lesión son el tratamiento de elección para evitar la recurrencia. Algunos casos requieren un tratamiento prequirúrgico de endodoncia o extracción de los dientes afectados. Se reporta mayor tasa de recurrencia en casos de niños y adolescentes.

### **TUMOR ODONTÓGENO EPITELIAL CALCIFICANTE** <sup>5,6</sup>

También conocido como Tumor de Pindborg, es una lesión poco común, representa menos del 1% de los tumores odontogénicos.

### **Etiología** <sup>5,6</sup>

De origen odontógeno, se postula que deriva del estrato intermedio del órgano del esmalte, aunque se desconoce la célula que lo origina y el estímulo necesario para su proliferación.

### **Características clínicas** <sup>5,6</sup>

Es dos veces más frecuente en la mandíbula que en maxilar y predomina en la región molar de la mandíbula, aunque puede comprometer cualquier zona de estos huesos. No presenta diferencias entre sexos. Una inflamación dolorosa, de crecimiento lento es el signo más común.

Afecta al grupo erario comprendido entre los 30 – 50 años de edad, con una media cercana a los 40 años.

Radiográficamente es frecuente que las lesiones estén relacionadas con dientes retenidos, (mayormente terceros molares inferiores), pueden ser uniloculares o multiloculares; en algunas lesiones se pueden encontrar pequeñas loculaciones que se describen como “sacabocado” o “panal de abejas”. El tumor puede ser radiolúcido o contener focos opacos correspondientes a tejido calcificado; con frecuencia se delimitan bien, aunque en ocasiones los bordes escleróticos no son evidentes.

Pueden encontrarse tumores extraóseos, pero es bastante raro, invariablemente ocurre en el segmento anterior en encía.

### **Características histopatológicas** <sup>5,6</sup>

Es común identificar láminas de grandes células epiteliales poligonales, los núcleos muestran una variación grande en tamaño, forma y número, las figuras mitóticas son raras. El citoplasma es abundante y eosinofílico, es posible detectar zonas focales de células óptimamente claras. Largas áreas de material extracelular amorfo, hialinizado y eosinofílico, pueden estar presentes, las islas del tumor frecuentemente incluyen masas de material hialino. Las calcificaciones son las características distintivas del tumor, se desarrollan dentro de este material amiloideo y forman anillos concéntricos (anillos de Lieselang), estos tienden a fusionarse y formar masas largas y complejas.

### **Tratamiento y pronóstico** <sup>5,6</sup>

Esta tumoración tiene potencial invasivo, y menos agresivo que el Ameloblastoma, es de crecimiento lento y ataca por extensión directa, hay varias formas de intervención quirúrgica, que van desde la enucleación, hasta la resección, aunque la resección local conservadora es el tratamiento de elección, tiene una recurrencia del 20%. Y el pronóstico parece ser bueno, aunque un caso con metástasis en la región de nódulos linfáticos ha sido reportado.

### **Diagnósticos diferenciales** <sup>5,6</sup>

Si la lesión radiográfica es radiolúcida los diagnósticos diferenciales serían quiste dentífero, queratoquiste odontógeno, ameloblastoma, mixoma odontógeno. Si la lesión radiográfico es de patrón mixto radiolucido – radiopaco, quiste odontógeno calcificante, tumor odontógeno adenomatoide, fibroodontoma ameloblástico, fibroma osificante y osteoblastoma. Otras



posibilidades son: tumor odontógeno adenomatoide, fibroodontoma ameloblástico, fibroma oscificante y osteoblastoma.

### **TUMOR ODONTOGENO ADENOMATOIDE** <sup>5,6</sup>

Representa del 3 al 7 % de los tumores odontogénicos, aunque se consideraba una variante del ameloblastoma, denominado, adenoameloblastoma, sus características clínicas y su comportamiento biológico indican una entidad separada. Por su crecimiento lento y su circunscripción es más considerado un hamartoma que una neoplasia.

#### **Etiología** <sup>5,6</sup>

Aunque hay evidencia de que se deriva del epitelio del órgano del esmalte, algunos investigadores han sugerido que la lesión se origina de remanentes de la lámina dental.

#### **Características clínicas** <sup>5,6</sup>

Es más común en pacientes jóvenes, dos tercios de los casos han sido diagnosticados en pacientes de 10 a 19 años, y no es común en pacientes mayores de 30, tiene tendencia a ocurrir más en la porción anterior, es dos veces más común en el maxilar, y afecta dos veces más al sexo femenino.

La mayoría son pequeños, no exceden los 3 cm. de diámetro, raramente se han encontrado lesiones extraóseas. Su apariencia usual es de una masa pequeña de base sesil, en la encía bucal del maxilar superior, clínicamente no pueden diferenciarse de la lesión fibrosa gingival, son casi siempre asintomáticos y descubiertos en examen de rutina, o por asociación a piezas no eruptadas, las lesiones largas causan una expansión dolorosa del hueso.

Radiográficamente, el tumor aparece en un 75% de los casos, como una lucencia, unilocular, circunscrita, que envuelve la corona de un diente no eruptado, el canino en la mayoría de los casos, en este caso folicular es imposible diferenciarlo de un quiste dentígero, aunque la radiolucencia de este tumor pueda extenderse apicalmente pasada de la unión cemento esmalte lo que lo diferencia del quiste dentígero. En los casos extrafolículos la lesión radiolúcida aparece entre las raíces de dos dientes eruptados. Algunas veces la lesión puede contener calcificaciones como copos de nieve.

### **Características histopatológicas** <sup>5,6</sup>

Es una lesión bien definida rodeada de una cápsula fibrosa delgada. Microscópicamente la estructura es semejante a rosetas o conductos de células epiteliales columnares, estos pueden estar vacíos o contener pequeñas cantidades de material eosinofílico. Puede presentar algunos focis o calcificaciones que son interpretadas como formaciones de esmalte, algunos contienen áreas más largas de calcificaciones, que pueden ser dentina o cemento.

### **Tratamiento y pronóstico** <sup>5,6</sup>

Es completamente benigno, por su cápsula puede ser fácilmente enucleado del hueso, no hay documentación de comportamiento agresivo, y la recurrencia después de la enucleación puede ocurrir.

### **Diagnósticos diferenciales** <sup>5,6</sup>

Deben considerarse el quiste dentífero, por su alta frecuencia relacionada con dientes no eruptados; quiste periapical lateral, cuando es extrafolicular, quiste odontógeno calcificante y tumor odontógeno epitelial calcificante.

### **TUMOR DE CÉLULAS GIGANTES** <sup>5,6</sup>

Denominado también tumor central de células gigantes, tumor óseo de células gigantes y osteoclastoma.

Es un tumor verdadero; su conducta biológica varía de benigno a maligno. Su relación con el granuloma central de células gigantes no es clara, pero muchos investigadores consideran que se trata de una entidad distinta del granuloma central de células gigantes por la baja incidencia de dicho tumor en los maxilares.

### **Etiología** <sup>5,6</sup>

Se piensa que estas neoplasias surgen de células mesenquimatosas no diferenciadas que presentan algunas características de macrófagos

### **Características Clínicas** <sup>5,6</sup>

Como su conducta biológica es variable, las manifestaciones clínicas son también variables. Los tipos benignos son de crecimiento lento y de la expansión ósea casi idéntica a la del granuloma central de células gigantes y las variantes agresivas o malignas pueden ser de crecimiento rápido y producir dolor, ulceración y parestesia en la mucosa que envuelve al tumor. Son más frecuentes en huesos largos, en especial, en la zona de la articulación de la rodilla; aunque con poca frecuencia, puede localizarse en maxilares y, en ocasiones, en otros sitios de la región de cabeza y cuello como el esfenoides, etmoides y huesos temporales. Se presentan entre la 3a. y 4a. década. Radiográficamente, se manifiesta como una lesión radiolúcida similar a la imagen del granuloma central de células gigantes. Es una imagen radiolúcida que destruye la tabla externa e interna y el reborde, puede ser unilocular o multilocular También pueden estar relacionados con enfermedad de Paget de los maxilares o de huesos largos preexistente.

### **Características histopatológicas** <sup>5,6</sup>

Son células ovoideas y osteoclastos, aunque es difícil distinguirlos de los tumores de huesos largos, la característica biológica de que no son tan recurrentes después de cureteados, es lo que los difiere.

### **Tratamiento y pronóstico** <sup>5,6</sup>

Extirpación quirúrgica. Estas lesiones tienen mayor tendencia a recurrir que el granuloma central de células gigantes.

### **Diagnóstico diferencial** <sup>5,6</sup>

Ameloblastoma.

### **ODONTOMA** <sup>5,6</sup>

Es el tumor odontogénico más común. Se considera a estos tumores como hamartomas y no neoplasias.

Estas lesiones están subdivididas en compuesto y complejo.

### **Características clínicas** <sup>5,6</sup>

Se considera que estas lesiones aparecen en las primeras dos décadas de vida, se ha observado cierta predilección por el sexo masculino. En su mayoría estas lesiones son asintomáticas y se descubren en exámenes de rutina. Su tamaño puede variar de más de 6 cm. y pondrían causar expansión de corticales, ocurren más en el maxilar superior que en el inferior, se considera que los odontomas compuestos ocurren más en la región anterior y el complejo en la región posterior.

Radiográficamente, ambas lesiones son radiopacas, la diferencia entre ambos es que el odontoma compuesto se observa como varios dientes maduros en un solo foco teniendo lugar entre dientes. Por otra parte, el complejo aparece como una masa con un halo radioluciente.

### **Características histopatológicas** <sup>5,6</sup>

En estas lesiones puede observarse esmalte, dentina, cemento y pulpa de aspecto normal. También hay queratinización de las llamadas células fantasmas en las células epiteliales del esmalte de algunos odontomas.

### **Tratamiento y pronóstico** <sup>5,6</sup>

El tratamiento es una escisión quirúrgica local y el pronóstico es excelente.

### **QUISTE PERIAPICAL** <sup>5,6,11</sup>

Son los quistes más frecuentes de la región bucal y peribucal (del 7 al 54%) también se les denomina quiste periodontal apical o quiste radicular. El epitelio del ápice de una pieza no vital, puede estimular una inflamación para la formación de un quiste. Un quiste periapical sólo puede ser diferenciado de un granuloma periapical mediante un estudio histopatológico. El quiste periapical representa un epitelio de tejido conectivo fibroso rodeado de un lumen que contiene fluidos y células muertas.

Existen dos variantes de este tipo de lesiones las cuales son:

- **Quiste radicular lateral:** aparece a lo largo de la pared lateral de la raíz.

- **Quiste residual:** es la inflamación periapical del tejido que no cicatriza cuando la pieza dental es extraída. Con el transcurso de los años el lumen del quiste puede tener calcificaciones distróficas.

### **Etiología** <sup>5,6,11</sup>

Es una secuela común del granuloma periapical, se origina como resultado de una infección bacteriana y necrosis de la pulpa dental, casi siempre después que la caries afectó drásticamente a la pieza dental. El revestimiento epitelial se deriva de los restos epiteliales de Malassez, que proliferan como resultado del estímulo inflamatorio en un granuloma periapical preexistente.

El granuloma periapical se inicia y mantiene por los productos de descomposición del tejido pulpar necrosado, la estimulación de los residuos epiteliales de Malassez, tienen lugar como reacción a los productos de inflamación, conforme el epitelio prolifera se forma el quiste para separar el estímulo inflamatorio del hueso circundante. La fragmentación de residuos celulares en la luz del quiste eleva la concentración de proteínas e incrementa la presión osmótica. El resultado es transporte de líquido a la luz a través del revestimiento epitelial desde el lado del tejido conectivo, el ingreso del líquido contribuye al aumento de volumen del quiste. Con la resorción de hueso osteoclástico el quiste se expande. Entre otros factores las prostaglandinas, interleucinas y proteinasas, que procedentes de las células inflamatorias y de células de la periferia permiten un mayor crecimiento del quiste.

### **Características clínicas** <sup>5,6,11</sup>

Por definición, para establecer el diagnóstico de quiste periapical es requisito que la pulpa dental no esté vital. Con mayor frecuencia en individuos entre la tercera y sexta década de la vida. Afecta mayormente al sexo masculino. Su localización más frecuentemente es en el maxilar, en especial en la región anterior; le siguen en orden de prevalencia la región posterior maxilar y mandibular, y por último, la región anterior mandibular. Son generalmente asintomáticos, se descubren de manera casual en exámenes dentales de rutina. Si el quiste crece en tamaño, puede provocar hinchazón y dolor, así como movilidad de los dientes adyacentes.

Crean absorción de hueso pero no expansión del mismo. Radiográficamente, son de apariencia radiolúcida de forma redonda u ovoide, con un borde opaco delgado, contiguo a la lámina dura

del diente dañado; pero es posible que los quistes en crecimiento activo no presenten este componente radiopaco. Varían en tamaño de 0.5 mm o menos a varios centímetros de diámetro, aunque la mayor parte de ellos mide menos de 1.5 cm de diámetro. En los quistes de larga evolución, puede observarse resorción radicular del diente que se lesiona y, en ocasiones, de las raíces de los dientes adyacentes, provocando así movilidad de los mismos.

En algunos casos el quiste de larga permanencia puede sufrir una exacerbación aguda del proceso inflamatorio y desarrollar rápidamente un absceso que después avanza a celulitis o a una fístula que drena.

Quiste lateral radicular, es una radioluscencia que aparece en la parte lateral de la raíz.

### **Características histopatológicas** <sup>5,6,11</sup>

Esta revestido por epitelio escamoso estratificado no queratinizado de espesor variable, hay espongiosis en grados variables, un dato común es la transmigración de células inflamatorias a través del epitelio, con un gran número de leucocitos polimorfonucleares y menor número de linfocitos afectados por este proceso. El tejido conectivo subyacente de apoyo puede experimentar infiltración focal o difusa con una población mixta de células inflamatorias. En dirección del epitelio dominan los leucocitos polimorfonucleares, a mayor profundidad en el tejido conectivo más comunes son los linfocitos. A menudo se encuentra infiltrado de células plasmáticas acompañado de Cuerpos de Rusell esféricos y refrigerantes que dominan la imagen microscópica, después de una hemorragia se pueden identificar focos de calcificación distrófica, hendiduras de colesterol y células gigantes multinucleadas.

### **Tratamiento y pronóstico** <sup>5,6,11</sup>

Puede ser tratado con un tratamiento de conductos radiculares, puesto que casi todas las anomalías periapicales son granulomas.

La apicectomía, la exodoncia y raspado, solo se práctica en anomalías persistentes, lo que nos indica la presencia de un quiste definitivo o un tratamiento de conductos radiculares inadecuado. En casos de quistes muy grandes, es útil la exteriorización o marsupialización de la lesión. No se produce recurrencia de la lesión cuando la extirpación es correcta. Cuando el tratamiento es apropiado ocurre reparación ósea completa y la recurrencia es nula.

## **Diagnósticos diferenciales** <sup>5,6,11</sup>

En el diagnóstico diferencial se debe incluir granuloma periapical, en las que han sido tratadas quirúrgicamente se debe considerar defecto quirúrgico o cicatriz periapical. En la región anterior hay que diferenciar una radiotransparencia periapical de la fase temprana de la displasia periapical cemental. En los cuadrantes posteriores, el diagnóstico diferencial puede ser el quiste óseo traumático. También pueden considerarse los quistes odontógenos, lesiones de células gigantes, enfermedad metastásica y tumores óseos primarios, con la diferencia de que las piezas en estos son vitales.

## **QUISTE RESIDUAL** <sup>5,6</sup>

Puede desarrollarse cuando la extirpación del quiste es incompleta, después de meses o años del tratamiento inicial. Si los quistes radiculares o residuales son tratados de manera adecuada suele haber reparación completa del hueso.

## **QUISTE DENTÍGERO** <sup>5,6,10</sup>

Es el más frecuente de los quistes odontógenos después del radicular, también se le puede llamar quiste folicular, por definición, el quiste dentígero se relaciona con la corona de un diente en desarrollo o sin erupcionar. El quiste que encierra la corona de un diente no erupcionado y se encuentra unido al cuello dental. Lo que ayuda a diferenciarlo del quiste primordial.

## **Etiología** <sup>5,6,10</sup>

Los quistes dentígeros se desarrollan por la proliferación de residuos del órgano del esmalte o epitelio de esmalte reducido. La expansión del quiste dentígero se relaciona con proliferación epitelial, liberación de factores resorbedores de hueso e incremento de la osmolalidad del líquido en el quiste como resultado del paso de células inflamatorias y epiteliales descamadas a la luz del quiste.

## **Características clínicas** <sup>5,6,10</sup>

Su localización más frecuente es en las regiones de los terceros molares mandibulares y maxilares, las regiones de los caninos maxilares, así como segundas premolares de la mandíbula. Los pequeños son asintomáticos y son descubiertos en exámenes radiográficos de rutina.

Aparecen con mayor frecuencia durante la segunda y tercera década de la vida. Tienen predilección por pacientes de sexo masculino. Puede alcanzar dimensiones significativas a menudo como resultado de la expansión del hueso cortical, pero rara vez crecen tanto que puedan predisponer a fractura patológica. Produce expansión del hueso, con la subsecuente asimetría facial, desalajo de dientes, intensa reabsorción radicular de los dientes adyacentes y dolor, por el continuo agrandamiento del quiste. La infección secundaria del quiste puede causar dolor e inflamación.

La compresión digital causa sensación de crujido o crepító por adelgazamiento de la corteza y cuando no hay hueso cortical limitante produce sensación esponjosa o blanda.

Radiográficamente, es una lesión radiolúcida bien definida, que por lo general es unilocular y en ocasiones multilocular, y se relaciona con la corona de un diente que aún no erupciona y se encuentra desplazado. Presenta un límite radiopaco delgado a menos que exista infección del quiste. En los quistes de larga evolución que se expanden hacia las raíces de los dientes erupcionados adyacentes, puede apreciarse resorción radicular de los mismos. La envoltura de la corona suele ser simétrica aunque en algunas ocasiones se aprecian lesiones radiolúcidas laterales. De manera concomitante se observa desplazamiento del diente retenido en cualquier plano o posición. En la mandíbula, la lesión puede extenderse hacia arriba desde la región del tercer molar hacia la rama o hacia delante y abajo, a lo largo del cuerpo de la misma.

Los quistes dentígeros maxilares que afectan la región canina, puede extenderse al seno maxilar, al piso de la órbita o la fosa nasal y los que afectan al tercer molar pueden expandirse distalmente hacia arriba y afectar la cavidad del seno maxilar.

### **Características histopatológicas** <sup>5,6,10</sup>

El tejido conectivo fibroso de apoyo a la pared del quiste está revestido por epitelio escamoso estratificado, si el quiste no está inflamado el revestimiento epitelial no está queratinizado y muestra un espesor de casi cuatro a seis capas de células, un gran número de células ciliadas y raras veces sebáceas pueden reconocerse en el epitelio de revestimiento. La unión entre el epitelio y tejido conectivo es plana, aunque puede detectarse hiperplasia epitelial en los casos en que hay inflamación secundaria.



### **Tratamiento y pronóstico** <sup>5,6,10</sup>

Extirpación del diente relacionado y enucleación del componente de tejido blando es el tratamiento definitivo en la mayor parte de los casos. Cuando el quiste daña porciones significativas de la mandíbula, un enfoque terapéutico temprano aceptable supone la exteriorización o marsupialización del quiste para permitir la descompresión y encogimiento subsecuente de la lesión, reduciendo así la extensión de la operación que debe practicarse en fechas posteriores.

Es posible que el revestimiento epitelial del quiste dentífero se transforme en ameloblastoma, cuando se identifican células mucosas, también es posible que se desarrolle un carcinoma mucoepidermoide intraóseo.

### **Diagnósticos diferenciales** <sup>5,6,10</sup>

Debe incluirse queratoquiste odontógeno, ameloblastoma y otros tumores odontógenos, en el caso de radioluscencias pericoronales en regiones anteriores de los maxilares debe considerarse tumores odontogénicos adenomatoides. Otra posibilidad es el fibroma ameloblástico cuando la lesión esta en la parte posterior de la mandíbula de un paciente joven. <sup>5,6,10</sup>

### **QUERATOQUISTE** <sup>5,6,10</sup>

El queratoquiste representa una entidad distinta por su aspecto histopatológico que lo hace distinto de los demás.

### **Etiología** <sup>5,6,10</sup>

Se origina en restos de la lámina dental de la mandíbula o el maxilar superior; sin embargo hay evidencia que sugiere que puede derivarse de una extensión del componente de células basales del epitelio que lo cubre.

### **Características clínicas** <sup>5,6,10</sup>

Muestran habitualmente una evolución benigna pero agresiva, con significativa recurrencia, y pueden indicar la presencia del síndrome de carcinoma de células basales nevoides. Se puede presentar a cualquier edad, pero es más frecuente en la segunda y tercera década. Tiene

predilección por el sexo masculino. Se localizan de forma predominante en la mandíbula, en proporción de 2:1, con respecto al maxilar; con mayor frecuencia en la región posterior del cuerpo y en la rama mandibular. Cuando afecta el maxilar superior predominan en la zona del tercer molar y con menos frecuencia en la región canina. Es de sintomatología dolorosa, puede provocar hinchazón de los tejidos blandos, drenaje y diversas manifestaciones neurológicas, como parestesia del labio o de los dientes. Radiográficamente es una lesión radiolúcida, bien circunscrita y presenta bordes escleróticos (radiopaco) delgados. Es posible observar multilocularidad, en especial en lesiones más grandes; sin embargo la mayor parte son uniloculares. Más del 40% está adyacente a la corona de un diente sin erupcionar. Algunas veces, la proximidad a las raíces causa resorción de estas, aunque es más común el desplazamiento. Un porcentaje importante produce expansión ósea; alrededor de 30% de las lesiones maxilares causan expansión bucal más que palatina, más de 50% de las lesiones mandibulares presenta expansión bucal y la tercera parte crecimiento lingual.

#### **Características histopatológicas** <sup>5,6,10</sup>

El revestimiento epitelial es uniformemente delgado y varía por lo general de ocho a diez capas de células de espesor. La capa basal muestra un patrón característico en palizada, con núcleos de diámetros uniforme polarizado y muy teñido. Las células epiteliales luminales están paraqueratinizadas y muestran un perfil irregular o corrugado, hay zonas focales de ortoqueratina, a menudo el componente de tejido conectivo fibroso de la pared del quiste carece de un infiltrado de células inflamatorias y es relativamente delgado. La interfaz epitelio tejido conectivo es por lo general aplanada sin formación de borde epitelial.

#### **Tratamiento y pronóstico** <sup>5,6,10</sup>

Escisión quirúrgica con raspado óseo periférico u osteoctomía, esta técnica debido a su alta recurrencia, ya que por lo delgado de la pared del quiste, este no puede ser removido en su totalidad y lo que queda puede dar lugar a la recurrencia, por lo que para esta lesión hay que hacer exámenes de seguimiento.

### **Diagnósticos diferenciales** <sup>5,6,10</sup>

Por su relación con piezas dentales, debe considerarse: quiste dentígero, ameloblastoma, quiste odontógeno calcificante con calcificación reducida, tumor odontógeno adenomatoide, fibroma ameloblástico y otros tumores odontógenos. Además, quiste óseo traumático, granuloma central de células gigantes, quiste periodontal lateral y diversas formas de quistes fisurales. También los tumores no odontógenos, como anomalías vasculares, tumores óseos benignos, el plasmocitoma – mieloma y carcinomas con poca capacidad de metástasis.

### **HIPERPLASIA INFLAMATORIA FIBROSA** <sup>5,6</sup>

(Épulis fisurado, tumor por lesión de la prótesis total, hiperplasia fibrosa por prótesis mal ajustada).

Esta hiperplasia fibrosa de la mucosa bucal se relaciona con el traumatismo crónico producido por una prótesis mal ajustada.

### **Características clínicas** <sup>5,6</sup>

Esta lesión puede ser única o múltiple y suele aparecer en la mucosa vestibular donde el borde de la prótesis tiene contacto con los tejidos. Se originan pliegues indoloros de tejido fibroso que rodean el borde extendido de la dentadura artificial, los cuales pueden aparecer eritematosos o ulcerados por el trauma constante. Su tamaño puede variar de lesiones pequeñas de 1 cm. hasta grandes masas.

La mayoría de las lesiones suelen aparecer en la edad media y en adultos mayores. Puede ocurrir en cualquiera de los maxilares, afectando más las áreas anteriores que las posteriores. Hay una pronunciada predilección por el sexo femenino.

### **Características histopatológicas** <sup>5,6</sup>

Se observa una hiperplasia fibrosa de tejido conectivo y en la parte externa de la lesión se encuentra un epitelio hiperparaqueratinizado, en algunos casos el epitelio muestra una hiperplasia papilar inflamatoria o una hiperplasia pseudoepitelioescamosa.

### **Tratamiento y pronóstico** <sup>5,6</sup>

El tratamiento consiste en la remoción quirúrgica, y examinar el tejido removido. Es necesario construir una nueva prótesis o hacer un rebase de la misma para prevenir recurrencias.

### **MUCOCELE** <sup>5,6</sup>

El mucocèle es una lesión común de la mucosa bucal y resulta de la ruptura de un conducto de una glándula salivar ocurriendo un derrame de mucina en los tejidos suaves que la rodean. Este derrame de mucina puede ser ocasionada por trauma.

### **Características clínicas** <sup>5,6</sup>

Estas lesiones aparecen bien definidas y su tamaño varía de 1 a 2 mm. hasta varios centímetros de diámetro se observa translúcida o tono azul de superficie lisa, se localiza con mayor frecuencia en el labio inferior, aunque también puede aparecer la mucosa bucal, superficie ventral de lengua, piso de boca, paladar blando y región retromolar. Los mucocèles pueden afectar a cualquier edad, pero es más común en adolescentes y niños.

### **Características histopatológicas** <sup>5,6</sup>

Se observa al microscopio como un área con mucinas rodeado de tejido de granulación, incluyendo numerosos neutrófilos, macrófagos, linfocitos y en ocasiones, células plasmáticas.

### **Tratamiento y pronóstico** <sup>5,6</sup>

Algunas de estas lesiones son de corta vida ya que sufren de ruptura por si solos. Aunque hay algunas que se vuelven crónicas y necesitan tratamiento quirúrgico. El pronóstico es excelente, aunque a veces hay necesidad de una nueva cirugía.

### **RÁNULA** <sup>5,6,10</sup>

Es un término clínico utilizado para denominar un tipo de mucocèle que ocurre de manera específica en el piso de boca, cuya patogenia e histopatología corresponden tanto al fenómeno de extravasación, como al quiste de retención mucosa. La ránula se comunica con los conductos de las glándulas salivales sublinguales o, con menos frecuencia, de las submandibulares. También se

ha utilizado para describir otras hinchazones similares en piso de boca, tales como el quiste de glándulas salivales o quistes dermoides.

### **Etiología** <sup>5,6,10</sup>

El traumatismo (accidental o quirúrgico) y la obstrucción de los conductos son causas frecuentes de ránula. Por lo general, el bloqueo de los conductos se debe a cálculos salivales o sialolitos, que son precipitaciones de sales de calcio, alrededor de un nido central de residuos celulares o mucina condensada, la lesión exuda moco en el tejido intersticial circundante y desencadena una inflamación.

### **Características clínicas** <sup>5,6,10</sup>

Se presenta como una masa de tejido blando fluctuante, que no es dolorosa, unilateral en el piso de boca. Evidencia un aspecto típico azulado que se compara con la barriga de una rana. La lesión presenta grandes variaciones de tamaño; cuando es muy grande, puede producir desviación media y superior de la lengua; si el fenómeno de extravasación separa los tejidos subyacentes, puede cruzar la línea media. Cuando se localiza en la profundidad del tejido conectivo, no se aprecia la característica lesión translúcida azul. Son más largas que los mucocelos. Lo que ayuda a distinguirla de un quiste dermoide es que siempre está localizada lateral a la línea media.

Una variante clínica puede ser la ránula cervical, que ocurre cuando la mucina se disipa a través del músculo milohioideo y produce hinchazón en el cuello.

En casos de bloqueo por sialolitos, una radiografía de los tejidos blandos establece el diagnóstico, pues muestra la presencia de los mismos.

### **Características histopatológicas** <sup>5,6,10</sup>

Según su patogenia, la apariencia microscópica es igual a la del fenómeno de extravasación del moco o quiste por retención de moco, es un líquido mucoseroso rodeado de tejido de granulación. El que es provocado por retención muestra revestimiento derivado del epitelio del conducto, y también puede encontrarse el sialolito.

### **Tratamiento y pronóstico** <sup>5,6,10</sup>

Extirpación quirúrgica por medio de marsupialización, para tratar de reducir el tamaño mediante descompresión natural, o se extirpa la glándula afectada. En caso de sialolito este debe ser extirpado quirúrgicamente o exprimirse a través del conducto.

### **Diagnósticos diferenciales** <sup>5,6,10</sup>

Debe incluir por su localización, quiste dermoide, tumores de glándulas salivales y neoplasias benignas de mesénquima, para estos la textura es la que diferencia a las ránulas. Los diagnósticos diferenciales de ránulas profundas, incluyen lesiones quísticas de origen de seno cervical, quistes tímicos e higroma quístico.

### **MÁCULA MELANÓTICA** <sup>5,6</sup>

Lesión pigmentada focal.

### **Características clínicas** <sup>5,6</sup>

Estas lesiones pueden aparecer en cualquier superficie mucosa, son asintomáticas y no tiene potencial maligno.

### **Características histopatológicas** <sup>5,6</sup>

Al examen en el microscopio se observa una acumulación de melanina en queratinocitos basales y número normal de melanocitos. También se observa frecuentemente melanofagocitosis.

### **Tratamiento y pronóstico** <sup>5,6</sup>

Puede ser necesaria la biopsia para establecer un diagnóstico definitivo de la lesión, por otra parte no está indicado tratamiento alguno.

### **LEUCOPLASIA IDIOPÁTICA** <sup>5,6,10</sup>

“Leucoplasia” es un término clínico que indica parche o placa blanca de la mucosa bucal que no se desprende al raspado y que no pueden considerarse parte de alguna enfermedad o padecimiento; no tiene una connotación histológica. Esta definición excluye anomalías que pueden ser diagnosticadas de cuadros clínicos como liquen plano, candidiasis, leucoedema, y

nevo blanco esponjoso. Las lesiones denominadas leucoplasia pueden ser desde una hiperqueratosis benigna hasta un carcinoma invasor de células escamosas, por lo que es obligatorio realizar una biopsia para obtener un diagnóstico definitivo. Es una lesión oral precancerosa más común, representando el 85% de los casos.

### **Etiología** <sup>5,6,10</sup>

Su etiología puede ser variada. Muchas de estas lesiones están asociadas al consumo de tabaco, alcohol, al extracto de hierbas; sanguinaria, contenida en algunas pastas dentales, traumatismo, radiación ultravioleta, infección por candida albicans y deficiencias nutricionales, como deficiencia de hierro y desarrollo de disfagia siderogénica.

### **Características clínicas** <sup>5,6,10</sup>

Trastorno que se relaciona con la población de edad mediana y mayor. La mayor parte de los casos se da después de los 40 años. Las tendencias recientes con respecto al hábito de fumar tabaco ha hecho que esta entidad se presente en pacientes más jóvenes y no tiene predilección por sexo. Aunque actualmente también afecta a mujeres que tienen el hábito del tabaco.

Los sitios predominantes de incidencia han cambiado con los años. Durante un tiempo, fue la lengua el sitio más frecuente para el desarrollo de las leucoplasias. Pero actualmente la lesión se encuentra en la mucosa mandibular y bucal. El paladar, reborde maxilar y labio inferior son áreas que se afectan con menor frecuencia. El riesgo de transformación maligna varía de un sitio a otro siendo que piso de boca, labios y lengua son los que mayormente las sufren, y la región retromolar es la que menos. Al examen visual las leucoplasias varían desde una simple lesión vaga y blanquecina sobre una base de tejido de apariencia normal, hasta una blanca, engrosada, con aspecto de cuero, fisurada o verrugosa. En algunos casos se pueden observar zonas rojas, denominándose “leucoplasia moteada”. La leucoplasia verrugosa proliferativa fue segregada hace poco de las otras leucoplasias. Este tipo empieza como una queratosis simple y se convierte a una de naturaleza verrugosa. Es persistente se hace multifocal y es recurrente. Es frecuente la transformación maligna. Aún está en controversia si esto representa un carcinoma de células escamosas temprano, de evolución verrugosa o papilar.

## **Características histopatológicas** <sup>5,6,10</sup>

Los cambios varían desde hiperqueratosis, acantosis, displasia y carcinoma in situ hasta carcinoma invasivo de células escamosas. El término displasia se refiere al crecimiento desordenado. Existen leves, moderados y severos.

La particularidad microscópica incluye:

- a- Rebordes epiteliales en forma de canal.
- b- Hiperplasia de la capa basal.
- c- Estratificación irregular.
- d- Incremento de figuras mitóticas anormales.
- e- Queratinización de células individuales o de grupos de células.
- f- Pleomorfismo celular.
- g- Hiperchromatismo nuclear.
- h- Alteración de la relación núcleo-citoplasma.
- i- Núcleos aumentados de volumen.
- j- Pérdida de la polaridad de la células basales y en la capa de células espinosas.
- k- Pérdida de la adherencia intracelular.

Si todo el espesor muestra estos cambios se puede denominar carcinoma in situ, aunque no se ha comprobado de manera definitiva la evolución de displasia a carcinoma, se acepta que entre más graves son los cambios más probabilidades que sea cáncer, los carcinomas in situ son considerados lesiones irreversibles.

## **Tratamiento y pronóstico** <sup>5,6,10</sup>

El paso inicial consiste en la identificación de las causas y eliminación de hábitos que causen traumatismos, corregir prótesis sobreextendidas o inadecuadas, restauraciones en mal estado y desplazamientos dentales y suspender hábitos como tabaquismo y alcoholismo. Cuando las lesiones son muy extensas se necesitan varias biopsias en las que se incluyan varias zonas sospechosas de malignización. La biopsia dará el diagnóstico definitivo, el cual nos indicará el tratamiento a seguir.



## **Diagnósticos diferenciales** <sup>5,6,10</sup>

Si la lesión no se desprende, se pueden descartar muchos trastornos que se caracterizan por formación de una seudomembrana. Por lo que permanece un grupo de lesiones que incluyen queratosis friccional, queratosis galvánica, hiperplasia verrugosa, carcinoma verrugoso, liquen plano, lupus eritematoso discoide (LED), nevo esponjoso blanco o traumatismos. Las corrientes electrogalvánicas también son causa de lesiones blancas que afectan la mucosa bucal. <sup>5,6,10</sup>

## **OSTEOMIELITIS DE GARRÉ** <sup>5,6</sup>

### **(OSTEOMIELITIS CRÓNICA CON PERIOSTITIS PROLIFERATIVA)**

Lesión poco frecuente. La mayoría de veces se observa en la parte posterior de la mandíbula, por lo general, es unilateral y asintomática. Su origen es con frecuencia de un absceso en un molar mandibular o después de infecciones en relación con la extracción de un diente o de molares parcialmente erupcionados.

Radiográficamente se observa como una lesión central, moteada y radiolúcida, presenta también una reacción perióstática y expansión de cortical con capas opacas concéntricas o paralelas. También pueden observarse trabéculas perpendiculares a las capas en “piel de cebolla”.

### **Tratamiento y Pronóstico** <sup>5,6</sup>

La identificación y eliminación del agente causal. Por lo general, se requiere la extracción del diente afectado y, en las etapas tempranas de antibioterapia. La mandíbula presenta remodelación gradual sin intervenciones quirúrgicas adicionales.

## **FIBROMA TRAUMÁTICO** <sup>5,6</sup>

### **(FIBROMA POR IRRITACIÓN, HIPERPLASIA FIBROSA LOCAL O CICATRIZ HIPERPLÁSICA)**

Esta lesión es provocada por traumatismo crónico de la mucosa bucal. La reparación excesiva del tejido conectivo fibroso origina una masa submucosa. Se presenta como asintomática, de color más claro que la mucosa adyacente, y por lo general su tamaño no excede 1 cm de diámetro.

### **Tratamiento y pronóstico** <sup>5,6</sup>

Excisión quirúrgica y eliminación del agente causal. La recurrencia no es frecuente. Las lesiones no presentan potencial maligno.

### **HIPERPLASIA FIBROSA POR PRÓTESIS** <sup>5,6</sup>

**(ÉPULIS FISURADO, HIPERPLASIA INFLAMATORIA FIBROSA, TUMOR POR LESIÓN DE LA PRÓTESIS TOTAL, HIPERPLASIA FIBROSA POR PRÓTESIS MAL AJUSTADA)**

Forma de hiperplasia fibrosa de la mucosa bucal relacionada con el traumatismo crónico por una prótesis mal ajustada.

Lesión frecuente de la mucosa vestibular donde el borde de la dentadura tiene contacto con los tejidos. Este borde se extiende de manera gradual hacia el vestíbulo ya que el reborde óseo de la mandíbula y el maxilar presentan resorción ósea con el uso prolongado de la prótesis. Por esto, la irritación y el traumatismo crónico, causan una respuesta exagerada de reparación del tejido conectivo fibroso, lo que origina la aparición de pliegues indoloros de tejido fibroso que rodean el borde extendido de la dentadura artificial.

### **Tratamiento y pronóstico** <sup>5,6</sup>

La remoción temporal de la prótesis puede disminuir un poco el tamaño de la lesión; sin embargo, se requiere extirpación quirúrgica de la misma, ya que la cicatriz hiperplásica es permanente. También es necesario construir una nueva prótesis o rebasar la antigua para prevenir recurrencia.

### **HIPERQUERATOSIS FRICCIONAL** <sup>5,6</sup>

Cuando se frota o fricciona la superficie de la mucosa bucal de manera crónica se produce una lesión hiperqueratósica de color blanco.

Se presentan en áreas que se traumatizan con frecuencia como labios, márgenes laterales de la lengua, mucosa bucal a lo largo de la línea oclusal y rebordes edéntulos. La anamnesis cuidadosa y el examen clínico indican la naturaleza de esta lesión.

### **Tratamiento y pronóstico** <sup>5,6</sup>

Observación y eliminación de las causas de la lesión para una mejoría clínica.

### **PAPILOMA ESCAMOSO** <sup>5,6</sup>

#### **(VERRUGA VULGAR BUCAL)**

Es un crecimiento exofítico asintomático formado por numerosas proyecciones pequeñas semejantes a los dedos, que causa una lesión con superficie rugosa, verrugosa o “parecida a la coliflor”, causado por el Virus del Papiloma Humano (HPV). Suelen ser únicas, aunque en ocasiones se detectan lesiones múltiples y suelen ser pedunculado bien circunscrito, o sésiles. Las lesiones miden menos de 1 cm. y suelen localizarse en la región cutánea de los labios o en cualquier sitio de la mucosa intrabucal, con predilección por paladar duro, blando y la úvula. El paladar blando es el que se afecta con mayor frecuencia.

### **Tratamiento y Pronóstico** <sup>5,6</sup>

Extirpación quirúrgica o ablación con láser y su recurrencia es poco frecuente.

### **TUMOR ODONTÓGENO EPITELIAL CALCIFICANTE** <sup>5,6</sup>

#### **(TUMOR DE PINDBORG)**

Las lesiones asintomáticas se descubren a menudo por expansión de la mandíbula o de modo casual durante exámenes de rutina. En ocasiones, es posible encontrar lesiones periféricas. Se localizan dos veces más frecuente en la mandíbula que en maxilar y predomina en la región molar de la mandíbula, aunque puede comprometer cualquier zona de estos huesos.

La edad varía desde la segunda hasta la décima décadas, con una media cercana a los 40 años. Y afecta por igual a mujeres y hombres.

Con frecuencia las lesiones se relacionan con dientes retenidos y pueden ser uniloculares o multiloculares, puede ser radiolúcido o contener focos opacos que corresponden al tejido calcificado; con frecuencia se delimitan bien, aunque en ocasiones los bordes escleróticos no es evidente.

### **Tratamiento y pronóstico** <sup>5,6</sup>

Se utilizan diversos métodos quirúrgicos que varían desde enucleación hasta resección; la tasa de recurrencia es menor de 20% lo que sugiere que, en la mayor parte de los pacientes no debe indicarse tratamiento quirúrgico agresivo.

### **TORUS MANDIBULAR** <sup>5,6</sup>

Son excrecencias óseas asintomáticas, casi siempre bilaterales y raras veces unilaterales, de crecimiento lento. Pueden manifestarse como masa nodulares solitarias o múltiples que parecen coalescer.

Se localizan en la región lingual de la mandíbula, por arriba de la línea milohiodea, en la región de premolares.

### **Tratamiento y pronóstico** <sup>5,6</sup>

Por lo regular no se trata el torus, aunque en ocasiones puede ser tal el tamaño y forma que es imposible o impráctico elaborar una prótesis parcial o total.

### **SÍNDROME DE SJÖGREN** <sup>5,6</sup>

Es la expresión de un proceso autoinmunitario que de modo principal produce artritis reumatoide, resequedad ocular (queratoconjuntivitis seca) y resequedad bucal (xerostomía) por destrucción de las glándulas lagrimales y salivales.

Algunos pacientes presentan sólo resequedad bucal y ocular (síndrome de Sjögren primario), mientras que otros también desarrollan un lupus eritematoso generalizado, poliarteritis nudosa, polimiositis o esclerodermia, así como artritis reumatoide (síndrome de Sjögren secundario).

La principal manifestación bucal es la xerostomía, que origina dificultades para comer y hablar. Estos enfermos presentan además mayor riesgo de caries, enfermedad periodontal y candidiasis bucal.

Se observa con mayor frecuencia a los 50 años de edad, siendo el sexo femenino el más afectado

### **Tratamiento y pronóstico** <sup>5,6</sup>

Para el componente de sequedad es sintomático, para lo cual se dispone de saliva y lágrimas artificiales. Se complica por la posible transformación de la lesión en linfoma, es más frecuente en aquellos que presentan sólo los componentes de sequedad del síndrome.

### **OSTEOMIELITIS CRÓNICA** <sup>5,6</sup>

La osteomielitis crónica puede ser una secuela de osteomielitis o representar una reacción inflamatoria de baja intensidad y larga duración que nunca manifestó una fase clínica aguda importante o notoria.

Con frecuencia produce edema, un porcentaje menor manifiesta pérdida de los dientes y fístulas. Por lo regular, produce dolor, cuya intensidad es variable y no se relaciona con la extensión de la enfermedad, así como tampoco la duración de los síntomas es proporcional a ésta. Afecta con mayor frecuencia la zona de molares mandibulares.

En el examen radiográfico, se manifiesta como una lesión radiolúcida que puede presentar opacidad focal. El patrón radiolúcido se describe como “apolillado”, por su apariencia radiográfica moteada. Las lesiones pueden ser muy extensas y de bordes poco claros.

### **Tratamiento y pronóstico** <sup>5,6</sup>

El tratamiento básico se centra alrededor de la selección del antibiótico correcto, para lo cual, debe realizarse cultivo y pruebas de sensibilidad y decidir el momento preciso para la intervención quirúrgica. En ocasiones, puede ser más efectiva una combinación de antibióticos que el empleo de un solo medicamento. La antibióticoterapia puede ser de larga duración. Cuando hay secuestro, la intervención quirúrgica parece acelerar el proceso de curación. El empleo de oxígeno hiperbárico es útil en osteomielitis crónica y osteorradinecrosis recalcitrante; en los casos difíciles, la combinación de oxígeno hiperbárico con antibióticos o tratamiento quirúrgico puede ser más eficaz que cualquiera de estos métodos por separado. <sup>5,6</sup>

### **NEVUS AZUL** <sup>5,6</sup>

Son agregados de células productoras de melanina en la dermis, aparecen de tonalidad azul debido a la melanina en la porción profunda de la dermis que absorbe luz de longitud de onda larga y la luz azul se refleja hacia el observador (efecto de tyndall). Los nevus azul no tienen potencial maligno.

### **Tratamiento y pronóstico** <sup>5,6</sup>

Los nevus pequeños e invariables no requieren en el adulto tratamiento, si la lesión aparece súbitamente, crece y se excede de 1.0 cm se requiere examen histológico para excluir melanoma.

### **CANDIDOSIS ATRÓFICA** <sup>5,6</sup>

Enfermedad producida por el hongo *C. Albicans*, se presenta como una lesión eritematosa. El hongo es un microorganismo intrabucal prevalente en la cavidad oral, cuando se modifican las condiciones locales o sistémicas a favor del crecimiento de este microorganismo adopta su papel oportunista y desencadena una infección.

Después de la pérdida de las colonias micóticas de color blanco aparecen candidosis atrófica aguda en la superficie de la mucosa. La lesión es rojiza y dolorosa.

### **NEURILEMOMA O SCHWANNOMA** <sup>5,6</sup>

Es una neoplasia benigna de etiología desconocida. Propiciada por una proliferación de células de Schwann. A medida que la lesión crece el nervio se desplaza a un lado y no se mezcla con el tumor. Es poco común y del 25% al 48% ocurren en la región de cabeza y cuello.

Es una masa submucosa encapsulada de crecimiento lento, que en condiciones típicas es asintomática. Su sitio favorito es la lengua, aunque puede ocurrir en cualquier parte de la boca. En algunas ocasiones el tumor puede aparecer intraoseas y causar expansión del hueso, estos son más comunes en la parte posterior de la mandíbula no es común el dolor y la parestesia.

Esta lesión es común en la edad joven y media de la vida adulta, la lesión puede medir desde unos pocos milímetros hasta varios centímetros en su tamaño. Sus particularidades microscópicas suelen ser muy peculiares, lo que permite establecer el diagnóstico con cierta facilidad: las células fusiformes asumen dos patrones en una de ellas la llamada área de Antoni A, las células

fusiformes se organizan en palizadas verticiladas y ondas, el otro patrón llamado tejido de Antoni B, son células fusiformes distribuidas al azar en una matriz fibrosa de color claro.

### **Tratamiento y Pronóstico** <sup>5,6</sup>

Su tratamiento es extirpación quirúrgica, su recurrencia es poco probable. Su transformación maligna es muy baja. Y su pronóstico es excelente.

### **CARCINOMA VERRUCOSO** <sup>5,6</sup>

Es una variante en grado menor del carcinoma de células escamosas.

Representa del 1% al 10% de los carcinomas de células escamosas, es una lesión asociada con el tabaco, en sus diferentes formas sobre todo el tabaco mascado. Es más predominante en los hombres, con promedio de edad entre los 65 y 70 años, las localizaciones bucales más frecuentes son: encía mandibular, mucosa bucal y paladar duro, aunque estas pueden variar dependiendo del área en la que es colocado el tabaco. La lesión aparece como una placa difusa, bien delimitada, delgada y dolorosa, con proyecciones papilares o verruciformes superficiales, comúnmente es de color blanco aunque puede aparecer eritematosa o rosada. Aunque no es muy infiltrativa la lesión se desplaza hacia el interior de los tejidos circundantes, cuando afecta tejidos gingivales se fija al periostio subyacente, y si no recibe tratamiento puede invadir al hueso.

Para su correcto diagnóstico histopatológico requiere de una adecuada biopsia incisional. <sup>5,6</sup>

### **Tratamiento y pronóstico** <sup>5,6</sup>

El tratamiento de elección es la escisión quirúrgica, debido a que la metástasis es extremadamente rara. La escisión no es tan extensa, y con este tratamiento el 90% de los pacientes están libres de la enfermedad después de 5 años, aunque algunos pacientes requerirán por lo menos una segunda cirugía. La cirugía combinada con la radioterapia previa puede ser un método viable.

El pronóstico del carcinoma verrucoso es excelente, sobre todo debido a su alto nivel de diferenciación y la rareza de propagación metastásica.

### **TATUAJE DE AMALGAMA** <sup>5,6</sup>

Es una lesión iatrogénica secundaria a la implantación traumática en el tejido blando de partículas de amalgama o transferencia pasiva por fricción crónica de la mucosa contra una amalgama restauradora. Esto ocurre habitualmente después de una extracción dental o preparación dental con rellenos de amalgama antiguos para efectuar una reparación con casquitos de oro.

Los tatuajes de amalgama aparecen como máculas, pueden ser negras, azules o grises, los bordes son bien definidos, irregulares o difusos. Cualquier superficie mucosa puede ser afectada, pero los sitios más comunes son la encía, la mucosa alveolar y la mucosa bucal. Es la pigmentación más común de la membrana mucosa bucal. Puesto que la amalgama es relativamente bien tolerada por los tejidos blandos, raras veces se detectan signos de inflamación. Si las partículas de amalgama son de suficiente tamaño pueden identificarse en radiografías de tejido blando.

### **Tratamiento y pronóstico** <sup>5,6</sup>

Si la partícula de amalgama es visible en una radiografía de tejido blando no se requiere de ningún tratamiento, si no se observan y la lesión no puede ser diagnosticada clínicamente se necesita una biopsia.

### **HIPERPLASIA EPITELIAL FOCAL** <sup>5,6</sup>

Es una proliferación de epitelio oral escamoso inducida por virus, aparentemente es producido por el papilomavirus tipo 13 y posiblemente el 32, es más común en los pacientes con SIDA.

Afecta a los adultos jóvenes en su mayoría, no tiene predilección por el género, afecta mayormente la mucosa labial, bucal y lingual. Generalmente aparecen como pápulas múltiples, suaves, no agrupadas, planas y de color similar a la mucosa adyacente. Las lesiones individuales son pequeñas de 0.3 mm hasta 1 cm y bien demarcadas, pero frecuentemente están muy cerca entre ellas que toda el área parece afectada o con apariencia fisurada. Su color puede variar dependiendo si se localizan en regiones de traumatismo oclusivo, y puede tornarse blanquecino debido a la queratosis. Son asintomáticas.

### **Tratamiento y pronóstico** <sup>5,6</sup>

No hay ningún tratamiento indicado, en especial cuando la afección está muy extendida, si hay pocas anomalías se puede recurrir a la extirpación quirúrgica, en algunos casos se observa



regresión espontánea tal vez como expresión de reconocimiento del virus e inmunidad mediante células. La recurrencia después del tratamiento quirúrgico es mínima y no hay transformación maligna potencial.<sup>5,6</sup>

### **HIPERPLASIA EPITELIAL FOCAL CON ACANTOSIS Y PARAQUERATOSIS**<sup>5,6</sup>

En la histopatología de la hiperplasia epitelial focal es común encontrar acantosis, que es una hipertrofia de la capa espinosa; y paraqueratosis, que es la retención o permanencia de núcleos en las células del estrato córneo del epitelio.

### **LINFADENITIS**<sup>5,6</sup>

Es causada por cualquier enfermedad inflamatoria bucal, especialmente abscesos dentales, tuberculosis dental, sífilis u hongos profundos que pueden dañar los ganglios del cuello.

Son nódulos simples o múltiples dolorosos debido a que son ganglios linfáticos en el cuello, sobre todo en las regiones submandibular y yugulodigástricas, las lesiones suelen ser blandas cuando son agudas y a menudo no están fijadas al tejido circundante.

### **Tratamiento y pronóstico**<sup>5,6</sup>

Darle tratamiento a la causa específica.

### **POLIPO FIBROEPITELIAL**<sup>5,6</sup>

Es una hiperplasia fibrosa poco común, que ocurre en el paladar duro al lado de los dientes maxilares, esta lesión es una masa rosada aplanada, que está adherida al paladar por medio de tallo delgado, usualmente la masa está estrechamente ligada al paladar y se coloca en la depresión del mismo de cualquier manera su diagnóstico es sencillo mediante su base pediculada.

### **Tratamiento y pronóstico**<sup>5,6</sup>

Su tratamiento consiste en la escisión quirúrgica, y un examen microscópico del tejido extirpado.

### **LIPOMA**<sup>5,6</sup>

El lipoma es un tumor benigno de la obesidad, aunque representa la neoplasia mesenquimal más común, la mayoría de los lipomas ocurren en el tronco y las porciones proximales de las

extremidades, los lipomas orales son menos frecuentes. Su patogénesis es incierta, pero aparecen más comúnmente en personas obesas, sin embargo su metabolismo no está relacionado con la grasa del cuerpo, porque aunque la ingesta calórica disminuya el lipoma no disminuye su tamaño.

Los lipomas orales son casi siempre masas nodulares suaves y de superficie lisa, que pueden ser de base sésil o pediculada, normalmente es asintomática, y puede ser vista por el paciente muchos meses o años antes de ser diagnosticada, las lesiones pueden medir 3 cm, aunque algunos llegan a alcanzar un tamaño mayor. La mucosa bucal y el vestíbulo bucal son los sitios intraorales más comunes, otros sitios menos comunes son: lengua, piso de boca y labios. La mayoría de los pacientes tienen 40 años de edad, y son muy poco comunes en niños, son más comunes en las mujeres.

### **Tratamiento y pronóstico** <sup>5,6</sup>

Los lipomas son tratados mediante escisiones locales conservadoras, y su recurrencia es rara, los lipomas intramusculares son los más recurrentes, aunque esta variante es muy rara en la región oral y maxilofacial.

### **OSTEOESCLEROSIS IDIOPATICA** <sup>5,6</sup>

Se refiere a un área focal de radiodensidad que es de causa desconocida y no puede ser atribuida a un desorden inflamatoria, displásico, neoplásico o sistémico.

La osteoesclerosis idiopática también puede ser llamada: isla de hueso, cicatriz ósea, enantosis u osteoporosis focal periapical. Las áreas escleróticas no son restringidas a los maxilares y pueden ser encontradas en otros huesos.

Es más frecuente en la raza negra y asiática, no tiene predilección por sexo, la mayoría de las lesiones de osteoesclerosis idiopática aparecen en la segunda década de vida. La mayoría de las lesiones son estáticas aunque en algunos raros casos muestran crecimiento en su tamaño.

Es asintomática, no muestra expansión de corticales, y es descubierta en exámenes radiográficos de rutina. Su sitio de predilección en el área de primera molar de la mandíbula, aunque también son comunes las áreas de segunda premolar y segunda molar, en la mayoría de los casos solo existe una lesión aunque hay casos en los que puede aparecer más de una en el mismo paciente.

Radiográficamente las lesiones son una masa bien definida opaca, redonda o elíptica, las lesiones van desde 3 mm hasta 2 cm en su extensión, la mayoría de las lesiones están relacionadas con el ápice de las raíces dentales, en algunos casos puede estar entre las raíces de dientes multirradiculares, y en el 20% de los casos esta sin ninguna relación con piezas dentales. La reabsorción radicular y la movilidad dental son poco comunes.

Se sugiere realizar biopsia en caso de dolor o de expansión de corticales, para diferenciarlo de otras patologías es importante que la osteoesclerosis idiopática está relacionada con piezas vitales.

### **Tratamiento y Pronóstico** <sup>5,6</sup>

Si la lesión aparece en la adolescencia es necesario la toma de radiografías periódicas, hasta que la lesión detenga su crecimiento, no hay ningún tratamiento específico para esta patología ya que hay muy poca tendencia al crecimiento en la edad adulta.

### **FIBROMA CEMENTO OSCIFICANTE** <sup>5,6</sup>

Es una verdadera neoplasia, con significativo potencial de crecimiento. La neoplasia está compuesta de tejido fibroso que contiene trabéculas de hueso, esférulas de cemento o ambas. Se ha reportado su aparición en otros huesos del cuerpo.

Es más común entre la tercera y cuarta década de vida, tiene predilección por el sexo femenino, y es más frecuente encontrarlo en la mandíbula en el área de premolares y molares.

Las lesiones pequeñas no causan dolor y son descubiertas en radiografías de rutina, las de mayor tamaño resultan dolorosas, pueden causar asimetría facial.

Radiográficamente la lesión es bien demarcada y unilocular, depende de cuanto material calcificante posea puede ser completamente lucente o presentar ciertos grados de opacidad. Se ha observado reabsorción y divergencia radicular de los dientes asociados, y en los tumores de mayor tamaño puede haber expansión de las corticales.

### **Tratamiento y pronóstico** <sup>5,6</sup>

Su naturaleza circunscrita permite una enucleación completa del tumor con relativa facilidad. Sin embargo los de mayor tamaño y que han afectado el hueso requieren resección quirúrgica que incluya hueso. El pronóstico es bueno y la recurrencia después de extirpado es relativamente rara, no tiene transformación maligna.

### **PERIODONTITIS APICAL** <sup>5,6</sup>

Es una masa de tejido de granulación inflamado crónicamente en el ápice de un diente no vital, es una reacción de defensa secundaria a la presencia de una bacteria en la raíz que salpica productos tóxicos en la zona apical. El gránuloma puede evolucionar en un absceso o como una patología periapical inicial. Son asintomáticos pero puede haber dolor e inflamación leve. El diente relacionado no presenta movilidad o sensibilidad.

Representa el 75% de las lesiones apicales, y 50% de ellas son tratados con tratamiento de conductos radiculares. Son descubiertas en exámenes radiográficos de rutina, es una lesión radiolúcida definida, de tamaño variable y no presenta reabsorción radicular.

### **Tratamiento y pronóstico** <sup>5,6</sup>

El tratamiento ideal es reducir o eliminar las bacterias del conducto radicular, por lo que un tratamiento de conductos radiculares es lo indicado, sin embargo si el diente no puede ser restaurado, debe ser extraído y curetear la región. Debe ser revaluado cada año.

### **HIPERQUERATOSIS** <sup>5,6,10</sup>

Es un crecimiento de la capa córnea, se verá blanca y puede acabar siendo placa.

Es la reacción protectora del epitelio ante una agresión traumática. Se observa con más frecuencia en labios, márgenes linguales y en mucosa yugal. Su correcto diagnóstico debe incluir una detallada historia clínica y exploración.

### **Tratamiento y pronóstico** <sup>5,6,10</sup>

Eliminar el trauma causante de la lesión.

## **PARAQUERATOSIS** <sup>5,6,10</sup>

Es la presencia de células nucleadas en la capa córnea, únicamente se puede observar con el uso del microscopio.

## **DISPLASIA CEMENTO OSEA** <sup>5,6,10</sup>

Es la lesión fibro-ósea más común y por sus características clínicas y radiográficas se puede dividir en tres grupos: focal, florida y periapical.

### **DISPLASIA CEMENTO OSEA FOCAL** <sup>5,6,10</sup>

Es la que exhibe un solo sitio de afección , ocurre más en mujeres entre los 38 y los 60 años de edad, es más común en personas blancas y es más común en la parte posterior de la mandíbula, es asintomática y la mayoría de sus lesiones no son más grandes de 1.5 cm de diámetro. Radiográficamente son lucentes con bordes irregulares ocurre en áreas edentulas y dentadas aunque es más común en áreas de extracciones dentales.

### **DISPLASIA CEMENTO OSEA PERIAPICAL** <sup>5,6,10</sup>

Afecta mayormente la región anterior de la mandíbula, puede ser única pero mayormente son múltiples, es más común en mujeres y en la raza negra, entre los 30 y 50 años de edad, es asintomática, generalmente es un área lucente que afecta las raíces de las piezas dentales, la lesión madura hasta convertirse en una lesión opaca rodeada por un área lucente.

### **DISPLASIA CEMENTO OSEA FLORIDA** <sup>5,6,10</sup>

Esta lesión es más común encontrarla en la parte posterior de los maxilares, es más común en mujeres negras entre los 30 y 50 años de edad, es bilateral, y no es inusual encontrarla en los cuatro cuadrantes, es asintomática por lo general aunque algunos pacientes pueden manifestar dolor o incluso exposición de hueso avascular en boca. Radiográficamente las lesiones son lucentes al inicio, después son mixtas para terminar en una lesión opaca rodeada por una circunferencia lucente. Se puede encontrar en áreas dentadas y en áreas edentulas.

**Tratamiento y pronóstico** <sup>5,6,10</sup>

No forman neoplasias debido a eso no requieren ser removidas, en algunos pacientes, sin embargo, estas lesiones causan molestias ya que pueden ser hipo vasculares y causar necrosis ante cualquier estímulo mínimo, para pacientes asintomáticos el tratamiento es toma de radiografías de rutina, profilaxis y una buena higiene bucal.

## **OBJETIVOS**

### **OBJETIVO GENERAL**

Establecer retrospectivamente cuales son las patologías bucales diagnosticadas en pacientes que han sido tratados mediante biopsias escisionales y/o incisionales en la Unidad de Cirugía de la Facultad de Odontología de la Universidad de San Carlos de Guatemala.

### **OBJETIVOS ESPECÍFICOS**

- Determinar cuál es la patología bucal más frecuentemente tratada mediante biopsia incisional y/o escisional, en la Unidad de Cirugía de la Facultad de Odontología de la Universidad de San Carlos de Guatemala.
- Determinar el sexo más afectado por las patologías que han recibido tratamiento quirúrgico.
- Determinar en qué grupo etario es más frecuente el hallazgo de patologías.
- Determinar qué maxilar es mayormente afectado por patologías bucales.
- Determinar qué región específica de la cavidad bucal, es la que con mayor prevalencia tiene presencia de patologías.
- Determinar cuántos casos de las patologías que recibieron tratamiento quirúrgico mediante biopsia, fueron enviadas a estudio histopatológico.
- Corroborar el diagnóstico diferencial obtenido en el examen clínico y/o radiográfico, de la unidad de Diagnóstico y Cirugía, a través de los reportes de la Unidad de Patología, de la Facultad de Odontología de la Universidad de San Carlos de Guatemala.

## **VARIABLES**

### **VARIABLES INDEPENDIENTES**

- Patologías bucales

### **VARIABLES DEPENDIENTES**

- Expedientes clínicos de la Unidad de Cirugía de la Facultad de Odontología de la Universidad de San Carlos de Guatemala, de los pacientes que ingresaron para recibir tratamiento quirúrgico mediante biopsia en el período del 2005 al 2009.
- Edad
- Sexo
- Maxilar
- Región de cavidad bucal
- Tipo de biopsia
- Diagnostico diferencial
- Estudio histopatológico



## Definición y medición de las variables

- **Variable independiente**

- **Patología bucal:** toda aquella lesión patológica que se describe en los expedientes de la Unidad de Cirugía, de los pacientes de la Facultad de Odontología de la Universidad de San Carlos de Guatemala.

- **Variables dependientes**

- **Expedientes clínicos de la Unidad de Cirugía:** es el documento que recaba toda la información de los procedimientos quirúrgicos mediante biopsias, realizados a los pacientes que ingresan a la Unidad de Cirugía de la Facultad de Odontología de la Universidad de San Carlos de Guatemala.

- **Grupo etario:** se clasificará dentro de los siguientes grupos etarios: 11 a 20, 21 a 30, 31 a 40, 41 a 50, 51 a 60, 61 a 70, 71 a 80, 81 a 90 y 91 a 100; la edad anotada en el expediente clínico.

- **Sexo:** masculino o femenino, según los datos del expediente clínico.

- **Maxilar:** superior o inferior, según la descripción de la lesión patológica en el expediente clínico.

- **Región de la cavidad bucal:** se anotó la localización exacta de la lesión patológica encontrada en el expediente clínico.

- **Tipo de biopsia:** incisional o escisional, según la anotada en el expediente de cirugía.

- **Diagnostico diferencial:** el anotado en la descripción de la lesión patológica, en el expediente clínico.

- **Estudio histopatológico:** el realizado a la lesión patológica extirpada mediante tratamiento quirúrgico, realizado en el laboratorio de histopatología de la Facultad de Odontología de la Universidad de San Carlos de Guatemala.

## TÉCNICAS Y PROCEDIMIENTOS

### **Población:**

Los expedientes de la Unidad de Cirugía de los pacientes que hayan ingresado al quirófano de la Facultad de Odontología de la Universidad de San Carlos de Guatemala, durante el período comprendido del año 2005 al 2009.

### **Muestra:**

Todos los expedientes de la Unidad de Cirugía de los pacientes que recibieron tratamiento quirúrgico mediante biopsia incisional y/o escisional en la Unidad de Cirugía de la Facultad de Odontología de la Universidad de San Carlos de Guatemala en el período comprendido del año 2005 al 2009.

### **Criterios de selección:**

### **Criterios de inclusión:**

- Todos aquellos pacientes que hayan ingresado para recibir tratamiento quirúrgico mediante biopsias, y que en su expediente clínico estén registrados como paciente integrales (PI) o pacientes de prótesis total (PT), durante los años 2005 a 2009.
- Todos aquellos pacientes que su historial clínico haya sido registrado de forma correcta.

### **Criterios de exclusión:**

- Expedientes clínicos incompletos (que falte el número de registro) o ilegibles.

### **Procedimiento:**

- Se revisaron todos los expedientes clínicos de la Unidad de Cirugía de la Facultad de Odontología de la Universidad de San Carlos de Guatemala, en el período comprendido del año 2005 al 2009, que hayan recibido tratamiento quirúrgico mediante biopsia incisional y/o escisional.
- Se revisaron seguidamente las fichas clínicas de los pacientes anteriormente mencionados, de donde se obtuvo la descripción de la lesión patológica además de los diagnósticos diferenciales de la misma.

- Se seleccionaron de los expedientes antes mencionados todos aquellos que después de su tratamiento quirúrgico mediante biopsia y la revisión de su descripción hayan sido enviados al laboratorio de histopatología para su diagnóstico definitivo.
- Se revisó el diagnóstico definitivo de la lesión dado por el laboratorio de histopatología, y este se comparó con el diagnóstico diferencial pre- operatorio que fue dado por la Unidad de Diagnóstico, Unidad de Radiología y el Área Médico Quirúrgica de la Facultad de Odontología de la Universidad de San Carlos de Guatemala.
- Se anotó en una ficha diseñada para el efecto los datos obtenidos, y se procedió a tabularlos en cuadros estadísticos para obtener valores absolutos y relativos.

### **Recursos:**

#### **Humanos:**

- Personal profesional que trabaja en la Unidad de Cirugía, en el Archivo, y en el Laboratorio de Patología de la Facultad de Odontología de la Universidad de San Carlos de Guatemala.
- Investigadoras.
- Asesor y profesionales consultados.

#### **Institucionales:**

- Facultad de Odontología de la Universidad de San Carlos de Guatemala.
- Unidad de Cirugía.
- Archivo de la Facultad de Odontología de la Universidad de San Carlos de Guatemala.
- Laboratorio de Patología de la Facultad de Odontología de la Universidad de San Carlos de Guatemala.
- Biblioteca de la Facultad de Odontología de la Universidad de San Carlos de Guatemala.

#### **Materiales**

- Computadora
- Impresora

- Libros de Patología
- Folders
- Hojas
- Tinta

### **Tiempo**

1 mes calendario

# **PRESENTACIÓN E INTERPRETACIÓN DE RESULTADOS**

A continuación se presentan los resultados del trabajo de campo, en cuadros estadísticos y gráficas, luego de haber tabulado los mismos.

## PRESENTACIÓN E INTERPRETACIÓN DE RESULTADOS

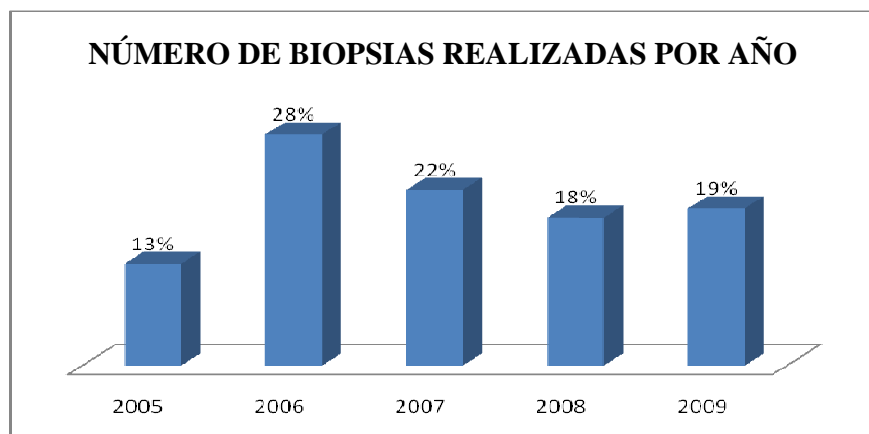
### CUADRO No. 1

NÚMERO DE BIOPSIAS REALIZADAS POR AÑO EN LA UNIDAD DE CIRUGÍA  
DURANTE LOS AÑOS 2005 A 2009

AÑO	NUMERO DE BIOPSIAS POR AÑO	DATOS SOBRE EL 100%
2005	11	13%
2006	25	28%
2007	19	22%
2008	16	18%
2009	17	19%
TOTAL	88	100%

Fuente: Fichas de recolección de datos

### GRÁFICA No.1



Fuente: Cuadro No.1

### INTERPRETACIÓN

El mayor número de biopsias se realiza en el año 2006 y el menor número de biopsias realizadas fue en el 2005.

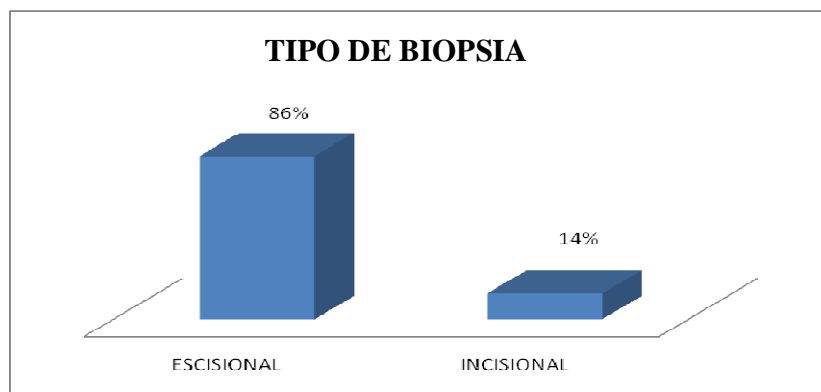
## CUADRO No.2

### TIPO DE BIOPSIA REALIZADA EN LA UNIDAD DE CIRUGÍA

TIPO DE BIOPSIA	TOTAL	DATOS SOBRE EL 100%
ESCISIONAL	76	86%
INCISIONAL	12	14%
TOTAL	88	100%

Fuente: Ficha de recolección de datos

## GRÁFICA No. 2



Fuente: Cuadro No. 2

## INTERPRETACIÓN

La mayoría de las biopsias realizadas son de tipo escisional, debido a que el tipo de lesiones extirpadas así lo ameritan.

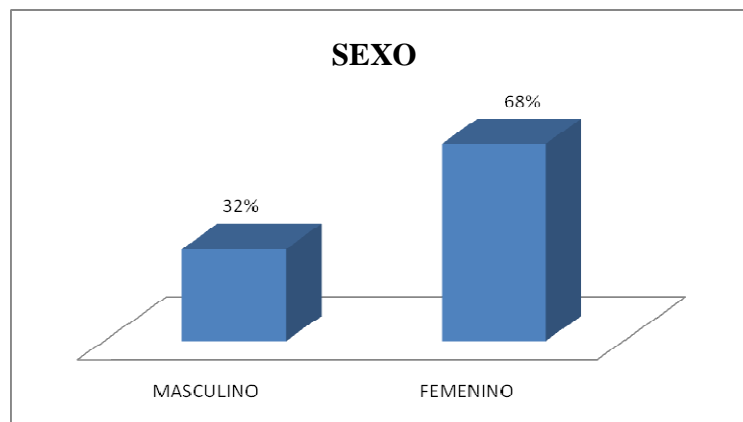
### CUADRO No. 3

#### SEXO MÁS AFECTADO POR LA PREVALENCIA DE PATOLOGÍAS BUCALES

SEXO	TOTAL	DATOS SOBRE EL 100%
MASCULINO	28	32%
FEMENINO	60	68%
TOTAL	88	100%

Fuente: Ficha de recolección de datos.

### GRÁFICA No. 3



Fuente: Cuadro No. 3

### INTERPRETACIÓN

El sexo más afectado por la prevalencia de patologías bucales es el femenino.



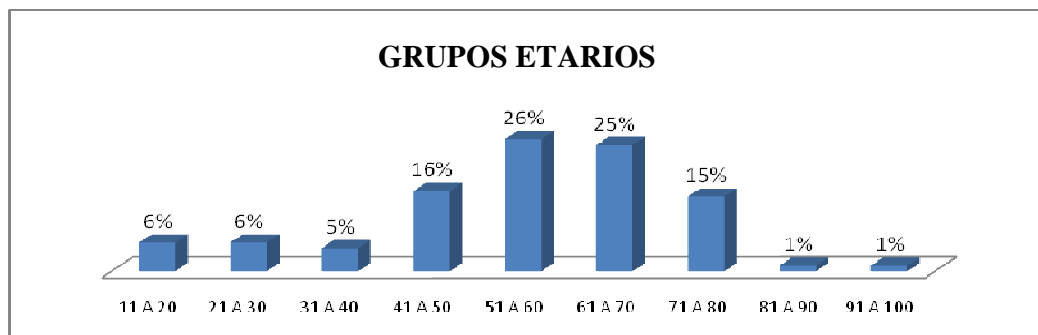
#### CUADRO No. 4

### GRUPO ETARIO MÁS AFECTADO POR LA PREVALENCIA DE PATOLOGÍAS BUCALES

EDAD	TOTAL	DATOS SOBRE EL 100%
11 A 20	5	6%
21 A 30	5	6%
31 A 40	4	5%
41 A 50	14	16%
51 A 60	23	26%
61 A 70	22	25%
71 A 80	13	15%
81 A 90	1	1%
91 A 100	1	1%
TOTAL	88	100%

Fuente: Ficha de recolección de datos.

#### GRÁFICA No. 4



Fuente: Cuadro No.4

#### INTERPRETACIÓN

El rango de edad que presenta mayor prevalencia de patologías es el comprendido entre los 51-60 años de edad, y la menor prevalencia entre los 81 a 90 años y 91 a 100 años.

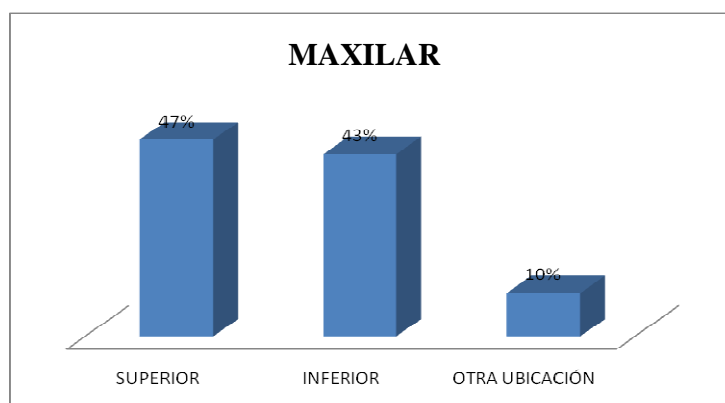
### CUADRO No. 5

#### MAXILAR MÁS AFECTADO POR LA PREVALENCIA DE PATOLOGÍAS BUCALES

MAXILAR	TOTAL	DATOS SOBRE EL 100%
SUPERIOR	41	47%
INFERIOR	38	43%
OTRA UBICACIÓN	9	10%
TOTAL	88	100%

Fuente: Ficha de recolección de datos.

### GRÁFICA No. 5



Fuente: Cuadro No.5

### INTERPRETACIÓN

Se puede comparar que el maxilar superior es más afectado por patologías bucales que el maxilar inferior y se observa un pequeño porcentaje en otras regiones de la cavidad bucal.

## CUADRO No. 6

### REGIÓN ESPECIFICA DE LA CAVIDAD BUCAL MÁS AFECTADA POR LA PREVALENCIA DE PATOLOGÍAS BUCALES

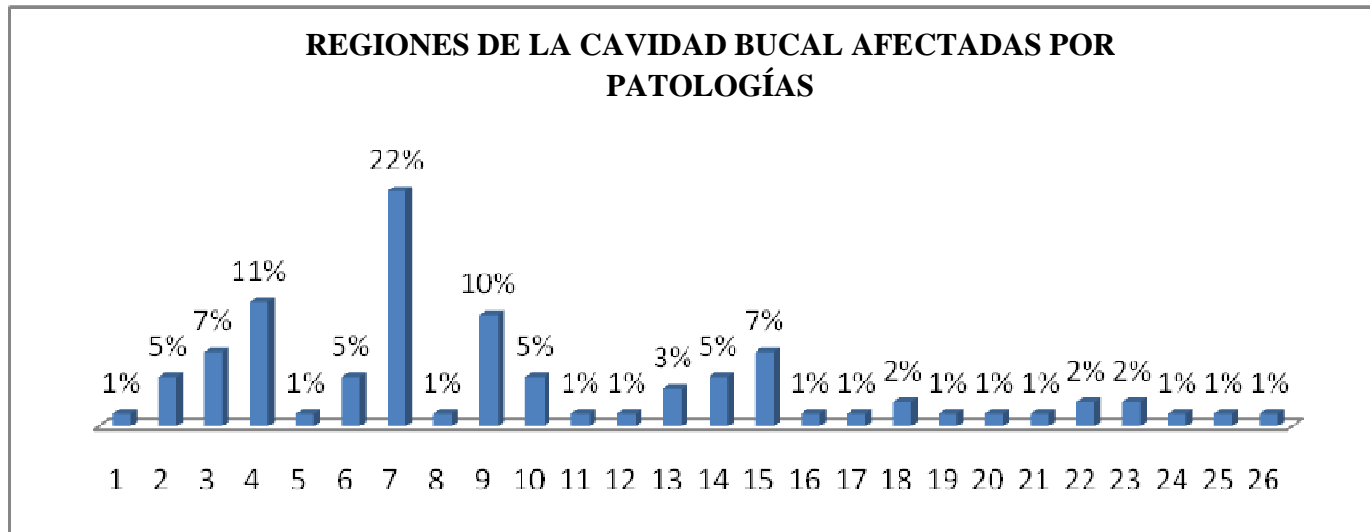
ORDEN	REGIONES	CANTIDAD	SOBRE 100%
1	Corticales bucales	1	1%
2	Lengua	4	5%
3	Surcos yugales	6	7%
4	Carrillos	10	11%
5	Áreas retromolares	1	1%
6	Maxilares	4	5%
7	Paladar	19	22%
8	Papila retromolar	1	1%
9	Rebordes alveolares	9	10%
10	Mucosas alveolares	4	5%
11	Región de orofaringe	1	1%
12	Regiones alveolares	1	1%
13	Región de molares	3	3%
14	Piso de boca	4	5%
15	Labio inferior	6	7%
16	Glándulas accesorias	1	1%
17	Región maseterina	1	1%
18	Región retromolar	2	2%
19	Encía	1	1%
20	Hueso alveolar	1	1%
21	Línea oblicua externa	1	1%
22	Piezas anteroinferiores	2	2%
23	Mandíbula	2	2%
24	Espacios edentulos	1	1%
25	Región parotidea	1	1%
26	No especificado	1	1%
27	Total	88	100%

Fuente: Ficha de recolección de datos

El número de orden del cuadro 6 es el que corresponde a los números del eje “x” de la gráfica No.6.

### GRÁFICA No. 6

REGIÓN ESPECÍFICA DE LA CAVIDAD BUCAL MÁS AFECTADA POR LA PREVALENCIA DE PATOLOGÍAS BUCALES



Fuente: Cuadro No. 6.

### INTERPRETACIÓN

La región más afectada por patologías bucales es el paladar y las regiones que con menos prevalencia presentan patologías bucales son: corticales bucales, áreas retromolares, papilas retromolares, región de orofaringe, regiones alveolares, glándulas accesorias, región maseterina, hueso alveolar, líneas oblicuas externas, espacios edentulos, región parotídea.

## CUADRO NO. 7

### DIAGNÓSTICO PRE OPERATORIO MÁS PREVALENTE DE LAS PATOLOGÍAS BUCALES

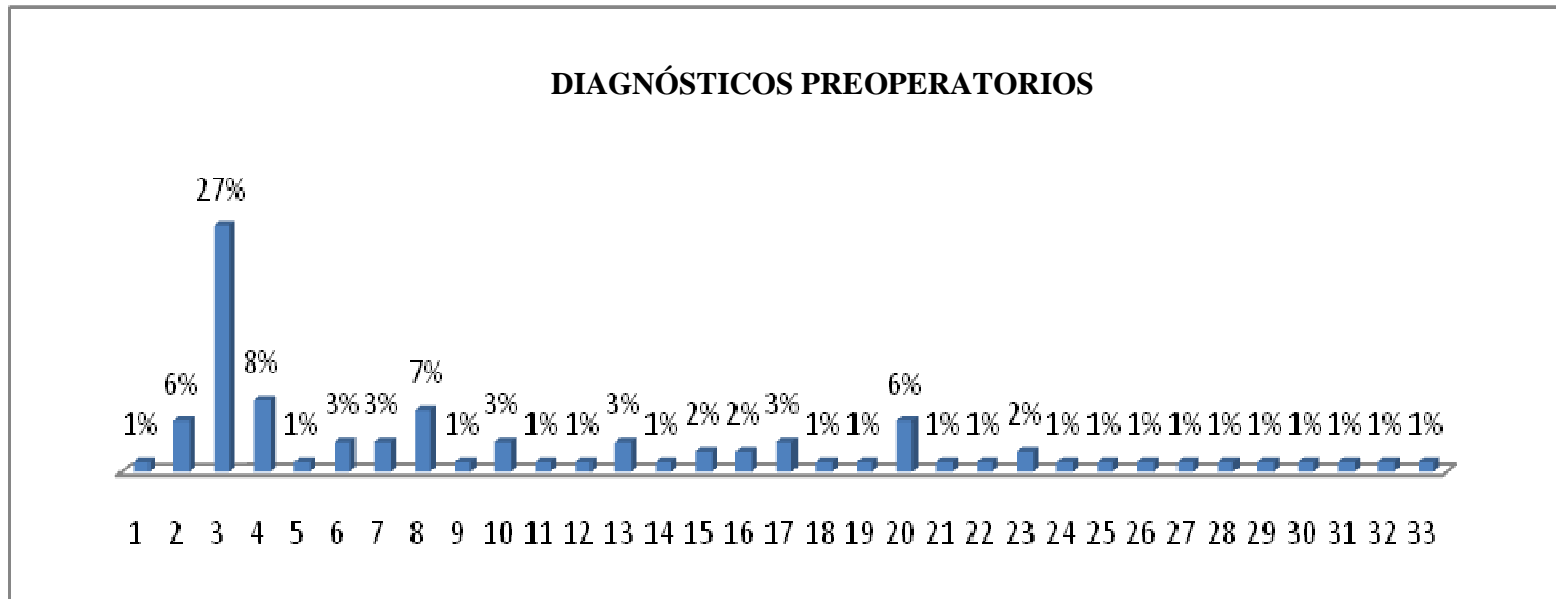
ORDEN	DIAGNÓSTICO PREOPERATORIO	CANTIDAD	DATOS SOBRE EL 100%
1	Osteomilitis de Garré	1	1%
2	Fibroma por irritación	5	6%
3	Hiperplasia fibrosa por prótesis	24	27%
4	Hiperplasia papilar	7	8%
5	Hiperplasia	1	1%
6	Hiperplasia fibrosa	3	3%
7	Hiperqueratosis friccional	3	3%
8	Fibroma traumático	6	7%
9	Adenoma pleomórfico	1	1%
10	Papiloma	3	3%
11	Tumor Pindborg	1	1%
12	Tori mandibular	1	1%
13	Mucocele	3	3%
14	Síndrome de Sjorgen	1	1%
15	Verruga vulgar	2	2%
16	Leucoplasia idiopática	2	2%
17	Fibroma	3	3%
18	Odontoma compuesto	1	1%
19	Candidosis atrófica	1	1%
20	Papiloma escamoso	5	6%
21	Quiste radicular	1	1%
22	Osteitis condensante	1	1%
23	Queratosis friccional	2	2%
24	Nevus azul	1	1%
25	Neurilemoma	1	1%
26	Granuloma periférico de células gigantes	1	1%
27	Carcinoma verrucoso	1	1%
28	Tatuaje de amalgama	1	1%
29	Hiperplasia epitelial	1	1%
30	Mácula	1	1%
31	Linfadenitis	1	1%
32	Displasia cementoósea focal	1	1%
33	Quiste residual	1	1%
	<b>TOTAL</b>	<b>88</b>	<b>100%</b>

Fuente: Ficha de recolección de datos.

El número de orden del cuadro 7 corresponde a los números del eje “x” de la gráfica No. 7.

## GRÁFICA No. 7

### DIAGNÓSTICO PRE OPERATORIO MÁS PREVALENTE DE LAS PATOLOGÍAS BUCALES



Fuente: Cuadro No. 7

### INTERPRETACIÓN

La patología bucal más prevalente en el examen clínico de la cavidad bucal, es la hiperplasia fibrosa por prótesis y las menos prevalentes son: osteomilitis de Garré, hiperplasia, adenoma pleomórfico, tumor de Pindborg, tori mandibular, síndrome de Sjörger, odontoma compuesto, candidosis atrófica, quiste radicular, osteítis condensante, nevus azul, neurilemoma, granuloma periférico de células gigantes, carcinoma verrucoso, tatuaje de amalgama, hiperplasia epitelial, mácula, linfadenitis, displasia cementoósea focal y quiste residual.

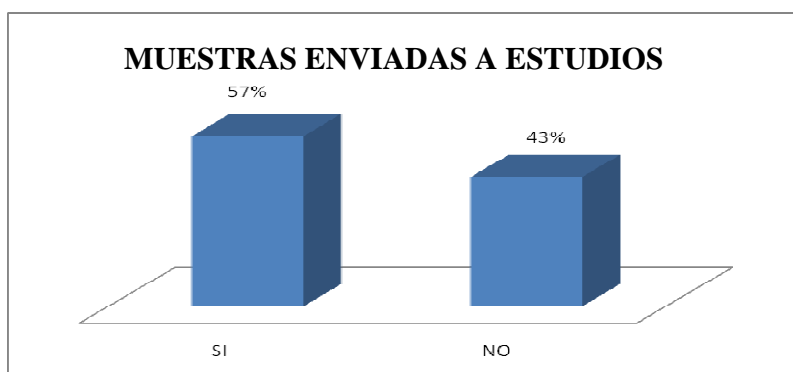
### CUADRO No. 8

#### MUESTRAS DE PATOLOGÍAS BUCALES QUE FUERON ENVIADAS A ESTUDIO HISTOPATOLÓGICO

MUESTRA HISTOPATOLOGICA	TOTAL	DATOS SOBRE EL 100%
SI	50	57%
NO	38	43%
TOTAL	88	100%

Fuente: Ficha de recolección de datos.

### GRÁFICA No. 8



Fuente: Cuadro No. 8

### INTERPRETACIÓN

La mayoría de las patologías bucales fueron enviadas a estudio histopatológico para su correcto diagnóstico, sin embargo el porcentaje de patologías que se quedan sin estudio histopatológico es relevante.

## CUADRO NO. 9

### DIAGNÓSTICOS HISTOPATOLÓGICOS DE LAS PATOLOGÍAS BUCALES

ORDEN	DIAGNÓSTICO HISTOPATOLÓGICO	CANTIDAD	DATOS SOBRE EL 100%
1	Pólipo fibroepitelial	4	8%
2	Hiperqueratosis	5	10%
3	Paraqueratosis	2	4%
4	Fibroma	3	6%
5	Adenoma pleomórfico	1	2%
6	Papiloma escamoso	6	12%
7	Fibroma cemento-osificante	1	2%
8	Mucocele	1	2%
9	Muestra insuficiente	1	2%
10	Hiperplasia papilar del paladar	1	2%
11	Objeto extraño	2	4%
12	Hiperplasia fibrosa	5	10%
13	Odontoma compuesto	1	2%
14	Candidosis	1	2%
15	Cicatriz ósea	1	2%
16	Verruga vulgar	1	2%
17	Displasia leve	1	2%
18	Periodontitis apical	2	4%
19	Carcinoma de células escamosas	1	2%
20	Extravasación eritrocítica	1	2%
21	Lipoma	1	2%
22	Granuloma piogénico	1	2%
23	Hiperplasia epitelial con acantosis y paraqueratosis	1	2%
24	Hipercitoqueratosis	1	2%
25	Carcinoma verrucoso	1	2%
26	Tatuaje de amalgama	1	2%
27	Síndrome Sjoguen	1	2%
28	Papiloma	1	2%
29	Neurilenoma	1	2%
		50	100%

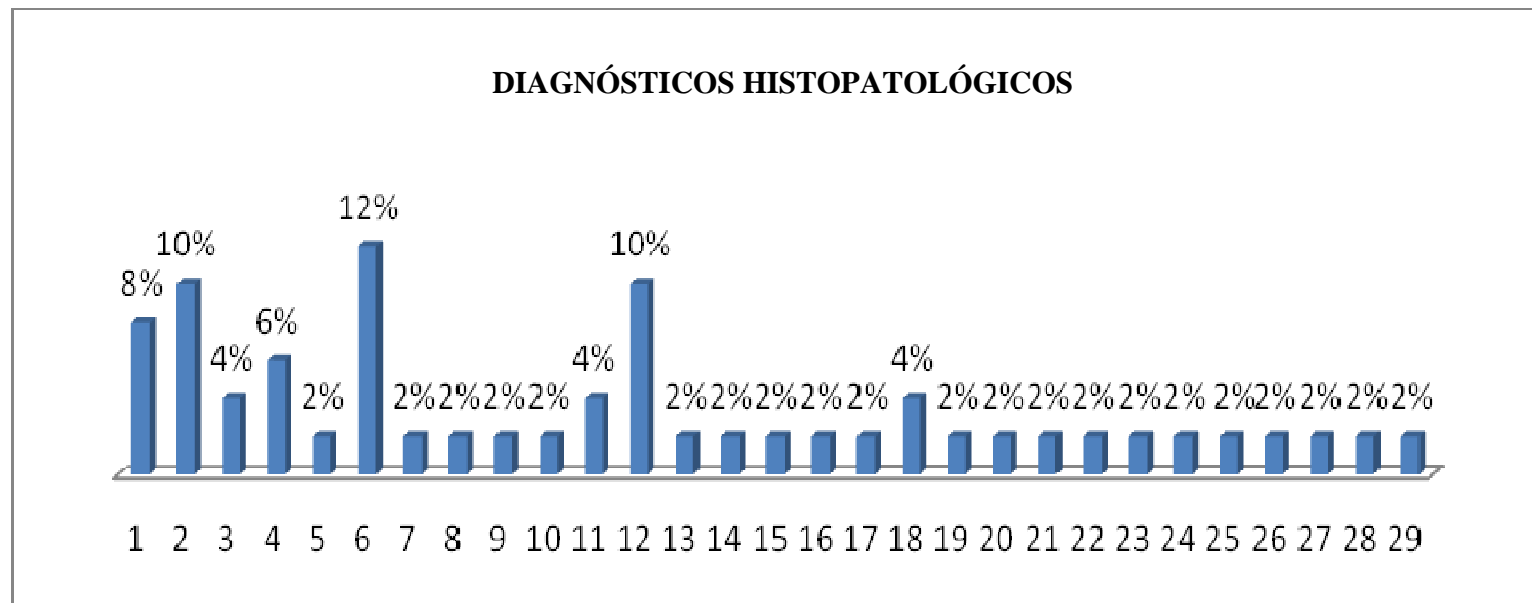
Fuente: Ficha de recolección de datos.

El número de orden del cuadro 9 corresponde a los números del eje “x” de la gráfica No.9.



## GRÁFICA No. 9

### DIAGNÓSTICOS HISTOPATOLÓGICOS DE LAS PATOLOGÍAS BUCALES



Fuente: Cuadro No. 9

### INTERPRETACIÓN

Después de realizar el estudio histopatológico de las muestras de patologías bucales la más prevalente es: el papiloma escamoso y las menos prevalentes son: fibroma cemento-osificante, mucocelo, hiperplasia papilar del paladar, odontoma compuesto, candidosis, cicatriz ósea, verruga vulgar, displasia cemento ósea leve, carcinoma de células escamosas, extravasación eritrocítica, lipoma, gránuloma piogénico, hiperplasia epitelial con acantosis y paraqueratosis, hipercitoqueratosis, carcinoma verrucoso, tatuaje de amalgama, síndrome de Sjörger, papiloma, neurilemoma.

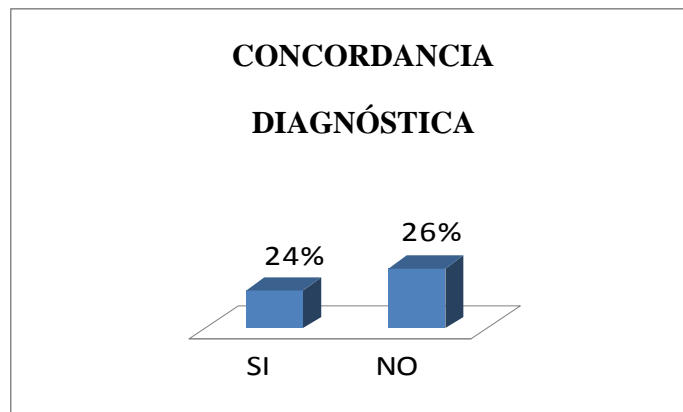
### CUADRO No. 10

#### CONCORDANCIA DE DIAGNÓSTICO PREOPERATORIO CON DIAGNÓSTICO HISTOPATOLÓGICO DE LAS PATOLOGÍAS BUCALES TRATADAS MEDIANTE BIOPSIAS

CONCORDANCIA DIAGNÓSTICA	TOTAL	DATOS SOBRE EL 100%
SI	21	24%
NO	23	26%

Fuente: Ficha de recolección de datos

### GRÁFICA No. 10



Fuente: Cuadro No. 10

### INTERPRETACIÓN

La mayoría no tuvo un diagnóstico concordante entre diagnóstico preoperatorio y diagnóstico histopatológico. Siendo el diagnóstico preoperatorio más prevalente la hiperplasia fibrosa por prótesis y el papiloma escamoso el de mayor prevalencia en el diagnóstico histopatológico.

## DISCUSIÓN DE RESULTADOS

Dentro de los servicios que brinda la Facultad de Odontología de la Universidad de San Carlos de Guatemala, está el tratamiento mediante biopsias incisionales y/o escisionales de las patologías bucales encontradas durante el examen clínico que se les realiza a los pacientes. Durante los años 2005 a 2009, 88 biopsias fueron realizadas, y de estas 76 lesiones se extirparon en su totalidad mediante la realización de biopsias escisionales y 12 lesiones fueron tratadas mediante biopsias incisionales. De esta población 60 fueron de sexo femenino (68%) y 28 fueron de sexo masculino (32%). Se pudo observar que la prevalencia de las patologías bucales va en aumento conforme se incrementa la edad, siendo así que los pacientes jóvenes y adultos jóvenes las presentan con menor prevalencia y a partir de la cuarta década estas van aumentando, alcanzando el máximo (45 patologías) dentro del período comprendido entre la quinta y séptima década. La prevalencia de las mismas va decreciendo a partir de la octava década de vida. En el estudio realizado esto puede ser debido a que la mayoría de los pacientes que presentan una patología, de acuerdo al rango de edad, buscan un tratamiento para prótesis total o prótesis parcial removible. Y para la realización de estos se deben eliminar quirúrgicamente todos aquellos factores que puedan causar irritación o que hayan sido causadas por la mala adaptación de los mismos; lo que puede relacionarse con que el diagnóstico pre-operatorio más frecuente sea la Hiperplasia Fibrosa por Prótesis. La mayoría de estas patologías bucales se localizan en maxilar superior, más específicamente en el área del paladar.

Como parte del tratamiento que se ofrece en la Facultad de Odontología, debe tomarse en consideración que todas aquellas patologías bucales que sean removidas en su totalidad o parcialmente deben ser enviadas a un estudio histopatológico para su correcto diagnóstico y poder dar al paciente una explicación de lo que le fue extirpado; sin embargo durante la realización del estudio se pudo observar que únicamente 50 (57%) patologías de las 88 encontradas fueron enviadas al laboratorio para su correcto diagnóstico y descartar formaciones malignas; de estas 50 patologías únicamente en 21 (24%), los diagnósticos pre-operatorios dados en el examen clínico fueron concordantes con el diagnóstico dado por el laboratorio de Histopatología de la Facultad, para el cual el diagnóstico más prevalente fue el Papiloma Escamoso.

## CONCLUSIONES

- El sexo femenino es el más afectado por la prevalencia de patologías bucales.
- El grupo etario mayor afectado es el comprendido entre el rango de 51 a 60 años.
- El maxilar superior es el que con mayor frecuencia presenta prevalencia de patologías bucales.
- El paladar es la región más afectada por la prevalencia de patologías bucales. La mitad de las patologías tratadas mediante biopsias son enviadas a estudios histopatológicos para una concordancia diagnóstica.
- La Hiperplasia Fibrosa por Prótesis es la patología más prevalente dentro de los diagnósticos pre operatorios.
- El papiloma escamoso es la patología más prevalente después de ser realizados los estudios histopatológicos.
- El 24% del total de muestras enviadas a estudio histopatológico tuvo una concordancia diagnóstica con el diagnóstico pre operatorio.

## **RECOMENDACIONES**

- Que en la Unidad de Cirugía y en el Laboratorio Histopatológico se archiven de mejor manera los expedientes de los pacientes que reciben tratamiento.
- Que las muestras de las biopsias realizadas siempre sean enviadas a estudio histopatológico para brindar un tratamiento adecuado y dar resultados más acertados para poder prevenir enfermedades futuras.
- A todos los pacientes que presenten lesiones patológicas se les brinde seguimiento.
- Que los diagnósticos preoperatorios sean corroborados con los diagnósticos histopatológicos.

## BIBLIOGRAFIA

1. Burke Sierra, M.A. (1984) **Hallazgos patológicos encontrados en el examen clínico en tejidos de soporte en pacientes que han sido tratados como pacientes de prótesis total de la facultad de odontología de la USAC, muestra tomada de 1979 a 1983.** Tesis (Lic. Cirujano Dentista). Guatemala: Universidad de San Carlos, Facultad de Odontología. pp. 104-105.
2. Cruz, R. de la. (1981) **Patología oral de mayor prevalencia en pacientes que ingresan a la facultad de odontología.** Tesis (Lic. Cirujano Dentista). Guatemala: Universidad de San Carlos, Facultad de Odontología. pp. 89.
3. Franco, C.L. (1982) **Frecuencia de lesiones nodulares benignas en encía y reborde alveolar desdentado.** Tesis (Lic. Cirujano Dentista). Guatemala: Universidad de San Carlos, Facultad de Odontología. pp. 22, 33-34, 35.
4. Montoya Imeri, M.N. (2000) **Determinación de la frecuencia de lesiones patológicas detectadas en estudios histopatológicos del tejido que rodea a los terceros molares retenidos, analizados en el laboratorio de patología de la USAC de febrero de 1995 a marzo 2000, así como el grado de conocimiento e importancia que se le da a dicho estudio por los odontólogos y los cirujanos maxilofaciales.** Tesis (Lic. Cirujano Dentista). Guatemala: Universidad de San Carlos, Facultad de Odontología. pp. 1-4.
5. Neville, B.W. et al. (2002) **Oral and maxillofacial pathology.** 2 ed. Philadelphia: Saunders. 817 p.
6. Regezi, J.A. y Sciubba, J.J. (2000) **Patología bucal: correlaciones clinicopatológicas.** Trad. José Pérez Gómez. 3 ed. México: McGraw-Hill Interamericana. 519 p.



7. Ruiz, G.L. (1981) **Frecuencia del quiste de erupción en Guatemala y su relación con el sexo.** Tesis (Lic. Cirujano Dentista). Guatemala: Universidad de San Carlos, Facultad de Odontología. pp. 36.
8. Shafer, W.G. et al. (1986). **Tratado de patología bucal.** Trad. María de Lourdes Hernández Cázares. 4 ed. México: Inreamericana 940 p.
9. Tomas, M. (1988). **Medicina oral.** Barcelona: Salvat. 406 p.
10. Wikipedia ( la enciclopedia en libre). **Definición de conceptos.** (en línea). Estados Unidos: Consultado en 20 de agosto 2009. Disponible en : [http:// www.wikipedia.com](http://www.wikipedia.com)
11. Zagarelli, E.V.; Kutscher, A.H. y Hyman, G.A. (1982). **Diagnóstico en patología oral.** Trad. Santiago Pi Suñer. 2 ed. Barcelona: Salvat. 678 p.



# ANEXOS



## ANEXO I

Universidad de San Carlos de Guatemala

Facultad De Odontología

Investigadoras: Paola Claudeth Martínez Trejo

Andrea María Morales García

### FICHA RECOLECTORA DE DATOS

Patologías Bucles

1 . Año de la biopsia: 2005 \_\_\_\_ 2007 \_\_\_\_

2006 \_\_\_\_ 2009 \_\_\_\_

2007 \_\_\_\_

2. Tipo de biopsia: Incisional \_\_\_\_\_ Escisional: \_\_\_\_\_

3. Nombre del paciente: \_\_\_\_\_

4. Número de registro: \_\_\_\_\_

5. Sexo: Femenino \_\_\_\_ Masculino \_\_\_\_

6. Edad: 11- 20 años \_\_\_\_ 61- 70 años \_\_\_\_

21- 30 años \_\_\_\_ 71- 80 años \_\_\_\_

31- 40 años \_\_\_\_ 81- 90 años \_\_\_\_

41- 50 años \_\_\_\_ 91-100 años \_\_\_\_

51- 60 años \_\_\_\_

7. Maxilar: Superior: \_\_\_\_\_ Inferior: \_\_\_\_\_

8. Región de la Cavidad Bucal: \_\_\_\_\_

9. Diagnóstico preoperatorio: \_\_\_\_\_

10. Se envió muestra a estudio histopatológico: si \_\_\_\_\_ no \_\_\_\_\_

11. Diagnóstico histopatológico: \_\_\_\_\_

12. Concuerda el diagnóstico preoperatorio con el diagnóstico histopatológico: Si: \_\_\_\_\_ No: \_\_\_\_\_

## INSTRUCTIVO PARA EL LLENADO DE FICHA

1. **Año de la biopsia:** Se marcará con una **X** el año en que fue realizada la biopsia.
2. **Tipo de la biopsia:** Se marcará con una **X** incisional y/o escisional, según la realizada en el tratamiento quirúrgico.
3. **Nombre del paciente:** Se anotará el nombre, como fue registrado en el expediente clínico del área de cirugía.
4. **Número de registro:** Se anotará el número de registro, como esta en los expedientes del área de cirugía.
5. **Sexo:** Se marcará con una **X** el sexo del paciente, como este registrado en los expedientes del área de cirugía.
6. **Edad:** Se marcará con una **X** el rango de edad que se encuentra registrada en los expedientes del área de cirugía.
7. **Maxilar:** Se marcará con una **X** superior e inferior según el maxilar en el que se encuentre la lesión patológica.
8. **Región de la Cavidad Bucal:** Se anotará la localización precisa de la patología descrita en el expediente clínico.
9. **Diagnóstico preoperatorio:** Se anotará el diagnóstico registrado en las fichas de ingreso de pacientes en la sección de fase I, II y/o III.
10. **Se envió muestra a estudio histopatológico:** Se marcará con una **X** si fue afirmativo o negativo el envío de la muestra a estudio histopatológico.
11. **Diagnóstico histopatológico:** Se anotará el diagnóstico registrado en las fichas de ingreso de pacientes en la sección de observaciones, que corresponda al diagnóstico del patólogo de la unidad de patología.
12. **Concuerda el diagnóstico preoperatorio con el diagnóstico histopatológico:** Se marcará con una **X** si el diagnóstico preoperatorio concuerda o no con el diagnóstico histopatológico.

Guatemala, septiembre de 2009.

Doctor Guillermo Barreda  
Director  
Área Médico-Quirúrgica  
Facultad de Odontología  
Universidad de San Carlos de Guatemala

Estimado Doctor Barreda

Por medio de la presente nos permitimos hacer de su conocimiento que estamos trabajando el protocolo de la Tesis de Pregrado, que lleva por título **“Estudio retrospectivo de casos diversos de Patologías Bucales diagnosticadas, en pacientes, que han sido tratados mediante biopsias incisionales y/o escisionales en la Unidad de Cirugía de la Facultad de Odontología de la Universidad de San Carlos de Guatemala, del año 2004 al 2009.”**

Es por eso que nos dirigimos a usted para solicitar su autorización y colaboración para realizar dicha investigación en los archivos del quirófano de esta facultad.

Agradecidas de antemano por su valiosa colaboración, nos suscribimos

Atentamente,

---

Paola Claudeth Martínez Trejo  
Sustentante  
200313597

---

Andrea M. Morales García  
Sustentante  
200318921

Guatemala, septiembre de 2009.

Doctor Ricardo León  
Director  
Clínicas Integrales  
Facultad de Odontología  
Universidad de San Carlos de Guatemala

Estimado Doctor León

Por medio de la presente nos permitimos hacer de su conocimiento que estamos trabajando el protocolo de la Tesis de Pregrado, que lleva por título **“Estudio retrospectivo de casos diversos de Patologías Bucales diagnosticadas, en pacientes, que han sido tratados mediante biopsias incisionales y/o escisionales en la Unidad de Cirugía de la Facultad de Odontología de la Universidad de San Carlos de Guatemala, del año 2004 al 2009.”**

Es por eso que nos dirigimos a usted para solicitar su autorización y colaboración para realizar dicha investigación en los archivos de las clínicas de esta facultad.

Agradecidas de antemano por su valiosa colaboración, nos suscribimos

Atentamente,

---

Paola Claudeth Martínez Trejo  
Sustentante  
200313597

---

Andrea M. Morales García  
Sustentante  
200318921

Guatemala, septiembre de 2009.

Doctor Luis Fernando Ramos  
Coordinador  
Unidad de Cirugía y Exodoncia  
Área Médico-Quirúrgica  
Facultad de Odontología  
Universidad de San Carlos de Guatemala

Estimado Doctor Ramos

Por medio de la presente nos permitimos hacer de su conocimiento que estamos trabajando el protocolo de la Tesis de Pregrado, que lleva por título **“Estudio retrospectivo de casos diversos de Patologías Bucles diagnosticadas, en pacientes, que han sido tratados mediante biopsias incisionales y/o escisionales en la Unidad de Cirugía de la Facultad de Odontología de la Universidad de San Carlos de Guatemala, del año 2004 al 2009.”**

Es por eso que nos dirigimos a usted para solicitar su autorización y colaboración para realizar dicha investigación en los archivos del quirófano de esta facultad.

Agradecidas de antemano por su valiosa colaboración, nos suscribimos

Atentamente,

---

Paola Claudeth Martínez Trejo  
Sustentante  
200313597

---

Andrea M. Morales García  
Sustentante  
200318921

Guatemala, septiembre de 2009.

Personal de Enfermería  
Unidad de Cirugía y Exodoncia  
Área Médico-Quirúrgica  
Facultad de Odontología  
Universidad de San Carlos de Guatemala

Estimada Patricia Salcedo,

Por medio de la presente nos permitimos hacer de su conocimiento que estamos trabajando el protocolo de la Tesis de Pregrado, que lleva por título **“Estudio retrospectivo de casos diversos de Patologías Bucales diagnosticadas, en pacientes, que han sido tratados mediante biopsias incisionales y/o escisionales en la Unidad de Cirugía de la Facultad de Odontología de la Universidad de San Carlos de Guatemala, del año 2004 al 2009.”**

Es por eso que nos dirigimos a usted para solicitar su autorización y colaboración para realizar dicha investigación en los archivos del quirófano de esta facultad.

Agradecidas de antemano por su valiosa colaboración, nos suscribimos

Atentamente,

---

Paola Claudeth Martínez Trejo  
Sustentante  
200313597

---

Andrea M. Morales García  
Sustentante  
200318921

Guatemala, septiembre de 2009.

Personal de Archivo  
Clínicas Integrales  
Facultad de Odontología  
Universidad de San Carlos de Guatemala

Estimada Miriam Barillas

Por medio de la presente nos permitimos hacer de su conocimiento que estamos trabajando el protocolo de la Tesis de Pregrado, que lleva por título **“Estudio retrospectivo de casos diversos de Patologías Bucales diagnosticadas, en pacientes, que han sido tratados mediante biopsias incisionales y/o escisionales en la Unidad de Cirugía de la Facultad de Odontología de la Universidad de San Carlos de Guatemala, del año 2004 al 2009.”**

Es por eso que nos dirigimos a usted para solicitar su autorización y colaboración para realizar dicha investigación en los archivos de las Clínicas Integrales de esta facultad.

Agradecidas de antemano por su valiosa colaboración, nos suscribimos

Atentamente,

---

Paola Claudeth Martínez Trejo  
Sustentante  
200313597

---

Andrea M. Morales García  
Sustentante  
200318921



Guatemala, septiembre de 2009.

Personal de Laboratorio Patología  
Área de Patología  
Facultad de Odontología  
Universidad de San Carlos de Guatemala

Estimada Mayra Duarte

Por medio de la presente nos permitimos hacer de su conocimiento que estamos trabajando el protocolo de la Tesis de Pregrado, que lleva por título **“Estudio retrospectivo de casos diversos de Patologías Bucales diagnosticadas, en pacientes, que han sido tratados mediante biopsias incisionales y/o escisionales en la Unidad de Cirugía de la Facultad de Odontología de la Universidad de San Carlos de Guatemala, del año 2004 al 2009.”**

Es por eso que nos dirigimos a usted para solicitar su autorización y colaboración para realizar dicha investigación en los archivos del laboratorio de patología de esta facultad.

Agradecidas de antemano por su valiosa colaboración, nos suscribimos

Atentamente,

---

Paola Claudeth Martínez Trejo  
Sustentante  
200313597

---

Andrea M. Morales García  
Sustentante  
200318921

Guatemala, septiembre de 2009.

Doctor Oscar Toralla  
Área de Patología  
Facultad de Odontología  
Universidad de San Carlos de Guatemala

Estimado Dr. Toralla

Por medio de la presente nos permitimos hacer de su conocimiento que estamos trabajando el protocolo de la Tesis de Pregrado, que lleva por título **“Estudio retrospectivo de casos diversos de Patologías Bucales diagnosticadas, en pacientes, que han sido tratados mediante biopsias incisionales y/o escisionales en la Unidad de Cirugía de la Facultad de Odontología de la Universidad de San Carlos de Guatemala, del año 2004 al 2009.”**

Es por eso que nos dirigimos a usted para solicitar su autorización y colaboración para realizar dicha investigación en los archivos del laboratorio de patología de esta facultad.

Agradecidas de antemano por su valiosa colaboración, nos suscribimos

Atentamente,

---

Paola Claudeth Martínez Trejo  
Sustentante  
200313597

---

Andrea M. Morales García  
Sustentante  
200318921

Guatemala, septiembre de 2009.

Doctor Axel Popol  
Director  
Área de Patología  
Facultad de Odontología  
Universidad de San Carlos de Guatemala

Estimado Dr. Popol

Por medio de la presente nos permitimos hacer de su conocimiento que estamos trabajando el protocolo de la Tesis de Pregrado, que lleva por título **“Estudio retrospectivo de casos diversos de Patologías Bucales diagnosticadas, en pacientes, que han sido tratados mediante biopsias incisionales y/o escisionales en la Unidad de Cirugía de la Facultad de Odontología de la Universidad de San Carlos de Guatemala, del año 2004 al 2009.”**

- Es por eso que nos dirigimos a usted para solicitar su autorización y colaboración para realizar dicha investigación en los archivos del laboratorio de patología de esta facultad.

Agradecidas de antemano por su valiosa colaboración, nos suscribimos

Atentamente,


---

Paola Claudeth Martínez Trejo  
Sustentante  
200313597


---

Andrea M. Morales García  
Sustentante  
200318921

El contenido de la presente investigación de tesis es única y exclusiva responsabilidad de su autora:

A handwritten signature in black ink, enclosed within a large, hand-drawn oval. The signature appears to read "Paola Martínez". A horizontal line is drawn across the signature.


Paola Claudeth Martínez Trejo

  
Paola Claudeth Martínez Trejo  
SUSTENTANTE

  
Dr. Edgar Guillermo Barreda Muralles  
ASESOR DE TESIS


  
Dr. Jorge Orlando Ávila Morales  
REVISOR  
COMISIÓN DE TESIS



  
Dr. Edgar Rafael Miranda Ceballos  
REVISOR  
COMISIÓN DE TESIS

IMPRIMASE

Vo. Bo.

  
Carmen Lorena Ordoñez Samayoa de Maas, Ph.D  
Secretaria Académica  
Facultad de Odontología

