

DISTANCIA PROMEDIO DE ÁPICES RADICULARES DE DIENTES POSTERIORES
MANDIBULARES HACIA EL CONDUCTO MANDIBULAR MEDIANTE TOMOGRAFÍAS
COMPUTARIZADAS DE HAZ DE CONO (CBCT) EN PACIENTES ADULTOS
GUATEMALTECOS EN LAS CLÍNICAS DE LA FACULTAD DE ODONTOLOGÍA DE LA
UNIVERSIDAD DE SAN CARLOS DE GUATEMALA

Tesis presentada por:

DANIEL FRANCISCO DÍAZ SAMAYOA

Ante el Tribunal de la Facultad de Odontología de la Universidad de San Carlos de Guatemala, que
practicó el Examen General Público, previo a optar al Título de:

CIRUJANO DENTISTA

Guatemala, noviembre del 2019

DISTANCIA PROMEDIO DE ÁPICES RADICULARES DE DIENTES POSTERIORES
MANDIBULARES HACIA EL CONDUCTO MANDIBULAR MEDIANTE TOMOGRAFÍAS
COMPUTARIZADAS DE HAZ DE CONO (CBCT) EN PACIENTES ADULTOS
GUATEMALTECOS EN LAS CLÍNICAS DE LA FACULTAD DE ODONTOLOGÍA DE LA
UNIVERSIDAD DE SAN CARLOS DE GUATEMALA

Tesis presentada por:

DANIEL FRANCISCO DÍAZ SAMAYOA

Ante el Tribunal de la Facultad de Odontología de la Universidad de San Carlos de Guatemala, que
practicó el Examen General Público, previo a optar al Título de:

CIRUJANO DENTISTA

Guatemala, noviembre del 2019

JUNTA DIRECTIVA DE LA FACULTAD DE ODONTOLOGÍA

Decano:	Dr. Edgar Guillermo Barreda Muralles
Vocal Primero:	Dr. Otto Raúl Torres Bolaños
Vocal Segundo:	Dr. Sergio Armando García Piloña
Vocal Tercero:	Dr. José Rodolfo Cáceres Grajeda
Vocal Cuarto:	Br. Diego Alejandro Argueta Berger
Vocal Quinto:	Br. Andrés Isaac Zabala Ramírez
Secretario Académico	Dr. Edwin Ernesto Milián Rojas

TRIBUNAL QUE PRACTICO EL EXAMEN GENERAL PÚBLICO

Decano:	Dr. Edgar Guillermo Barreda Muralles
Vocal Primero:	Dr. Sergio Armando García Piloña
Vocal Segundo:	Dr. Bruno Manuel Wehncke Azurdia
Vocal Tercero:	Dr. Ricardo Antonio Sánchez Ávila
Secretario Académico	Dr. Edwin Ernesto Milián Rojas

ACTO QUE DEDICO

- A DIOS: Por ser dador de gracia, provisión y sabiduría en toda mi vida.
- A MI MADRE: Por su increíble amor y dedicación para mí, por ser un ejemplo y por haber estado desde el inicio hasta la culminación de este proceso. La provisión y el apoyo que me has dado es incalculable y no sería quien hoy soy si no es por ti. Mama, este logro es tanto tuyo como mío.
- A MI ABUELO: Paco, por su gran amor, su ejemplo y su motivación constante para cada día superarme y alcanzar mis metas.
- A MIS HERMANOS: Por ser compañeros de alegrías y tristezas. Por todo lo que hemos compartido y vivido juntos. Pablo, especial agradecimiento para ti.
- A MI PAPÁ: Por tu amor, provisión y ejemplo en mi vida.
- A MI FAMILIA: Abuelos, tíos, primos; todos me han brindado su amor, apoyo y fortaleza en algún momento de mi vida, gracias.
- A MIS AMIGOS: Por su apoyo y motivación, pero en especial por darme tantos momentos de diversión y relajación. Han sido todos muy importantes para que pueda llegar a este momento.
- A MI NOVIA: Gaby, por vivir de cerca conmigo esta etapa. Valoro mucho todo tu amor, apoyo y comprensión en estos años.
- A MI COMPAÑERO DE TESIS: Tetje, por tu amistad y por compartir conmigo las horas de trabajo y dedicación para culminar este trabajo de investigación.

A MIS CATEDRÁTICOS: Por ser fuentes de inspiración para mi vida profesional. Por empujarme a alcanzar aún más. Todas sus enseñanzas son el fundamento de mi vida profesional.

TESIS QUE DEDICO

- A GUATEMALA: Tierra que me vio nacer y cuyo pueblo ha aportado indirectamente a pagar mis estudios.
- A MIS CASAS DE ESTUDIO: Universidad de San Carlos de Guatemala y Facultad de Odontología, centros para mi formación profesional.
- A MI ASESOR: Dr. Bruno Wehncke, por su apoyo y motivación para la realización de esta investigación.
- A MI FAMILIA: Por su apoyo y amor en este proceso.

HONORABLE TRIBUNAL EXAMINADOR

Tengo el honor de someter a su consideración mi trabajo de tesis intitulado: **“DISTANCIA PROMEDIO DE ÁPICES RADICULARES DE DIENTES POSTERIORES MANDIBULARES HACIA EL CONDUCTO MANDIBULAR MEDIANTE TOMOGRAFÍAS COMPUTARIZADAS DE HAZ DE CONO (CBCT) EN PACIENTES ADULTOS GUATEMALTECOS EN LAS CLÍNICAS DE LA FACULTAD DE ODONTOLOGÍA DE LA UNIVERSIDAD DE SAN CARLOS DE GUATEMALA”**, conforme lo demandan los normativos de la Facultad de Odontología de la Universidad de San Carlos de Guatemala previo a optar al Título de:

CIRUJANO DENTISTA

Y ustedes distinguidos miembros del Honorable Tribunal Examinador reciban mis más altas muestras de consideración y respeto.

ÍNDICE

SUMARIO.....	1
INTRODUCCIÓN.....	2
ANTECEDENTES	4
PLANTEAMIENTO DEL PROBLEMA	7
JUSTIFICACIÓN	9
MARCO TEÓRICO.....	10
Anatomía del conducto mandibular.....	10
Tomografía computarizada de haz de cono.....	14
Trauma al nervio alveolar inferior	21
OBJETIVOS	26
HIPÓTESIS	27
DISEÑO METODOLÓGICO	28
PROCEDIMIENTO	31
RESULTADOS	33
DISCUSIÓN DE RESULTADOS.....	39
CONCLUSIONES	41
RECOMENDACIONES	42
LIMITANTES	43
REFERENCIAS BIBLIOGRÁFICAS	44
ANEXOS	46

SUMARIO

La anatomía y el recorrido del conducto mandibular, se puede decir que posee muchas similitudes en la mayoría de las personas, sin embargo, cuando esta estructura anatómica se estudia con relación a las distancias que existen entre los ápices radiculares de los dientes posteriores mandibulares se obtienen resultados de acuerdo con la situación bucolingual del conducto mandibular hacia los ápices radiculares y cómo ésta va cambiando su trayectoria. También se pueden observar las diferencias de acuerdo con el sexo de los pacientes y la correlación que las distancias de los ápices radiculares hacia el conducto mandibular presentan conforme a la edad.

El presente trabajo de investigación tiene como objetivo determinar las distancias promedio que existen desde los ápices radiculares de dientes posteriores mandibulares hacia el conducto mandibular en pacientes hombre y mujeres adultos que acudieron a las clínicas de la Facultad de Odontología de la Universidad de San Carlos de Guatemala en el año 2017.

Para el estudio se evaluaron las distancias comprendidas entre el conducto mandibular hacia los ápices radiculares de los segundos premolares, raíz mesial y distal de la primeras molares, y la raíz mesial y distal de las segundas molares de 172 Tomografías Computarizadas Cone Beam (CBCT), los cuales cumplieron con los criterios de selección, y fueron evaluados por medio del programa computarizado OnDemand3D. De la muestra estudiada, el 41.3% representa al sexo masculino y el 58.7% representa al sexo femenino. De acuerdo con las mediciones recopiladas de las distancias en este estudio, se puede determinar que los ápices radiculares más cercanos al conducto mandibular fueron las raíces distales de las segundas molares con una distancia promedio de 2.82mm. También se determinó mediante el análisis estadístico T-student, que no existe diferencia entre el sexo masculino y femenino con relación a las distancias entre los ápices radiculares de los dientes posteriores mandibulares hacia el conducto mandibular; refiriéndose a la relación existente entre la edad de los pacientes estudiados respecto a las distancias de los ápices radiculares al canal mandibular, se determinó mediante el análisis estadístico de correlación de Pearson, que existe una correlación fuerte a nivel del ápice del primer molar y el ápice mesial del segundo molar, por lo que podríamos argumentar que entre mayor edad presente el paciente, mayor distancia existirá a nivel de estos ápices radiculares. Esto puede atribuirse a una migración inferior del conducto mandibular a medida que la persona envejece.

Se concluye que el ápice radicular más cercano al conducto mandibular es el ápice distal de la segunda molar inferior. Además, se probó que no existe diferencia entre las distancias obtenidas y el sexo; y existe correlación entre la edad y las distancias solamente a nivel del ápice distal del primer molar inferior.

INTRODUCCIÓN

Día a día las investigaciones científicas han ido creando nuevos horizontes en la rama del saber y cada vez existen nuevas ideas que se van desarrollando para dejarlas plasmadas. El presente estudio pretende investigar y establecer las distancias comprendidas entre los ápices radiculares de los dientes posteriores mandibulares hacia el conducto mandibular en pacientes guatemaltecos. Para obtener mediciones certeras y un análisis detallado se utilizará un instrumento de medición específico; la tomografía computarizada de haz de cono que, según investigaciones anteriores, es un instrumento que proporciona una imagen adecuada para la evaluación de estructuras anatómicas.

A lo largo del proceso de investigación se fueron sumando cada vez más intereses y objetivos con tal de hallar conclusiones asertivas, justificadas por los datos estadísticos representativos de la población. Uno de los intereses que consideramos el motor de vida de la presente investigación es poder proporcionar la distancia promedio en pacientes guatemaltecos que acuden a las clínicas de la Facultad de Odontología de la Universidad de San Carlos de Guatemala, apoyándose también en hallazgos encontrados en otras variables: la diferencia entre sexos y edades respecto a las distancias determinadas. Esto con el propósito proporcionar una referencia para evitar comprometer la irrigación e inervación que pasa a través del conducto mandibular durante procedimientos quirúrgicos, implantológicos o endodónticos en la región posterior de la mandíbula.

La manera en que se decide llevar a cabo la metodología de investigación es eligiendo a todos los pacientes que fueron indicados a realizarse un estudio de tomografía computarizada de haz de cono en las clínicas de la Facultad de Odontología de la Universidad de San Carlos en el año 2017. Luego se realiza una selección de tomografías de acuerdo con los criterios de inclusión y exclusión, posteriormente se procede a realizar un muestreo probabilístico con una confiabilidad del 95%. Por último, se procede a realizar las mediciones de las tomografías y analizar los datos de cada variable que se han recopilado con tal de brindar respuestas y conclusiones respecto al planteamiento del problema y a los objetivos.

ANTECEDENTES

La relación anatómica que existe entre el conducto mandibular y los ápices de dientes posteriores mandibulares es de gran importancia tanto académica como práctica. A lo largo de los años ha sido un tópico discutido y de interés por varios investigadores por la posibilidad de riesgos y complicaciones que puedan afectar el plexo neurovascular que discurre en el conducto mandibular en procedimientos quirúrgicos, implantológicos y endodónticos.

Por la misma razón Olivier, en 1927, publicó un estudio realizando una disección sistemática del nervio alveolar inferior en 50 maxilares inferiores. Él concluyó que en 30 maxilares inferiores había presencia de un conducto mandibular en donde transcurre el paquete neurovascular alveolar inferior, mientras que en los 20 restantes las venas y las ramas de las arterias del plexo se encontraban dispersas en un conducto distinto (23).

Luego Starkie y Stewart, en 1931, describieron cinco disecciones, en cada una de las cuales el nervio alveolar inferior se encuentra dividido en ramas alveolares, responsables de la formación de un plexo alveolar que suministra irrigación e inervación a los molares y premolares, y posiblemente los caninos. Ellos afirmaron también que en los dos tercios posteriores de su ciclo intramandibular, el nervio alveolar inferior junto con la arteria y vena alveolar inferior, están rodeados por una vaina de hueso compacto y una capa dura y gruesa de tejido conectivo. Este estudio fue motivo de contradicción al estudio realizado por Olivier (2).

Debido a las contradicciones de los estudios realizados por Olivier (1927) y Starkie y Stewart (1931), dos investigadores Carter y Keen en 1970 decidieron determinar las disecciones a detalle del nervio alveolar inferior en la rama y el sector posterior del cuerpo de la mandíbula, luego compararlas con radiografías para resolver las discrepancias de los estudios publicados previamente. Efectivamente lograron describir el curso del conducto mandibular y los clasificaron en tres tipos diferentes dependiendo la distribución y ubicación del nervio mandibular, también pudieron confirmar y soportar el trabajo de Olivier (8).

Dale Denio et al, en 1992, en su estudio “Anatomical relationship of the mandibular conduct to its surroundings structures in mature mandibles” lograron determinar la relación y distancia que comprende del conducto mandibular hacia los ápices de los molares y premolares. Los resultados mostraron que el segundo molar y premolar son los que se encuentran más próximos al conducto mandibular, con lo cual concluyeron que estas dos piezas dentales son las más susceptibles a un daño accidental durante los tratamientos de conductos radiculares, también expusieron que los ápices de la raíz mesial de los primeros molares eran los que se encontraban más lejanos del conducto mandibular. En este estudio hicieron hallazgos relevantes donde encontraron que en el 31% de los casos el conducto mandibular presenta curvaturas en forma de S, de estos el conducto mandibular se encontraba hacia lingual (19%), hacia bucal (17%) o directamente inferior a los ápices de los dientes posteriores (10).

Posteriormente Sholeh Shahidi et al, en el 2013 en su estudio denominado “Comparison of panoramic radiography with cone beam CT in predicting the relationship of the mandibular third molar roots to the alveolar conduct” donde evaluaron 132 terceras molares impactadas mandibulares prediciendo el riesgo comparando radiografías panorámicas con CBCT. En el estudio expusieron que las raíces que presentaban dilaceración en CBCT mostraron una mayor sensibilidad en la predicción de asociación del conducto y la raíz. La detección de dilaceración de la raíz puede afectar la planificación quirúrgica para los terceros molares mandibulares. Aunque la ausencia de hueso cortical en CBCT es altamente sugestivo de exposición al nervio, que ha sido relacionado con un mayor riesgo de daño al nervio alveolar inferior. Debido a las conclusiones obtenidas en el estudio se recomiendan estudios para evaluar en qué medida radiográfica los hallazgos de proximidad nerviosa pueden predecir complicaciones postquirúrgicas, siendo mejor el CBCT porque provee una mejor evaluación de las estructuras. Sin embargo, los pacientes en donde se detecta la asociación del conducto mandibular a la raíz en la radiografía panorámica deben considerarse en alto riesgo de daño al nervio (33).

En estudios recientes, Umut Aksoy, Seciil Aksoy y Kaan Orhan presentaron en el 2017 una investigación donde el propósito fue evaluar los cambios anatómicos que existen entre la edad y el sexo con relación a las raíces de los molares y premolares con el conducto mandibular haciendo uso del CBCT. Ellos pudieron concluir que, tanto la edad como el sexo, influyen en la anatomía y relaciones entre los dientes mandibulares y el conducto mandibular y debe considerarse al realizar procedimientos endodónticos y quirúrgicos en la mandíbula, para evitar posibles complicaciones. Los resultados que obtuvieron ponen en relieve la importancia de la comprensión de todos los casos de lesión al nervio alveolar inferior y alteraciones nerviosas causadas por daño iatrogénico.

El análisis tridimensional en el CBCT proporciona imágenes de diagnóstico detalladas de las estructuras anatómicas y pueden ayudar a prevenir lesiones nerviosas iatrogénicas (1,4).

De acuerdo con la literatura consultada se evidencia que existe la necesidad de estudiar la relación espacial del conducto mandibular con las raíces de los dientes posteriores mandibulares para tener un marco de referencia de prevención en los distintos tratamientos que puedan comprometer al componente neurovascular que recorre en el conducto mandibular. Conforme a lo establecido anteriormente se considera importante profundizar el estudio sobre la relación de los ápices radiculares con el conducto mandibular tomando como referencia las tomografías computarizadas de haz de cono en pacientes adultos guatemaltecos de la Facultad de Odontología de la Universidad de San Carlos de Guatemala.

PLANTEAMIENTO DEL PROBLEMA

El nervio alveolar inferior es una ramificación del nervio mandibular, rama del trigémino y se encuentra dentro del conducto mandibular, abarcando desde el foramen mandibular hasta el mentoneano (2). Este nervio provee de inervación a los molares y premolares mandibulares, así como a la encía y hueso adyacente (12).

El conocimiento de la localización y configuración del conducto mandibular es importante previo a la realización de procedimientos quirúrgicos y odontológicos que involucran la mandíbula. Por su cercanía con los ápices de molares y premolares inferiores, el nervio alveolar inferior se encuentra en riesgo de trauma durante procedimientos como la colocación de implantes, tratamientos endodónticos o exodoncias. Un daño al nervio alveolar inferior puede causar neuropatías como dolor, parestesia o anestesia en la región mandibular, las cuales resultan en una sensación desagradable para el paciente, pudiendo alterar funciones básicas como el habla o la masticación (21).

En implantología, a medida que se hace más frecuente el reemplazo de dientes por implantes, también ha aumentado la experiencia de complicaciones como resultado de este procedimiento. El trauma al nervio alveolar inferior comprende del 0-40% de las complicaciones relacionadas a implantes, las cuales pueden ocurrir durante su colocación o la preparación del sitio. Técnicas comunes para prevenir el daño al nervio alveolar inferior durante la colocación de implantes incluyen la medición de la distancia desde la cresta alveolar al punto más coronal del conducto mandibular y estimar la profundidad de la osteotomía para prevenir la injuria, esto por medio de radiografías panorámicas o periapicales. Sin embargo, este abordaje radiográfico ha demostrado no ser muy efectivo, aumentando el riesgo de complicaciones (34).

En endodoncia de molares inferiores, también puede causarse un trauma al nervio alveolar inferior, reportado en 10% de segundos molares mandibulares que recibieron tratamiento de conductos radiculares (14). Una sobre instrumentación, extrusión de irrigantes o de materiales obturadores son algunas de las situaciones que pueden causar daño iatrogénico al nervio alveolar inferior durante procedimientos endodónticos (17).

Por tanto, previo a llevar a cabo un procedimiento invasivo a nivel apical en la parte posterior de la mandíbula, es de suma importancia que el clínico conozca la posición relativa del nervio alveolar inferior.

No se han realizado estudios en la población guatemalteca acerca de la distancia del conducto mandibular hacia los ápices de molares y premolares mandibulares, y esto podría ayudar a crear parámetros para la prevención del daño al nervio mandibular como consecuencia de procedimientos implantológicos o endodónticos. Surge entonces la necesidad de realizar un estudio que evalúe esta situación y que responda a las siguientes interrogantes:

- ¿Cuál es la distancia promedio que existe desde los ápices radiculares de los dientes posteriores mandibulares hacia el conducto mandibular en pacientes guatemaltecos que acudieron a la Facultad de Odontología de la Universidad de San Carlos de Guatemala en el año 2017?
- ¿Cuál es el ápice radicular de los dientes posteriores mandibulares más cercano al conducto mandibular en pacientes guatemaltecos que acudieron a la Facultad de Odontología de la Universidad de San Carlos de Guatemala en el año 2017?
- ¿Cuál es la posición bucolingual del conducto mandibular con relación a los ápices radiculares de los dientes posteriores mandibulares en pacientes guatemaltecos que acudieron a la Facultad de Odontología de la Universidad de San Carlos de Guatemala en el año 2017?
- ¿Existe diferencia según el sexo de la persona para la distancia promedio desde los ápices radiculares hacia el conducto mandibular de los dientes posteriores mandibulares en pacientes guatemaltecos que acudieron a la Facultad de Odontología de la Universidad de San Carlos de Guatemala en el año 2017?
- ¿Existe correlación entre la edad de la persona y la distancia promedio desde los ápices radiculares de los dientes posteriores mandibulares hacia el conducto mandibular en pacientes guatemaltecos que acudieron a la Facultad de Odontología de la Universidad de San Carlos de Guatemala en el año 2017?

JUSTIFICACIÓN

Con el objetivo de mejorar los resultados en procedimientos como la colocación de implantes, exodoncias y tratamientos endodónticos en la región mandibular, el clínico debe tener un conocimiento amplio de estructuras anatómicas relevantes y, por tanto, conocer la relación del conducto mandibular con los ápices de los dientes.

Uno de los métodos de evaluación que se utilizan más frecuentemente previo a procedimientos de este tipo son las ortopantomografías. Sin embargo, estudios recientes han comprobado la poca fiabilidad de este método para determinar la verdadera localización del conducto mandibular. Una de las razones es que la información obtenida de una ortopantomografía es limitada debido a la naturaleza bidimensional de la imagen, mostrando la posición del conducto mandibular solamente en el plano vertical pero no en el horizontal. Además, este tipo de imágenes pueden mostrar una magnificación variable de la anatomía ósea o una superposición de estructuras (21).

En la actualidad, el uso de tomografía computarizada de haz de cono (CBCT) ha ido ganando popularidad como medio para localizar estructuras anatómicas en la región maxilofacial. Una de sus aplicaciones es evaluar la relación del conducto mandibular con los dientes posteriores mandibulares. El CBCT provee una representación tridimensional deseable de la localización anatómica de interés, con buena precisión de imagen y distorsión mínima comparada con las radiografías tradicionales (21).

En Guatemala no se han realizado estudios que evalúen la posición anatómica del conducto mandibular, ni la distancia del mismo con los ápices radiculares de molares y premolares mandibulares. Por tanto, con el objetivo de obtener parámetros que puedan utilizarse para evitar riesgos de daño durante tratamientos implantológicos y endodónticos en la región anatómica en cuestión, resulta necesario investigar la distancia que existe del conducto mandibular a los ápices radiculares de molares y premolares mandibulares. Por haber probado su fiabilidad en varios estudios similares, se utilizará como método diagnóstico para la evaluación de las distancias la tomografía computarizada de haz de cono.

El resultado del estudio proporcionará una medida promedio de la distancia que existe de los ápices radiculares de molares y premolares mandibulares hacia el conducto mandibular, sirviendo como otro elemento de referencia al momento planificar procedimientos implantológicos o endodónticos en la región mandibular en pacientes guatemaltecos, mejorando la predictibilidad y disminuyendo las lesiones iatrogénicas al nervio alveolar inferior.

MARCO TEÓRICO

6.1 Anatomía del conducto mandibular

El conducto mandibular contiene estructuras del sistema nervioso periférico y circulatorio, constituyéndose en una estructura anatómica importante que hay que identificar, preservar y evitar lesionar durante procedimientos efectuados cercanos a esa región mandibular. Es importante que cualquier profesional o especialista enfocado en procedimientos de endodoncia, exodoncia y cirugía en la región mandibular tenga el conocimiento detallado de las estructuras anatómicas y sus variaciones.

Un buen número de estudios y textos de anatomía utilizando técnicas de disección mandibular e imagenología, como tomografías y radiografías panorámicas, describen su recorrido desde su inicio hasta su terminación en el agujero mentoniano. Rouviere describe la arquitectura y configuración interna de la mandíbula; que está conformado por una gruesa capa de tejido óseo compacto y de tejido óseo esponjoso donde el conducto mandibular inicia en la cara medial de la rama mandibular por una estructura denominada agujero mandibular y se dirige inferior y anteriormente describiendo una curva anterior y superior. Se puede encontrar un conducto de paredes bien delimitadas o describir un trayecto a través de las trabéculas de tejido óseo esponjoso. Cualquiera que sea su disposición, el conducto mandibular no siempre se divide anteriormente en un conducto mentoniano y un conducto incisivo, pues si el nervio mentoniano emerge por el agujero mentoniano, el nervio incisivo continua su trayecto anteriormente, no en un conducto de paredes definidas sino a través de las celdas del tejido óseo esponjoso (27).

Williams, en su texto de Anatomía, coincide en la descripción dada por Rouviere. Él describe cómo el conducto mandibular desciende en dirección oblicua hacia adelante por la rama desde el agujero mandibular y después sigue un curso horizontal anterior en el cuerpo por debajo de los alvéolos, relata cómo entre las raíces de los primeros y segundos premolares o debajo del segundo premolar el conducto se divide en una rama mentoniana y otra incisiva; el conducto mentoniano se desvía hacia arriba, hacia atrás y hacia afuera hasta el agujero mentoniano; el conducto incisivo continúa por debajo de los dientes incisivos. (Figura 2) (36) Hayward y colaboradores, al estudiar 45 cráneos asiáticos y 62 americanos mezclados entre blancos y negros determinaron que la distancia entre el foramen de entrada y el borde anterior de la rama era mayor (15,6 mm en asiáticos y 15,2 en americanos) que la distancia con respecto al borde posterior (7,0 mm en asiáticos y 6,4 en americanos) (28). Kane, realizando varios cortes en la rama mandibular mediante el uso de tomografía computarizada, encontraron en 10 pacientes una distancia promedio del foramen y del recorrido del conducto alveolar inferior en la rama con respecto al borde anterior de 11,6 mm, borde posterior 12,1, pared lingual 1,8 y pared bucal de 4,7 mm (16).

Respecto a la morfología del conducto mandibular, Olivier lo describió como oval, piriforme y circular al realizar cortes sagitales en mandíbulas humanas disecadas, con un diámetro entre 2,0 y 2,4 mm. Con relación a la dirección del conducto mandibular, este mismo autor describió un curso cóncavo con un segmento posterior descendente y uno anterior que se dirige hacia adelante ascendiendo hasta el agujero mentoniano. Encontró en sus disecciones que el conducto alveolar inferior está 6 mm inferior a la raíz del tercer molar, y 7, 8 y 9 mm desde las raíces del segundo molar, primer molar y segundo premolar respectivamente. (Figura 1) (5,6).

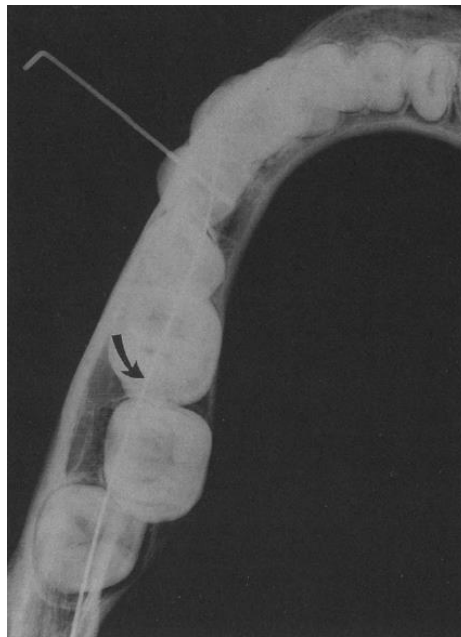


Figura 1. Radiografía demostrando las concavidades descritas por Olivier en forma de S, por medio de la inserción de un alambre en el conducto mandibular.

La mayoría de los autores que describen las características y variantes anatómicas del conducto alveolar inferior durante su trayecto intramandibular, analizan variables en distintos grupos poblacionales, reportando resultados disímiles; lo cual en parte corresponde a la diversidad de puntos anatómicos de referencia, tenidos en cuenta en cada uno de los estudios y en muchos casos no es posible interpolar resultados entre uno y otro. Las poblaciones humanas se distinguen entre sí por una serie de rasgos que varían con tendencia central y frecuencia determinada en su distribución. En la medida de su realidad las razas deben ser consideradas como conglomerados de poblaciones que comparten una historia biológica común en virtud de los procesos evolutivos de mutación, selección natural, deriva genética y flujo génico (3).

Como se mencionó, el conducto mandibular contiene estructuras importantes que discurren dentro de dicho conducto. Parte del sistema circulatorio periférico se encuentra la arteria alveolar inferior rama colateral de la arteria maxilar y la vena alveolar inferior los cuales proporcionan la irrigación indispensable a las estructuras circundantes cómo los alveolos y dientes de dicha región. El nervio alveolar inferior ramificación del nervio mandibular del trigémino comprende una función netamente sensitiva a los dientes relacionados al conducto mandibular. El plexo vasculonervioso penetra por el agujero mandibular recorriendo todo el conducto mandibular hasta dividirse a nivel del agujero mentoniano, aun así, existen ciertas variantes en el recorrido del nervio alveolar inferior que los autores Carter y Keen especifican con detalle. Dichos autores, luego de haber hecho revisiones bibliográficas y notar las discrepancias en distintos estudios, propusieron hacer una disección exhaustiva de la red neurovascular para demostrar la disposición del nervio alveolar inferior llegando a la conclusión que el patrón de distribución del nervio alveolar inferior se podía clasificar en tres tipos:

- **Tipo 1:** En esta disposición el nervio alveolar inferior es una única estructura grande que discurre en el conducto mandibular. En las mandíbulas observadas, los ápices de las raíces molares se proyectan hacia el canal, de modo que las ramas que suministran estas raíces eran muy cortas y directas. Después el nervio terminó en una ramificación mentoniana, con ramificaciones en el plexo adyacente a los dientes incisivos. Las ramas de suministro al canino y los incisivos siempre se encuentran en una posición más profunda, y son ramificaciones de una gran rama del nervio alveolar inferior emitida justo antes de penetrar el agujero mentoniano. Se encontraron algunas diferencias respecto a los otros dos tipos. El nervio alveolar inferior estaba situado un poco más cercano a las raíces de los molares y premolares, y las ramas alveolares estaban dispuestas en plexos entre el nervio y las raíces. (Figura 2) (8).

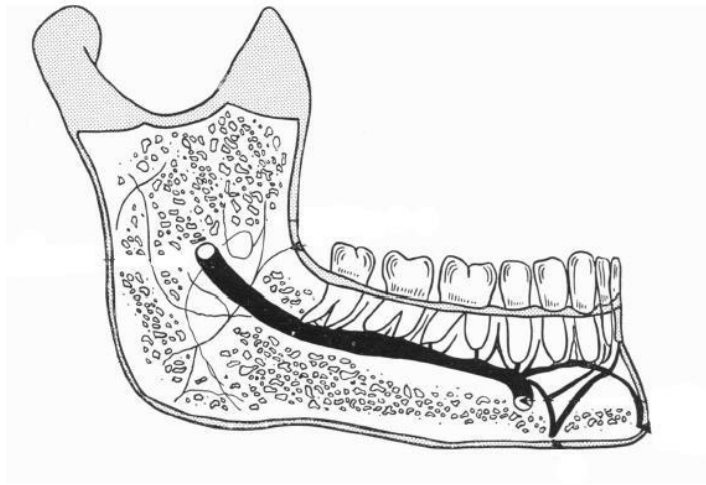


Figura 2. Representación del recorrido anatómico del nervio alveolar inferior Tipo 1.

- **Tipo 2:** Pudieron observar que el nervio alveolar inferior estaba situado sustancialmente más inferior, tomando en cuenta la distancia hacia los ápices de los molares y premolares como punto de referencia. Las ramas dentales se emitieron más posteriormente y, por consiguiente, eran más largos y oblicuos en posición que en el Tipo 1. El curso posterior del nervio fue como se describe en el tipo 1. (Figura 3) (8).

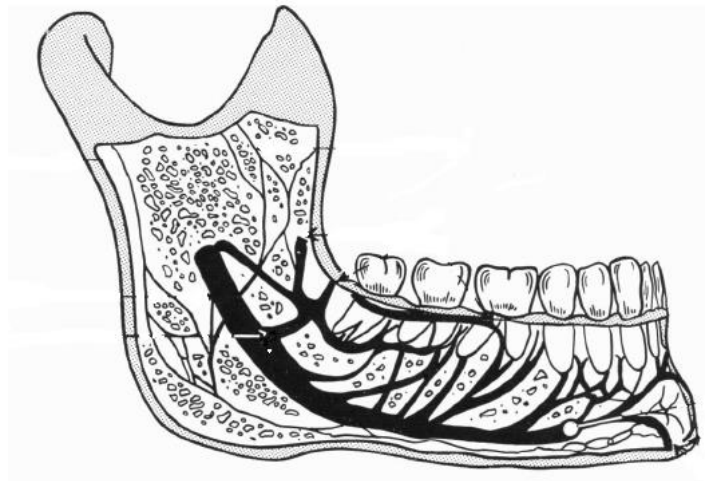


Figura 3. Representación del recorrido anatómico del nervio alveolar inferior Tipo 2

- **Tipo 3:** en esta variante, el nervio alveolar inferior se divide posteriormente en dos grandes ramas posteriormente, que juntas podrían considerarse equivalentes a una rama alveolar, mientras que la continuación principal del nervio ocupaba una posición más inferior, como en los otros tipos, hacia el foramen mentoniano y el suministro del dientes caninos e incisivos. (Figura 4) (8).

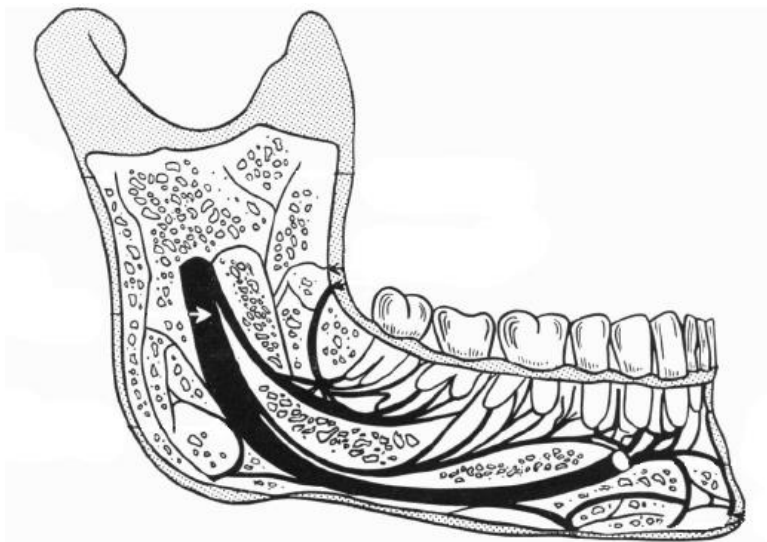


Figura 4. Representación del recorrido anatómico del nervio alveolar inferior Tipo 3

6.2 Tomografía computarizada de haz de cono

La tomografía computarizada de haz de cono, o CBCT por sus siglas en inglés “Cone Beam Computed Tomography” es una modalidad de imagenología reciente e importante para el diagnóstico y tratamiento en Odontología (31).

La tomografía computarizada de haz de cono fue introducida al final de 1990 y aprobada por la FDA para su uso en los Estados Unidos en el año 2001. Dos factores fueron muy importantes para la incorporación y aceptación de la tecnología de CBCT en Odontología, el primero de los cuales fue la disponibilidad de una tecnología computarizada mejorada, rápida y con buen balance costo-beneficio. La segunda fue debido a la capacidad de los ingenieros en software de desarrollar múltiples aplicaciones para imagenología con muchas opciones para el diagnóstico (31, 35).

6.2.1 Principios básicos de la tomografía computarizada de haz de cono

- **Adquisición de la imagen:** Una máquina de tomografía computarizada de haz de cono utiliza un haz en forma de cono y un panel receptor sólido que giran alrededor de la cabeza del paciente. El giro puede ser de 180-360 grados, cubriendo el área anatómica de interés (región maxilofacial completa o una región limitada). El haz y el receptor giran simultáneamente y este escaneo en rotación captura desde 180-1024 imágenes básicas bidimensionales, similares a una imagen cefalométrica lateral.

El número exacto de imágenes obtenidas se determina por el grado de rotación y el tiempo de adquisición. A mayor cantidad de imágenes básicas obtenidas, mayor es el tiempo de escaneo, mayor la dosis de radiación y mejor calidad de imágenes reconstruidas. Dependiendo de los fabricantes,

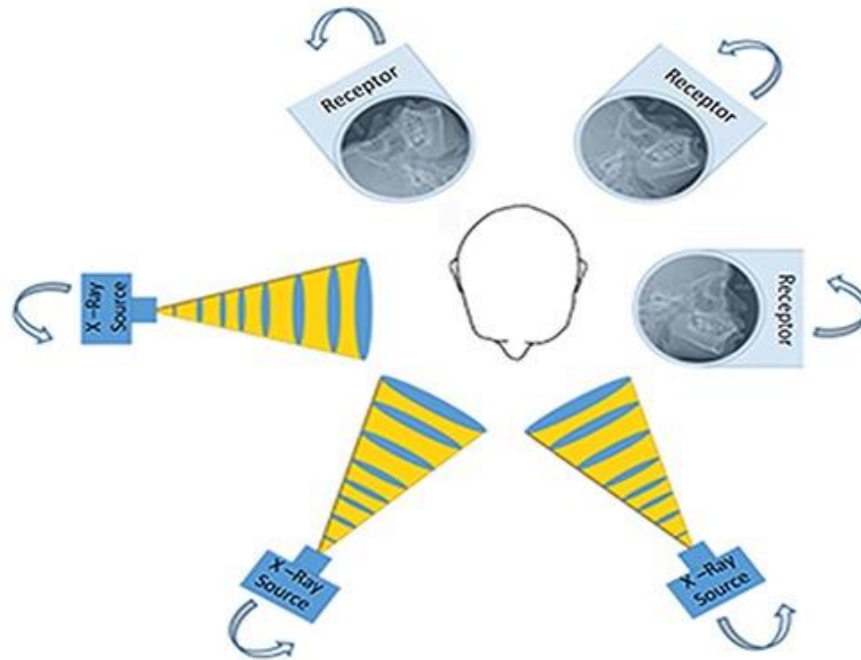


Figura 5. Principio básico de adquisición de la imagen. Una fuente de rayos X y un receptor giran alrededor de la cabeza del paciente de 180-360 grados para obtener una serie de imágenes básicas. (35)

- **Reconstrucción de la imagen:** Durante la fase de reconstrucción, el set de 180- 1024 imágenes bidimensionales obtenidas son enviadas a un software especializado que crea una reconstrucción del volumen en tercera dimensión e imágenes multiplanares en los planos axial, coronal y sagital (32, 35).

En las imágenes coronales se observa al paciente en una serie de imágenes que comienzan en la región posterior de la cabeza hacia la cara (vista anteroposterior). El plano sagital permite la evaluación de las estructuras del paciente de lado a lado en una serie de imágenes que parten de una oreja hacia la otra. El plano axial evalúa al paciente en una serie de imágenes que parten desde la barbilla hacia la parte superior de la cabeza (vista axial) (figura 6) (11).

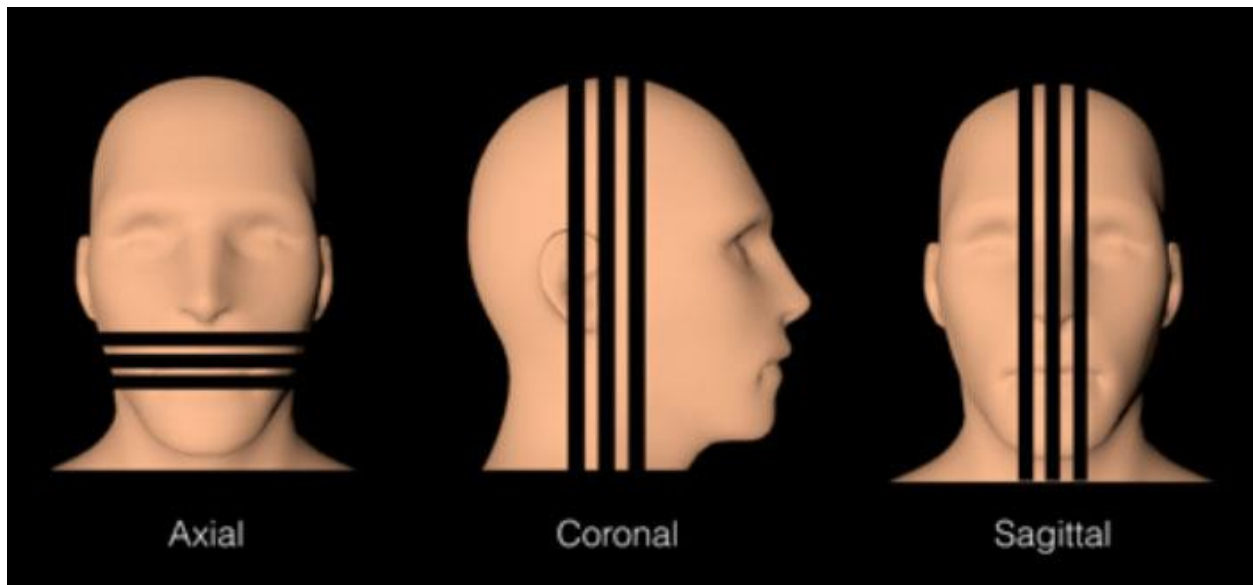


Figura 6. Representación de los planos para imágenes multiplanares en CBCT. (11)

El tiempo para la reconstrucción de la imagen varía, dependiendo de los parámetros de adquisición (tamaño de voxel, campo de visión, cantidad de proyecciones), el hardware (velocidad de procesamiento, traslado de datos desde la adquisición hacia la computadora de reconstrucción), y el software usado (algoritmos de reconstrucción). La etapa de reconstrucción debería completarse en un tiempo aceptable (menor a 3 minutos para los escáneres de resolución estándar).

La mayoría de los equipos de tomografía computarizada de haz de cono contiene herramientas básicas para imagenología 3D. Existen una gran variedad de softwares a diferentes rangos de precio que contienen herramientas especializadas para analizar y realizar planes de tratamiento, tales como realizar mediciones y magnificaciones de un área anatómica. Además, pueden utilizarse para realizar guías quirúrgicas o modelos 3D de resina, facilitando el diagnóstico y tratamiento del paciente. Uno de los mayores beneficios de la tomografía computarizada de haz de cono es la facilidad para interactuar con la información y crear imágenes similares a las utilizadas en el ambiente clínico (por ejemplo, panorámicas, cefalométricas o proyecciones bilaterales multiplanares de la articulación temporomandibular (35).

- **Campo de visión:** el tamaño del volumen del objeto o el área anatómica que es escaneada se denomina campo de visión.

Las dimensiones del campo de visión o el volumen de escaneo dependen principalmente en el tamaño y forma del detector, la geometría del haz de proyección, y la habilidad para colimar el haz.

La forma del campo de visión puede ser cilíndrico o esférico. La limitación del tamaño del campo asegura que para cada paciente se seleccione un óptimo campo de visión basado en la presentación de la lesión o la región designada para evaluación. Los sistemas de CBCT pueden categorizarse de acuerdo con su campo de visión de la siguiente manera: (31)

- Región localizada: aproximadamente 5cm o menos (figura 7 C).
- Arco individual: de 5cm a 7cm (maxilar superior o inferior) (figura 7 D).
- Inter arco: 7cm a 10cm (mandíbula hasta el cornete inferior) (figura 7 B).
- Maxilofacial: 10cm-15cm (mandíbula y extendiéndose hasta el nasion).
- Craneofacial: mayor de 15cm (desde el borde inferior de la mandíbula al vértice de la cabeza) (figura 7 A).

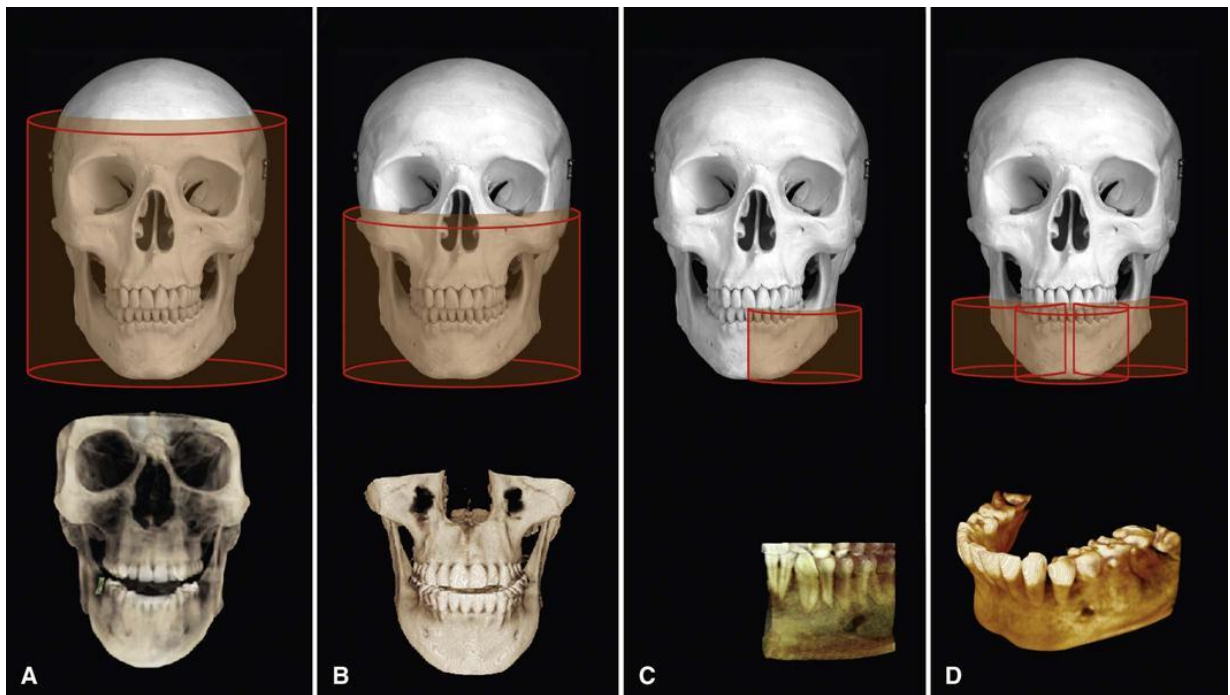


Figura 7: Representación de algunos campos de visión que pueden seleccionarse, según su necesidad, en un aparato de CBCT

Existen dos beneficios asociados a la limitación del haz de rayos X a una región anatómica. Primero, debido a que se emite menos radiación, las imágenes de un campo de visión reducido tienen mayor contraste, menor ruido y menos artefactos y, por tanto, provee una imagen de calidad mejorada e importante para realizar diagnósticos. Más importante, una reducción en el campo de visión se asocia a una reducción de la dosis de radiación para el paciente. Esto ha sido reportado en un rango de 25% hasta 55% de reducción dependiendo de la máquina. (30)

Ventajas de CBCT en Odontología

El CBCT proporciona imágenes de estructuras con alto contraste y es, por tanto, muy apropiado para la obtención de imágenes de estructuras óseas en el área craneofacial. El uso del CBCT en la práctica dental clínica provee muchas ventajas para la imagenología maxilofacial. (35)

- **Tiempo de escaneo rápido:** Debido a que el CBCT adquiere las imágenes en una sola rotación, el tiempo de escaneo es comparable al de la radiografía panorámica, lo que es deseable debido a que se reducen los artefactos causados por el movimiento del paciente. La reconstrucción de la imagen realizada por el software varía desde 1 hasta 20 minutos.
- **Limitación del haz de rayos:** La colimación del rayo primario en CBCT permite la limitación de la radiación X al área de interés. Por tanto, un campo de visión óptimo puede ser seleccionado para cada paciente en la región de interés.
- **Precisión de la imagen:** El CBCT produce imágenes de voxel isotrópico que miden desde 0.4mm hasta 0.076mm. Debido a esto, las imágenes secundarias y multiplanares alcanzan un alto nivel de resolución espacial que es importante para realizar las mediciones en aplicaciones donde la precisión es importante, tal como el análisis de un sitio para implante o análisis ortodóntico.
- **Dosis reducida de radiación al paciente:** Reportes indican que la dosis de radiación varía según el modelo del equipo para CBCT y el campo de visión seleccionado. Al comparar las dosis de radiación con la dosis para una radiografía panorámica, el CBCT emite una dosis de radiación equivalente a 5 hasta 74 radiografías panorámicas, dependiendo del aparato. Modificando la posición del paciente (inclinando la barbilla) y con el uso de protección personal (collar tiroideo) se puede reducir la radiación recibida hasta un 40%. Al comparar con la radiación que recibe el paciente con una tomografía computarizada convencional (CT), el CBCT emite una dosis que se reduce en un 76.2% a 98.5%
- **Modos de visualización interactivos:** Quizá la ventaja más importante del CBCT es que provee imágenes únicas que demuestran características en 3D que no pueden demostrar las imágenes intraorales, panorámicas o cefalométricas. Las unidades de CBCT reconstruyen las proyecciones para proveer imágenes que se interrelacionan en los tres planos ortogonales (axial, sagital y coronal). Las mejoras básicas incluyen el zoom o magnificación, nivelación, o la capacidad de agregar anotaciones. Algoritmos de medición manejados por el cursor proveen al clínico la capacidad interactiva para un abordaje dimensional. Mediciones en la pantalla proveen las dimensiones libres de distorsión y con amplificación de la imagen (31).

Limitaciones del CBCT

La claridad de un CBCT es afectada por artefactos, ruido o un mal contraste.

Artefactos: Un artefacto es una distorsión o error en la imagen que no está relacionada con el sujeto que está siendo estudiado. Esto disminuye la calidad de la imagen de CBCT y limita la adecuada visualización de estructuras en la región dento alveolar. Hay varios tipos de artefactos que interfieren con la calidad de la imagen (22).

El ruido de imagen es debido a un volumen grande que está siendo irradiado durante el escaneo de CBCT, lo que resulta en interacciones fuertes entre tejidos y produce radiación dispersa, que conduce a atenuaciones no lineares de los detectores. Esto se denomina ruido y contribuye a una mala calidad de imagen (22).

Restauraciones metálicas u objetos, aparatología de ortodoncia y materiales endodónticos son la causa principal de endurecimiento del haz en CBCT. Debido a la alta densidad de estos materiales, se crea un área de subexposición en la que no se puede obtener información. Los artefactos de endurecimiento del haz reducen la calidad de la imagen en el plano axial y se presentan como líneas blancas y negras con apariencia de “rayo de sol”. Para limitar los artefactos, puede reducirse el campo de visión para evitar la inclusión de restauraciones metálicas (figura 8) (22).

Otro artefacto es llamado Aliasing y se crea cuando muy pocas imágenes básicas son obtenidas debido a un escaneo rápido. Se observa como pequeñas líneas en la imagen (22).

Artefactos relacionados al paciente son frecuentemente causados por el movimiento durante la adquisición de la imagen, como una respiración profunda, movimiento de ojos o temblores. El artefacto por movimiento se presenta como imagen borrosa o contornos óseos que se observan dobles (22).

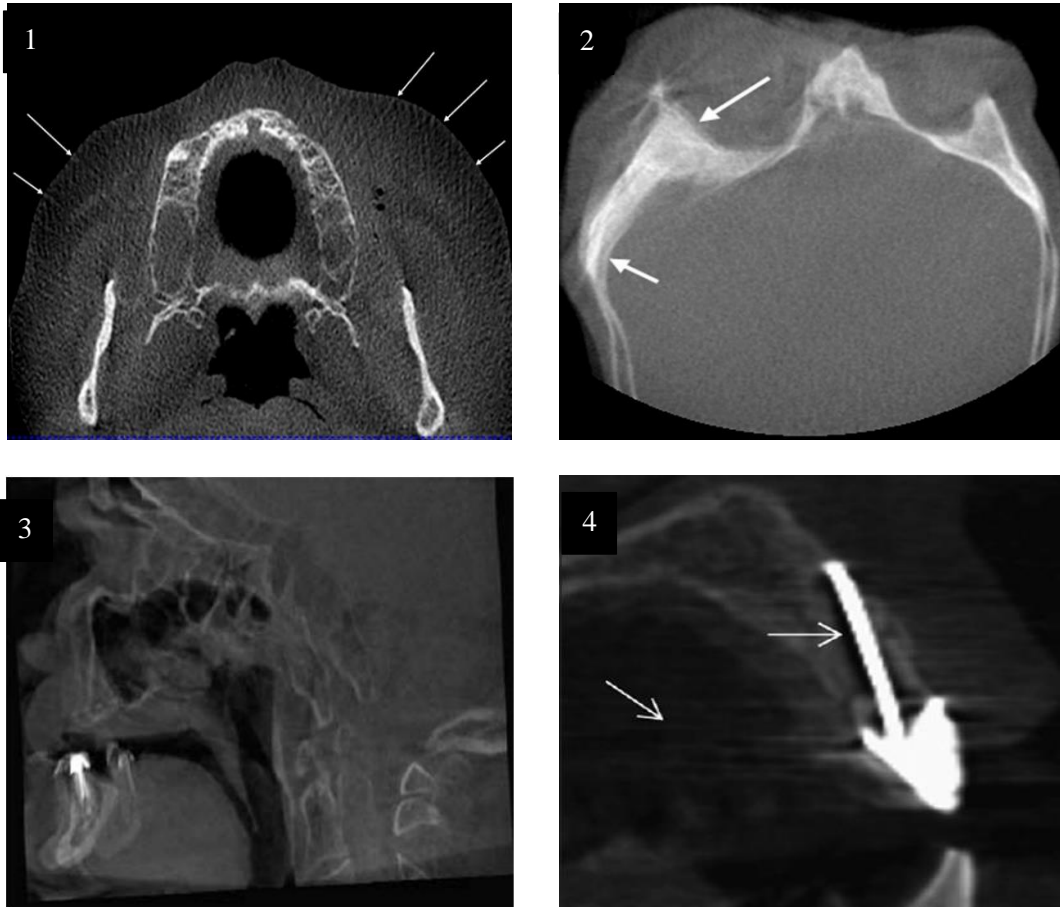


Figura 8. Algunos de los artefactos que pueden encontrarse en un CBCT. 1: Aliasing, causado cuando muy pocas imágenes básicas son obtenidas. (32) 2 y 3: Dobles contornos, causado por movimientos de la persona. (22,32) 4: Endurecimiento del haz de rayos por la alta densidad de objetos metálicos. (22)

Implicaciones clínicas del CBCT

El impacto que ha tenido la tecnología CBCT en la imagenología maxilofacial desde su introducción no puede subestimarse, sin embargo, esto no implica que el CBCT es apropiado como una modalidad de imagen de primera opción en la práctica dental (30).

Debido a que la exposición de un CBCT emite una dosis de radiación al paciente mayor que cualquier otro procedimiento de imagenología en Odontología, es de primordial importancia que los clínicos se guíen por el principio “ALARA” (As low as reasonable achievable) o “Tan bajo como sea posible”. La base de este principio es que la justificación para exponer al paciente a esta radiación está en que los beneficios diagnósticos potenciales sopesen el detrimento individual que podría causar la radiación. El CBCT no debería considerarse un remplazo de las aplicaciones radiográficas estándar en Odontología; en cambio, este debe ser una modalidad complementaria con aplicaciones específicas (30).

Trauma al nervio alveolar inferior

Una variedad de procedimientos dentales y maxilofaciales acarrear el riesgo de una neuropatía post-traumática. Procedimientos dentales pueden causar daños al nervio trigémino, las cuales pueden conducir a neuropatías del nervio trigémino que van desde pérdida de sensibilidad hasta un severo dolor neuropático. Estas complicaciones pueden disminuir la calidad de vida del paciente y llevar a acciones médico-legales (2).

Klazen et al, investigaron las causas más frecuentes de neuropatías post traumáticas al nervio trigémino y reportaron que la extracción de terceros molares fue la más frecuente (45%), seguido de inyecciones de anestesia local (17%), procedimientos implantológicos (17%) y tratamientos endodónticos (6%). (2,16)

Trauma al nervio alveolar inferior durante procedimientos implantológicos

El número de odontólogos que realizan cirugías implantológicas ha ido en aumento con los años y, por tanto, también ha aumentado el número de complicaciones. Se ha reportado que los procedimientos implantológicos tienen una incidencia del 0-40% de daño al nervio alveolar inferior. El daño puede ser causado durante la colocación del implante o durante la preparación del sitio y osteotomía. El daño puede ir desde una parestesia moderada hasta una completa anestesia o dolor. Como resultado, funciones como el habla, masticación, beber, comer, entre otras, se ven afectadas (17).

Los factores etiológicos de daño al nervio alveolar inferior durante procedimientos implantológicos pueden clasificarse de la siguiente manera (17):

- **Intraoperatorios**

- Mecánicos: estos pueden ser la inyección de la aguja, la inserción del implante, el mismo implante, débris óseo (cuerpo extraño) o el hematoma a nivel del conducto mandibular. En caso de una intrusión parcial del taladro o el implante dentro del conducto mandibular, existe daño directo e indirecto debido al hematoma, compresión o isquemia secundaria.

- Térmicos

- Químicos

- **Postoperatorios**

- Estímulos térmicos

- Infección perimplantaria

- Hematoma

Los daños más severos al nervio alveolar inferior relacionados a implantes son de tipo mecánico y causados por el taladro de implantes o por los mismos implantes. Basa reportó en un estudio que la densidad promedio y grosor del hueso que rodea el conducto mandibular no fue suficiente para resistir el taladro de implante. El nervio alveolar inferior puede ser afectado por perforación del conducto mandibular con la broca durante la perforación o posicionamiento del implante cercano al conducto, y con la formación subsecuente de un hematoma que presiona al nervio. Khawaja y Renton indicaron que la ruptura del techo del conducto mandibular por la colocación cercana de un implante puede causar una hemorragia o deposición de sedimentos en el conducto, lo que comprime y causa isquemia al nervio (Figura 9).

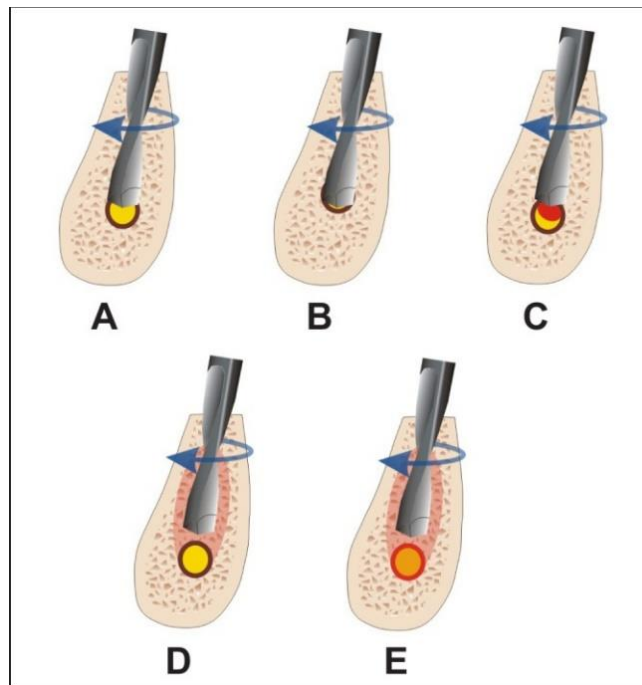


Figura 9

- A: Intrusión parcial del taladro de implantes en el conducto mandibular puede causar un daño mecánico directo: invasión, laceración o isquemia.
- B: La intrusión completa del taladro del implante puede causar una transección del nervio alveolar inferior.
- C: La intrusión parcial del taladro dentro del conducto mandibular puede causar un trauma indirecto debido al hematoma e isquemia secundaria.
- D: Estímulo térmico puede provocar necrosis ósea perimplantaria y daño secundario al nervio alveolar inferior.
- E: Estímulo térmico puede provocar daño primario al nervio alveolar inferior. (13)

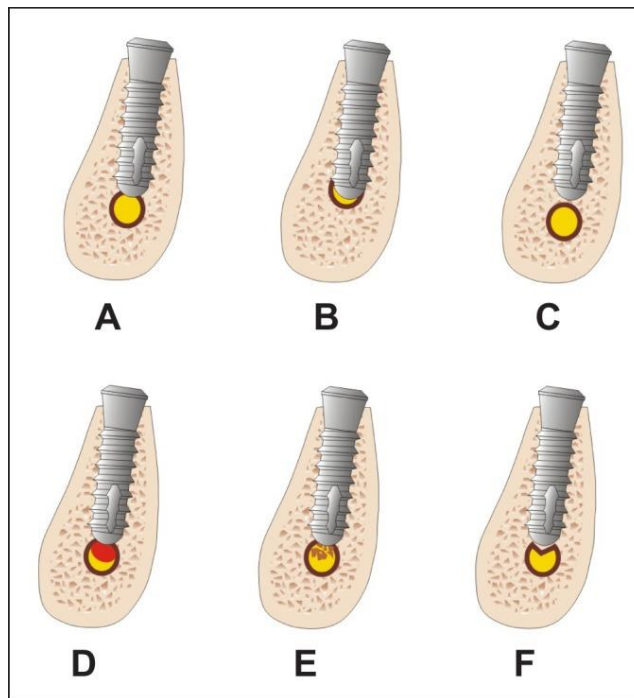


Figura 10

A: Intrusión parcial del implante en el conducto mandibular puede causar trauma directo al nervio alveolar inferior, con laceración o isquemia primaria

B. La intrusión completa de implante en el conducto mandibular puede causar una transección del nervio o compresión e isquemia primaria

C: El implante dental puede estar tan cerca del conducto mandibular y causar compresión del nervio alveolar inferior

D: Intrusión parcial del implante en el canal mandibular pueden causar un trauma indirecto debido a hematoma e isquemia secundaria

E: intrusión parcial del implante en el conducto mandibular puede causar trauma indirecto debido a la intrusión de debris óseo e isquemia secundaria

F: Fractura del techo del conducto mandibular por su proximidad al implante puede causar compresión e isquemia primaria. (13)

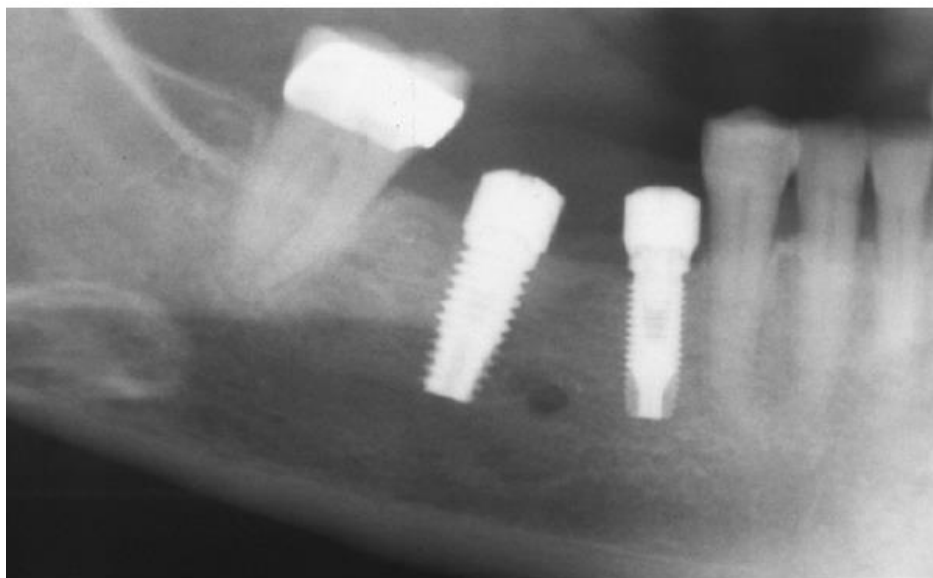


Figura 11. Radiografía panorámica que demuestra la penetración de un implante dental en el conducto alveolar inferior. (26)

Trauma al nervio alveolar inferior durante procedimientos endodónticos

La parestesia relacionada a endodoncia puede ser causada por una sobre instrumentación y/o sobre obturación, o el paso de materiales endodónticos en la vecindad de los nervios, tal como el nervio alveolar inferior. Estos materiales incluyen irrigadores de conductos radiculares, selladores, y pastas con paraformaldehído. La mayoría de los materiales endodónticos son neurotóxicos en cierto grado y pueden iniciar un proceso inflamatorio que causa daño a las células, ulceración o hemólisis al entrar en contacto con tejidos vitales (Figura 12). Clínicamente, la respuesta se observa típicamente como un dolor severo, hinchazón y adormecimiento de la región afectada (3).

El hipoclorito de sodio (NaOCl) se utiliza como un irrigador debido a su excelente efecto antimicrobiano y la habilidad de disolver tejido necrótico. El hipoclorito de sodio es citotóxico, incluso en bajas concentraciones. Una técnica adecuada de irrigación, con poca presión y el uso de una aguja perforada lateralmente reducen el riesgo de una extrusión de irrigante (18).

La gutapercha es considerada un material obturador de conductos inerte, y la parestesia de casos que involucran a este material son usualmente resultado de una sobreobturación de gutapercha termoplástica. En estos casos, la parestesia es de naturaleza mecánica o térmica (3).

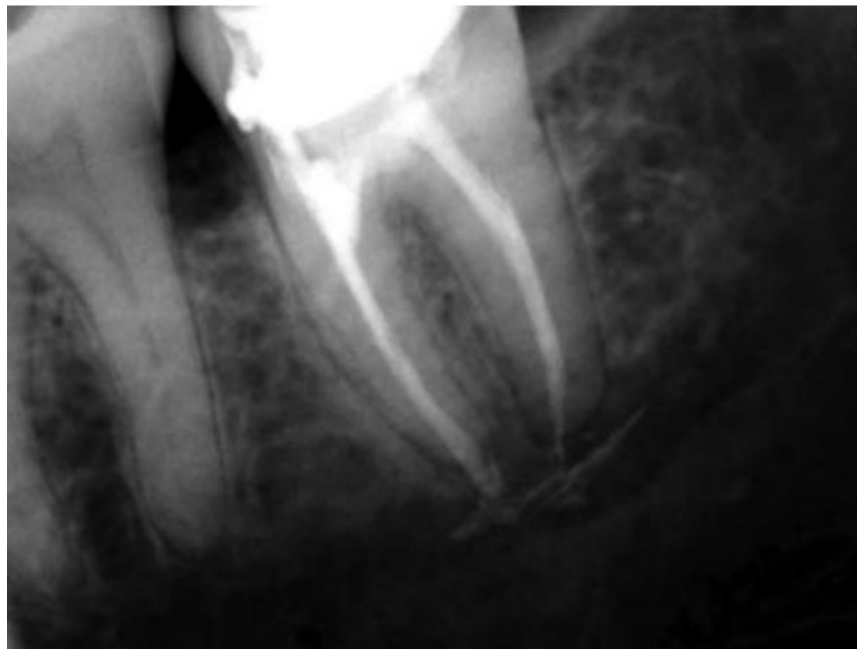

Figura 12. Radiografía periapical revelando la presencia de material radiopaco (cemento endodóntico) en el canal mandibular.

(20)

La recuperación potencial del nervio depende en el grado de daño (tanto mecánico y químico) y la pronta remoción de la causa. En algunos casos, una sobre obturación de sellado puede observarse en una radiografía y el paciente puede estar libre de sintomatología. La parestesia causada por una irritación breve del nervio, por ejemplo, por una sobre instrumentación, usualmente se resuelve en días. Si no se observan señales de curación dentro de 6 meses, las probabilidades de curación son consideradas mucho menores (3).

Se debe prestar atención a la distancia y posición entre los ápices y el conducto mandibular previo a llevar a cabo un procedimiento invasivo a nivel apical en la parte posterior de la mandíbula, esto con el fin de minimizar la incidencia de iatrogenias previsibles y prevenibles para el paciente.

OBJETIVOS

Objetivo general

- Determinar la distancia promedio que existe desde los ápices radiculares de dientes posteriores mandibulares hacia el conducto mandibular en pacientes adultos guatemaltecos que acudieron a la Facultad de Odontología de la Universidad de San Carlos de Guatemala en el año 2017 mediante el uso de CBCT.

Objetivos específicos

- Determinar cuál es el ápice radicular entre primeros y segundos molares y segundos premolares mandibulares, que se encuentra a mayor cercanía del conducto mandibular en pacientes guatemaltecos que acudieron a la Facultad de Odontología de la Universidad de San Carlos de Guatemala en el año 2017.
- Determinar la posición en sentido bucolingual del conducto mandibular en relación con el ápice radicular de primeros y segundos molares y segundos premolares mandibulares en pacientes adultos guatemaltecos que acudieron a la Facultad de Odontología de la Universidad de San Carlos de Guatemala en el año 2017.
- Determinar si existe diferencia según el sexo de la persona para la distancia promedio desde los ápices radiculares de los dientes posteriores mandibulares hacia el conducto mandibular en pacientes guatemaltecos que acudieron a la Facultad de Odontología de la Universidad de San Carlos de Guatemala en el año 2017.
- Determinar si existe correlación entre la edad de la persona y la distancia promedio desde los ápices radiculares de los dientes posteriores mandibulares hacia el conducto mandibular en pacientes guatemaltecos que acudieron a la Facultad de Odontología de la Universidad de San Carlos de Guatemala en el año 2017.

HIPÓTESIS

Hipótesis No.1

Hipótesis nula

- La distancia promedio de los ápices radiculares de los dientes posteriores mandibulares hacia el conducto mandibular es similar según el sexo de pacientes guatemaltecos que acudieron a la Facultad de Odontología de la Universidad de San Carlos de Guatemala en el año 2017.

Hipótesis alterna

- La distancia promedio desde los ápices radiculares de los dientes posteriores mandibulares hacia el conducto mandibular presentan diferencia según el sexo de pacientes guatemaltecos que acudieron a la Facultad de Odontología de la Universidad de San Carlos de Guatemala en el año 2017.

Hipótesis No.2

Hipótesis nula

- La edad de la persona y la distancia promedio desde los ápices radiculares de los dientes posteriores mandibulares hacia el conducto mandibular no presentan correlación en los pacientes guatemaltecos que acudieron a la Facultad de Odontología de la Universidad de San Carlos de Guatemala en el año 2017.

Hipótesis alterna

- La edad de la persona y la distancia promedio desde los ápices radiculares de los dientes posteriores mandibulares hacia el conducto mandibular presentan correlación en los pacientes guatemaltecos que acudieron a la Facultad de Odontología de la Universidad de San Carlos de Guatemala en el año 2017.

DISEÑO METODOLÓGICO

1. Tipo de estudio

Tipo de estudio: observacional de corte transversal

2. Población y muestra

- Población: 359 CBCT de pacientes adultos guatemaltecos que asisten a la Facultad de Odontología de la Universidad de San Carlos de Guatemala en el año 2017.
- Muestra: se determinó el tamaño de la muestra basado en proporciones tomando en cuenta el 95% de confiabilidad, dando el resultado de n:189.4580, aproximándolo al número más cercano n:189 (ver anexo 3).

3. Lugar y tiempo

- Lugar: clínica de Radiología de la Facultad de Odontología de la USAC
- Tiempo: período Junio-Noviembre 2018

4. Criterios de selección:

Inclusión	Exclusión
<ul style="list-style-type: none">• Toma de CBCT de la hemiarcada derecha o izquierda del paciente• Presencia de primer y segundo molar y segundo premolar mandibulares• Paciente mayor de 18 años	<ul style="list-style-type: none">• Presencia de patologías periapicales en primer y/o segundo molar mandibular, y/o segundo premolar mandibular• Artefactos que afecten la calidad de la imagen• Presencia de raíz supernumeraria de dientes que se incluirán en la investigación• Mesialización de dientes que se incluirán en la investigación• Terceros molares presentes en las hemiarcadas seleccionadas no serán evaluados.

5. Variables de estudio

Variable	Definición conceptual	Definición operacional	Tipo de variable	Escala de medición
Sexo*	Características biológicas, anatómicas y fisiológicas de la Persona*	Femenino o masculino	Cualitativo	Nominal
Edad	Tiempo transcurrido desde el nacimiento hasta un momento determinado	Edad en años	Cuantitativa	Razón

***Según la Organización Mundial de la Salud (OMS) “Sexo” se refiere a las características biológicas y fisiológicas que definen a hombres y mujeres.**

Variable	Definición operacional	Tipo de variable	Escala de medición	Unidad de medición
Distancia de ápices radiculares hacia conducto mandibular	Mediciones en milímetros desde la porción más apical de la raíz de un diente hacia la parte cortical más cercana del conducto mandibular	Cuantitativa	Razón	Milímetros
Posición buco-lingual del conducto mandibular con relación a ápices radiculares	<p>La posición buco-lingual será categorizada de la siguiente manera:</p> <ul style="list-style-type: none"> • Bucal: el conducto mandibular se encuentra hacia bucal de la línea trazada • Lingual: el conducto mandibular se encuentra hacia lingual de la línea trazada • Central: el conducto mandibular se encuentra en un punto medio de la línea trazada 	Cualitativa	Nominal	

6. Aspectos bioéticos

Para este estudio no se emplearon aspectos bioéticos, dado que no se realizaron intervenciones con seres humanos. Por lo tanto, se procedió a solicitar los permisos administrativos a las autoridades correspondientes para realizar análisis de la información obtenida. No obstante lo anterior, el aspecto relacionado con la confidencialidad será observado.

PROCEDIMIENTO

1. Solicitudes administrativas

- Solicitud al representante administrativo de DISA para proporcionar las tomografías computarizadas de haz de cono incluidas en el estudio.
- Autorización de Dirección de Clínicas de la Facultad de Odontología de la Universidad de San Carlos para realizar el trabajo de campo dentro de las instalaciones de la clínica de Radiología.

2. Instrumentos y equipos:

- Tomografía computarizada de haz de cono (CBCT)
- Programa OnDemand 3D Dental para la evaluación de los CBCT
- Hojas de recolección de datos
- Computadora

3. Instalaciones

- Clínica de Radiología de la Facultad de Odontología de la Universidad de San Carlos de Guatemala. Ciudad Universitaria Zona 12, edificio M1.

4. Calibración

Con el objetivo de estandarizar un procedimiento y conocer la técnica de medición para las tomografías computarizadas de haz de cono, se realizará un ejercicio de calibración con asesoría y evaluación por el asesor de la investigación.

Este ejercicio consistirá en el conocimiento del procedimiento, práctica y comparación de resultados de las mediciones realizadas en las tomografías computarizadas de haz de cono. Se realizarán 10 ejercicios, en CBCT no incluidos en el estudio. De haber discrepancias entre los resultados obtenidos entre ambos investigadores, se revisarán los criterios de medición hasta llegar a un consenso.

5. Procedimiento

- Selección de las tomografías computarizadas de haz de cono que serán parte del estudio según los criterios de inclusión y exclusión.
- Cada investigador evaluará 86 tomografías computarizadas de haz de cono.
- Completación de datos generales del paciente y de los datos del CBCT en la hoja de recolección de datos
- Obtención de imágenes en un corte coronal de la porción más apical de las raíces de cada diente a evaluar en la investigación

- Para evaluar la distancia de ápices radiculares al conducto mandibular:
 - Utilizando la herramienta de medición del programa OnDemand 3D Dental trazar una línea desde el punto más apical de cada raíz hacia la parte cortical más cercana del conducto mandibular.
 - Se obtendrán mediciones en milímetros, una por cada raíz. (ver anexo 1).
- Para evaluar la posición buco-lingual del conducto mandibular con relación a los ápices radiculares:
 - Utilizando la herramienta de medición del programa OnDemand 3D Dental trazar una línea vertical desde la porción más apical de las raíces hacia el punto más inferior de la mandíbula. Esta línea dividirá la mandíbula en porción bucal y lingual. (ver anexo 1).
 - Categorizar si el conducto mandibular se encuentra bucal, lingual o central en relación con la línea trazada previamente.
- Recolección de las mediciones en la hoja de recolección de datos
- Procesamiento de los datos en un programa de análisis estadístico
- Obtención de resultados

6. Recursos humanos

- Dos investigadores
- Asesor

7. Costos

Material, instrumento	Costo en Quetzales
Hojas de recolección de datos	10
Suscripción mensual del programa de análisis estadístico IBM SPSS	792
Capacitación de los investigadores para el uso y evaluación de CBCT	2000

8. Asesor de Tesis

- Dr. Bruno Wehncke Azurdia. Cirujano oral y maxilofacial. Profesor del Departamento de Cirugía y Farmacología de la Facultad de Odontología de la Universidad de San Carlos de Guatemala.

RESULTADOS

La presente investigación se realizó tomando en cuenta una población de 359 tomografías computarizadas Cone Beam (CBCT) de pacientes adultos que asistieron a la Facultad de Odontología de la Universidad de San Carlos de Guatemala durante el año 2017. De esta población se obtuvo una muestra de 172 tomografías que cumplieron con los criterios de inclusión y exclusión.

Cuadro No.1

Distribución de la población por el sexo de los pacientes evaluados en CBCT que asistieron a las clínicas de la Facultad de Odontología USAC. Año 2017.

Sexo	No. De CBCT	Porcentaje de CBCT
Masculino	71	41.3%
Femenino	101	58.7%
Total	172	100%

Fuente: Datos recolectados en el trabajo de campo de la investigación

Del total de Tomografías computarizadas Cone Beam (CBCT) evaluadas, el 41.3% de la muestra pertenece al sexo masculino y el 58.7% al sexo femenino.

Resultado de la distancia promedio desde ápices radiculares de dientes posteriores mandibulares hacia el conducto mandibular

Cuadro No.2

Distancia promedio en milímetros de ápices radiculares de dientes posteriores mandibulares hacia el conducto mandibular de pacientes evaluados en CBCT que asistieron a las clínicas de la Facultad de Odontología USAC. Año 2017

	Segundo premolar	Primer Molar Raíz Mesial	Primer Molar Raíz Distal	Segundo Molar Raíz Mesial	Segundo Molar Raíz Distal
N	170	172	172	172	172
Distancia Promedio hacia el Conducto Mandibular (mm)	3.54	4.35	4.31	3.19	2.82
Desviación Estándar	±2.10	±2.34	±2.60	±2.05	±2.06

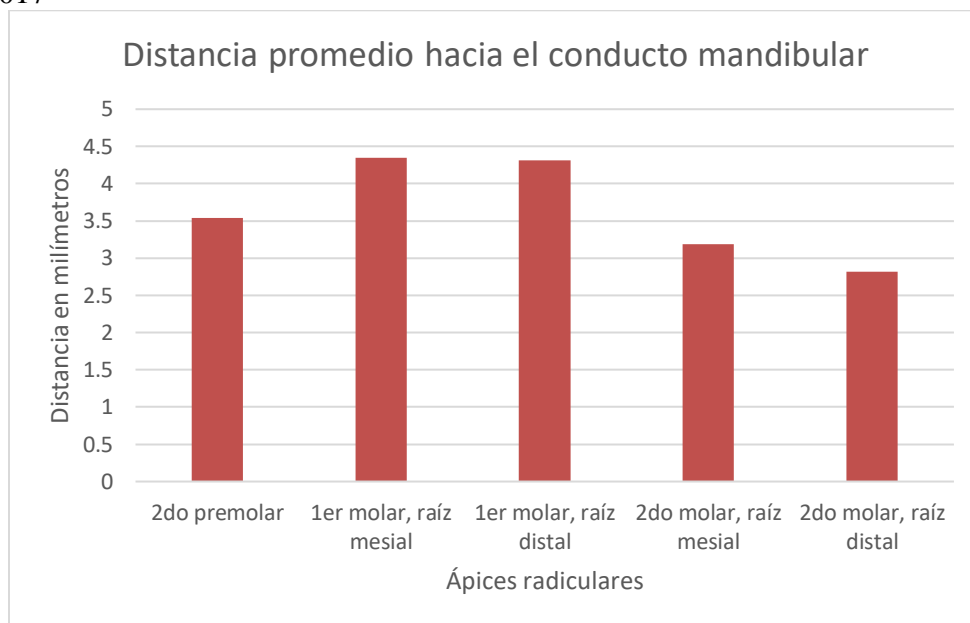
Fuente: Datos recolectados en el trabajo de campo de la investigación

Se evaluaron las 172 tomografías incluidas en el estudio y se recopilaron las distancias que existen desde el conducto mandibular hacia los ápices radiculares de las piezas posteriores mandibulares.

Las distancias recopiladas para el segundo premolar se tomaron en cuenta en 170 tomografías, esto se debe a que, en dos muestras, el conducto mandibular emergía del hueso en posición distal a la raíz del segundo premolar.

Gráfica No. 1

Distancia promedio en milímetros de ápices radiculares de dientes posteriores mandibulares hacia el conducto mandibular de pacientes evaluados en CBCT que asistieron a las clínicas de la Facultad de Odontología USAC. Año 2017



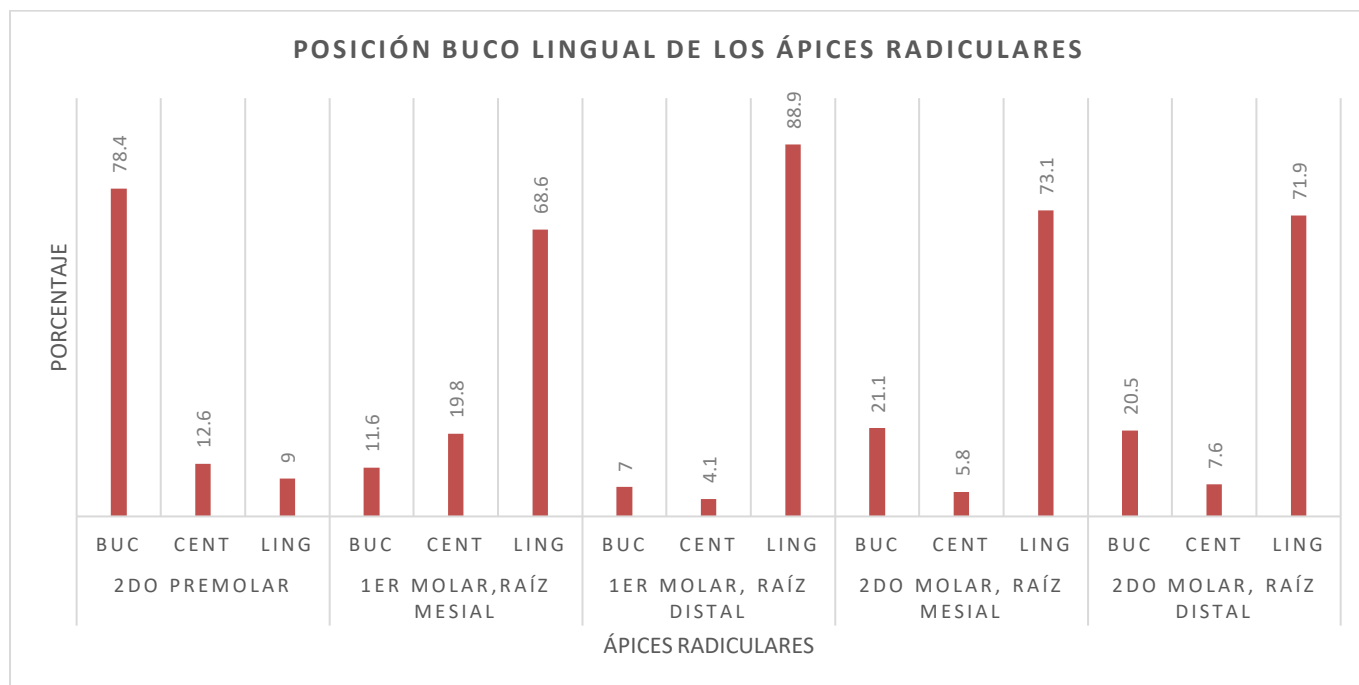
Fuente: Datos recolectados en el trabajo de campo de la investigación

Las medias de las distancias correspondientes de las tomografías evaluadas, se determinó que los ápices radiculares con mayor cercanía al conducto mandibular fueron los ápices de las raíces distales de los segundos molares, con una distancia promedio de 2.82mm. Además, se determinó que los ápices radiculares con mayor distancia al conducto mandibular fueron los ápices de las raíces mesiales de los primeros molares, con una distancia de 4.36 mm.

Resultado de la posición en sentido bucolingual del conducto mandibular en relación con los ápices radiculares

Gráfica No.2

Posición bucolingual del conducto mandibular respecto a los ápices radiculares de dientes posteriores mandibulares de pacientes evaluados en CBCT que asistieron a las clínicas de la Facultad de Odontología USAC. Año 2017. BUC=Bucal; CENT=Central; LING=Lingual



Fuente: Datos recolectados en el trabajo de campo de la investigación

Respecto a la posición en sentido bucolingual, se determinó que:

- Para el segundo premolar, en la mayoría (78%) el ápice se encontraba en una posición bucal al conducto mandibular.
- Para el primer molar en su raíz mesial, en la mayoría (68.6%) el ápice se encontraba en una posición lingual al conducto mandibular.
- Para el primer molar en su raíz distal, en la mayoría (88.9%) el ápice se encontraba en una posición lingual al conducto mandibular.
- Para el segundo molar en su raíz mesial, en la mayoría (73.1%) el ápice se encontraba en una posición lingual al conducto mandibular.
- Para el segundo molar en su raíz distal, en la mayoría (71.9%) el ápice se encontraba en una posición lingual al conducto mandibular.

Diferencia según el sexo de la persona y la distancia promedio desde los ápices radiculares hacia el conducto mandibular.

Cuadro No.3

Medias de las distancias de ápices radiculares de dientes posteriores mandibulares hacia el conducto mandibular de pacientes evaluados en CBCT que asistieron a las clínicas de la Facultad de Odontología USAC. Año 2017

	SEXO	MEDIA	DESVIACIÓN ESTANDAR
Distancia Segundo Premolar	Masculino	4.01	2.32
	Femenino	3.22	1.87
Distancia Primer Molar Raíz Mesial	Masculino	4.66	2.45
	Femenino	4.14	2.24
Distancia Primer Molar Raíz Distal	Masculino	4.58	2.94
	Femenino	4.12	2.32
Distancia Segundo Molar Raíz Mesial	Masculino	3.45	2.28
	Femenino	3.02	1.86
Distancia Segundo Molar Raíz Distal	Masculino	3.22	2.32
	Femenino	2.54	1.81

Fuente: Datos recolectados en el trabajo de campo de la investigación

Cuadro No.4

Prueba de Levene para comprobar homogeneidad de varianzas

		PRUEBA DE LEVENE	
		F	Sig.
Distancia Segundo Premolar	Homogeneidad de varianzas	2.261	0.135
	No homogeneidad de varianzas		
Distancia Primer Molar Raíz Mesial	Homogeneidad de varianzas	0.428	0.514
	No homogeneidad de varianzas		
Distancia Primer Molar Raíz Distal	Homogeneidad de varianzas	3.369	0.068
	No homogeneidad de varianzas		
Distancia Segundo Molar Raíz Mesial	Homogeneidad de varianzas	3.687	0.057
	No homogeneidad de varianzas		
Distancia Segundo Molar Raíz Distal	Homogeneidad de varianzas	2.188	0.141
	No homogeneidad de varianzas		

Fuente: Datos recolectados en el trabajo de campo de la investigación

Para probar la hipótesis de que hay diferencia estadísticamente significativa entre el grupo del sexo masculino y femenino respecto a las distancias de los ápices radiculares de piezas posteriores mandibulares hacia el conducto mandibular, se realizó una prueba de F de Levene previo a realizar la prueba T-student para muestras independientes. Los grupos masculino y femenino tenían una distribución normal probada por la visualización de Q-Q plots. Para comprobar la suposición de homogeneidad de varianzas se evaluó con la prueba F de Levene, que se observa en el cuadro No. 4

Cuadro No. 5.

Prueba de T para muestras independientes para determinar si existe diferencia estadísticamente significativa para los grupos masculino y femenino.

	t	df	Sig. (2-tailed)
Distancia Segundo Premolar	2.443	168	0.016
	2.352	127.472	0.020
Distancia Primer Molar Raíz Mesial	1.446	170	0.150
	1.423	141.781	0.157
Distancia Primer Molar Raíz Distal	1.155	170	0.250
	1.108	127.499	0.270
Distancia Segundo Molar Raíz Mesial	1.362	170	0.175
	1.315	130.892	0.191
Distancia Segundo Molar Raíz Distal	2.142	170	0.034
	2.053	126.527	0.042

Fuente: Datos recolectados en el trabajo de campo de la investigación

La prueba de T fue realizada. Ésta demostró que no existe diferencia estadísticamente significativa entre ambos grupos, masculino y femenino, los valores de grados de libertad y valor P se muestran en el cuadro No. 5

Correlación entre la edad de la persona y la distancia promedio desde los ápices radiculares hacia el conducto mandibular.

Cuadro No. 6.

Prueba de Pearson para determinar si existe correlación estadísticamente significativa entre la edad de la persona y las distancias desde ápices radiculares hacia el conducto mandibular.

	Distancia Segundo Premolar	Distancia Primer Molar Raíz Mesial	Distancia Primer Molar Raíz Distal	Distancia Segundo Molar Raíz Mesial	Distancia Segundo Molar Raíz Distal
Edad					
Pearson Correlation	0.030	.154*	.217**	.177*	0.140
Sig. (2-tailed)	0.708	0.049	0.005	0.023	0.075
N	162	164	164	164	164

*. Correlación es significativa al nivel 0.05 (2-tailed).

**. Correlación es significativa al nivel 0.01 (2-tailed).

Fuente: Datos recolectados en el trabajo de campo de la investigación

Con los datos obtenidos, se realizó una prueba estadística de correlación de Pearson para determinar si existe relación entre la edad de la población y las distancias de los ápices hacia el conducto mandibular. Los resultados demostraron una relación positiva (r 0.30, 0.154, 0.217, 0.177, 0.140), $p < 0.05$. Para el 2do premolar y el 2do molar distal, no había correlación. Para el 1er molar mesial y el 2do molar mesial hay correlación, pero esta es débil. Para el 1er molar distal sí hay correlación y la misma es fuerte.

DISCUSIÓN DE RESULTADOS

Varios estudios han reportado las complicaciones que pueden surgir por un daño ocurrido al conducto mandibular durante procedimientos endodónticos o implantológicos. Estos daños se deben muchas veces a la falta de conocimiento respecto a la proximidad que existe entre los ápices radiculares de los dientes posteriores mandibulares y estructuras circundantes a estos, como el conducto mandibular (6).

El propósito de este estudio era determinar la distancia promedio que existe desde los ápices radiculares de los dientes posteriores mandibulares hacia el conducto mandibular en pacientes guatemaltecos que acudieron a la Facultad de Odontología de la Universidad de San Carlos de Guatemala en el año 2017.

El uso de mediciones en tomografías computarizadas de haz de cono ha sido probado como un método válido y preciso para la medición de estructuras anatómicas (15).

En el estudio realizado, se observó que los ápices radiculares más cercanos al conducto mandibular son los ápices distal y mesial del segundo molar, con distancias promedio de 2.82mm y 3.19mm respectivamente. También se observó cercanía al conducto mandibular para el segundo premolar con una distancia de 3.54mm. Por otro lado, se determinó con los datos obtenidos que las distancias mayores son los ápices del primer molar, tanto mesial como distal, con un valor de 4.3mm. Resultados bastante similares fueron reportados por Dale Denio en el año 1992, después de evaluar mandíbulas disecadas midiendo la distancia desde el conducto mandibular hacia los ápices de los premolares y molares mandibulares. También, Littner et al, encontró en su estudio la mayor aproximación con la raíz distal del segundo molar y las más distante con la raíz mesial del primer molar (10,19).

Los resultados observados en nuestro estudio también se relacionan y dan razón a los datos publicados por Orstavik en su estudio en el que concluyó que los segundos molares y segundos premolares eran las piezas dentales con mayor asociación a parestesias de labio luego de procedimientos endodónticos (24).

Respecto a la posición bucolingual, los resultados obtenidos demuestran que el conducto en la población evaluada transcurre en su mayor parte en una posición lingual a los ápices radiculares y a nivel del segundo premolar se ubica en una posición bucal o vestibular. Esto fue reportado por el estudio de Olivier, el cual nombró a este fenómeno como una “forma de S” del conducto mandibular (23).

Al hacer la comparación de las distancias para cada uno los grupos del sexo masculino y femenino, se encontró diferencias en las medias, siendo los valores en para mujeres menores que para hombres, siendo estos los hallazgos reportados en estudio similares. Sin embargo, al evaluarse con la prueba estadística de T para muestras independientes, se determinó para la población de pacientes que asistieron a las clínicas de la Facultad de Odontología USAC. Año 2017, estas diferencias no eran estadísticamente significativas (14).

Similar al estudio realizado por Sato, I. et al. Y al estudio realizado por Burklein, se observa la tendencia de menores distancias en mujeres comparadas con los hombres, pero estas no llegan a ser estadísticamente significativas. Nuestro estudio indica que las diferencias entre hombre y mujer pueden atribuirse al hecho que los hombres generalmente son más corpulentos y por tanto muestran una mayor distancia entre el canal mandibular y los ápices radiculares. Clínicamente, esto se asocia a un mayor riesgo iatrogénico del nervio que es más común en mujeres según lo reportado por Burklein y Dempfr (6,9,29).

Al evaluar la correlación que existe entre edad y la distancia promedio, se encontró una fuerte correlación a nivel del ápice distal del primer molar y el ápice mesial del segundo molar. Este resultado es similar al reportado por Kawashima, y puede atribuirse a una migración inferior del conducto mandibular a medida que la persona envejece.

Los odontólogos profesionales deben conocer la localización del conducto mandibular antes de realizar procedimientos invasivos en la mandíbula tales como la colocación de implantes, tratamientos endodónticos o extracciones, y así evitar el daño al paquete vasculonervioso alveolar inferior. Debe conocerse también las diferencias que existen en distancia y posición y según el sexo y edad de la paciente.

CONCLUSIONES

Con base en los resultados obtenidos en este estudio, se concluye que:

- El ápice radicular que se encuentra a mayor cercanía del conducto mandibular en pacientes guatemaltecos que acudieron a la Facultad de Odontología de la Universidad de San Carlos de Guatemala en el año 2017 es el ápice de la raíz distal del segundo molar mandibular.
- En un mayor porcentaje, el conducto mandibular en pacientes guatemaltecos que acudieron a la Facultad de Odontología de la Universidad de San Carlos de Guatemala en el año 2017 se encuentra en una posición lingual respecto a las raíces distales y mesiales del primer y segundo molar mandibular, y cambia de posición a nivel del segundo premolar mandibular, situándose en una posición bucal mismo.
- No existe diferencia estadísticamente significativa entre el sexo masculino y femenino, en lo que respecta a la distancia promedio de los ápices radiculares de los dientes posteriores mandibulares hacia el conducto mandibular en pacientes guatemaltecos que acudieron a la Facultad de Odontología de la Universidad de San Carlos de Guatemala en el año 2017.
- Existe correlación estadísticamente significativa entre la edad de la persona y la distancia promedio desde el ápice distal del primer molar mandibular hacia el conducto mandibular, no existe correlación estadísticamente significativa a nivel de los demás ápices radiculares en pacientes guatemaltecos que acudieron a la facultad de Odontología de la Universidad de San Carlos de Guatemala en el año 2017.
- De acuerdo con las distancias obtenidas en este estudio y la literatura consultada, se puede determinar que a nivel de los ápices radiculares distales de las segundas molares y ápices radiculares de los segundos premolares existe mayor riesgo de daño a las estructuras vasculonerviosas que se encuentran dentro del conducto mandibular durante procedimientos implantológicos, endodónticos o quirúrgicos. Esto, debido a que, se obtuvieron mediciones más cercanas de dichos ápices radiculares hacia el conducto mandibular.

RECOMENDACIONES

En este estudio se recomienda lo siguiente:

- Tener en cuenta los resultados obtenidos de este estudio como referencia en los procedimientos quirúrgicos y endodónticos que se realizan en las clínicas de la Facultad de Odontología de la Universidad de San Carlos de Guatemala, que se limitan al sector posterior de la mandíbula, teniendo especial cuidado en la región de las ápices radiculares de la segunda premolar y de la raíz distal de la segunda molar, donde se sugiere la implementación de la tomografía computarizada de cone beam (CBCT) para obtener una guía durante la ejecución del tratamiento y así evitar iatrogenias.
- Determinar, mediante investigaciones posteriores, si hay diferencia entre el sexo y la distancia entre los ápices radiculares y el conducto mandibular, con un volumen de muestra más grande.
- Realizar estudios descriptivos de la anatomía del conducto mandibular de pacientes guatemaltecos.
- Realizar investigaciones para evaluar el promedio de la situación anatómica del agujero mentoneano en pacientes guatemaltecos.

LIMITACIONES

- El tiempo promedio para obtener las tomografías computarizadas de haz de cono y para su evaluación fue bastante, con un tiempo promedio de 17 min por cada muestra, alargando el proceso de investigación.

REFERENCIAS BIBLIOGRÁFICAS

1. Abramovitch, K. and Rice, D. D. (2014). **Basic principles of Cone Beam Computed Tomography**. Den. Clin. N. Am. 58(3):463-484.
2. Ahmad, M. (2018). **The anatomical nature of dental paresthesia: A quick review**. Open. Dent. J. 12:155-159.
3. Ahonen, M. and Tjaderhane, L. (2011). **Endodontic-related paresthesia: a case report and literature review**. J. Endod. 37:1460-1464.
4. Aksoy, U; Aksoy, S. y Orhan, K. (2017). **A cone-beam computed tomography study of the anatomical relationships between mandibular teeth and the mandibular canal, with a review of the current literature**. Microsc. Res. Tech. 81(3):308-3014.
5. Anderson, L; Kosinski, T. y Mentag, P. (1991). **A review of the intraosseous course of the nerves of the mandible**. J. Oral. Implantol. 17(4):394-403.
6. Burklein, S. et al. (2015). **Relationship between root apices and the mandibular canal: a cone-beam computed tomographic analysis in a german population**. J. Endod. 41(10):1696-1700.
7. Burstein, J. et al. (2008). **Avoiding injury to the inferior alveolar nerve by routine use of intraoperative radiographs during implant placement**. J. Oral. Implantol. 34(1):34-38.
8. Carter, R. and Keen, E. (1971). **The intramandibular course of the inferior alveolar nerve**. J. Anat. 108(3):433-440.
9. Dempfr, H. (2000). **Lesions of the inferior alveolar nerve arising from endodontic treatment**. Aust. Endod. J. 26(2):67-71.
10. Denio, D; Torabinejad, M. and Bakland, L. (1992). **Anatomical relationship of the mandibular canal to its surrounding structures in mature mandibles**. J. of Endodontics. 18(4):161-166.
11. Flint, D. J. and Ruiz, V. C. (2018). **Cone-Beam Computed Tomography (CBCT) applications in dentistry** (en línea). Consultado el 15 de mayo del 2018. Estados Unidos: dental continuing education courses. Disponible en: <https://www.dentalcare.com/en-us/professional-education/ce- courses/ce531/overview>
J. Oral Maxillofac. Res. 1(1):e3.
12. Joudzbalys, G. et al. (2009). **Anatomy of mandibular vital structures. Part II: Mandibular incisive canal, mental foramen and associated neurovascular bundles in relation with dental implantology**. J. Oral. Maxillofac Res. 1(1): e3.



13. ----- (2011). **Injury of the inferior alveolar nerve during implant placement: a literature review.** J. Oral Maxillofac. Res. 2(1):e1.
14. Kawashima, Y. et al. (2016). **Proximity of the mandibular canal to teeth and cortical bone.** J. Endod. 42(2):221-224.
15. Kim, T. et al. (2010). **A comparison of cone-beam computed tomography and direct measurement in the examination of the mandibular canal and adjacent structures.** J. Endod. 36(7):1191-1194.
16. Klazen, Y. et al. (2018). **Iatrogenic trigeminal post-traumatic neuropathy: a retrospective two-year cohort study.** Int. J. Oral Maxillofac. Surg. 47(6):789-793.
17. Koivisto, T. et al. (2016). **Mandibular canal location: Cone-beam computed tomography examination.** J. Endod. 42(7):1018-1021.
18. Kruse, A. et al. (2009). **Neurological deficit of the facial nerve after root canal treatment.** Oral Surg. Oral Med. Oral Pathol. Oral Radiol. Endod. 108(2):e46-48.
19. Littner, M. et al. (1986). **Relationship between the apices of the lower molars and mandibular canals-a radiographic study.** Oral Surg. Oral Med. Oral Pathol. 62(5):595-602.
20. López-López, J. et al. (2012). **Inferior alveolar nerve injury resulting from overextension of an endodontic sealer: non-surgical management using the GABA analogue pregabalin.** Int. Endod. J. 45(1):98-104.
21. Miloro, M. and Kolokythas, A. (2011). **Inferior alveolar and lingual nerve imaging.** Atlas Oral Maxillofac. Surg. Clin. North Am. 19(1):35-46.
22. Nagarajappa, A. K. (2015). **Artifacts: the downturn of CBCT image.** J. Int. Soc. Prev. Community Dent. 5(6):440-445.
23. Olivier, E. (1928). **The inferior dental canal and its nerve in the adult.** Br. Dent. J. 49:356-8.
24. Orstavik, D. et al. (1983). **Paresthesia following endodontic treatment: survey of the literature and report of a case.** Int. Endod. J. 16(4):167-172.
25. Price, J.H., Murnan, J. (2004). **Research Limitations and the Necessity of Reporting Them.** American Journal of Health Education. 35(2):66-67.
26. Reznick, J. (2015). **Evaluation and management of common dental implant complications** (en línea). Consultado el 12 de julio del 2018. Estados Unidos: implant practice US Disponible en: <https://www.implantpracticeus.com/ce-articles/7055/>



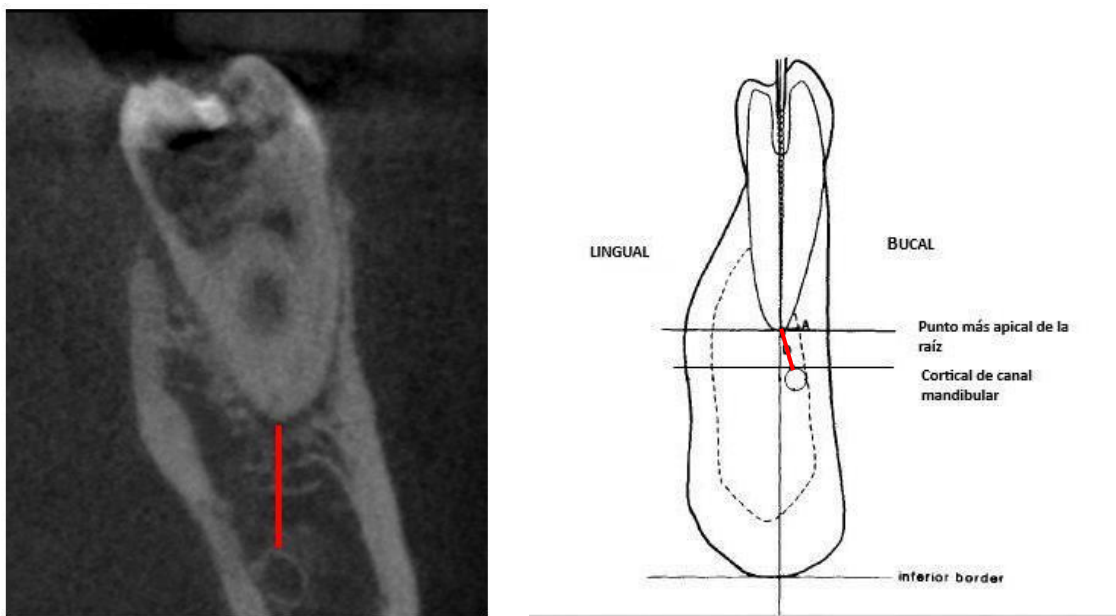
27. Rouviere, M. y Delmas, A. (2005). **Anatomía humana, descriptiva, topográfica y funcional: cabeza y cuello.** Trad Victor Götzenz García. 11 ed. París: Masson. Pp.226-229, 288-294.
28. Ruge, O; Camargo, O. y Ortiz, Y. (2009). **Consideraciones anatómicas del conducto alveolar inferior.** Rev. Fac. Odontol. Univ. Antioq. 21(1):86-97.
29. Sato, I. et al. (2005) **Rare courses of the mandibular canal in the molar regions of the human mandible: a cadaveric study.** Okajimas Folia Anat. Jpn. 82(3):95-101.
30. Scarfe, W. C. et al. (2012). **Maxillofacial Cone Beam computed tomography: essence, elements and steps to interpretation.** Aus. Dent. J. 57(s1):46-60.
31. ----- and Farman, A. G. (2008). **What is Cone-Beam CT and how does it work?** Dent. Clin. N. Am. 52(4):707-730.
32. Schulze, R. et al. (2011). **Artifacts in CBCT: a review.** Dentomaxillofac. Radiol. 40(5):265-273.
33. Shahidi, S; Zamin, B. and Bronoosh, P. (2013). **Comparison of panoramic radiography with cone beam CT in predicting the relationship of the mandibular third molar roots the alveolar canal.** Science in dentistry 43(2):105-109.
34. Shavit, I. and Joudzbalys, G. (2014). **Inferior alveolar nerve injuries following implant placement - importance of early diagnosis and treatment: a systematic review.** J. Oral Maxillofac. Res. 5(1):4.
35. Venkatesh, E. and Venkatesh, S. E. (2017). **Cone Beam Computed Tomography: basics and applications in dentistry.** J. Istanbul Univ. Fac. Dent. 51(3):s102-s121.
36. Williams, P; Bannister, L. and Gray, H. (1998). **Anatomía de Gray: bases anatómicas de la medicina y la cirugía.** 38.^a ed. Madrid: Harcourt Brace. pp.576-579.



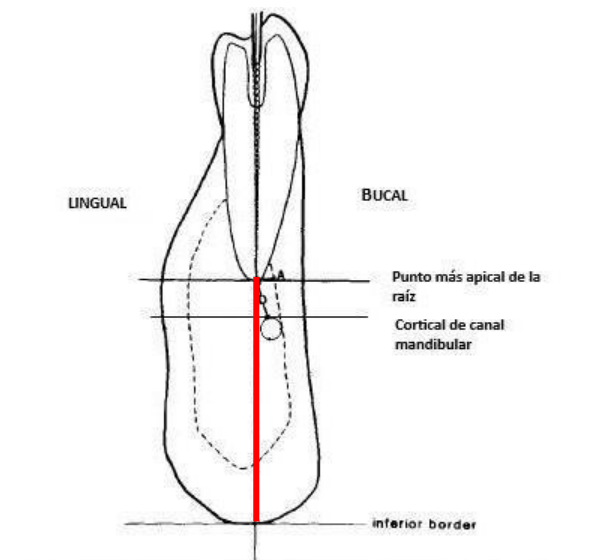
ANEXOS

Anexo 1

Para evaluar la distancia de ápices radiculares al conducto mandibular: Representación de la medición desde el punto más apical de la raíz hacia la parte cortical más cercana del conducto mandibular. Corte coronal de una tomografía computarizada de haz de cono.



Para evaluar la posición buco-lingual del conducto mandibular en relación a los ápices radiculares: Representación de la categorización de la posición buco-lingual del conducto mandibular en relación a ápices radiculares. Corte coronal de una tomografía computarizada de haz de cono.



Anexo 2

**Universidad de San Carlos de Guatemala
Facultad de Odontología**

Instrumento de recolección de datos:

Estudio de tesis: Distancia promedio de ápices radiculares de dientes posteriores mandibulares hacia el conducto mandibular mediante tomografías computarizadas de haz de cono (CBCT) de pacientes adultos guatemaltecos en las clínicas de la Facultad de Odontología de la Universidad de San Carlos de Guatemala
Investigadores: Daniel Francisco Díaz Samayoa, Tetje Theilheimer Alonzo

Hoja de recolección de datos

Llenar con los datos en el recuadro que corresponda para cada variable


Nombre del investigador:		Fecha:
Fecha de toma de CBCT		
Sexo de la persona	M	F
Edad del paciente		
Hemiarcada a evaluar	Derecha:	Izquierda:

Diente a evaluar	Distancias de ápice radicular a conducto mandibular, en milímetros		
Segundo premolar mandibular			
Primer molar mandibular	Raíz Mesial:	Raíz Distal:	
Segundo molar mandibular	Raíz Mesial:	Raíz Distal:	
Diente a evaluar	Posición del conducto mandibular en relación con ápice radicular		
Segundo premolar mandibular	Bucal:_____	Central:_____	Lingual:_____
Primer molar mandibular, raíz mesial	Bucal:_____	Central:_____	Lingual:_____
Primer molar mandibular, raíz distal	Bucal:_____	Central:_____	Lingual:_____
Segundo molar mandibular, raíz mesial	Bucal:_____	Central:_____	Lingual:_____
Segundo molar mandibular, raíz distal	Bucal:_____	Central:_____	Lingual:_____



Daniel Francisco Díaz Samayoa

SUSTENTANTE



Dr. Bruno Manuel Wehncke Azurdia


ASESOR DE TESIS



Dr. Raúl Vitelio Ralón Carranza

PRIMER REVISOR

COMISIÓN DE TESIS



Dr. Ricardo Antonio Sánchez Ávila

SEGUNDO REVISOR

COMISIÓN DE TESIS



Dr. Edwin Ernesto Millán Rojas

SECRETARIO ACADÉMICO

Facultad de Odontología

Universidad de San Carlos de Guatemala

