

**“ESTUDIO CLÍNICO Y RADIOGRÁFICO DESCRIPTIVO DE PIEZAS
DENTALES REIMPLANTADAS INTENCIONALMENTE EN
CONSULTORIOS PARTICULARES Y CLÍNICAS DE LA FACULTAD DE
ODONTOLOGÍA DE LA UNIVERSIDAD DE SAN CARLOS DE
GUATEMALA”**

Tesis presentada por:

INGEMAR RENATO MARTÍNEZ REYES

Ante el tribunal de la Facultad de Odontología de la Universidad de San Carlos de
Guatemala, que practicó el Exámen General Público, previo a optar al título de:

CIRUJANO DENTISTA

Guatemala, Agosto de 2008

JUNTA DIRECTIVA DE LA FACULTAD DE ODONTOLOGÍA

Decano:	Dr. Eduardo Abril Gálvez
Vocal Primero:	Dr. Sergio Armando García Piloña
Vocal Segundo:	Dr. Juan Ignacio Asensio Anzueto
Vocal Tercero:	Dr. Eduardo Benitez De León
Vocal Cuarto:	Br. Andrea Renata Samayoa Guzmán
Vocal Quinto:	Br. Aldo Isaías López Godoy
Secretaria Académica:	Dra. Cándida Luz Franeo Lemus

TRIBUNAL QUE PRACTICÓ EL EXAMEN GENERAL PÚBLICO

Decano:	Dr. Eduardo Abril Gálvez
Vocal Primero:	Dr. Sergio Armando García Piloña
Vocal Segundo:	Dr. Juan Ignacio Asensio Anzueto
Vocal Tercero:	Dr. Werner Edgardo Florián Jeréz
Secretaria Académica:	Dra. Cándida Luz Franeo Lemus

ACTO QUE DEDICO

Si fue delirio o sueño alguna vez alcanzar este éxito, hoy realidad, está fundamentado en mi creencia que en Dios, todo es posible, por ser quien me dio la vida y la existencia misma, al creador del universo, quien me bendijo y me ha guiado en este largo caminar.

A mis padres: Roderico y Marilú, quienes me engendraron y me dieron la oportunidad de nacer, de vivir, de reír y de llorar, de forjarme como niño, adolescente y hombre; quienes con su esfuerzo, sacrificio y desvelo han hecho de este nuestro sueño una realidad; a ellos y por ellos mi razón y orgullo.

A mis abuelos maternos, Don Chilelo, con su especial forma de ver la vida, su locura y sensatez de acción, sin duda alguna orientó mi vida. Doña Nivia, que con su envidiable humildad y callado sufrimiento, sembró en mí el silencio de mis penas, el cual fortaleció ante arteras humillaciones, mi estoica conducta.

A mi abuelo paterno Don Oscar, que con su trato fuerte y autoritario, me enseñó la disciplina y el respeto a la vida y aunque a veces con temor y lágrimas lo veía venir, sé que me amó. Me contaron de mi abuela, Doña Natalia, que era pequeña, de pelo ensortijado, de tez morena, sencilla, humilde y honesta a carta cabal, como no imaginarla y amarla; para ellos cuatro mi admiración profunda y mi compromiso ante la vida de servir.

A quienes han compartido conmigo mis ilusiones y desencantos, mis tristezas y alegrías, mis locuras y serenidades, mis éxitos y fracasos, Sheila, la que nunca calla, pero con quien aprendí a sentir, a reír, a llorar, a escuchar e inclusive a callar. Marinivia, quien ha crecido intelectualmente y sin duda hace gala de sus conocimientos con la orientación que da a quienes sin ser sus hijos, trata como tal; a ellas mi afán de ser mejor.

A quien me dio la oportunidad de ser padre, con quien ya han pasado algunos años, que están en el pasado, están en el presente, están en el futuro; Yamaima, mi regalo en los tres tiempos gramaticales, a ella el agradecimiento por el sentimiento más puro y entrañable que ha llenado mi corazón.

A los soles que forman mi esencia (Dudis, Anata, Tushito y mi Spiderman) a las dos gotas de agua que llenan mi vida, a los dos luceros que guían mi destino y por quienes vivo, existo y amo; a quienes con su sonrisa inocente y travesuras infantiles hacen que esté experimentando los momentos más felices de mi vida.

A quienes al nacer a la vida me abrieron un espacio en su corazón, a quienes nos unen lazos fraternos y consanguíneos perennales; a quienes con desinterés han visto en mí a un ser que durante toda su vida ha luchado por mantener esa unidad familiar.

A quienes los juegos, el deporte, el estudio o el trabajo nos permitieron conocernos y relacionarnos; a quienes me han brindado su amistad, su afecto y su respeto; a quienes me han aceptado tal y como soy, con mis errores y aciertos, con mis fortalezas y debilidades, con mis capacidades y limitaciones, con mi particular forma de ser.

Y esta dedicatoria la hago porque **“me subí a la cima más alta y desde ahí me lancé arriesgándolo todo, no cruzándome de brazos para ver el paso de los triunfadores, sino para alcanzar el éxito deseado”**

HONORABLE TRIBUNAL EXAMINADOR

Tengo el honor de someter a su consideración mi trabajo de tesis titulado **“ESTUDIO CLÍNICO Y RADIOGRÁFICO DESCRIPTIVO DE PIEZAS DENTALES REIMPLANTADAS INTENCIONALMENTE EN CONSULTORIOS PARTICULARES Y CLÍNICAS DE LA FACULTAD DE ODONTOLOGÍA DE LA UNIVERSIDAD DE SAN CARLOS DE GUATEMALA”** , conforme lo demandan los Estatutos de la Facultad de Odontología de la Universidad de San Carlos de Guatemala, previo a optar al Título de:

CIRUJANO DENTISTA

Quiero manifestar mi agradecimiento al Doctor Werner Florián Jeréz, Hugo Muñoz Roldán, Kenneth Pineda Palacios, y Juan Francisco Alfaro por su asesoría, apoyo y confianza.

Y ustedes distinguidos miembros del Honorable Tribunal Examinador acepten mis más altas muestras de respeto.

ÍNDICE

SUMARIO	1
INTRODUCCIÓN	3
ANTECEDENTES	4
PLANTEAMIENTO DEL PROBLEMA	7
JUSTIFICACIÓN	8
REVISIÓN DE LITERATURA	9
CONSIDERACIONES GENERALES	10
OBJETIVOS	19
VARIABLES	20
DEFINICIÓN DE VARIABLES	21
METODOLOGÍA	22
PRESENTACIÓN DE RESULTADOS (GRÁFICAS)	23
DISCUSIÓN DE RESULTADOS	34
CONCLUSIONES	36
RECOMENDACIONES	37
BIBLIOGRAFÍA	38
ANEXOS	41
HOJA CON FIRMAS ORIGINALES	

SUMARIO

La Endodoncia como rama de la Odontología es la encargada del estudio del tejido pulpar del diente, cuyo objetivo principal es ayudar a preservar la pieza dental. Para determinar su durabilidad es indispensable conocer el estado de las mismas, siendo necesario analizar el proceso que debe seguirse para obtener una vida útil de dicha pieza.

El trabajo que se presenta a continuación tiene como objetivo fundamental establecer el estado de las piezas dentales que fueron sometidas a este tipo de tratamiento, por cuanto en el país no existen antecedentes sobre el particular; para ello se consideró únicamente a pacientes que tuviesen el reimplante en boca y el cual no tuviera infección alguna, lo que permitió al final evidenciar que este tipo de proceso fue funcional en un 91% (10 de los 11 casos estudiados).

Del estudio efectuado se pudo comprobar que el reimplante intencional de una pieza dental es más común en el sexo femenino, por naturaleza humana, en este género hay más preocupación en el cuidado de su salud, desde temprana edad, particularmente por su higiene bucal; sin embargo debe indicarse que el género de la persona no incide en el estado del reimplante.

Según la evaluación realizada el 18% de los casos presentaba anquilosis, por lo que se cree que está directamente relacionado con lo traumático de la exodoncia y el tiempo que éstas permanecen fuera de su alveolo, pues se observó sólo en piezas multiradiculares.

Debe indicarse también que de todos los casos reevaluados, una pieza dental se extrajo a los seis años de realizado el tratamiento por dolor y movilidad, en este caso el paciente fue diagnosticado con cáncer del paladar no relacionado al reimplante intencional.

Del estudio clínico realizado y según el análisis de los once casos presentados la conclusión más importante es el hecho que el reimplante intencional de piezas dentales es funcional y efectivo, ya que de no haberse efectuado los pacientes tratados tendrían hoy en día manifestaciones fisiológicas en su aparato estomatognático. Tanto los pacientes evaluados como los clínicos que han practicado este tipo de tratamiento manifestaron su confianza y satisfacción en el mismo, situación que puede permitir seguir desarrollando una práctica clínica más ética y profesional.

INTRODUCCIÓN

En la práctica odontológica se efectúan tratamientos que algunas veces no son convencionales debido a las características presentadas por ciertas piezas dentales en cuanto a su morfología, posición en la arcada, etc., que complican el tratamiento, pudiendo provocar accidentes que comprometen el pronóstico de las mismas; para ello existen algunas alternativas de tratamiento conservador en lo referente a la endodoncia. La apicectomía en algunos casos no es una indicación valedera, a falta de un adecuado acceso para el abordaje quirúrgico, condenando a estas piezas a un tratamiento radical como lo es la exodoncia.

Actualmente existe una alternativa de tratamiento para estas piezas: el reimplante intencional, que se define “como la extracción de una pieza dental seguida de tratamiento endodóntico extraoral, ya sea éste a través de la corona o a través del ápice radicular, para realizar posteriormente reimplantación en su propio alvéolo; está indicado en donde la intervención quirúrgica y la endodoncia convencional no son factibles (1)”.

Este tipo de tratamiento brinda resultados aceptables en cuanto a su pronóstico, por lo que un estudio en nuestro país era necesario y, a continuación se presentan a través de una evaluación clínica y radiográfica las conclusiones y resultados que se obtuvieron en las piezas dentales reimplantadas intencionalmente en la ciudad de Guatemala.

ANTECEDENTES

Es necesario considerar que los criterios de curación deben incluir tanto la cicatrización periodontal con respecto a la inflamación periapical así como a los diferentes tipos de reabsorción (permanente y/o transitoria).

Se estima la curación periapical sin reabsorción radicular progresiva a los diez años del 75% (1). Se reporta en cinco años de reimplantes intencionales, una tasa del 90% de éxito (2). Se reportan tasas de éxito para molares que van del 61% al 93% de los casos reexaminados. De manera similar el tratamiento endodóntico quirúrgico ha demostrado tener un pronóstico favorable, con tasas de curación del 71% a 90% (1). Si se hace una obturación radicular a prueba de filtración bacteriana se puede producir regeneración y reparación periapical (4).

Desde el punto de vista clínico, se considera que ha habido reparación periapical cuando el diente se presenta sin sintomatología y con imagen radiográfica exhibiendo la presencia de lámina dura con aspecto normal y espesor uniforme del ligamento periodontal (8).

El criterio más usado para evaluar el éxito del tratamiento es la ausencia de dolor y otros síntomas; aunque estudios no demuestran correlación entre la presencia de enfermedades y presencia de síntomas (17). Además el tiempo necesario para un seguimiento postoperatorio varía desde 6 meses hasta 4 años (5).

Es evidente, que desde el punto de vista clínico, principalmente dentro de los tiempos postoperatorios no muy largos es difícil asegurarnos de que ha ocurrido una reparación definitiva, esto por cuanto se sabe que existen casos que mantienen durante algún tiempo una imagen que sugiere una reparación, pero que posteriormente vuelven a exhibir la presencia de lesión periapical (5). Aunque existen registros de dientes implantados que han preservado su función durante 40 años (7). Se reporta el reimplante de un segundo

molar superior izquierdo con éxito, donde se realizaron controles postoperatorios al paciente a la primera y segunda semanas, y al primer, segundo, cuarto y sexto mes (12).

Se señala que el éxito del reimplante muestra una relación inversamente proporcional con respecto a la duración del período durante el cual el diente permanece fuera de boca, mayor es la duración del período extra alveolar menor es la probabilidad de éxito (7). Reporta el éxito en el reimplante intencional en molares inferiores (5).

En un estudio clínico se halló que en el grupo etario de 10 a 30 años la reabsorción radicular inflamatoria y la reabsorción periapical eran significativamente más frecuentes que en los grupos de más edad, asociado posiblemente con los conductos radiculares o túbulos dentinarios más anchos de los individuos más jóvenes, que permiten el pasaje de toxinas bacterianas hacia el periodoncio (1).

No se ha demostrado que la edad por sí misma sea un factor significativo en la predicción del éxito o el fracaso. Se halló que la radiolucidez preoperatoria se vincula con la curación sin reabsorción radicular. Esta observación puede relacionarse con el hecho de que el procedimiento de extracción de dientes con este tipo de lesión es considerablemente más fácil y produce menos daño a las superficies radiculares (17).

A causa del mal pronóstico del reimplante intencional, éste solo está indicado para los dientes de soporte crítico que no son candidatos aceptables para el tratamiento convencional de conducto radicular o de cirugía periapical (10).

El pronóstico se refiere a la predicción de éxito o fracaso de una determinada situación, pero la definición varía entre individuos, éste abarca la cicatrización de tejidos a largo plazo, por lo tanto, muchos factores determinan la importancia de hacer un buen o mal pronóstico (18).

Se coincide en varios puntos con los autores sobre el criterio de éxito y fracaso, sin embargo para Barzuna el éxito se clasifica como mediato e inmediato. Entendiendo por inmediato los procedimientos endodónticos después del tratamiento que no presenten sintomatología clínica, el éxito mediato es la distancia indefinida siempre y cuando la pieza tratada presente: silencio clínico, adecuada función, desaparición de fístula, disminución de la lesión clínica y radiográfica (2).

PLANTEAMIENTO DEL PROBLEMA

Conscientes del problema que produce la mentalidad conservadora de otorgarle más importancia a la función que a la estética de las piezas dentales en la odontología moderna y entendiendo que la estabilidad biológica natural del aparato estomatognático depende en gran medida de la cantidad de piezas dentales presentes en boca, así como la escasez de literatura guatemalteca en donde se viertan y establezcan conceptos, ideas nuevas y resultados sobre esta visión y el conocimiento propio de lo que son los reimplantes intencionales, se proponen a los estudiantes y clínicos, conceptos y resultados de un estudio de tal tratamiento.

Si este tratamiento es conservador con respecto a la exodoncia, se reducirán en gran medida la pérdida de piezas dentales, por lo que es interesante presentar dichos tratamientos clínica y radiográficamente evaluados para poder brindar al estudiante y al clínico interesado las bases y conocimientos adquiridos en el presente estudio para que los hagan suyos en su experiencia clínica.

JUSTIFICACIÓN

Considerando la gran cantidad de piezas dentales que se pierden, la Odontología moderna fomenta la realización de nuevos y conservadores tratamientos, los cuales son muy útiles para el odontólogo y beneficiosos para los mismos pacientes, ya que el pronóstico de la salud estomatognática se preservará favorable por más tiempo.

Estudios realizados y presentados en el extranjero demuestran el buen pronóstico de los reimplantes intencionales, por ejemplo: “En un estudio el porcentaje y frecuencia de este tipo de tratamiento con resultados relativamente positivos varía del 61% al 93% en los casos reexaminados en Norteamérica (1); en otro estudio de cinco años, la reimplantación intencional demostró un éxito del 90% (2)”. Por lo tanto en Guatemala la revisión y adecuada evaluación de este tipo de tratamientos era importante por que no existía, así que resulta nuevo para la mayoría de estudiantes como clínicos contar con datos fehacientes de los resultados presentados por dichos tratamientos en nuestro medio, por lo que en el presente estudio se determinó la frecuencia y pronóstico haciendo énfasis en el estado clínico y radiográfico de las piezas reimplantadas intencionalmente buscando establecer si los resultados obtenidos justifican su realización.

REVISIÓN DE LITERATURA

La reimplantación intencional es una alternativa de tratamiento con respecto a la endodoncia conservadora o quirúrgica (1).

El reimplante es una modalidad desarrollada como tratamiento endodóntico suplementario, especialmente para molares, por la complicada anatomía de los conductos radiculares (1).

Aunque este procedimiento puede facilitar considerablemente el tratamiento endodóntico, la técnica es acompañada también por el riesgo de la reabsorción radicular, que rara vez ocurre después de un tratamiento conservador o de endodoncia quirúrgica. Este riesgo muy probablemente se deba al efecto combinado del traumatismo de la extracción sobre la superficie radicular, más la obturación defectuosa de los conductos, lo cual puede dar como resultado la presencia de remanentes pulpares infectados en los conductos (1).

Para considerar la reimplantación intencional como una alternativa de tratamiento con respecto a la endodoncia conservadora o quirúrgica, es necesario recordar que el tratamiento de elección principal siempre debe ser el endodóntico conservador. Si ese procedimiento terapéutico fracasase y si no fuera posible o deseable avanzar por medio de un procedimiento de endodoncia quirúrgica, entonces podrá considerarse la reimplantación intencional como último recurso. Sin embargo, antes de ejecutarlo es necesario determinar si el diente podrá ser extraído traumáticamente y si podrá hacerse una obturación radicular suficiente como para asegurar que todos los conductos radiculares o por lo menos la mayor parte de ellos, sean obturados. Sólo si estos dos requisitos pueden ser satisfechos se decidirá hacer reimplantación intencional (1).

CONSIDERACIONES GENERALES

El éxito de la terapia endodóntica se basa en la eliminación de bacterias del sistema de los conductos radiculares y el subsecuente establecimiento de una barrera efectiva para prevenir nuevamente el paso de microorganismos o sus productos a los tejidos periapicales (9).

El tratamiento endodóntico convencional ha sido exitoso en cerca del 90% de los casos. Si la terapia endodóntica fracasa entonces el retratamiento está indicado. Si éste no es posible o si el retratamiento fracasa, la cirugía periapical puede ser requerida (3,7).

La cirugía periapical consiste en uno o la combinación de varios de los siguientes procedimientos: curetaje simple de un tejido infectado o inflamado, remoción de un ápice radicular infectado o dañado o una obturación retrógrada para prevenir comunicación entre el sistema de conductos radiculares y los tejidos periapicales. La mayoría de las investigaciones sobre obturaciones retrógradas o apicales se han enfocado hacia la evaluación de la biocompatibilidad de los materiales de obturación o la micro filtración apical (5,12).

A la colocación de una obturación en el ápice preparado se le llama retroobtusión, obturación retrógrada u obturación apical. El concepto de la obturación del ápice radicular es con una descripción más directa y exacta. El propósito de colocar un sellador apical después de realizar una apicectomía, es establecer una barrera efectiva entre el conducto radicular y los tejidos periapicales, cuando una obturación convencional no es posible o se sospecha que no está correcta (6).

Un material ideal para obturar el ápice radicular debe cumplir con las siguientes propiedades (6):

- Sellar en tres dimensiones la porción apical del sistema endodóntico.
- Biocompatibilidad con los tejidos periradiculares, sin reacciones inflamatorias.
- No debe ser tóxica de manera local ni sistémica.
- Evitar o de preferencia inhibir la proliferación de microorganismos patógenos.
- Estimular la regeneración de los tejidos periradiculares normales.
- No presentar alteraciones por la humedad en su estado fraguado y no debe absorberse en exceso.

- Ser estable en términos dimensionales y no expandirse, contraerse o fluir en dirección alguna al fraguar.
- No corroerse o ser electroquímicamente activa.
- No pigmentar el diente o los tejidos periradiculares.
- Fácil manipulación e inserción.
- Distinguirse con facilidad radiográficamente.
- Adherirse o unirse al diente sin necesidad de retenedores.

No hay material que satisfaga todos estos requisitos, pero sugiere el uso de muchos para obturar el ápice radicular (11).

Potencialmente hay dos formas por las cuales la microfiltración puede ocurrir en el ápice de una raíz sellada con una obturación apical. La primera es por la filtración a lo largo de la interface entre el material de obturación y la pared del conducto. La segunda vía es por el paso de fluidos y sustancias a lo largo de los conductos accesorios o deltas apicales en la terminación radicular resectada, esto es, vía dentinal-apical permeable. La suma de filtración a lo largo de estos caminos puede ser denominado filtración apical (17).

Para realizar reimplantaciones y para el monitoreo de la cicatrización periodontal, es necesario conocer la capacidad de curación de los componentes tisulares y estructuras involucradas.

El ligamento periodontal es un tejido conectivo especializado que responde específicamente a las lesiones quirúrgicas y traumáticas, así como a las agresiones bacterianas. Su principal función es la de soportar al diente en su alvéolo durante las fuerzas masticatorias (1).

El folículo dental es el tejido conectivo que separa el diente en desarrollo y el alvéolo, y se le considera como el órgano formador de la inserción periodontal o sea, el cemento, el ligamento periodontal y el hueso alveolar (1)

La función del complejo pulpodentinario es variada, debido a que asegura la formación radicular, da protección y reparación contra estímulos nocivos como: exposición pulpar, traumatismo, caries etc. (1)

Durante el reimplante de un diente con desarrollo radicular completo se forman zonas anatoquirúrgicas: encía y periostio; complejo cemento-ligamento periodontal hueso alveolar y complejo pulpodentinario. (1)

REACCIÓN A LA LESIÓN QUIRÚRGICA Y A LA INFECCIÓN

El levantamiento de colgajos implica la lesión del periostio y el hueso subyacente, lo que produce una reabsorción inicial de la superficie ósea, lo que es seguido por el depósito de hueso que tiende a reparar la pérdida inicial (1).

Si el estímulo bacteriano es débil o si se hace un tratamiento endodóntico es posible la curación; de lo contrario, la reabsorción continuará hasta que el tejido de granulación haya penetrado en el conducto radicular (2, 17).

Siete días después de la reimplantación se forma un nuevo epitelio de unión. En el tejido conectivo las fibras colágenas y transeptales por lo común también se unen en este tiempo (1).

La intrincada relación existente entre los fibroblastos y su ubicación paralela a las fibras de Sharpey conformando una red celular, posiblemente sea de importancia para el rápido remodelado del ligamento periodontal y para la pronta cicatrización después de la lesión. Además de las células mesenquimatosas indiferenciadas que se hallan en torno a los vasos, desempeñan un papel importante en la curación de heridas del ligamento periodontal (1).

La lesión más común del hueso alveolar es la herida por extracción. Se han descrito los siguientes estadios que se superponen, basándose en la observación de biopsias de la cicatrización de heridas por extracción en el ser humano (1):

Estadio I: Una vez que ha cesado la hemorragia se forma un coágulo consistente en eritrocitos y leucocitos en igual proporción que en la sangre circundante, atrapados en una malla de fibrina precipitada (1).

Estadio II: Se forma tejido de granulación a lo largo de las paredes alveolares a los 3 días después de la operación, caracterizado por la proliferación de células epiteliales, capilares y abundantes leucocitos. En el transcurso de una semana casi siempre el tejido de granulación ya ha reemplazado al coágulo (1).

Estadio III: En la periferia comienza la formación de tejido conectivo, que en un lapso de tres semanas sustituye al tejido de granulación inicial (1).

Estadio IV: Después de una semana puede observarse el desarrollo de hueso en la base del alvéolo. Los principales contribuyentes a la cicatrización alveolar parecen ser el hueso esponjoso y la médula ósea; en tanto el ligamento periodontal restante desempeña aparentemente tan solo un papel insignificante (1).

Estadio V: Después de seis semanas el alvéolo está ocupado por completo por hueso inmaduro. Dentro de los siguientes 2 a 3 meses este hueso habrá madurado y formado trabéculas; luego de 3 a 4 meses la maduración se habrá completado (1).

Los acontecimientos histológicos posteriores a la reimplantación de dientes cuando se han hecho esfuerzos para preservar un ligamento periodontal vivo incluyen lo siguiente:

24 horas: las fibras ligamentosas rotas están separadas por un coágulo de sangre. La Línea de separación generalmente está situada hacia el centro del ligamento periodontal (1).

3-4 días: muchas áreas del ligamento muestran hialinización con desaparición de células en las caras cementaria y alveolar. Estas áreas representan las zonas de compresión durante la extracción. No se halla sangre circulante en los vasos de la cara cementaria del ligamento periodontal en este período (1).

1 semana: aunque las fibras colágenas gingivales generalmente se hallan unidas, sólo unas pocas áreas situadas en la parte infraósea del ligamento muestran fibras principales reparadas. La circulación se nota en los vasos sanguíneos de las caras cementaria y alveolar del ligamento periodontal. Puede observarse reabsorción superficial y reabsorción inflamatoria (1).

2 semanas: en la mayor parte de las áreas no se reconoce la línea de separación en el ligamento periodontal. Pueden verse zonas de anquilosis (1).

2 meses: la disposición de las fibras principales aparece normal tanto en orientación como en cantidad (1). La reabsorción superficial es el resultado de muchas lesiones de la capa más interna del ligamento periodontal y posiblemente también del cemento lo cual genera un ataque osteoclástico superficial sobre la raíz dentaria. Esta puede desarrollarse 1 semana después de la reimplantación y posteriormente muestra una reparación con hueso neoformado. La lesión de células del ligamento periodontal a lo largo de la superficie radicular puede deberse al trauma de la extracción. Por lo común no puede apreciarse radiográficamente (1, 16).

La reabsorción inflamatoria es el resultado de la capa más interna del ligamento periodontal y posiblemente también del cemento provocándose un profundo ataque osteoclástico a la superficie radicular que expone los túbulos dentinarios. Puede desarrollarse una semana después de la reimplantación. Radiográficamente se ve como cavidades en forma de bolas situadas sobre la superficie radicular o en el hueso adyacente (1).

La reabsorción sustitutiva puede desarrollarse dos semanas después de la reimplantación como resultado de una extensiva lesión de la capa más interna del Ligamento periodontal y posiblemente también del cemento, luego aparece en dos formas diferentes de acuerdo con la magnitud del daño. Puede existir una reabsorción permanente que reabsorbe gradualmente toda la raíz o bien una reabsorción transitoria en la que una anquilosis ya establecida desaparece posteriormente. La forma permanente es generada siempre que se elimina por entero el ligamento periodontal antes de la reimplantación, la reabsorción transitoria se relaciona con áreas de lesión menores en la superficie radicular (1).

La cicatrización se produce a partir de hueso adyacente con lo cual se forma una anquilosis (1).

En su estado inicial radiográficamente se verá como una obliteración del espacio para el ligamento periodontal (1).

La reabsorción ósea produce una lesión en el compartimiento tisular próximo a la superficie radicular, un nuevo tejido conectivo habrá de regenerar a la zona dañada, y que posteriormente es ocupada por hueso neoformado (1, 16).

La reinsertión gingival aparece completa 1 semana después de una reimplantación o autotransplante. La cicatrización del ligamento periodontal comienza después de 1 semana y se encuentra avanzada a las 2 semanas de la reimplantación (1).

Es conocido que el tejido fibroso se desarrolla cuando la destrucción implica a una porción considerable de la placa cortical, bucal y Lingual. El periostio ha sido destruido, y un tejido conectivo denso se desarrolla en la cavidad. No se forma hueso en el tejido porque no hay potencial para promover la osteogénesis. La aposición de hueso es casi enteramente desde las paredes laterales de la cavidad del endostio guiado por la dirección de las fibras colágenas a través de un largo proceso de curación (12).

Este proceso de reparación se ve favorecido en personas jóvenes, mientras que en adultos esta capacidad es restringida o está ausente (1).

Se informa que se observó un porcentaje de éxitos en pacientes adultos más que en jóvenes, señala que la edad avanzada no contraindica el tratamiento (5). Esta afirmación es respaldada por Grosman y cols. Encontrándose en la literatura trabajos que afirman no haber diferencias de resultados que puedan estar relacionados con la edad (7).

Un caso reportado donde un diente fue reimplantado en su alvéolo que fue rellenado con partículas de hidroxiapatita: (periografes: durapatita cerámica, en forma lincal y no reabsorbible); fue removida para su evaluación microscópica 3 años después. El estudio reveló que se había dado una reparación del tejido conjuntivo insertado y epitelio de unión. Se observaron áreas de anquilosis en algunas partes de las raíces; además las partículas de hidroxiapatita presentes demostraron biocompatibilidad y encapsulado por el crecimiento del hueso nuevo. La histopatología demostró una reparación fibrosa, anquilosis y formación ósea alrededor de las partículas de hidroxiapatita (16).

Se reportan casos con 10 años de éxito, en dientes reimplantados intencionalmente (5). Investigaciones sobre cambios en la población osteoblástica en lesiones periapicales siguientes a la aplicación del factor de crecimiento fibroblástico básico (BFGF) y el factor de crecimiento similar a la insulina (IGFI); se identificaron células osteoblásticas con anticuerpos específicos como la fosfatasa alcalina.

Los estudios preliminares indican que ambos factores estimulan un aumento en el número de osteoblastos en la superficie del hueso que circunda la lesión (4).

Se postula que las células que proliferan en la superficie radicular expuesta determinan el tipo de adhesión que se formará. Si el rápido crecimiento del epitelio prolifera primero, una gran unión de epitelio, será el resultado. Si las células del tejido conectivo gingival encuentran la superficie radicular, la reabsorción

radicular puede ser la secuela; pero si el hueso hace contacto directo con la superficie dentaria, ocurre la reabsorción radicular y la anquilosis (17).

Se admite que la reparación de lesiones periapicales ocurre de acuerdo con el siguiente criterio histológico: a) aposición de cemento en las regiones apicales, donde éste y la dentina fueron reabsorbidos; b) neoformación ósea en la periferia del tejido óseo preexistente; c) reducción de la proliferación celular y capilar; d) sustitución de las fibras colágenas por trabéculas óseas; e) reducción del espesor del ligamento periodontal, previamente dilatado (8). Se establecieron niveles de cicatrización.

FACTORES QUE INFLUYEN EN LA CICATRIZACIÓN

El factor más importante para asegurar la curación del ligamento periodontal sin reabsorción radicular, es que este se encuentre intacto y vital sobre la superficie radicular (1).

La presencia o ausencia de la pared alveolar parece ser de menor importancia para la cicatrización si el ligamento periodontal situado sobre la superficie radicular está vital (1). La conservación de dientes en medios no fisiológicos durante el período extra alveolar da por resultado severo daño celular y la consiguiente reabsorción radicular (1). La reubicación demasiado superficial de un diente inmaduro reimplantado puede llevar a la producción de severas lesiones de la vaina epitelial radicular de Herwig, lo cual da como resultado falta o disminución del crecimiento radicular y en ocasiones crecimiento de hueso hacia adentro, o hacia la cámara pulpar (1).

La obturación extra alveolar de conductos radiculares con gutapercha y un sellador suprime la reabsorción inflamatoria que por lo demás se encuentra en dientes con formación radicular completa; sin embargo por lo general se forma una anquilosis por apical (1).

Se menciona que cuanto menor sea el período extra alveolar mayor es la posibilidad de conservación del reimplante (5). El reimplante de dientes monorradiculares es un éxito, siempre y cuando el diente se reimplante poco después de ser extraído (6).

No obstante el grado de reabsorción y éxito del reimplante intencional de dientes multirradiculares en los casos en los que el diente permanece fuera de boca durante un lapso de tiempo tan corto como 5 minutos, oscila entre el 52 y 74% (6).

Estudios experimentales mencionados indican que la ferulización rígida de dientes maduros reimplantados no mejora la cicatrización periodontal, sino que aumenta la reabsorción sustitutiva si se la compara con casos de dientes no ferulizados. Otros estudios reportados no encuentran diferencias entre el uso de férulas y la no ferulización. Una posible explicación sería que el crecimiento hacia adentro de nuevos vasos durante el período de revascularización es propiciado por movimientos pequeños durante la función y pueden prevenir la anquilosis (1).

El tratamiento con antibióticos por vía sistémica en el momento de la reubicación o antes de ella disminuye la extensión de la reabsorción radicular (1).

Estudios refieren que aún no se ha establecido el tipo óptimo de antibiótico, su posología ni la duración del tratamiento, sin embargo recomiendan que estos deban utilizarse tópicos y sistémicamente (1).

OBJETIVOS

Objetivo General:

Determinar el estado clínico y radiográfico de las piezas dentales reimplantadas intencionalmente en consultorios particulares y en las clínicas de la Facultad de Odontología de la Universidad de San Carlos de Guatemala.

Objetivos Específicos:

✓ Evaluar **clínicamente**:

- ✓ La movilidad
- ✓ La presencia de dolor a la percusión.
- ✓ La presencia de dolor a la palpación.
- ✓ La presencia de dolor a la presión apical.
- ✓ La presencia de dolor a la presión lateral (bucal y lingual y/o palatal).

✓ Determinar **radiográficamente**:

- ✓ La continuidad de la lámina dura.
- ✓ La presencia del espacio del ligamento periodontal.
- ✓ La presencia de reabsorción radicular.
- ✓ La presencia de anquilosis

VARIABLES

INDEPENDIENTES:

Piezas dentales reimplantadas intencionalmente en consultorios particulares y clínicas de la Facultad de Odontología de la Universidad de San Carlos de Guatemala.

DEPENDIENTES:

- ✓ Estudio clínico descriptivo.
- ✓ Estudio radiográfico descriptivo.

DEFINICIÓN DE VARIABLES

✓ **Independientes:**

✓ **Piezas Dentales:**

Cualquiera de las estructuras calcificadas duras colocadas en las apófisis alveolares del maxilar y la mandíbula para la masticación de los alimentos.

✓ **Reimplante Intencional:**

Se define como la extracción dental seguida de tratamiento endodóntico extraoral y posterior reimplantación en su propio alvéolo en casos donde se contraíndica la intervención quirúrgica (Andreassen, Jens O.).

✓ **Consultorios Particulares:**

Espacio de trabajo, área o habitación provisto de un sillón dental y demás elementos apropiados donde el Odontólogo realiza el tratamiento dental de sus pacientes.

✓ **Clínica de la Facultad de Odontología de la USAC:**

Establecimiento donde se admiten pacientes para estudios, diagnósticos y tratamientos a cargo de un grupo de médicos especialistas en Odontología.

Dependientes:

✓ **Estudio Clínico:**

Estudio en el cual un grupo de personas (cohorte), que poseen cierta característica común entre ellas, es elegido y observado durante un período por la aparición probable de características afines.

✓ **Estudio Radiográfico:**

Estudio que mediante la toma de radiografías, durante el tratamiento o después de él, permite el seguimiento en el curso de la enfermedad, para poder comprobar así la efectividad del tratamiento.

METODOLOGÍA

En los registros de la clínica de la Facultad de Odontología de la Universidad de San Carlos de Guatemala y previo consentimiento de los profesionales particulares que los realizaron, se determinaron los datos personales de los pacientes que fueron sometidos a reimplantes intencionales y se les citó por vía telefónica, para obtener su aprobación e interés se hizo énfasis en la importancia del control de su pieza reimplantada. Se les dio cita en los consultorios de los doctores que tenían los pacientes para ello en el área de postgrado en endodoncia de la Universidad de San Carlos de Guatemala. El día y la fecha estipulada cada paciente fue evaluado clínicamente de la siguiente forma: Se acomodó al paciente en el sillón dental y se le realizó el examen oral de acuerdo con lo estipulado en la escuela, prestando mayor interés a los conceptos anotados en la ficha que se utilizó para este estudio, así: consistencia, contorno y color de la encía, sondeo gingival para establecer la profundidad del mismo, movilidad de la pieza reimplantada, presencia de cualquier tipo de exudado, dolor a la palpación (bucal y lingual y/o palatal), presión apical y sensibilidad a la percusión.

Seguidamente se le pidió al paciente que se levantara y fue llevado al área donde se tomó la película radiográfica, se reveló y fijó la radiografía para su estudio y análisis, se despidió al paciente no sin antes plantearle la posible necesidad de citarlo de nuevo. En la radiografía obtenida se evaluaron los siguientes conceptos: Presencia del ligamento periodontal, lámina dura, presencia de reabsorción radicular, estado periodontal en conjunto y la presencia de anquilosis; los datos obtenidos en la evaluación clínica y radiográfica se anotaron en la ficha representada, donde se tabularon para ser analizados. Se procedió a realizar los cuadros necesarios determinando nuestra muestra en los casos, que previo tratamiento endodóntico, fue reimplantado intencionalmente en su propio alvéolo, la cantidad de pacientes que aceptaron participar en este estudio fue el total de los casos realizados en la ciudad de Guatemala, determinando solo el estado de éstas según los objetivos; el tiempo en que se realizó este estudio no incide en los resultados, pues éstos fueron evaluados con el fin único de determinar su estado en la fecha de su reevaluación.

Fueron incluidos en este estudio los pacientes de clínicas particulares y de la clínica de la Facultad de Odontología de la USAC con piezas reimplantadas intencionalmente presentes en cavidad oral.

PRESENTACIÓN DE RESULTADOS

Las gráficas que a continuación se presentan constituyen el resultado de la evaluación hecha en relación a:

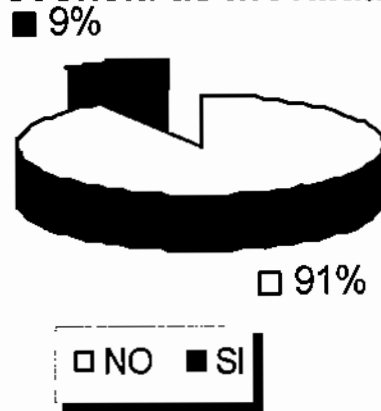
- ✓ Movilidad
- ✓ Dolor a la palpación
- ✓ Dolor a la presión apical
- ✓ Dolor a la presión lateral (bucal y lingual y/o palatal)
- ✓ Presencia de exudados
- ✓ Continuidad de la lámina dura
- ✓ Presencia del espacio del ligamento periodontal
- ✓ Reabsorción radicular
- ✓ Anquilosis
- ✓ Sexo

Determinar y evaluar la presencia de estos signos y síntomas es hecho fundamental en el presente estudio, pues dependiendo del estado de los Reimplantes intencionales se contestará de forma lógica a la interrogante principal

¿Es funcional el reimplante intencional?

GRÁFICA No 1

Distribución de pacientes con piezas reimplantadas intencionalmente con presencia de movilidad

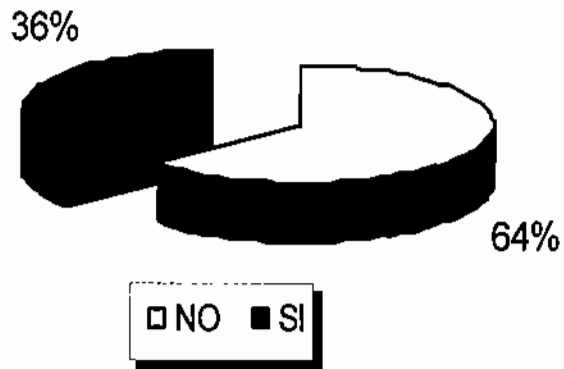


Fuente: Ficha de Evaluación (Cuadro 1).

De las piezas reevaluadas en las clínicas de la Facultad de Odontología de la USAC y en los consultorios particulares, el 91% de los casos no tenía movilidad, en el restante 9% si se presentó, fue el caso en que la pieza fue extraída a los 6 años de reimplantada por pérdida ósea relacionada a un cáncer en paladar.

GRÁFICA No. 2

Pacientes que presentaron exudado en el área del reimplante intencional

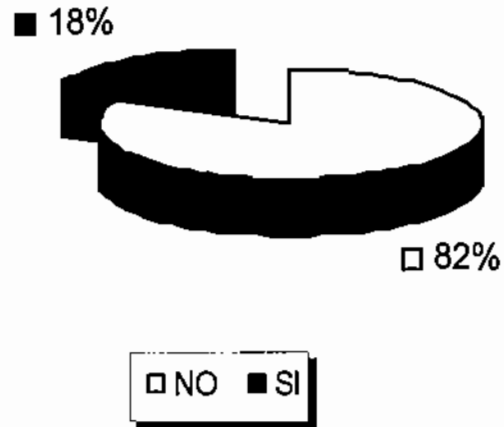


Fuente: Ficha de Evaluación (Cuadro 1).

Del total de casos reevaluados en las clínicas de la Facultad de Odontología de la USAC y en los consultorios particulares, el 64% de ellos se encontró libre de cualquier tipo de exudado, el restante 36% si lo presentaba, pero este era resultado de mala higiene y no directamente por el tratamiento realizado.

GRÁFICA No. 3

Distribución de piezas reimplantadas con signos de anquilosis

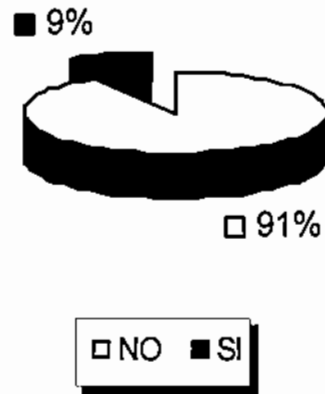


Fuente: Ficha de Evaluación (Cuadro 1).

De los casos reevaluados en las clínicas de la Facultad de Odontología de la USAC y en los consultorios particulares, el 82% no presentaba signos de anquilosis, y el restante 18% sí, por lo que se cree, está directamente relacionada a la extracción atraumática.

GRÁFICA No. 4

Distribución de las piezas reimplantadas con signos de dolor a la presión apical



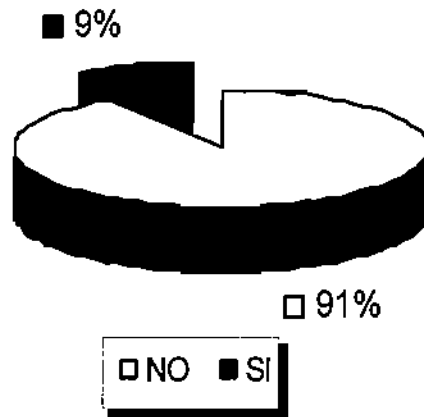
Fuente: Ficha de Evaluación (Cuadro 1).

Del total de casos reevaluados, en las clínicas de la Facultad de Odontología de la USAC y en los consultorios particulares, el 91% de ellos no manifestó ningún síntoma de dolor a la presión apical, el restante 9% sí.

Este signo de enfermedad pudo estar sujeto a la presencia de una reabsorción radicular externa.

GRÁFICA No. 5

Distribución de las piezas reimplantadas con signos de dolor a la presión lateral



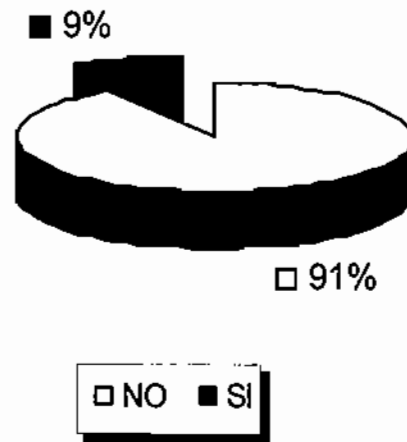
Fuente: Ficha de Evaluación (Cuadro 1).

Del total de los casos reevaluados en las clínicas de la Facultad de Odontología de la USAC y en los consultorios particulares, el 91% de ellos no manifestó síntomas de dolor a la presión lateral, mientras que el restante 9% sí.

Este signo de enfermedad pudo estar sujeto a la presencia de una reabsorción radicular externa.

GRÁFICA No. 6

Distribución de las piezas reimplantadas con signos de dolor a la percusión



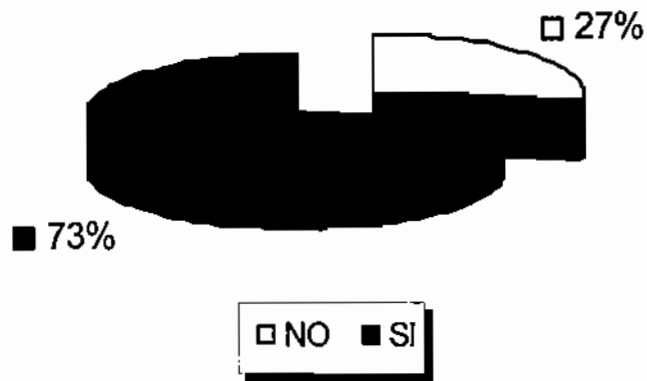
Fuente: Ficha de Evaluación (Cuadro 1).

Del total de los casos reevaluados en las clínicas de la Facultad de Odontología de la USAC y en los consultorios particulares, el 91% de ellos no manifestó síntomas de dolor a la percusión, mientras que el restante 9% sí.

Este signo de enfermedad pudo estar sujeto a la presencia de una reabsorción radicular externa.

GRÁFICA No. 7

Distribución de las piezas reimplantadas con presencia del espacio del ligamento periodontal

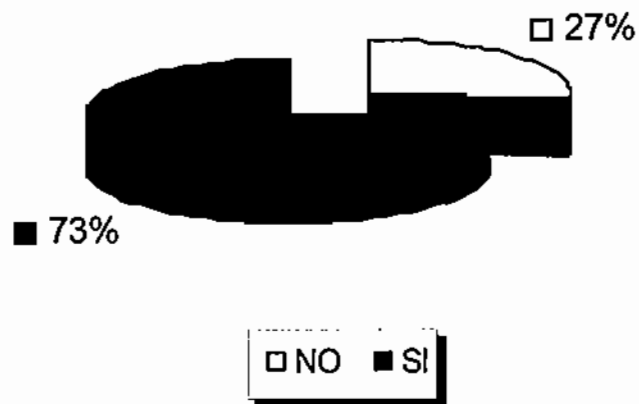


Fuente: Ficha de Evaluación (Cuadro 1).

Del total de los casos reevaluados en las clínicas de la Facultad de Odontología de la USAC y en los consultorios particulares, 73% de ellos se evidenciaron la presencia del espacio del ligamento periodontal, mientras que en el restante 27% no.

GRÁFICA No. 8

Distribución de las piezas reimplantadas con presencia radiológica de lámina dura

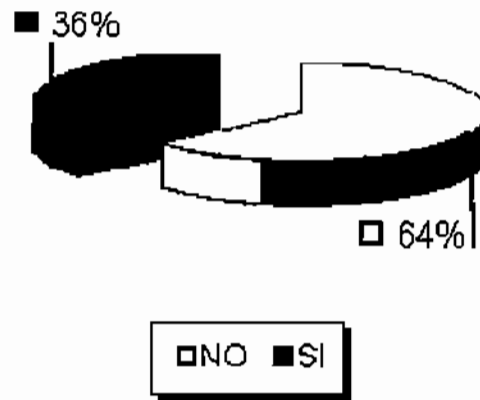


Fuente: Ficha de Evaluación (Cuadro 1).

Del total de los casos reevaluados en las clínicas de la Facultad de Odontología de la USAC y en los consultorios particulares, 73% de ellos evidenciaron la presencia de lámina dura, mientras que en el restante 27% no.

GRÁFICA No. 9

Distribución de los pacientes con signos de enfermedad periodontal en las piezas reimplantadas



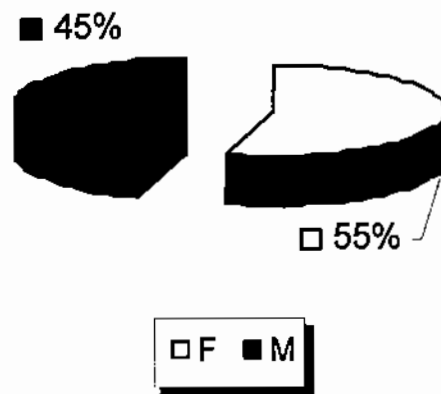
Fuente: Ficha de Evaluación (Cuadro 1).

Del total de los casos reevaluados en las clínicas de la Facultad de Odontología de la USAC y en los consultorios particulares, 64% de ellos no manifestaron algún signo de enfermedad periodontal, mientras que en el restante 36% sí.

Esta manifestación de enfermedad estuvo ligada, en el total de los casos, a una mala higiene y no al reimplante intencional como tal.

GRÁFICA No. 10

Distribución de los casos en relación al género



Fuente: Ficha de Evaluación (Cuadro 1).

Del total de los casos reevaluados en las clínicas de la Facultad de Odontología de la USAC y en los consultorios particulares, 6 de ellos corresponden al género femenino el cual representa el 55% y 5 correspondieron al sexo masculino representando un 45%. La edad de los casos en el género femenino va desde los 10 hasta los 52 años y en el género masculino desde los 48 hasta los 67 años.

DISCUSIÓN DE RESULTADOS

Este estudio se realizó con el objetivo principal de establecer el estado de las piezas reimplantadas intencionalmente en las clínicas de la Facultad de Odontología de la USAC así como en los consultorios particulares de la ciudad de Guatemala. Durante el mismo se logró reunir un máximo de 11 casos, y se evaluó el 100% de ellos.

En la literatura revisada no se menciona una predilección por sexo o edad de los pacientes tratados con reimplantes intencionales, en cuanto al estudio realizado se comprueba esta predilección, pues aunque se inclina hacia el sexo femenino con un 55%, al determinar la cantidad de la muestra no es significativo, pero hace evidente la relación que tienen las mujeres con su edad personal, pues se evidenció que el restante 45% corresponde al sexo masculino, quienes se sometieron al tratamiento en la edad comprendida entre los 48 y 67 años de edad, mientras que en las mujeres va desde los 10 a los 52 años (Ver gráfica 10).

De acuerdo a los casos reevaluados fueron encontrados dos casos con signos de anquilosis (Ver gráfica No. 3), lo que representa el 18% distribuidos en piezas multiradiculares, por lo que se cree está directamente relacionada con lo complicado de la exodoncia y al tiempo que ésta permanece fuera de su alveolo (7).

Es importante mencionar que de todos los casos reevaluados, fue uno solo el que manifestó signos de dolor a la presión lateral, apical y a la percusión, además de movilidad, lo que representa el 9% (Ver gráficas 3, 4, 6, 7); esta pieza fue extraída a los seis años de reimplantada, y al paciente se le diagnosticó con cáncer en el paladar no relacionado con el reimplante intencional.

Las causas que provocaron el reimplante intencional coinciden con la bibliografía revisada (1). Para este estudio el retratamiento por dolor y presencia de un área periapical que no regeneró fue la causa más común con un 36%, además de la perforación lateral y los TCR defectuosos con un 18% cada una. Es importante mencionar al paciente F (Ver Ficha de Evaluación, Anexo XV), pues su pieza estaba destinada

a la exodoncia, pero gracias al reimplante intencional después de decapitar la pieza a la altura de la reabsorción interna que ésta presentaba, fue tratada y actualmente está en boca y en función.

El desconocimiento de los beneficios que se pueden lograr a través del reimplante intencional, conllevará sin lugar a dudas a iatrogenias consentidas, pues de los 11 casos reevaluados en este estudio, sólo fue uno el que se extrajo al cabo de seis años, lo que representa el 9% del total; y, aunque en relación a la muestra no se puede considerar significativo, habría que preguntar al paciente su opinión.

Desde el punto de vista clínico, se considera que hubo reparación periapical cuando el diente se presenta *sin sintomatología y con imagen radiográfica exhibiendo la presencia de lámina dura con aspecto normal y espesor uniforme del ligamento periodontal (8)*. Como se resaltó anteriormente sólo en el 9% de los casos reevaluados en este estudio, clínicamente fue negativo y el restante 91% positivo (Ver gráficas 3,4,6,7).

Un 73% de los casos evidenció la presencia del espacio del ligamento periodontal (Ver gráfica 8), en igual número se evidenció la presencia de una lámina dura definida (Ver gráfica 9); por lo que se estima son valores positivos en relación al tiempo que han estado en función.

La mayoría de pacientes reevaluados en este estudio fueron referidos por profesionales particulares en el campo de la Endodoncia, posiblemente porque en la Facultad de Odontología de la USAC la mayoría de pacientes que podrían optar a este tipo de tratamientos prefieren exodoncia o son referidos a odontólogos particulares.

CONCLUSIONES

Del estudio efectuado en consultorios particulares y en las clínicas de la Facultad de Odontología de la Universidad de San Carlos de Guatemala, se demostró que el 91% de los casos de reimplante intencional de piezas dentales, es clínica y radiográficamente favorable.

Se comprobó que el dolor a la percusión, a la palpación, a la presión apical y a la presión lateral (bucal y lingual y/o palatal) está directamente relacionado a la movilidad del reimplante intencional, puesto que clínicamente estas manifestaciones se observaron en la única pieza que posteriormente fue extraída.

La presencia del ligamento periodontal, la continuidad de la lámina dura, la reabsorción radicular y la presencia de anquilosis está directamente relacionada a las piezas multiradiculares extraídas de forma traumática, pues por lo complicado de la exodoncia y el mayor tiempo que el número de raíces conlleva para su obturación, las hace propensas a esta pérdida fisiológica y posterior complicación.

RECOMENDACIONES


1. Que se realicen estudios similares tanto en el sector público como en el privado, para ampliar la *información sobre el tema, en el medio guatemalteco.*
2. Que el Odontólogo amplíe sus conocimientos sobre los reimplantes intencionales, para poder *identificar y así brindar a sus pacientes alternativas en el tratamiento de sus piezas dentales.*
3. Incluir esta información en el curso de Endodoncia de la carrera de Cirujano Dentista de la *Universidad de San Carlos de Guatemala.*

BIBLIOGRAFIA

1. **Andreasen, J. O. (1992). Reimplantacion y transplante en odontología.** Trad. Jorge Frydman. Buenos Aires, Argentina: Médica Panamericana. 302p.
2. **Barzuna, M. (1994). Reimplante intencional: odontología actual.** México: Cuellar. 970p.
3. **Bender, et al. (1993). Intentional replantation: oral surg, oral med, oral pathol.** *Prac. endo.* 76:623.
4. **Bittner, H. et al. (1995). Efecto del dFGF y del IGF1 en lesiones periapicales controladas.** *J. of Endo.* no. 2:52.
5. **Cohen, S. (1989). Endodoncia: los caminos de la pulpa.** 4 ed. Buenos Aires, Argentina: Médica Panamericana. Pp. 208, 210, 650.
6. **Goering, A. et al. (1989). Éxito en el reimplante intencional de molares inferiores.** *J. of Quint.* 2 (4): 23, 43, 52.
7. **Grossman, L. (1988). Endodontic practice.** Philadelphia: Lea&Febiger. Pp. 33, 442.
8. **Holland, R. y Souza, V. (1984). Proceso de reparaci3n de los tejidos periapicales después del tratamiento endodontico.** Trad. Ricardo Rivas Muñ3z. 4 ed. México: Cuellar. Pp. 50, 201.



9. Leonardo, M. R. y Leal, J. (1994). **Endodoncia: tratamiento de los conductos radiculares**. 2 ed. Buenos Aires, Argentina: Médica Panamericana. Pp. 112, 155.
10. Messing, J. J. y Stock, C. J. R. (1988). **Atlas de color en endodoncia**. Trad. C. Murillo del Castillo, A. Chaparro Heredia y J. Feito Fidago. Barcelona, España: Médico Dentales. Pp. 211, 220.
11. Preciado, V. (1984). **Endodoncia**. 4 ed. México: Cuellar. Pp. 18, 497.
12. Randow, H.; Pau, R. y Krasner, A. (1996). **Aplicaciones de regeneración guiada de tejido en cirugía endodóntica**. J. of Endo. 2 (3): 21, 35.
13. Reyes Aguilar, M. E. et. al. (1985). **Evolución histórica sobre el desarrollo de la endodoncia universal**. México: Cuellar. Pp. 225, 226, 227.
14. Ring, M. E. (1989). **Historia ilustrada de la odontología**. Trad. Mariano Vidal Cortés. Barcelona: Doyma. Pp. 66, 70.
15. Scott, A. et. al. (1995). **Transplanting teeth successfully: a case report**. JADA. 126: 481.
16. Sussman, H. (1992). **Seis años de histología de un molar reimplantado en una cavidad rellena con hidroxiapatita: reporte de un caso**. Conpedium, J. 8 (2): 14, 19.
17. Walton, E. y Torobinejad, M. (1991). **Endodoncia: principios y práctica clínica**. Trad. José A. Ramos Tercero. México: Interamericana McGrawHil. 337p.



18. Weine, F. (1989). *Endodontic Therapy*. 4 ed. St Louis: CV Mosby. 2103p.



ANEXO I

CONSENTIMIENTO INFORMADO Y COMPRENDIDO.

La universidad de San Carlos de Guatemala, por medio de la Facultad de Odontología y el Área de Endodoncia, llevara acabo la investigación titulada "Estudio clínico radiográfico descriptivo de piezas reimplantadas intencionalmente en la ciudad de Guatemala", este estudio servirá como tesis para obtener el titulo de Cirujano Dentista al infieri Ingemar Renato Martínez Reyes y está asesorado por el Doctor Werner Florián. La investigación se realiza con el propósito de evaluar el estado clínico y radiográfico de las piezas reimplantadas intencionalmente. Se seleccionaran los pacientes con tratamientos previos en clínicas de profesionales particulares y de los registros de la Facultad de Odontología de la Universidad de San Carlos de Guatemala. Durante el estudio no se ingerirá ningún medicamento ni se efectuara procedimiento alguno que requiera de manipulación del reimplante. Se le realizara al paciente un examen clínico y radiográfico de la pieza reimplantada por parte del responsable del estudio, por lo que no tendrá ningún costo para el paciente. Su participación es totalmente voluntaria, si usted decide no participar en este estudio o retirarse del mismo en cualquier momento, su decisión no afectara ahora ni en el futuro su relación con los Odontólogos, ni el investigador.

Por este medio, Yo _____ estoy enterado (A) de todo el procedimiento que se me hará y por medio de mi firma huella digital confirmo que se me ha explicado satisfactoriamente el contenido de este consentimiento y de los procedimientos clínicos que se contemplan. Con mi firma y nombre al final de este documento, autorizo a la persona encargada de la presente investigación a que se me haga el estudio anteriormente eserito.

Nombre (letra clara) _____

Cedula de Vecindad; Registro _____ Número _____

Firma el paciente o encargado legal _____

Dirección _____ Teléfono _____

Firma del Examinador _____

Lugar y Fecha: _____

ANEXO II

SOLICITUD A DIRECCION DE CLÍNICAS

Yo, Ingemar Renato Martínez Reyes, Carné número 9711376, Estudiante de la Facultad de Odontología de la Universidad de San Carlos de Guatemala, previo a optar al título de Cirujano Dentista, realizaré la tesis de pregrado titulada “Estudio Clínico y Radiográfico Descriptivo de Piezas Reimplantadas Intencionalmente en la ciudad de Guatemala” por lo que solicito ante ustedes los permisos necesarios para realizar el trabajo de campo de este en estas instalaciones el día ___/___/___/, por lo que de antemano agradezco las facilidades brindadas.

Deferentemente:

Ingemar Martínez

Autorización de dirección de clínicas _____

ANEXO III

AUTORIZACIÓN DE LOS PROFESIONALES PARTICULARES

La universidad de San Carlos de Guatemala, por medio de la Facultad de Odontología y el Área de Endodoneia, llevara acabo la investigación titulada “Estudio clínico y Radiográfico descriptivo de piezas reimplantadas inteneionalmente en la ciudad de Guatemala”, este estudio servirá como tesis para obtener el titulo de Cirujano Dentista al inferi Ingemar Renato Martínez Reyes y está asesorado por el doctor Werner Florián.

La investigación se realiza con el propósito de evaluar el estado clínico y radiográfico de las piezas reimplantadas inteneionalmente, por lo que solicito ante ustedes las facilidades, permisos e información necesaria para la realización de este estudio.

Deferentemente

Ingemar Martínez

Dr. Werner Florián

ANEXO IV

ESTUDIO EN CLÍNICA

A los pacientes se les citará a las 7:30 A.M. del día establecido para la realización de este estudio, en las clínicas de la Facultad de Odontología de la Universidad de San Carlos de Guatemala, en la unidad previamente autorizada por Dirección de Clínicas, realizando las siguientes actividades:

De 7:45 A.M. a 2:00 P.M.:

Se le dará a cada paciente un promedio de 30 minutos para la evaluación clínica y 15 minutos para la toma de la radiografía de la pieza reimplantada.

De 2:00 P.M. a 3:15 P.M.:

Se revelarán las películas radiográficas en el Área de Radiología de la Facultad de Odontología de la Universidad de San Carlos de Guatemala, para su posterior interpretación.

Los pacientes serán evaluados de una forma continua numerándolos aleatoriamente, hasta concluir el número de casos.

ANEXO V



Paciente de sexo femenino de 35 años de edad.

Tercer molar inferior derecho, la cual fue referida con un tratamiento endodóntico deficiente, dolor y complejidad radicular.

Pieza reevaluada 1 año y 10 meses después de realizado el reimplante intencional.

Clinicamente:

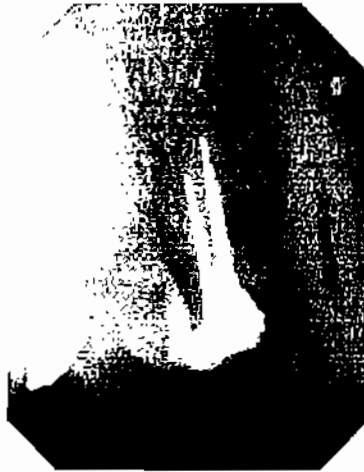No hay movilidad, ni dolor ni exudados de ningún tipo, el color, contorno y consistencia de la encía es normal.

Radiográficamente:

La pieza evidencia la pérdida del espacio del ligamento periodontal, no existe continuidad de la lámina dura, y es evidente la anquilosis, además de la reabsorción radicular especialmente sobre la raíz mesial, no existe signo de enfermedad periodontal.

La pieza fue restaurada con amalgama de plata clase I oclusal.

ANEXO VI



Paciente de sexo masculino de 67 años de edad.

Primer premolar superior derecho, pieza referida por dolor post tratamiento.

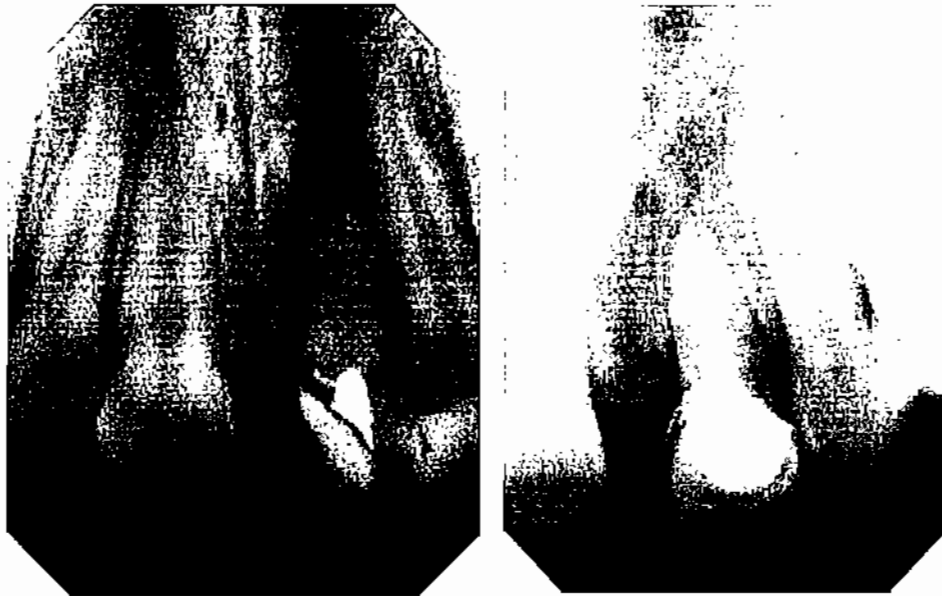
Clinicamente:

El color, contorno y consistencia de la encía eran normales, no existió manifestación clínica de enfermedad periodontal (Fuente: Odontólogo tratante).

Pieza que no pudo ser reevaluada radiográficamente, pues el paciente falleció por degeneraciones sistémicas. la pieza estuvo en boca por 5 años y no se manifestó ningún tipo de problema con ella.

La pieza fue restaurada con una corona de metal porcelana, por otro profesional.

ANEXO VII



Paciente de sexo femenino de 10 años de edad.

Incisivo central superior derecho, el cual sufrió extrusión total por trauma, presentaba dolor, fractura coronal que se extendía hasta la mitad del tercio cervical radicular y una completa pérdida de la tabla bucal.

Pieza reevaluada 2 años y cuatro meses después de realizado el reimplante intencional.

Clinicamente:


No hay movilidad, ni dolor ni presencia de exudado, el color, contorno y consistencia de la encía es normal.

Radiográficamente:

Se hace evidente la completa recuperación de las tablas óseas, por lo que no hay enfermedad periodontal, existe continuidad en el espacio del ligamento periodontal, la presencia de la lamina dura y la total ausencia de anquilosis, además de no tener ningún signo de reabsorción radicular.

La pieza fue restaurada con espiga intraradicular de fibra de vidrio y corona de Ivoclar.

ANEXO VIII



Paciente de sexo femenino de 30 años de edad.

Tercer molar inferior izquierdo, el cual presentaba caries extensa, dolor, además de complejidad radicular.

El reimplante intencional fue reevaluado 2 meses y medio después.

Clinicamente:


Presencia de un exudado sanguinolento en esta región (cuadrante inferior izquierdo), por lo que había un cambio en el color, contorno y consistencia de la encía, que al ser examinado se concluyó, en una leve enfermedad periodontal (gingivitis) pues la pieza no presentaba movilidad ni ningún signo de infección, sin embargo se recomendó técnicas de higiene y un cepillado más eficiente.

Radiográficamente:

Se hizo obvia la presencia del espacio del ligamento periodontal, de la lámina dura y la total ausencia de anquilosis, por lo que no hay signo de reabsorción radicular.

La pieza fue restaurada con una corona de ivoclar, y a la fecha esta funcionando.

ANEXO IX



Paciente de sexo masculino de 41 años de edad.

Primer premolar superior derecho, el cual presentaba un tratamiento endodóntico deficiente, con dolor además de un área lucente periapical.

Pieza revaluada 11 años y 4 meses después de realizado el reimplante inteneional.

Clinicamente:

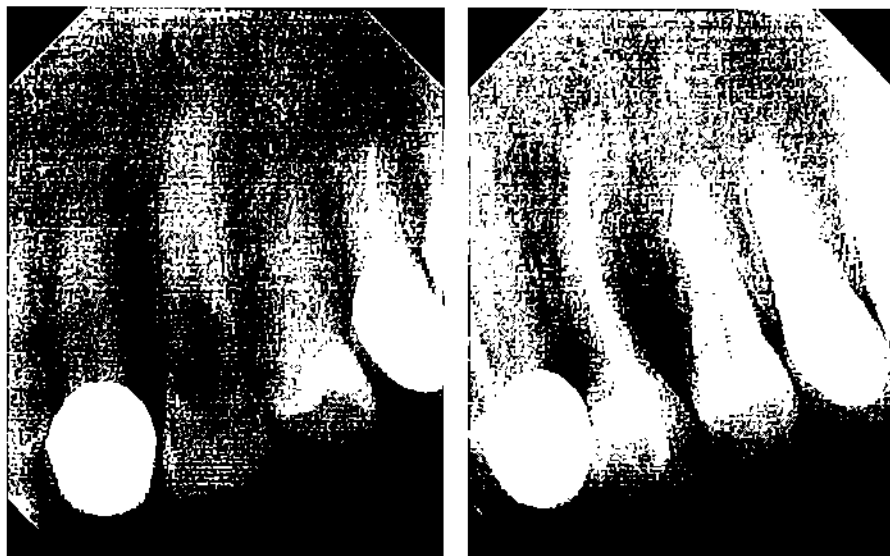
No hay movilidad ni dolor, si era evidente la presencia de un exudado sanguinolento a la presión; el color, contorno y consistencia de la encía estaba aumentado, por lo que se diagnosticó como periodontitis leve. El paciente no usa el hilo dental y tiene mala higiene oral.

Radiográficamente:

La pieza reimplantada evidencia la presencia del espacio del ligamento periodontal, la continuidad de la lámina dura y la total ausencia de anquilosis; además de no mostrar ningún signo de reabsorción radicular, aunque se observa la pérdida ósea hacia mesial de la misma, la cual se eree es el resultado de la enfermedad periodontal y no del reimplante como tal.

La pieza fue restaurada con espiga intraradicular colada y corona de metal poreelana.

ANEXO X



Paciente de sexo femenino de 46 años de edad.

Canino superior izquierdo, el cual presentaba una reabsorción interna radicular, sin dolor.

Pieza revaluada 2 años y seis meses después de realizado el tratamiento.

Clinicamente:

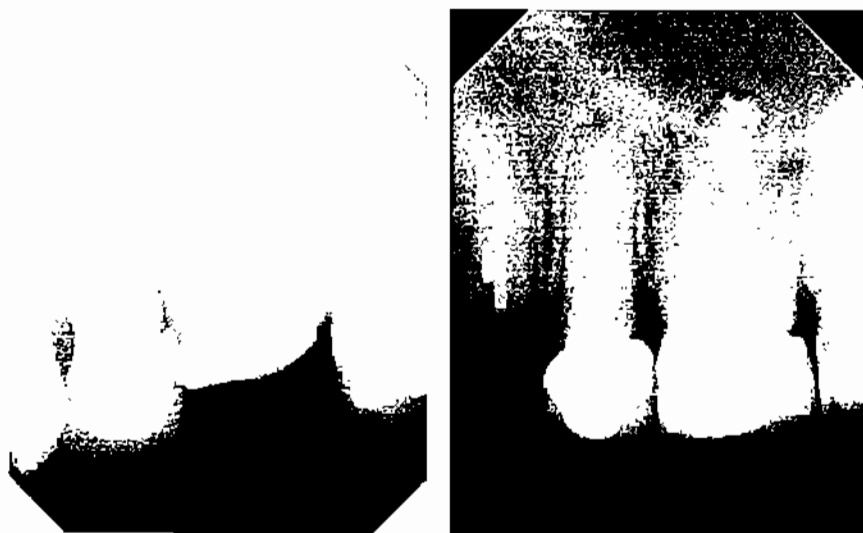A esta pieza se le dejó en extrusión, pues la parte afectada fue removida quirúrgicamente. La pieza no manifiesta ningún tipo de problema, no hay cambios en el color, contorno y consistencia de la encía, pues no hay movilidad ni exudados de cualquier tipo.

Radiográficamente:

Existe el espacio del ligamento periodontal, hay presencia de la lámina dura y la pieza no está anquilosada, por lo tanto no hay signos de reabsorción radicular.

La pieza fue restaurada con una corona de ivoclar y a la fecha está funcionando.

ANEXO XI



Paciente de sexo masculino de 53 años de edad.

Primer molar superior izquierdo, el cual presentaba un tratamiento endodóntico deficiente, dolor y un área lucente periapical; la cual provocaba un exudado purulento.

Pieza reevaluada 3 años, 4 meses y 2 días después de realizado el reimplante intencional.

Clinicamente:

La pieza no presentaba movilidad ni dolor y había un exudado sanguinolento a la presión, el color, contorno y consistencia de la encía estaban alterados, los cuales eran signos de periodontitis leve; el paciente no estaba utilizando el hilo dental y su higiene oral era deficiente.

Radiográficamente:

El área periapical que se manifiesta en la radiografía inicial ha disminuido y limitado; algunas áreas de las raíces evidencian la ausencia del ligamento periodontal, la continuidad de la lámina dura y por ende la presencia de anquilosis, la reabsorción radicular se manifiesta en algunas áreas, especialmente en el tercio apical de las raíces.

La pieza fue restaurada con espiga intraradicular colada y corono de metal porcelana.

ANEXO XII



Paciente de sexo femenino de 52 años de edad.

Tercer molar inferior derecho, la cual era pilar de puente de metal porcelana sobre un tratamiento endodóntico deficiente, que además manifestaba dolor y un área lucente periapical.

Pieza reevaluada 2 años y 6 meses después de realizado el reimplante intencional.

Clinicamente:


La pieza no tiene movilidad, ni dolor, ni exudados o manifestaciones de enfermedad periodontal, volvió a utilizarse como el pilar de puente, el color, contorno y consistencia de la encía es normal.

Radiográficamente:

El área lucente periapical fue eliminada casi en su totalidad, es evidente la presencia del espacio del ligamento periodontal, existe continuidad en la lámina dura y no hay anquilosis ni reabsorción radicular. No hay signos de enfermedad periodontal.

La pieza fue restaurada y utilizada como pilar de puente, en prótesis fija de tres unidades de metal porcelana.

ANEXO XIII



Paciente de sexo femenino de 29 años de edad.

Segundo molar inferior derecho, el cual fue referido por dolor, y por perforación lateral a causa de la espiga intraradicular.

Pieza reevaluada

Clinicamente:

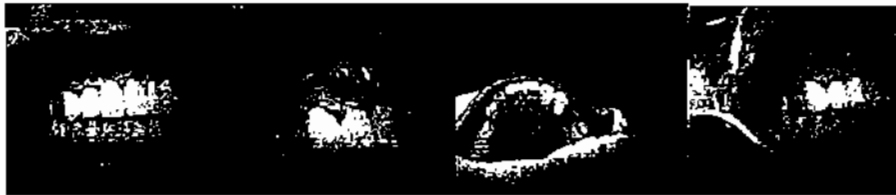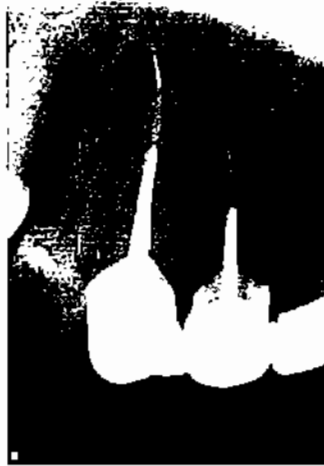
La pieza no tiene movilidad, ni dolor, ni exudados o manifestaciones de enfermedad periodontal, el color, contorno y consistencia de la encía es normal.

Radiográficamente

La pieza reimplantada evidencia la presencia del espacio del ligamento periodontal, la continuidad de la lamina dura y la total ausencia de anquilosis, además de no mostrar ningún signo de reabsorción radicular, la perforación fue cubierta con MTA tanto por apical como por lateral de la raíz incisal.

La pieza fue restaurada con la misma espiga intraradicular colada y con la misma corona de metal porcelana, a la fecha esta funcionando.

ANEXO XIV



Paciente de sexo masculino de 48 años de edad.

Canino superior derecho, pieza referida por presentar dolor después de realizado el tratamiento endodóntico.

Pieza reevaluada 4 años y 10 meses después de realizado el reimplante intencional.

Clínicamente:

La pieza no tiene movilidad, ni dolor, ni exudados o manifestaciones de enfermedad periodontal, volvió a utilizarse como pilar de Prótesis Parcial Fija, el color, contorno y consistencia de la encía es normal.

Radiográficamente:


El área periapical reparó casi en su totalidad, es evidente la presencia del espacio del ligamento periodontal, existe continuidad en la lámina dura y no hay anquilosis ni reabsorción radicular. No hay signos de enfermedad periodontal.

La pieza fue restaurada con espiga intraradicular colada y corona de metal porcelana, y sirve de pilar en una Prótesis Parcial Fija de seis unidades.


Ficha de Evaluación

Nombre	Sexo	Edad	Causa del reimplante	Fecha reimplante	Fecha evaluación	Consistencia encía	Contorno encía	Color encía	Movilidad	Exudado	Pieza anquilosada	Dolor a la presión apical	Dolor a la presión lateral	Prueba percusión	Espacio ligamento periodontal	Lamina dura	Enfermedad Periodontal
Paciente A	F	35	TC defectuoso	25/07/2002	25/03/2004				NO	NO	SI	NO	NO	NO	NO	NO	NO
Paciente B	M	67	Dolor post dx	12/06/2001					NO	NO	NO	NO	NO	NO	SI	SI	NO
Paciente C	F	10	Extrusión por trauma	27/10/2000	25/02/2003				NO	NO	NO	NO	NO	NO	SI	SI	NO
Paciente D	F	30	Complejidad radicular	10/09/2007	29/11/2007	+	+	+	NO	SI	NO	NO	NO	NO	SI	SI	SI
Paciente E	M	41	TCR defectuoso	17/09/1996	09/01/2008	+	+	+	NO	SI	NO	NO	NO	NO	SI	SI	SI
Paciente F	F	46	Reabsorcion interna	22/06/2005	12/12/2007				NO	NO	NO	NO	NO	NO	SI	SI	NO
Paciente G	M	53	Retratamiento por dolor	23/05/2000	25/09/2003	+	+	+	NO	SI	SI	NO	NO	NO	NO	NO	SI
Paciente H	M		Dolor post dx	05/04/2003	22/02/2008				NO	NO	NO	NO	NO	NO	SI	SI	NO
Paciente I	F	52	Area reomogoluscente con exudado y dolor	20/06/2005	19/02/2008				NO	NO	NO	NO	NO	NO	SI	SI	NO
Paciente J	F		Perforacion lateral						NO	NO	NO	NO	NO	No	SI	SI	NO
Paciente K	M	48	Perforacion lateral	7/09/2001	23/07/2007	+	+	+	SI	SI	NO	SI	SI	SI	NO	NO	SI

El contenido de esta tesis es única y exclusiva responsabilidad del autor.




Ingemar Renato Martínez Reyes




Ingemar Renato Martínez Reyes

Sustentante




Dr. Werner Florian Jeréz

Asesor




Dra. Laura Echeverría de Méndez

1er. Revisor



Dr. Victor H. Lima Sagastume

2do. Revisor



Dra. Cándida-Luz Franco Lemus

Secretaría Académica

