

UNIVERSIDAD DE SAN CARLOS DE GUATEMALA  
FACULTAD DE CIENCIAS MÉDICAS  
ESCUELA DE ESTUDIOS DE POSTGRADO



**EVENTO CEREBROVASCULAR AGUDO Y ALTERACIONES  
ELECTROCARDIOGRÁFICAS, PACIENTES DE MEDICINA INTERNA,  
HOSPITAL REGIONAL DE OCCIDENTE, 2010**

**ALEX DAGOBERTO LOARCA CHÁVEZ**

Tesis

Presentada ante las autoridades de la  
Escuela de Estudios de Postgrado de la  
Facultad de Ciencias Médicas  
Maestría en Medicina Interna  
Para obtener el grado de  
Maestro en Ciencias en Medicina Interna  
Agosto 2014



ESCUELA DE  
ESTUDIOS DE  
POSTGRADO

# Facultad de Ciencias Médicas Universidad de San Carlos de Guatemala

**UNIVERSIDAD DE SAN CARLOS DE GUATEMALA**

**LA FACULTAD DE CIENCIAS MÉDICAS**

**ESCUELA DE ESTUDIOS DE POSTGRADO**

**HACE CONSTAR QUE:**

El Doctor: Alex Dagoberto Loarca Chávez

Carné Universitario No.: 100017962

Ha presentado, para su EXAMEN PÚBLICO DE TESIS, previo a otorgar el grado de Maestro en Medicina Interna, el trabajo de tesis **"Evento cerebrovascular agudo y alteraciones electrocardiográficas, pacientes de Medicina Interna, Hospital Regional de Occidente, 2010"**.

Que fue asesorado: Dra. Olga Díaz de Sánchez

Y revisado por: Dr. Julio César Fuentes Mérida MSc.

Quienes lo avalan y han firmado conformes, por lo que se emite, la ORDEN DE IMPRESIÓN para febrero 2013.

Guatemala, 19 de febrero de 2013

**Dr. Carlos Humberto Vargas Reyes, MSc.**  
**Director**  
**Escuela de Estudios de Postgrado**



**Dr. Luis Alfredo Ruiz Cruz, MSc.**  
**Coordinador General**  
**Programa de Maestrías y Especialidades**




/lamo

Quetzaltenango Abril 2012

Doctor:  
Asesor responsable  
Maestría en Medicina Interna  
Facultad de Ciencias Médicas  
Universidad de San Carlos de Guatemala  
Hospital Regional de Occidente

Por este medio hago constar que he asesorado el trabajo de tesis: EVENTO CEREBROVASCULAR AGUDO Y ALTERACIONES ELECTROCARDIOGRÁFICAS, PACIENTES INGRESADOS A MEDICINA INTERNA, HOSPITAL REGIONAL DE OCCIDENTE AÑO 2010 A cargo de ALEX DAGOBERTO LOARCA CHÁVEZ, estudiante de la Maestría en Medicina Interna, Carné: 10017962; para dar cumplimiento al Normativo y Manual de Procedimientos de la escuela de Estudios de Postgrado, de la Facultad de Ciencias Medicas; doy mi dictamen FAVORABLE.

Sin otro particular, de usted deferentemente.



Dra. Olga Días de Sánchez.  
Asesor Tesis de Investigación.

Quetzaltenango Abril 2012

Doctor:  
Asesor responsable  
Maestría en Medicina Interna  
Facultad de Ciencias Médicas  
Universidad de San Carlos de Guatemala  
Hospital Regional de Occidente

Por este medio hago constar que he revisado el trabajo de tesis: EVENTO CEREBROVASCULAR AGUDO Y ALTERACIONES ELECTROCARDIOGRÁFICAS, PACIENTES INGRESADOS A MEDICINA INTERNA, HOSPITAL REGIONAL DE OCCIDENTE AÑO 2010 A cargo de ALEX DAGOBERTO LOARCA CHÁVEZ, estudiante de la Maestría en Medicina Interna, Carné: 10017962; para dar cumplimiento al Normativo y Manual de Procedimientos de la escuela de Estudios de Postgrado, de la Facultad de Ciencias Medicas; doy mi dictamen FAVORABLE.

Sin otro particular, de usted deferentemente.

  
Dr. Julio Fuentes  
Revisor Tesis de Investigación.

## **AGRADECIMIENTOS**

**A Dios**

**A la Virgen del Rosario**

**A mis Padres**

Dionicio Loarca, Emma Chávez, por su amor y apoyo.

**A mis Hermanos y cuñadas**

Por el cariño y apoyo

**A mis Sobrinos**

Arturo, Emily, Elisa, con amor.

**A mis Abuelos**

Por su cariño y consejos.

**A Diana Judith Ambrocio Mendoza**

Por todo su amor, apoyo y comprensión.

**A mi Familia en general**

**A mis Amigos y Compañeros**

**Al Hospital Regional de Occidente**

**A la Universidad de San Carlos de Guatemala**

**A mi Asesora Dra. Olga Díaz**

**A mi Revisor Msc. Julio Fuentes**

**A mi Maestro Dr. Lubeck Herrera**

# ÍNDICE DE CONTENIDOS

INDICE DE GRÁFICAS

RESUMEN

I. INTRODUCCIÓN	1
II. ANTECEDENTES	2
III. OBJETIVOS	35
IV. MATERIAL Y MÉTODOS	36
V. RESULTADOS	39
VI. ANÁLISIS Y DISCUSIÓN DE RESULTADOS	45
6.1 CONCLUSIONES	47
6.2 RECOMENDACIONES	48
VII. REFERENCIAS BIBLIOGRÁFICAS	49
VIII. ANEXOS	51

## ÍNDICE DE GRÁFICAS

GRÁFICA NO. 1	39
GRÁFICA NO. 2	39
GRÁFICA NO. 3	40
GRÁFICA NO. 4	40
GRÁFICA NO. 5	41
GRÁFICA NO. 6	41
GRÁFICA NO. 7	42
GRÁFICA NO. 8	43
GRÁFICA NO. 9	44

## **RESUMEN**

Las alteraciones electrocardiográficas secundarias al ictus isquémico son conocidas, aunque son menos manifiestas que en el hemorrágico. Se desarrolló un estudio descriptivo prospectivo en 23 pacientes ingresados en la Unidad de Cuidados Intensivos y a Cuidados Intermedios del Hospital Regional de Occidente, con diagnóstico de ECV isquémico o hemorrágico; que nos permitiera determinar la incidencia en que estos pacientes, presentan alteraciones electrocardiográficas; y su valor pronóstico en cuanto a morbi-mortalidad. Encontrando que: El presentar alteraciones electrocardiográficas durante el monitoreo electrocardiográfico, fue factor predictivo de mortalidad. (Odds Ratio: 3.03, p: 0.20). Y que los pacientes con ECV hemorrágico tienen 7.33 veces más riesgo que los pacientes con ECV isquémico de desarrollar alteraciones electrocardiográficas, (p: 0.15).

## **ABSTRACT**

Electrocardiographic changes secondary to ischemic Stroke are known, while less overt than in the hemorrhagic Stroke. We developed a prospective study in 23 patients admitted to the Intensive Care Unit and Intermediate Care of "Hospital Regional de Occidente" with a diagnosis of ischemic or hemorrhagic Stroke, allowing us to determine the incidence in these patients, electrocardiographic alterations, and prognostic value in terms of morbidity and mortality. Finding that: The present electrocardiographic abnormalities during electrocardiographic monitoring, was predictive of mortality. (Odds Ratio: 3.03, p = 0.20). And that patients with hemorrhagic Stroke have 7.33 times the risk of ischemic Stroke patients develop electrocardiographic abnormalities (p = 0.15).



# I INTRODUCCIÓN

El Evento Cerebrovascular (ECV), se encuentra entre las primeras 10 causas de morbilidad del Hospital Regional de Occidente, razón en la que radica la importancia de investigar diversos aspectos de dicha enfermedad; además siendo el electrocardiograma (ECG) un método diagnóstico y de monitoreo, de suma importancia en estos pacientes; en la presente investigación se pretendió identificar las alteraciones electrocardiográficas más frecuentes en pacientes diagnosticados con ECV, además de establecer si ciertas alteraciones electrocardiográficas tienen valor pronóstico en la evolución de los pacientes.

Se tomaron en cuenta todos los pacientes que ingresaron a los servicios de UCIA y de cuidados intermedios, del Departamento de Medicina Interna del Hospital Regional de Occidente, con Diagnóstico de ECV ya sea isquémico o Hemorrágico, durante el año 2010; realizándoles un Electrocardiograma a su ingreso, posteriormente un control mediante monitoreo cardiaco constante durante las siguientes 24 horas y otro ECG al finalizar las primeras 24 horas. Se determinaron alteraciones electrolíticas, y/o medicamentos que pudiesen ser la causa de las alteraciones electrocardiográficas. Con lo cual se pretende demostrar la importancia del ECG en el diagnóstico, evolución y pronóstico de los pacientes con ECV.

Encontrándose que la mayoría de pacientes que presentaron alteraciones electrocardiográficas, fueron los diagnosticados con ECV hemorrágico, y que la mayoría de pacientes que fallecieron presentaron alteraciones ECG.

## II ANTECEDENTES

Ali Ebne Hospital. En su artículo titulado “Valor Pronóstico del electrocardiograma y electroencefalograma en pacientes con ECV isquémico”, cuyo objetivo fue evaluar el pronóstico de dichos estudios respecto a la pérdida y recuperación de la fuerza muscular; en dicho estudio se incluyeron a 35 pacientes con ECV isquémico supratentorial, tomando el ECG y EEG entre las primeras 12 horas de admisión, con un seguimiento de la fuerza muscular a los 3 meses. RESULTADOS: La adicción al opio, hipertensión y tabaquismo fueron los factores de riesgo más comunes. El 71.4% de los pacientes presentaron alteraciones en el ECG (cambios en el ST-T; 51.4%, QT: 22.9%). Sin embargo no se encontró significativa correlación entre el ECG y cambios en la fuerza muscular entre los 3 meses. 57.1% de los pacientes presentaron anomalías en el EEG, encontrándose una significativa correlación entre las mismas y cambios en la fuerza muscular durante los 3 meses estudiados. CONCLUSIÓN: Este estudio demostró que las anomalías en el EEG, tienen una correlación positiva con peor pronóstico en los pacientes con ECV isquémico. No demostró alguna correlación significativa entre el ECG y el pronóstico de la fuerza muscular.

Mc Dermott MM, en su artículo titulado “Depresión del Segmento ST, detectada por electrocardiografía continua en pacientes con ECV isquémico o AIT”, en el cual el 40% de los pacientes con historia de ECV isquémico o AIT, tienen coronariopatía concomitante. La depresión del segmento ST, detectada por ECG continuo, es asociado con incremento de la mortalidad y morbilidad cardíaca en pacientes con coronariopatía. En este estudio se estudiaron a 51 pacientes con

ECV isquémico o AIT, mediante electrocardiografía continua por 48 horas. Los RESULTADOS: 29% de los pacientes presentaron episodios de depresión del segmento ST y 35% presentaron arritmias ventriculares. CONCLUSIONES: Los pacientes con ECV isquémico o AIT, tienen una prevalencia del 29%, de depresión del segmento ST, durante los primeros 5 días después del evento; en comparación con 2.5% a 8% adultos asintomáticos y 43% a 60% en pacientes con sintomatología coronaria. La asociación de depresión del ST con eventos neurológicos sugiere que los cambios electrocardiográficos son mediados en parte neurológicamente.

Denes P et al. Titulado: "El Electrocardiograma es un Predictor Independiente de Enfermedad Cardiovascular en Mujeres Posmenopáusicas" Estudio realizado en las mujeres posmenopáusicas, sin antecedente de eventos cardiovasculares, demostrando que el electrocardiograma de 12 derivaciones es un elemento adicional de predicción de riesgo, en especial cuando las alteraciones son de jerarquía, por lo que los médicos deberían incorporar este estudio sencillo y ampliamente disponible entre los controles habituales.

Guerrero Peral, España 2002, en su estudio titulado: "Alteraciones electrocardiográficas y de enzimas cardíacas en pacientes con ECV." Se considera que cualquier daño agudo del sistema nervioso central y, en concreto, la enfermedad cerebrovascular aguda (ECVA), puede dar lugar a lesión miocárdica. Pretendemos aplicar los nuevos marcadores bioquímicos (troponina T, troponina I y mioglobina), al estudio de este problema. Pacientes y métodos. Estudio prospectivo de 42 enfermos ingresados consecutivamente por ECVA. Se consideran los antecedentes patológicos, y variables clínicas y

electrocardiográficas en cada caso. Se lleva a cabo en cada paciente una determinación única de CK, CK-MB, mioglobina, troponina T y troponina I. Resultados. La determinación de los nuevos marcadores bioquímicos resulta positiva en un mayor número de casos que la CK y su fracción MB, o las alteraciones electrocardiográficas. Esta positividad, así como los valores de troponina T y troponina I se correlacionan con la mortalidad. Conclusiones. Presentamos el primer trabajo publicado en lengua española que estudia los nuevos marcadores bioquímicos de daño miocárdico en ECVA. Animamos al análisis de series más extensas de cara a comprobar la influencia del daño miocárdico en la mortalidad y establecer las medidas terapéuticas al efecto, así como para averiguar si alguna localización o tamaño lesional puede predisponer en mayor medida a dicho daño. Sepulveda, Jorge et al. Titulado: "Valor Pronóstico del electrocardiograma en la enfermedad cerebrovascular aguda." En Colombia varios estudios han definido la prevalencia en zonas urbanas y rurales en 6.5 x 1.000 habitantes (9.6 para el área urbana y 4.1 para la población rural por 1.000 habitantes). Se realiza un estudio observacional analítico en 122 pacientes afectados de enfermedad cerebrovascular (evento isquémico, hemorragia subaracnoidea o hemorragia intraparenquimatosa) desarrollada en el transcurso de las primeras 48 horas antes de ser admitidos al hospital. A todo paciente se le practica el examen clínico, un electrocardiograma y una tomografía axial computadorizada. El objetivo del estudio es determinar qué cambios electrocardiográficos están asociados con la mortalidad como desenlace final durante el período hospitalario, y determinar las alteraciones electrocardiográficas más frecuentes asociadas con el tipo de enfermedad

cerebrovascular. Se encontró que la prolongación del QTc es significativamente predictor de mortalidad, odd ratio (IC 95 por ciento) 7.31 (1.6-33.21). Al hacer análisis multivariado, el QTc asociado con género masculino, hipertensión arterial, signos electrocardiográficos de crecimiento de cavidades, trastornos de la onda T, del segmento ST, de conducción y de infarto antiguo, el odd ratio (IC 95 por ciento) es 14.15 (1.75-113.91). La fibrilación auricular se encontró significativamente relacionada con eventos isquémicos ( $p = 0.012$ ). Se concluye que la prolongación el intervalo QTc es predictor de riesgo de fallecer por enfermedad cerebrovascular aguda durante el periodo de hospitalización en este grupo de pacientes, cuando la isquemia ocurre en las 48 horas antes de su admisión.

### **HOSPITAL REGIONAL DE OCCIDENTE “SAN JUAN DE DIOS”**

En 1840, un grupo de vecinos quetzaltecos y religiosos inició las gestiones para su fundación, en 1843 se le dio el nombre de Hospital General “San Juan de Dios”. Se ubicaba donde hoy se encuentra la sede de la Policía y el Hogar San Vicente de Paul, en la 14 avenida y calle Rodolfo Robles, de la zona 1. Fue absorbido por el Estado en 1945. Al crecer su prestigio y número de pacientes se hizo necesaria la construcción de un nuevo edificio. Éste se finalizó en 1978, en la Labor San Isidro, zona 8 de Xela; sin embargo, quedaría abandonado por casi dos décadas. Se realizó el 12 de marzo en 1996 por problemas técnicos y falta de equipo en las antiguas instalaciones, ya con el nombre de Hospital Regional de Occidente. Actualmente sus servicios son requeridos por nacionales y extranjeros. Se convirtió en hospital escuela que incluye postgrados.

## EVENTO CEREBROVASCULAR

Los accidentes vasculares cerebrales (ECV) o ictus son trastornos clínicos habitualmente súbitos derivados de un aporte insuficiente de sangre al SNC. A pesar del mejor control de la hipertensión, esta incidencia se está incrementando en ambos sexos. El ECV ocupa en el mundo occidental la tercera causa de mortalidad, tan sólo superada por las enfermedades cardiovasculares y el cáncer. En España, no obstante, representa la primera causa de mortalidad femenina y la segunda de mortalidad masculina, lo que supuso en 1992 el 12,6% de todas las muertes del país; también destaca por ser la principal causa de secuelas neurológicas. El ECV isquémico representa el 70% de todos los ictus, seguido en frecuencia por la hemorragia intraparenquimatosa (13%) y la hemorragia subaracnoidea (13%). (1)

Se define como establecido cuando los síntomas duran más de 24 horas y como accidente isquémico transitorio (AIT), cuando los síntomas duran menos de este tiempo. A su vez, el ECV establecido se considera progresivo o en evolución cuando los síntomas empeoran durante las horas iniciales. Por el contrario, el ECV es reversible si en un plazo de tiempo inferior a las 3 semanas la lesión no deja secuelas o éstas son mínimas.

### Patogenia

La isquemia cerebral altera el metabolismo energético desencadenando la liberación de glutamato, una acumulación intracelular de calcio y la formación de

ácido láctico y de radicales libres. Dependiendo de la intensidad y duración de la isquemia se producen de modo secuencial el cese de la actividad eléctrica espontánea, la disminución del consumo celular de oxígeno, una alteración de las bombas iónicas y, por último, el silencio eléctrico. Si la isquemia es incompleta o de corta duración el tejido isquémico puede ser viable y constituir la llamada penumbra isquémica. Si, por el contrario, la isquemia es prolongada o intensa la lesión celular es irreversible. Impedir la transformación de la penumbra isquémica en infarto es el objetivo primordial del tratamiento agudo del ictus. Los mecanismos implicados en esta transformación son complejos e incluyen la formación de radicales libres, la expresión y liberación de citocinas, el daño microvascular, la síntesis de prostaglandinas y la muerte celular programada o apoptosis. Las citocinas estimulan la respuesta de fase aguda hepática incrementando la producción de factores de la coagulación. En el endotelio, las citocinas ponen en marcha mecanismos inflamatorios mediante la activación y atracción de los leucocitos polimorfonucleares. La interacción de los leucocitos con el endotelio está mediada por diversas moléculas de adhesión, como las selectinas, inmunoglobulinas e integrinas, y da como resultado la liberación de nuevas citocinas, la formación de trombos y la oclusión de los vasos de la microcirculación. La complejidad de todos estos mecanismos refuerza el concepto de que para que el tratamiento del ictus sea eficaz debe ser multimodal y no limitarse a aspectos aislados de la cascada isquémica. (5,6)

## SÍNDROMES CLÍNICOS

### Accidente isquémico transitorio

El accidente isquémico transitorio (AIT) se define arbitrariamente como un déficit vascular focal de menos de 24 h de duración, aunque su duración más habitual es de escasos minutos. Su comienzo es brusco y máximo desde el principio, a diferencia de la marcha más lenta "a saltos o en mancha de aceite" de la migraña o de las crisis comiciales, entidades con las que un AIT debe ser diferenciado. A pesar de no dejar secuelas un AIT tiene la importancia de poder ser el preludio de un ECV, riesgo cifrado en el 5% durante el primer año, especialmente durante el primer mes, y en el 35% durante los siguientes 5 años. Este riesgo es más elevado si el AIT obedece a una estenosis arterial grave, o si es reciente o múltiple. Por el contrario, la amaurosis fugaz tiene un menor riesgo de seguirse de un ECV. El 20-50% de los ECV arterioscleróticos de gran vaso se preceden de un AIT, al igual que el 11-30% de los ECV cardioembólicos y el 12% de los infartos arterioscleróticos de pequeño vaso. Ocasionalmente, el AIT es una manifestación de un estado protrombótico, una arteritis, una disección o la enfermedad de moya-moya.

### AIT carotídeo

AIT retiniano. El síntoma más frecuente es la amaurosis fugaz o ceguera monocular transitoria. La pérdida de visión es indolora, de segundos a minutos de duración, completa, o circunscrita a un sector del campo visual, habitualmente el



superior. Es infrecuente la fenomenología visual positiva (centelleos) de la migraña. Su patogenia más frecuente es la oclusión de las arterias ciliares posteriores cortas por un émbolo carotídeo. Más raramente, los émbolos proceden de la arteria oftálmica, la arteria central de la retina, el cayado aórtico o las válvulas cardíacas. Otras causas raras son vasospasmo, enfermedades hematológicas, vasculitis o la patología ocular local. La amaurosis fugaz puede tener una base hemodinámica que debe ser sospechada cuando la clínica es de inicio y recuperación más lentos, es repetitiva, estereotipada o es desencadenada por el ortostatismo, la exposición al sol, el agua caliente o los alimentos. El examen del fondo de ojo ayuda a determinar la causa de la amaurosis. Los émbolos de colesterol (placas de Hollenhorst), amarillo brillantes, y los émbolos fibrinoplaquetarios, gris blancuzcos, proceden habitualmente de placas de ateroma de la carótida interna o del arco aórtico. Los émbolos blancos corresponden a material cálcico desprendido de las válvulas cardíacas. Las estenosis carotídeas graves pueden producir una retinopatía hipóxica crónica y cursar clínicamente como un síndrome de ojo rojo doloroso.

AIT hemisférico. El AIT hemisférico responde generalmente a una embolia arterio-arterial. El síntoma más frecuente es una alteración motora y sensitiva contralaterales, seguido de una paresia aislada, o de una alteración del lenguaje si el hemisferio dominante es el lesionado. La duración habitual de los síntomas es inferior a 15 min. El déficit motor varía desde la hemiplejía a la hemiparesia de predominio distal con/sin participación facial. Los síntomas sensitivos pueden ser positivos (parestesias) o negativos (hipoestesia). El síntoma visual más frecuente

es la hemianopsia homónima. Excepcionalmente, el AIT puede tener una causa hemodinámica y consistir en movimientos rítmicos involuntarios de los miembros que deben ser diferenciados de las crisis parciales motoras.

#### AIT vertebrobasilar

Este AIT tiende a durar menos que el carotídeo. Los síntomas más habituales son ataxia, vértigo, disartria, diplopía, alteraciones motoras y/o sensitivas bilaterales o alternantes, hemianopsia homónima o ceguera bilateral. Es excepcional que síntomas como vértigo, mareo, náuseas, síncope, amnesia, confusión, convulsiones o incontinencia de esfínteres tengan una base vascular si aparecen de manera aislada. (5,6,7)

#### ECV ESTABLECIDO

##### Síndromes carotídeos

Síndrome retiniano. La neuropatía óptica isquémica anterior es un síndrome isquémico de la cabeza del nervio óptico (irrigada por las arterias ciliares posteriores cortas), caracterizado por un déficit visual indoloro, máximo desde su inicio, habitualmente irreversible y que afecta el ojo contralateral en el 30-40% de los casos. Con frecuencia comienza durante las primeras horas de la mañana debido a la hipotensión sistólica e hipertensión intraocular nocturnas. Predomina en hipertensos y diabéticos de 60 a 70 años. El examen del fondo del ojo revela

un nervio óptico edematizado y con hemorragias peripapilares. Existe una variante arterítica en pacientes de 70 a 80 años con síndrome polimiálgico en los que destacan la elevación de la VSG y la normalidad del examen oftalmoscópico. La biopsia de la arteria temporal superficial establece el diagnóstico. El infarto retiniano pueden ser también secundario a un émbolo alojado en la arteria central de la retina o en una de sus ramas.

Síndrome de la arteria coroidea anterior. Se caracteriza por hemiparesia, hemihipoestesia y hemianopsia asociadas o no a alteraciones cognitivas y afasia. La afección visual más típica es una sectoranopsia horizontal homónima que respeta el meridiano visual horizontal, aunque la hemianopsia homónima es más frecuente. Son frecuentes los síndromes lacunares, tales como la hemiparesia pura, o la ataxia hemiparética con o sin síntomas sensitivos. La patogenia más frecuente es la ateromatosis o lipohialinosis arterial in situ.

Síndrome de la arteria cerebral anterior. Destaca una paresia/plejía crural contralateral asociada a una acinesia y/o hipocinesia del miembro superior. Mientras que la afección del miembro inferior es una manifestación piramidal, la afección del miembro superior refleja una disminución de la atención motora por lesión del área motora suplementaria (área 6 de Brodman). Otros hallazgos clínicos frecuentes son apraxia ideomotora, hipoestesia crural, incontinencia esfinteriana, afasia transcortical motora, abulia, reflejos de prensión o de búsqueda, conflictos intermanuales y el síndrome de la mano extranjera. En este último, el paciente refiere que su miembro superior actúa con vida propia. Pueden aparecer cambios de personalidad, como rigidez de conducta, falta de originalidad

y creatividad, presunción, falta de respuesta al placer o al dolor y desinterés sexual. Por el contrario, la inteligencia no suele verse afectada. La lesión bilateral puede originar un mutismo aquinético. La embolia arterio-arterial es la causa más frecuente de este síndrome.

Síndrome de la arteria cerebral media. El síndrome hemisférico izquierdo completo consiste en hemiplejía contralateral, hemihipoestesia, hemianopsia o negligencia visual, apraxia del miembro superior izquierdo, desviación conjugada de la cabeza y ojos hacia la izquierda y afasia global. El síndrome hemisférico derecho completo destaca por anosognosia, extinción y/o inatención visual, táctil o auditiva, alestesia táctil, impersistencia motora, asomatognosia, apraxia constructiva o del vestido, desorientación topográfica, amusia, indiferencia emocional, confabulación y aprosodia. Las lesiones extensas de cualquier hemisferio pueden disminuir el nivel de conciencia por herniación de los lóbulos cerebrales sobre el tronco cerebral. La hemiplejía es el patrón motor habitual de las lesiones profundas o superficiales extensas. Por el contrario, si el infarto es superficial e incompleto, puede haber una hemiparesia proporcionada, una paresia faciobraquial de predominio distal, una paresia faciolingual o, más raramente, una monoparesia braquial o crural. El síndrome afásico tiene valor localizador. En la forma clásica de afasia de Broca el paciente está mudo y comprende mal el lenguaje verbal y escrito (alexia frontal) y presenta alteraciones motoras y sensitivas. Este síndrome obedece a lesiones frontoparietales extensas. Por el contrario, una lesión restringida al área de Broca (parte posterior de la tercera circunvolución frontal) se traduce en una afasia transitoria en la que la

comprensión del lenguaje está conservada, predomina la dispraxia bucolinguofacial sobre la agramaticalidad, y los déficit motores son leves o están ausentes. La lesión restringida al opérculo frontal se manifiesta en forma de disartria. La oclusión de la división inferior de la cerebral media izquierda se caracteriza por una afasia de Wernicke y la ausencia de alteraciones motoras. La depresión es habitual en los pacientes con afasia de Broca, mientras que aquellos con afasia de Wernicke tienden a la agresión y la paranoia. Lesiones parciales de la división inferior pueden originar sordera pura para las palabras, alexia con agrafia o afasia de conducción. Para ciertos autores estos síndromes son formas incompletas o en fase de recuperación de la afasia de Wernicke. La oclusión de la arteria cerebral media obedece sobre todo a embolias arterio-arteriales o cardíacas. La ateromatosis in situ, la disección y la dolicoectasia son raras.

#### Síndromes vertebrobasilares

Síndrome del robo de la arteria subclavia. Este síndrome se caracteriza por la aparición de síntomas vertebrobasilares debido a la inversión del flujo basilar como resultado de una estenosis proximal de la arteria subclavia. La mayoría de estas estenosis son asintomáticas, aunque algunos pacientes presentan ataxia, inestabilidad de breve duración, visión borrosa o diplopía, al mover el brazo ipsilateral a la lesión arterial. A la exploración existe una asimetría de los pulsos radiales, una caída de la presión arterial de unos 45 mm Hg en el lado afecto o un soplo supraclavicular. En la mayoría de las ocasiones coexisten lesiones arterioscleróticas difusas que incluyen el árbol coronario. Más raramente, el

síndrome se asocia a arteritis de Takayasu, radioterapia cervical, costilla cervical, displasia fibromuscular o una coartación de aorta.

#### Síndromes lacunares clásicos

Si bien los infartos lacunares pueden ser asintomáticos, también pueden ocasionar diversos síndromes clásicos que incluyen el síndrome de hemiplejía motora pura, el síndrome sensitivo puro, el síndrome sensitivomotor, el síndrome de disartria mano torpe y el síndrome de hemiparesia atáxica. Predominan en varones de edad avanzada, hipertensos, diabéticos, fumadores o con historia de cardiopatía isquémica o de AIT. Otros factores posiblemente relacionados con estos síndromes son la dislipemia, el hematócrito elevado y la claudicación intermitente. Por el contrario, es muy inusual su relación con una cardiopatía embolígena o con la arteriosclerosis carotídea. Los síndromes lacunares clásicos destacan por la preservación del nivel de conciencia y por la ausencia de convulsiones o de alteraciones neuropsicológicas (afasia, apraxia, agnosia, amnesia, negligencia) y oculomotoras. El síndrome hemimotor puro es el más frecuente y adopta un patrón motor de hemiparesia o hemiplejía facio-braquio-crural con o sin disartria, o más raramente de monoparesia. Aunque el paciente puede referir parestesias la exploración sensitiva es normal. La lesión responsable puede localizarse en el brazo posterior de la cápsula interna, en la corona radiata o en la base de la protuberancia. El síndrome sensitivo puro obedece a una lesión del núcleo ventroposterolateral del tálamo y está caracterizado por hipoestesia o parestesias de la cara, brazo, tronco y pierna contralaterales. Puede estar afectada la sensibilidad superficial, la profunda o ambas. El síndrome sensitivo-motor es el

menos específico ya que frecuentemente obedece a causas no lacunares. Clínicamente es una combinación de los dos síndromes anteriores y la lesión suele estar localizada en el brazo posterior de la cápsula interna. El síndrome de disartria mano torpe consiste en disartria, paresia facial central, hiperreflexia y signo de Babinski homolaterales junto a lentitud y torpeza de la mano. La lesión es pontina o capsular interna. El síndrome de hemiparesia atáxica consiste en una paresia de predominio crural asociada a ataxia homolateral. Comparte la topografía lesional del síndrome anterior. Los infartos lacunares bilaterales pueden ocasionar un síndrome pseudobulbar, caracterizado por disartria, disfagia y risa o llanto espasmódicos a los que frecuentemente se añade una marcha "a pequeños pasos" y una micción imperiosa.

Otros síndromes asociados a los infartos lacunares. La enfermedad de Binswanger, también denominada encefalopatía subcortical arteriosclerótica, afecta a pacientes hipertensos en la sexta década de la vida con historia de infartos lacunares múltiples. Se caracteriza por un déficit cognitivo fluctuante o progresivo marcado por bradipsiquia, falta de atención y signos motores focales. La RM cerebral muestra anomalías difusas de los centros ovoides y de la región periventricular que corresponden a áreas de desmielinización y gliosis astrocitaria. La afección vascular es una fibrohiyalinosis difusa de las arterias medulares largas, con necrosis fibrinoide de las arteriolas penetrantes y arteriosclerosis de los grandes vasos de la base cerebral. La enfermedad carece de tratamiento específico. Algunos pacientes sin las alteraciones clínicas descritas pueden presentar cambios radiológicos similares que reciben el nombre de leucoaraiosis.

El síndrome CADASIL (arteriopatía cerebral autosómico dominante con infartos subcorticales y leucoencefalopatía) afecta a sujetos en la tercera o cuarta décadas de la vida. Los pacientes presentan infartos lacunares y/o AIT de repetición y con frecuencia tienen una historia de migraña con aura o antecedentes de depresión. La enfermedad ocasiona la muerte en 20 años, que habitualmente se precede de un síndrome pseudobulbar, con demencia subcortical y semiología cerebelosa. El gen responsable de esta enfermedad es el Notch 3 del cromosoma 19 en una región próxima a la de la migraña hemipléjica familiar.

### Diagnóstico

El diagnóstico clínico del ECV y del AIT debe completarse con pruebas complementarias que descarten otras entidades clínicas alternativas, establezcan la naturaleza isquémica o hemorrágica de los síntomas, definan su localización, extensión y tiempo de evolución y que, por último, identifiquen su etiología. En el caso del AIT, este diagnóstico etiológico debe ser realizado en un plazo inferior a 7 días con el fin de prevenir la instauración de un ECV. Por tanto, está justificado hospitalizar al paciente si ello permite un diagnóstico más rápido. La urgencia diagnóstica en el caso del ECV es inversamente proporcional a la duración de los síntomas. Aunque pueden existir diferencias individuales en la duración de la ventana terapéutica se considera que ésta es de alrededor de 6 h desde el inicio clínico. Por ello, si los síntomas clínicos están dentro de la ventana terapéutica la urgencia es similar a la de un infarto de miocardio. Si la duración del ECV supera las 6 h el inicio del tratamiento se hará lo antes posible. El diagnóstico etiológico de un ECV se inicia con una historia clínica que determine la hora y forma de



presentación de los síntomas. Así, el ECV cardioembólico raramente comienza durante el sueño, los síntomas tienden a ser máximos desde su presentación y en ocasiones regresan de manera espectacular pasadas las primeras horas. Por el contrario, es frecuente que el ECV aterotrombótico tenga un inicio nocturno, se preceda de uno o varios AIT y los síntomas tengan un patrón de instauración más gradual. La presencia de cefalea y crisis comiciales es más frecuente en el ECV embólico. Ha de investigarse la existencia de factores de riesgo vascular y la posible contribución de factores desencadenantes de los síntomas que pudieran orientar sobre la etiología del ECV. Así, la instauración de un ECV tras una maniobra de Valsalva sugiere una embolia paradójica, si lo hace tras una postura cefálica forzada debe pensarse en una disección vertebral, o si se asocia al ortostatismo la sospecha será de infarto aterotrombótico de gran vaso. En el adulto joven debe interrogarse sobre el consumo de drogas, historia de abortos, migraña, infecciones recientes o traumatismos leves. La exploración incluirá la toma de la presión arterial, frecuencia cardíaca y respiratoria, la palpación de los pulsos distales, la auscultación de soplos cardíacos, carotídeos o supraclaviculares y el examen del fondo de ojo. El examen neurológico se puntuará siguiendo escalas como la Canadiense, que en pocos minutos permite estimar la gravedad de la situación clínica. Esta evaluación es especialmente importante si el ECV es de corta evolución y se plantea el uso de fármacos trombolíticos, ya que el riesgo de complicaciones hemorrágicas está en relación con la extensión del infarto. Un déficit del nivel de conciencia, la desviación forzada de la mirada, la hemiplejía densa acompañada de afasia global, o la irregularidad del patrón respiratorio, son algunos síntomas sugerentes de lesiones

extensas. Todos los pacientes precisan sin excepción una TC o RM cerebral que determine la topografía y número de lesiones, la presencia de arterias calcificadas o hiperdensas, la coexistencia de lesiones silentes o la presencia de sangre en el área isquémica. Estas técnicas pueden mostrar desde fases muy precoces signos sutiles de valor pronóstico. Por ejemplo, la aparición de signos indirectos o directos de una lesión superior a un tercio del territorio de la cerebral media predice un riesgo excesivo de complicaciones hemorrágicas si se administran agentes fibrinolíticos. Es más controvertido si estos hallazgos contraindican el empleo de anticoagulantes. Otra técnica de gran interés es la RM por difusión-perfusión, que detecta áreas de isquemia y alteraciones del flujo cerebral que permiten diferenciar entre tejido cerebral viable o irreversible desde una fase clínica precoz. La tomografía computarizada de emisión de fotón único (SPECT) es una técnica de medición del flujo cerebral poco invasiva que requiere la administración intravenosa de sustancias marcadas con isótopos, tales como el  $^{99}\text{TcHMPAO}$ . Puede ser útil para detectar áreas de hipoperfusión, diasquisis o de perfusión de lujo.

La tomografía por emisión de positrones (PET) es una técnica de gran valor para determinar el estado metabólico cerebral, aunque su elevado coste restringe su uso en la práctica diaria. El eco-Doppler de troncos supraórticos es indispensable en todos los pacientes ya que establece de manera incruenta el estado de permeabilidad de los grandes troncos arteriales y determina las características ecogénicas de las placas de ateroma. También es la técnica de elección para estudiar un soplo carotídeo asintomático o monitorizar la

permeabilidad arterial después de una endarterectomía carotídea. Esta técnica ultrasónica puede complementarse con el Doppler transcraneal, que a través de la calota craneal permite determinar la velocidad del flujo cerebral en las arterias del círculo de Willis y establecer la presencia de estenosis, oclusiones o vasospasmo. También es útil para detectar señales embólicas, tanto cardíacas como arteriales. La exploración puede completarse con la administración de acetazolamida o de microburbujas que miden la reserva hemodinámica de la microcirculación cerebral o la existencia de un shunt derecha izquierda, respectivamente.

El Doppler transcraneal y la angio-RM pueden reemplazar en ocasiones a la arteriografía cerebral, la cual está especialmente indicada para valorar si una lesión arterial es subsidiaria de tratamiento quirúrgico, estudiar la circulación venosa y las características de las malformaciones arteriovenosas. El estudio diagnóstico puede incluir la ecocardiografía transtorácica, la cual debe ser realizada siempre que se sospeche un infarto cardioembólico. No obstante, esta técnica proporciona información de utilidad en todos los pacientes. Si la sospecha es de embolia paradójica, por ejemplo cuando un ECV debuta en un adulto joven tras una maniobra de Valsalva, la ecografía debe realizarse por vía transesofágica tras la inyección de un medio de contraste gaseoso. En casos seleccionados el estudio diagnóstico debe descartar la coexistencia de un trastorno arterial en los miembros inferiores o en el corazón. La tabla 190.4

refleja la batería diagnóstica mínima y las pruebas opcionales a realizar en los pacientes con ECV. (5,6,7)

## FISIOLOGÍA DE LA ACTIVIDAD ELÉCTRICA DEL CORAZÓN

### Potencial de acción transmembrana

Las células cardíacas poseen la propiedad de la excitabilidad, es decir, la de cambiar su polaridad eléctrica transmembrana en respuesta a un estímulo de suficiente amplitud. En reposo la célula eléctrica está polarizada manteniendo una diferencia de potencial entre el interior y el exterior. Este potencial eléctrico se denomina potencial de reposo transmembrana y se debe a la presencia de una concentración intracelular de potasio unas 30 veces superior a la del medio extracelular, forzada por la llamada bomba de sodio que intercambia constantemente sodio y potasio a través del sarcolema. En respuesta a un estímulo eléctrico o mecánico, la permeabilidad de la membrana se modifica y aparece un movimiento iónico muy rápido a través de ella provocando la despolarización celular. Inmediatamente, el equilibrio iónico tiende a restablecerse de forma progresiva, volviendo el potencial transmembrana a los valores de reposo, es la denominada repolarización celular. Al conjunto de estos cambios iónicos se le denomina potencial de acción transmembrana. Desde el punto de vista fisiológico, el potencial de acción transmembrana se divide en varias fases, resultado de los distintos flujos iónicos a través de la misma. Esquemáticamente, en respuesta a un estímulo se abren los canales de sodio de la membrana permitiendo la entrada masiva y muy rápida de sodio al interior de la célula, pasando el potencial transmembrana de  $-90$  mV a  $+30$  mV. Es la llamada fase 0 del potencial de acción y representa la despolarización celular. Al inactivarse los canales de sodio se inicia la repolarización ventricular a través básicamente de la

activación de los canales de potasio (fases 1 a 3) que devuelven lentamente el equilibrio iónico al potencial de reposo (fase 4). Durante gran parte de la repolarización, la célula es inexcitable ni siquiera ante estímulos de gran magnitud, es el llamado período refractario absoluto. Sin embargo, al final de la fase 3, la aplicación de estímulos superiores a los normales puede despolarizar nuevamente a la célula, es el llamado período refractario relativo. Durante la fase 4, la célula recupera su excitabilidad normal. (4)

No todas las células cardíacas tienen el mismo potencial de acción transmembrana. Así, las células del nódulo sinusal y auriculoventricular (AV) al tener un potencial de reposo menor, presentan una velocidad de despolarización más lenta y un potencial de acción de menor amplitud, mientras que las células musculares y las del tejido específico de conducción, al tener un potencial de reposo mayor, tienen una alta velocidad de despolarización y un potencial de acción de mayor amplitud. La despolarización de una célula cardíaca es estímulo suficiente para que las células vecinas se despolaricen a su vez, iniciándose así la propagación de la onda de activación (es la denominada conductibilidad). Cuanto más rápida sea la despolarización celular, más rápido se propagará el impulso. En las células musculares y las del sistema de conducción la velocidad de propagación será muy alta mientras que en las células nodales ésta será muy lenta.

#### Automatismo cardíaco

Algunas células cardíacas tienen una propiedad denominada automatismo y que

implica que son capaces de despolarizarse de forma espontánea sin necesidad de un estímulo externo. En ellas aparece una pérdida progresiva del potencial de reposo debido a la disminución paulatina de la permeabilidad al potasio que lleva al potencial de reposo a valores menos negativos hasta llegar al denominado potencial umbral, momento en que se inicia la despolarización celular espontánea. El automatismo es una propiedad sobre todo de las células del nodo sinusal y, en menor medida, de las del haz de His y de las fibras de Purkinje.

#### Activación cardíaca normal. Ritmo sinusal

En condiciones normales la activación del corazón se inicia en el nódulo sinusal al poseer éste el mayor grado de automatismo. La onda de activación así iniciada se propaga desde la parte alta de la aurícula derecha hacia el resto de las aurículas derecha e izquierda, conformando la despolarización auricular, expresada en el electrocardiograma (ECG) como la onda P. La frecuencia a la cual el nódulo sinusal (y en consecuencia el resto del corazón) se despolariza espontáneamente depende del propio automatismo del nódulo sinusal y de la influencia que sobre él ejerce el sistema nervioso autónomo. En fases de predominio del sistema simpático el automatismo se acelera y en fases de predominio del sistema parasimpático el automatismo se retarda. Una vez activadas las aurículas el impulso eléctrico llega al nódulo AV en donde, como ya se ha comentado, la presencia de un potencial de acción lento determina una velocidad de propagación también muy lenta y por tanto se retrasa la conducción resultando en el intervalo PR en el ECG. Una vez sobrepasado el nódulo AV el impulso llega al haz de His,

donde la velocidad de conducción es máxima, llegando rápidamente la onda de activación a través de las ramas y del tejido de Purkinje al tejido muscular del ventrículo y se produce la activación ventricular y el complejo QRS del ECG.

#### Alteraciones en el automatismo normal del nódulo sinusal

La influencia de estímulos externos excesivos o la presencia de disfunción propia del nódulo sinusal, puede llevar a la aparición de anomalías del ritmo sinusal normal, ya sea por defecto (bradicardia sinusal) o por exceso (taquicardia sinusal).

#### Automatismos anormales

En ciertas circunstancias, como la isquemia o las alteraciones en el equilibrio electrolítico, pueden aparecer los llamados automatismos anormales que se desarrollan en fibras cardíacas normalmente desprovistas de automatismo. Estos automatismos anormales pueden sobrepasar la frecuencia del automatismo sinusal normal y constituirse así en marcapasos dominante.

#### Actividades eléctricas desencadenadas

Son despolarizaciones eléctricas anormales que se originan siempre precedidas de un potencial de acción. Se presentan como oscilaciones en el potencial de membrana (los llamados pospotenciales) ya sea durante la fase de repolarización inicial (pospotenciales precoces) o durante la fase final de la repolarización (pospotenciales tardíos). Este mecanismo sería responsable de la aparición de las llamadas torsade de Pointes y de arritmias asociadas a la intoxicación digitalica.

## Bloqueos en la conducción

La propagación del impulso eléctrico requiere que las células tengan un potencial de acción adecuado en voltaje y rapidez. La presencia de anomalías electrolíticas, isquemia o trastornos degenerativos en las células puede producir una alteración del potencial de acción celular y provocar que éste sea inefectivo para propagar el impulso eléctrico. En estas circunstancias la transmisión del impulso se bloquea y la conducción se interrumpe. Este tipo de alteración puede ocurrir a cualquier nivel del sistema de conducción (nodo AV, haz de His, ramas del haz de His). Los bloqueos pueden ser fijos (por alteración estructural permanente de las células), transitorios (por la presencia de trastornos reversibles como la isquemia) o funcionales (porque en presencia de un ritmo rápido, el impulso llega a las células cuando éstas están todavía en período refractario y no pueden transmitir el impulso). Desde el punto de vista clínico, la presencia de bloqueos en la conducción puede carecer de importancia, como en los bloqueos de rama funcionales durante una taquicardia sinusal, o puede causar alteraciones hemodinámicas graves como en el caso de un bloqueo AV completo por trastorno de la conducción del haz de His.

## Otras alteraciones en la conducción

La transmisión del impulso eléctrico desde las aurículas hacia los ventrículos se realiza exclusivamente a través del nódulo AV. Algunos pacientes presentan fibras musculares que conectan las aurículas y los ventrículos de forma anómala evitando totalmente o en parte el nódulo AV. Son las llamadas vías accesorias



aurículo-ventriculares, nodo-ventriculares o fascículo-ventriculares. En estos pacientes la conducción se realiza de forma anormal, dando lugar a la presencia de anomalías características en el ECG como la presencia de un intervalo PR corto o la llamada onda delta de preexcitación ventricular. Asimismo, estos haces anómalos son responsables de la aparición de diversas arritmias cardíacas que serán tratadas más tarde.

### Reentrada

La reentrada es el mecanismo más frecuente de arritmia cardíaca. Es el responsable de la mayoría de las extrasístoles y taquicardias paroxísticas supraventriculares y ventriculares. La reentrada implica la reactivación de una zona del miocardio por el mismo impulso eléctrico a través de una vía alternativa. Para que se produzca una reentrada son precisas diversas circunstancias. Por un lado debe existir un circuito eléctrico potencial formado por dos brazos. Debe aparecer un bloqueo unidireccional en uno de los brazos y una conducción lo suficientemente lenta a través del otro brazo para permitir que la zona proximal al bloqueo unidireccional recupere la excitabilidad y pueda así ser reactivado de forma retrógrada. El ejemplo clásico de reentrada lo constituye el síndrome de Wolff-Parkinson-White. En él existen dos vías de conducción AV, el nódulo AV y una vía accesoria AV. En ritmo sinusal el impulso se conduce desde las aurículas hacia los ventrículos de forma simultánea a través de ambas vías. Un impulso eléctrico prematuro (extrasístole supraventricular) puede bloquearse en sentido AV en la vía accesoria, y ser conducido exclusivamente de forma enlentecida hacia los ventrículos a través del nódulo AV. La activación retardada del ventrículo

permite que la vía accesoria haya recuperado su excitabilidad. Al llegar el impulso a la zona de la vía accesoria, ésta puede ser activada de forma retrógrada produciéndose una conducción en sentido ventrículo-auricular y reiniciando así un nuevo ciclo cardíaco. La perpetuación de este mecanismo da lugar a la aparición de una taquicardia paroxística por reentrada. La reentrada puede ocurrir en cualquier parte del corazón en el que se cumplan los criterios antes descritos. Así puede ocurrir también en la aurícula, dando lugar a extrasístoles y taquicardias auriculares y aleteo auricular, en el nodo AV, ocasionando la taquicardia por reentrada nodal, o en el ventrículo, produciendo extrasístoles o taquicardias ventriculares. (1)

### **Cambios electrocardiográficos en la enfermedad cerebrovascular**

Ninguno de los cambios en el EKG identifica específicamente el proceso central, pero ciertas condiciones patológicas dentro de las cuales la hemorragia intracerebral observa cambios hasta en el 60%-70% de los casos, en el 40%-60% de las hemorragias subaracnoideas y en el 15%-40% en el ACV isquémico, los cambios que simulan isquemia o lesión son bien reconocidos y pueden crear un dilema en el clínico. Pueden coexistir enfermedades cardíacas que parecen ser la actual causa de cambios en pacientes con enfermedad cerebrovascular. La interpretación de los cambios es complicada por la ocasional elevación de las enzimas cardíacas (8) . Hallazgos comunes electrocardiográficos incluyen -cuando es el caso de una HSA-, elevación del segmento ST e inversión de la onda T, sugestivos de isquemia miocárdica. En muchos de estos pacientes se encontró daño miocárdico caracterizado por sangrado subendocárdico y/o fibrosis. En la enfermedad cerebrovascular cortical hay prolongación del intervalo QT, depresión

del segmento ST, aplanamiento o inversión de la onda T y aparición de la onda U. Menos frecuentes pero sin embargo notorios: elevación y pico de la onda T, elevación del segmento ST, incremento en la amplitud de la onda P, incremento en el voltaje del QRS y aparición de una onda Q. La mayoría revierte en el curso de dos semanas pero la onda U y el QT prolongado tienden a persistir indefinidamente (1).

En las enfermedades del sistema nervioso central de origen supraventricular o ventricular pueden ocurrir arritmias las cuales son vistas en una amplia variedad de desórdenes tales como hemorragia subaracnoidea, trauma de cabeza, isquemia cerebral y convulsiones. Más del 98% de sujetos humanos con hemorragia intracerebral, pueden tener algún tipo de arritmia y 8% mueren súbitamente (9, 10).

### **Cambios electrocardiográficos en la ECV tromboembólica**

Dimana y Croa (7) evaluaron 100 pacientes admitidos con ECV, 10 de los cuales tenían HSA. La comparación de los grupos reveló que el 80%-91% de los isquémicos tenían cambios electrocardiográficos; la HSA fue más frecuentemente asociada con la prolongación del intervalo QT en 13%-20%, depresión del segmento ST 20%- 40% y onda U en 3%-10%, comparada con los pacientes que no tenían HSA. Este estudio contrasta con estudios previos como el de Goldstein (8) que evaluó 150 pacientes con ACV, 28 de los cuales tenían HSA. De 122 pacientes con ECV isquémico 86% tenían cambios electrocardiográficos comparado con el 65% de los controles. Fueron obtenidos trazos previos en 53 pacientes con ECV y 63 controles. Nuevos cambios representados en prolongación del QT (32%), inversión de la onda T (15%), aparición de onda U (13%), depresión del segmento ST (13%), ocurrieron en el grupo de ECV y fueron estadísticamente más frecuentes cuando se comparó con el grupo control. Ramani et al, evaluaron 100 pacientes con ECV de los cuales 19 tenían HSA. Los

restantes con ECV isquémica presentaron más frecuentemente cambios en el ST (28% vs. 11%) y cambios en la onda U (14% vs. 11%). La prolongación del QTc fue observada con igual frecuencia (30% vs. 31%). Dada la gran incidencia de enfermedad coronaria en los pacientes con ACV, Hindfeld y Nilson estudiaron 44 pacientes con ACV menores de 40 años de edad. Dentro de éstos, 15 tenían EKG anormal, ocho pacientes tenían cambios en el ST-T caracterizados por depresión del segmento ST o cambios de la onda T. Esto demuestra que hay alguna correlación entre cambios electrocardiográficos y ACV, debido a la baja probabilidad de enfermedad coronaria en este selecto grupo de pacientes. Sin embargo este estudio es deficiente por el hecho de no tener grupo control y EKG previos. Aunque alguna relación se establece entre ECV isquémico y cambios en el EKG, la asociación es menos obvia y el mecanismo del daño es menos conocido cuando se compara con HSA (9, 10).

En las arritmias asociadas con ACV isquémico, tiene punto preponderante la fibrilación auricular, pero muchos autores consideran que la FA es la causante del ACV embólico (10). Otras arritmias comúnmente reportadas incluyen taquicardia sinusal, contracciones ventriculares prematuras y contracciones auriculares prematuras. Se ha podido determinar que son debidas a incremento de los niveles de catecolaminas, similar al incremento de las catecolaminas visto en la HSA o estimulación simpática (9).

La taquicardia ventricular es raramente informada en el ACV isquémico. Anormalidades de la conducción también ocurren infrecuentemente: bloqueos de dos y tres grados que pueden presentarse por estimulación vagal en ECV isquémico. Si este es el caso, el bloqueo puede ser transitorio y la bradicardia sinusal y el bloqueo de primer grado pueden también ser evidentes. Reinstein y otros (11) compararon 135 pacientes con ECV que fueron monitorizados y 136 no lo fueron. La incidencia para detectar arritmias fue de 61% de los pacientes

monitorizados, comparados con 41% de los pacientes no monitorizados. Aunque el monitoreo resulte en incremento de la detección de arritmias, ésta no tiene efecto en la incidencia de muerte a 30 días, por lo tanto no se justifica el monitoreo de pacientes para determinar cuándo aparece una arritmia.

### **Cambios electrocardiográficos en la enfermedad cerebrovascular hemorrágica**

En la hemorragia subaracnoidea se presenta un fenómeno mediado por norepinefrina la cual incrementa la pendiente de la fase 4 de despolarización del potencial de acción, por lo que se aumenta el automatismo y es el caso contrario con la acetilcolina. Los niveles en plasma de estos dos mediadores son incrementados en la hemorragia subaracnoidea y al bloquear este efecto se puede teóricamente mediar el efecto de la hemorragia subaracnoidea en el cambio de ritmo; otros factores que son alterados en la hemorragia subaracnoidea son la oxigenación arterial y el nivel de PCO<sub>2</sub>.

Rudehill et al, estudiaron prospectivamente 406 pacientes con hemorragia subaracnoidea. 331 pacientes (82%), tenían un EKG anormal. El hallazgo predominante fueron cambios en la onda U (45%), anomalías de la onda T (27%), prolongación del intervalo QTc (17%), y depresión del segmento ST (9.1%). Para estos resultados se excluyeron pacientes con historia de hipertensión arterial, isquemia e insuficiencia cardíaca y trastornos hidroelectrolíticos. Trastornos del ritmo incluyeron contracciones auriculares y ventriculares prematuras, (12%) y bradicardia sinusal (6.7%). Yammur y otros (10) evaluaron 65 pacientes con ECV agudo y sin historia previa de enfermedad cardíaca. La hemorragia del lóbulo frontal fue asociada con prolongación de QT e inversión de la onda T. Ellos proponen que la lesión en la vecindad del área 13 de la superficie orbital del lóbulo

frontal, altera el tono simpático y parasimpático resultando en estos cambios electrocardiográficos. Cropp y Manning también llegaron a esta conclusión, pero el grupo de pacientes fue pequeño, sin embargo varios autores consideran que el desajuste hemodinámico en la ECV isquémica es infrecuente. Cruickshank y colaboradores (11) observaron que la onda Q patológica aislada se correlaciona positivamente con un resultado fatal, pero esta conclusión fue basada en un análisis de sólo 40 pacientes con hemorragia subaracnoidea, de los cuales seis murieron. Ellos también reportan que la combinación de onda T picuda, onda U grande y QT prolongado o la combinación de intervalo PR corto, QT largo y onda T invertida, fue asociada con una alta incidencia de mortalidad. Las arritmias pueden ocurrir con alta incidencia de muerte súbita. Más del 98% de los sujetos que tienen una hemorragia intracerebral pueden tener algún tipo de arritmia y el 8% pueden morir súbitamente.

Andreoli y colaboradores en un estudio prospectivo con 70 pacientes con hemorragia subaracnoidea, en quienes se practicó monitoreo Holter después de la admisión, se halló que 64 de 70 experimentaron arritmia, 29 de los cuales fueron graves, arritmia ventricular seria en siete casos, arritmia supraventricular en cinco casos y bradiarritmia en siete casos. Las arritmias malignas ocurrieron durante el primer día. Un prolongado intervalo QT fue encontrado en 29 pacientes (41%) e hipokalemia severa en 36 pacientes (51%). Los pacientes con arritmias graves tenían hipokalemia y QT prolongado. Ambos factores son conocidos como predisponentes para el desarrollo de arritmias y son de alta prevalencia en los pacientes con hemorragia subaracnoidea. Sen y colaboradores hallaron una cerrada correlación entre la presencia de arritmia ventricular y QT prolongado en 72 pacientes con hemorragia subaracnoidea. Además *torsade de pointes* asociada con un QT prolongado descrito en la hemorragia subaracnoidea. Las arritmias ventriculares se han establecido como causa de muerte súbita en más del 15% de los pacientes con hemorragia subaracnoidea. Esta hipótesis es basada en reportes de casos y en observaciones que indican que las hemorragias

subaracnoideas causan arritmias ventriculares y que éstas a su vez causan muerte súbita. En pacientes con enfermedades miocárdicas, el predictor clínico de la muerte es el nivel de conciencia sobre la presentación y extensión de la hemorragia subaracnoidea. Las taquiarritmias que ocurren en la hemorragia subaracnoidea pueden causar mayor compromiso hemodinámico en pacientes viejos e inestables. Hay evidencia que el beta- bloqueo provee utilidad al controlar las arritmias supraventriculares y ventriculares incluyendo *torsade de pointes*.

Cruickshank y colaboradores (9) observaron que la onda Q patológica aislada se correlaciona positivamente con un resultado fatal, pero esta conclusión fue basada en un análisis de sólo 40 pacientes con hemorragia subaracnoidea, seis de los cuales murieron. También reportan que la combinación de onda T picuda, onda U grande y QT prolongado o la combinación de intervalo PR corto, QT largo y onda T invertida, fue asociada con una alta incidencia de mortalidad. Hersch (19) reportó nueve pacientes que murieron de hemorragia subaracnoidea; cuatro muertes ocurrieron entre cinco pacientes con depresión del segmento ST. Sin embargo Galloon encontró que en la hemorragia subaracnoidea los cambios electrocardiográficos tienen pobre pronóstico.

### **Trastornos del ritmo en enfermedad cerebrovascular**

Alteraciones del ritmo que incluyen taquicardia y bradicardia sinusal, fibrilación y *flutter* auricular, taquicardia atrial, complejo prematuro atrial y ventricular, bloqueo AV intermitente, taquicardia ventricular sostenida y no sostenida; se observan hasta en un 70% de los casos. La fibrilación auricular se presenta en las dos terceras partes de los pacientes con ECV. La actividad ventricular ectópica fue registrada en 42 de 77 pacientes (8); la prolongación del QT que es un hallazgo común, está relacionada con el desarrollo de *torsade de pointes* por lo que la prolongación del QT puede servir como marcador de complicaciones. En 49 de 100 pacientes se presentó incremento moderado en el intervalo QT. Solamente

tres pacientes presentaron incremento mayor a 0.5 seg. El aumento del intervalo QT corregido se presentó en todos los pacientes con enfermedad coronaria; también se encontró incrementado en el grupo que presentaba niveles séricos bajos de potasio.

Algunas arritmias como fibrilación auricular y fibrilación ventricular pueden ser inducidas en corazones sanos por estimulación simpática como componente de la enfermedad coronaria (9). La estimulación simpática de los nervios puede disparar cambios electrocardiográficos que pueden resultar del aumento de la demanda de oxígeno por el miocardio o producción de vasoconstricción coronaria. Hoy se cree que la norepinefrina es la causante del cambio, aunque el mecanismo de daño celular no es bien conocido. La activación de los canales del calcio secundario a la liberación de las catecolaminas, produce excesiva contracción del miocardio y puede ser responsable conjuntamente con el incremento de la demanda de oxígeno sin adecuado aumento del flujo coronario, lo que lleva a necrosis miocárdica. Finalmente existe una correlación entre el incremento de la morbilidad y la mortalidad asociados con los cambios electrocardiográficos y aumento de las catecolaminas en plasma. La estimulación del ganglio estrellado derecho o el nervio cardíaco derecho produce elevación del ST y onda T profunda e invertida. En contraste, la estimulación de ganglio estrellado izquierdo causa depresión del ST y pico de la onda T e incremento en el intervalo QT; de la misma manera la estimulación del nervio cardíaco ventrolateral incrementa la amplitud de la onda T, aunque estas diferencias ocurren dependiendo de los diferentes sitios de estimulación. Esto es sorprendente ya que muchas de las proyecciones del hipotálamo y de la columna intermedio-lateral de la médula terminan en forma ipsilateral.

Típicos signos EKG de daño miocárdico resultan de la estimulación del hipotálamo o de la corteza frontal eléctricamente o por estimulación mecánica, como puede ocurrir con la lesión expansiva, en la cual se produce un incremento en la actividad simpática y cambios en el EKG (9). Los frecuentes cambios de



ritmo que se presentan en la ECV son el resultado del efecto antagónico entre el sistema simpático y el parasimpático; numerosos factores como los daños del miocardio previo pueden afectar o sensibilizar los tejidos a las catecolaminas.

## **MEDICAMENTOS QUE PRODUCEN ARRITMIAS**

Bloqueadores Cardiovasculares:

Alfuzosin (Uroxatral, Sanofi-Aventis, Bridgewater, NJ)

Antianginal: Ranolazine (Ranexa, Gilead Sciences Inc., Foster City, CA)

Antiarrítmicos: Flecainide (Tambocor, Graceway Pharmaceuticals LLC, Bristol, TN)

Antihipertensivos: Isradipine (Dynacirc, Novartis Pharmaceuticals Corp, East Hanover, NJ)

Moexipril/HCTZ (Uniretic, Schwarz Pharma Inc, Mequon, WI) Nicardipine (Cardene, EKR Therapeutics, Cedar Knolls, NJ)

Diuréticos: Indapamide (Lozol, Sanofi-Aventis, Bridgewater, NJ)

Erectile dysfunction: Vardenafil (Levitra, Schering-Plough Corp, Kenilworth, NJ)

Diagnostic Imaging contrast agents:

Perflutren lipid microspheres (Definity, Lantheus Medical Imaging Inc., North Billerica, MA)

Endocrinológicos: Oxytocic (Pitocin, JHP Pharmaceuticals LLC, Parsippany, NJ)

Gastrointestinal: Antiemetic Ondansetron (Zofran, GlaxoSmithKline, Research Triangle Park, NC) Granisetron (Kytril, Roche Pharmaceuticals, Nutley, NJ)

Dolasetron (Anzemet, Sanofi-Aventis, Bridgewater, NJ) Antidiarrheal (carcinoid)

Octreotide (Sandostatin, Novartis Pharmaceuticals Corp, East Hanover, NJ)

Inmunológicos: Anticancer agents Tamoxifen (Nolvadex, AstraZeneca Pharmaceuticals LP, Wilmington, DE) Lapatinib (Tykerb/Tyverb, GlaxoSmithKline,

Research Triangle Park, NC) Nilotinib (Tasigna, Novartis Pharmaceuticals Corp, East Hanover, NJ) Sunitinib (Sutent, Pfizer Inc., New York, NY)

Immunosuppressant Tacrolimus (Prograf, Astellas Pharma Inc., Deerfield, IL)

Antimicrobianos: Antibacterials Azithromycin (Zithromax, Pfizer Inc., New York, NY )

Gatifloxacin (Tequin, Bristol-Myers Squibb, Princeton, NJ) Gemifloxacin (Factive, Oscient Pharmaceuticals, Waltham, MA) Levofloxacin (Levaquin, Ortho McNeil

Pharmaceutical Inc., Raritan, NJ) Moxifloxacin (Avelox, Schering-Plough Corp, Kenilworth, NJ) Ofloxacin (Floxin, Daiichi Pharmaceutical Corp, Montvale, NJ ) Telithromycin (Ketek, Sanofi-Aventis, Bridgewater, NJ) Antifungal Voriconazole (VFend, Pfizer Inc., New York, NY) Antiviral Foscarnet (Foscavir, AstraZeneca Pharmaceuticals LP, Wilmington, DE)

Amantadine (Symmetrel, Endo Pharmaceuticals Inc., Chadds Ford, PA) Atazanavir (Reyataz, Bristol-Myers Squibb, Princeton, NJ)

#### Neurologicos

Anticonvulsantes: Felbamate (Felbatol, Meda Pharmaceuticals Inc., Somerset, NJ ) Fosphenytoin (Cerebyx, Parke-Davis, New York, NY) Muscle relaxants

Tizanidine (Zanaflex, Elan Pharma, Cambridge, MA) Sedatives Chloral hydrate (Noctec, Bristol-Myers Squibb, Princeton, NJ) Psychiatric Antidepressants

Venlafaxine (Effexor, Wyeth Pharmaceuticals, Madison, NJ) Antipsychotics Ziprasidone (Geodon, Pfizer Inc., New York, NY) Clozapine (Clozaril, Novartis Pharmaceuticals Corp, East Hanover, NJ)

Quetiapine (Seroquel, AstraZeneca, Wilmington, DE) Risperidone (Risperdal, Janssen Pharmaceutical Products, Titusville, NJ) Sertindole (Serlect/Serdolect, Lundbeck, Paramus, NJ) Paliperidone (Invega, Janssen Pharmaceutical Products, Titusville, NJ) Mood stabilizers Lithium (Lithobid/Eskalith, Noven Pharmaceuticals, Miami, FL)

### **III OBJETIVOS**

- 3.1 Identificar las alteraciones electrocardiográficas en los pacientes con evento cerebrovascular agudo, ingresados servicios de intermedios y UCIA.
- 3.2 Determinar si las alteraciones electrocardiográficas tienen valor pronóstico para mortalidad, en los pacientes con evento cerebrovascular agudo.
- 3.3 Identificar la relación entre el tipo de ECV y la presencia de alteraciones electrocardiográficas.

## IV MATERIAL Y MÉTODOS

4.1 TIPO DE ESTUDIO: Descriptivo prospectivo.

4.2 POBLACIÓN O UNIVERSO DE ESTUDIO: Pacientes con diagnóstico de ECV agudo, ingresados al Departamento de Medicina Interna, de enero a diciembre de 2010.

4.3 MUESTRA: Total de pacientes con ECV agudo, admitidos a UCIA y servicios de cuidados intermedios, año 2010.

4.3.1 Criterios de Inclusión: Pacientes de ambos sexos hospitalizados: con diagnóstico de ECV agudo, que se les realice medición de electrolitos, y se Documenten los medicamentos que se estén utilizando.

4.3.2 Criterios de Exclusión: Pacientes a los que no se les realice ningún trazo electrocardiográfico, que no tengan monitoreo cardíaco. Pacientes conocidos, con antecedente de alteración electrocardiográfica por otras causas, pacientes Con alteraciones electrolíticas y/o que estén recibiendo medicamentos que Puedan explicar las alteraciones electrocardiográficas.

4.4 VARIABLES:

1. Evento Cerebrovascular
2. Alteraciones electrocardiográficas
3. Evolución

<b>VARIABLE</b>	<b>DEFINICIÓN CONCEPTUAL</b>	<b>DEFINICIÓN OPERACIONAL</b>	<b>ESCALA</b>
Evento Cerebrovascular	Alteración del flujo vascular en cierta región del encéfalo, a causa de cualquier otro trastorno.	Pacientes diagnosticados con ECV isquémico o hemorrágico, por estudio de imagen.	ECV isquémico ECV hemorrágico
Alteraciones electrocardiográficas	Manifestaciones anormales en el trazo electrocardiográfico, de 12 derivaciones	Alteraciones en el electrocardiograma de ingreso o presentadas durante el monitoreo cardíaco.	Nominal
Evolución	Desenlace de los pacientes estudiados.	Tipo de egreso	Egreso indicado en buen estado: Egreso contraindicado en mal estado: Mortalidad:

## **ANÁLISIS ESTADÍSTICO**

Se utilizó una boleta de recolección de datos, previamente diseñada; posteriormente se tabularon los datos, y se presentan en gráficas para representar mejor los resultados; se utilizó el método estadístico de Razón de Riesgo (Odds Ratio), para hacer el análisis de las variables que se estudiaron; así como el cálculo de la p estadística. Analizándose los 23 casos incluidos en el presente estudio.

## **MÉTODO**

Seleccionamos 23 pacientes que fueron hospitalizados en la Unidad de Cuidados Intensivos (UCIA) y/o en los servicios de Cuidados Intermedios del Hospital Regional de Occidente, a causa de un Evento Cerebrovascular Agudo. De ellos el 57% eran mujeres y el resto hombres.

Se tomaron como criterios de exclusión: pacientes con antecedentes de tomar fármacos cardioactivos, o que se considerara que la causa de la alteración durante el monitoreo electrocardiográfico fuesen medicamentos y/o desequilibrios hidroelectrolíticos. A todos los pacientes se les efectuó al ingreso ECG convencional de 12 derivaciones, mediante un electrocardiógrafo, al ingreso; así como monitoreo electrocardiográfico durante 24 horas, con otro ECG al finalizar. Se realizó estudio estadístico descriptivo para la valoración de la incidencia, el tipo y las características de las alteraciones ECG producidas en el ictus hemorrágico.

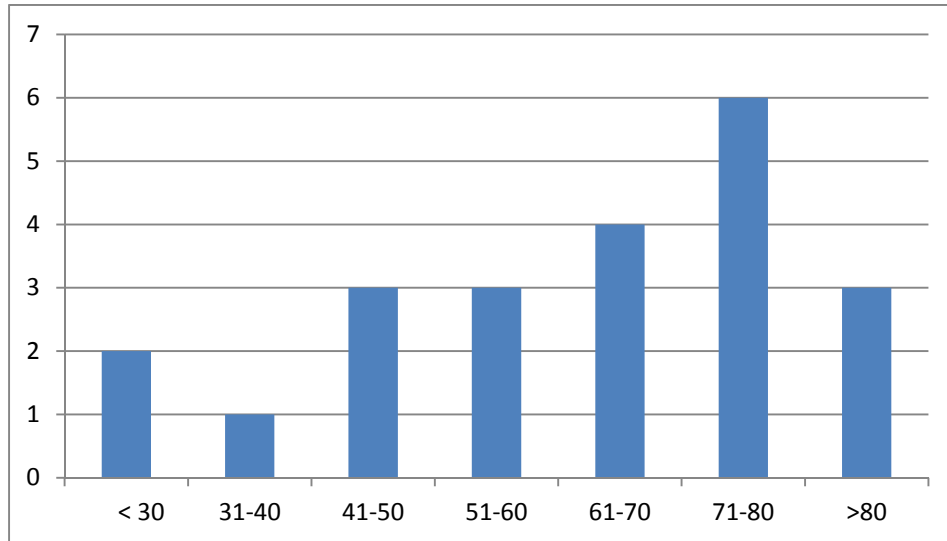
## **ANÁLISIS ESTADÍSTICO**

Se ejecutó mediante el cálculo del porcentaje, medidas de tendencia central y de dispersión. Se analizó la correlación entre la mortalidad y las alteraciones electrocardiográficas durante el monitoreo, mediante la Razón de Riesgo así como el cálculo de la P estadística, también para la correlación entre el tipo de ECV y alteraciones electrocardiográficas.

## V RESULTADOS

GRÁFICA No. 1

EDAD DE PACIENTES CON ECV DURANTE 2010

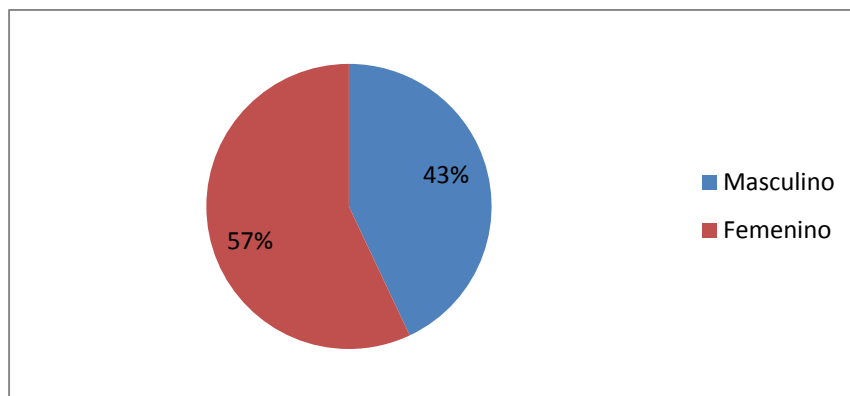


Fuente: Boleta de recolección de datos

Interpretación: La edad más frecuente es de 71 a 80 años.

GRÁFICA No. 2

SEXO DE PACIENTES CON ECV DURANTE 2010

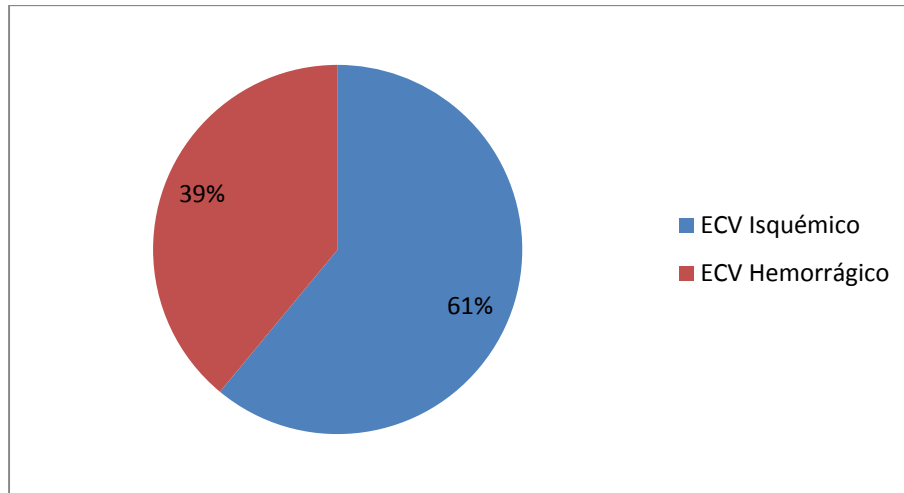


Fuente: Boleta de recolección de datos

Interpretación: La mayoría de pacientes evaluados fue del sexo masculino.

GRÁFICA No. 3

TIPO DE ECV DE LOS PACIENTES ESTUDIADOS

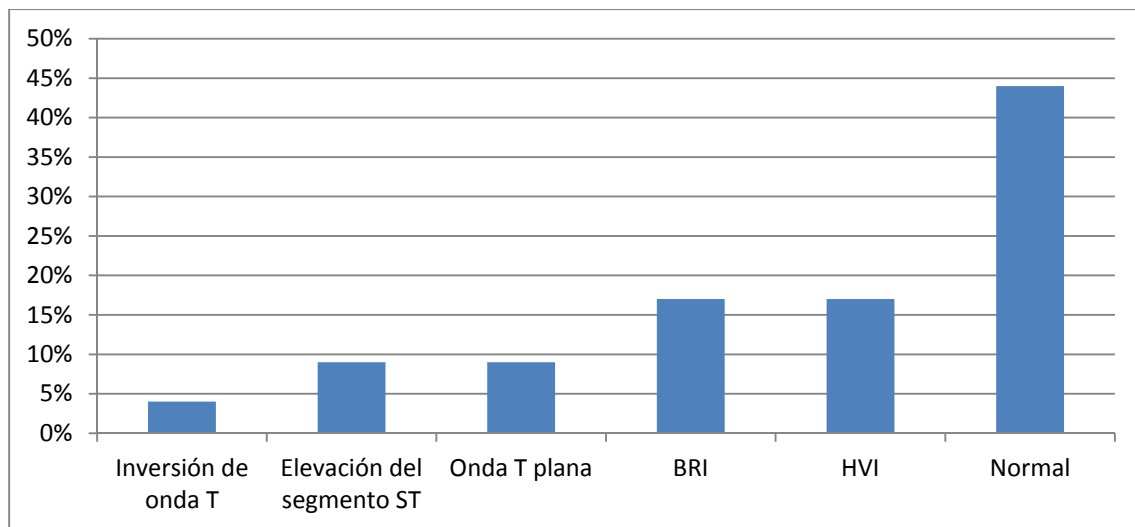


Fuente: Boleta de recolección de datos

Interpretación: El diagnóstico más frecuente fue ECV isquémico

GRÁFICA No. 4

INTERPRETACIÓN DEL EKG DE INGRESO



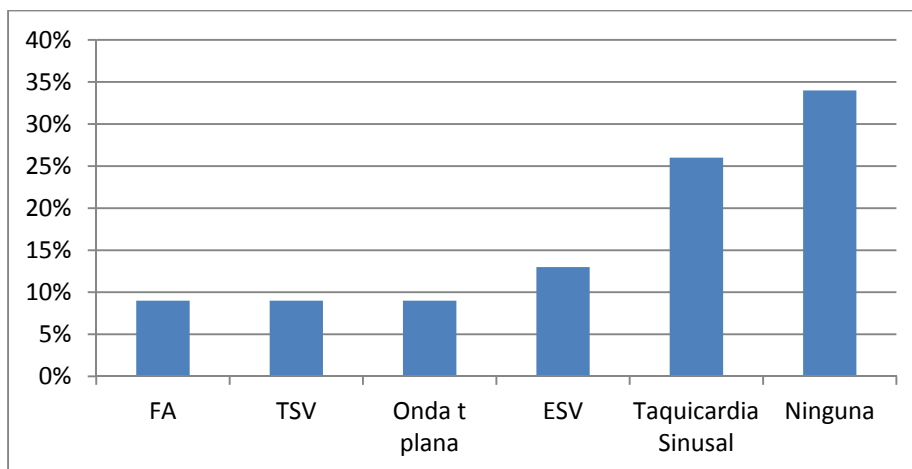
Fuente: Boleta de recolección de datos

Interpretación: La alteración electrocardiográfica más frecuente al ingreso de los pacientes fue Hipertrofia de Ventrículo Izquierdo.



GRÁFICA No. 5

ALTERACIONES ELECTROCARDIOGRÁFICAS DURANTE EL MONITOREO CARDÍACO DE 24 HORAS

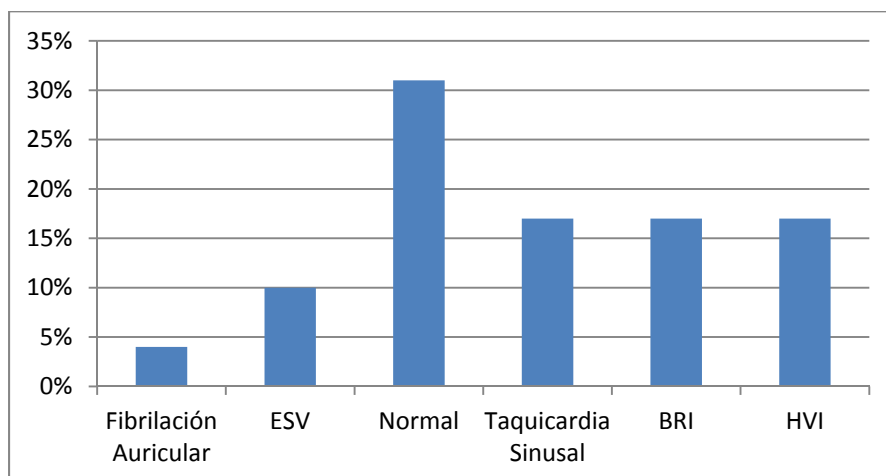


Fuente: Boleta de recolección de datos

Interpretación: FA, Extrasístoles supraventriculares y TSV, fueron las alteraciones observadas durante el monitoreo de 24 horas.

GRÁFICA No. 6

INTERPRETACIÓN DEL ELECTROCARDIOGRAMA A LAS 24 HORAS

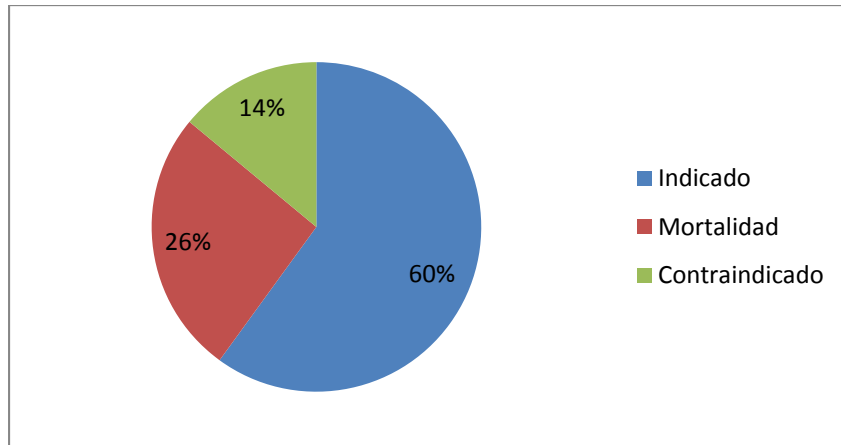


Fuente: Boleta de recolección de datos

Interpretación: La mayoría de pacientes presentó hipertrofia ventricular izquierda.

### GRÁFICA No. 7

#### TIPO DE EGRESO DE LOS PACIENTES CON ECV, EVALUADOS

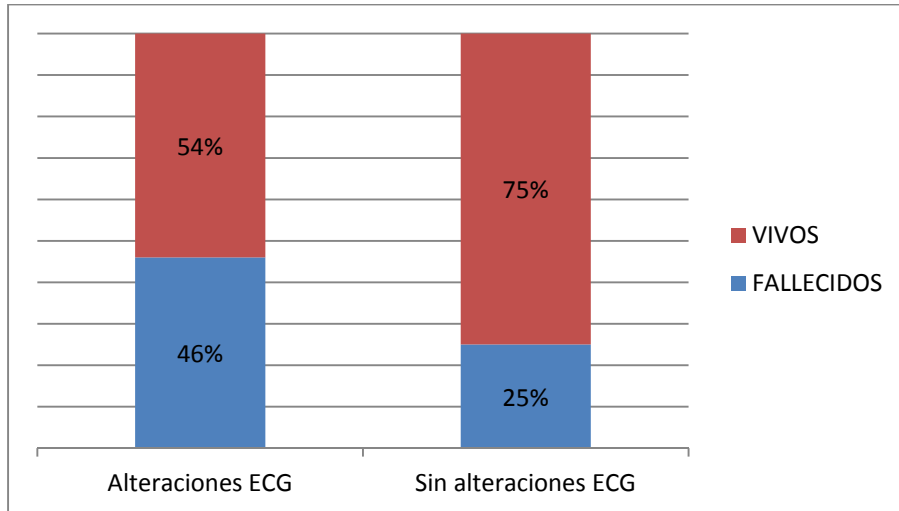


Fuente: Boleta de recolección de datos

Interpretación: La mayoría de pacientes egresaron de forma indicada.

### GRÁFICA No. 8

#### RELACIÓN ENTRE LOS PACIENTES CON Y SIN ALTERACIONES ECG, SEGÚN LA SUPERVIVENCIA



Fuente: Boleta de recolección de datos

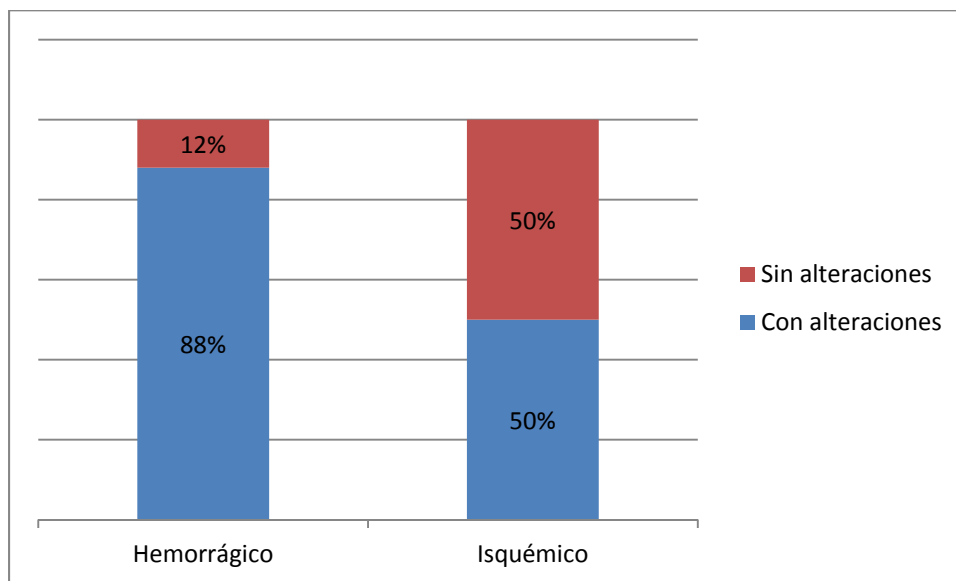
Interpretación: Observamos que el 46% de pacientes con alteraciones durante el monitoreo electrocardiográfico, fallecieron, versus el 25% de pacientes que no presentaron alteraciones. \*

\*Odds Ratio: 3.03 (1.69-4.36)

P: 0.20

GRÁFICA No.9

CORRELACIÓN ENTRE LOS PACIENTES CON Y SIN ALTERACIONES ELECTROCARDIOGRÁFICAS, SEGÚN TIPO DE ECV



Fuente: Boleta de recolección de datos

Interpretación: Podemos observar que de los pacientes con ECV hemorrágico, el 88% presentó alteración durante el monitoreo electrocardiográfico, mientras que el 50% de los pacientes con ECV isquémico las presentó. \*

\*Odds Ratio: 7.33 (2.33-19)

P: 0.15

## VI ANÁLISIS Y DISCUSIÓN

El desarrollo de conocimientos, que permitan la comprensión de que eventos patológicos primarios del SNC puedan repercutir a nivel cardiovascular. Estos hechos son conocidos hace apenas 50 años. Desde entonces son múltiples los estudios realizados demostrando que los ictus isquémicos también producen estos trastornos aunque con menos frecuencia que los hemorrágicos, otros autores plantean que entre 5 al 20% de los infartos cerebrales presentan estas complicaciones. En el presente estudio, se encontró que el 65% de pacientes, presentó algún tipo de alteración electrocardiográfica, durante el monitoreo electrocardiográfico de 24 horas; siendo este porcentaje, más alto que el publicado en otros estudios, probablemente se deba a que se estudiaron únicamente pacientes graves, ingresados a UCIA o cuidados intermedios; fueron excluidas posibles causas extra neurológicas, como medicamentos, alteraciones electrolíticas, que pudiesen explicar dichas alteraciones. El sistema autónomo ha sido estudiado en profundidad y se conoce con bastante certeza,<sup>9</sup> lo que nos permite hasta cierto punto explicar el hecho de que determinadas áreas topográficas encefálicas estén en estrecha relación con estos trastornos.

Debemos analizar, que tal como lo vemos en la gráfica No. 5, la alteración más frecuente fue taquicardia sinusal (26%), seguida de Extrasístoles Ventriculares (13%) y menos frecuentes: Fibrilación Auricular, Onda T plana y Taquicardia Supraventricular (9% cada una); no acorde con lo encontrado en otras series de casos, que se ha observado las alteraciones dinámicas de la onda T o segmento ST como lo más frecuente. Aunque en el ECG de ingreso si se observó

que el 9% de pacientes tuvo elevación del segmento ST. También observamos en la gráfica No. 4 que lo más frecuente al ECG de ingreso fue: Trazo normal (44%), seguido de HVI (17%), BRI (17%), debemos recordar que se excluyeron pacientes que tuviesen alteraciones y que no se haya tenido ECG previo al evento actual.

En la gráfica No. 8 podemos observar que el 46% de pacientes con alteraciones durante el monitoreo electrocardiográfico, fallecieron, versus el 25% de pacientes que no presentaron alteraciones; por lo cual podemos decir que el presentar alteraciones electrocardiográficas durante el monitoreo electrocardiográfico, fue factor predictivo de mortalidad, en esta serie de casos; con un aumento en el riesgo de morir de 3.03 veces más que los que no presentaron alteraciones, según el análisis estadístico de Razón de Riesgo, con un intervalo de 1.69 a 4.36, y una  $p$ : 0.20. Lo cual es estadísticamente significativo, tomando en cuenta la serie tan pequeña de casos (23).

Así mismo si analizamos la gráfica No. 9, podemos observar que de los pacientes con ECV hemorrágico, el 88% presentó alteraciones durante el monitoreo electrocardiográfico, mientras que solo el 50% de los pacientes con ECV isquémico las presentó; lo cual va de acuerdo a lo que otros estudios han descrito, que la mayoría de alteraciones ECG, son encontradas en pacientes con ECV hemorrágico; lo cual nos hace decir en el presente estudio, que los pacientes con ECV hemorrágico tienen 7.33 veces más riesgo que los pacientes con ECV isquémico de desarrollar alteraciones electrocardiográficas, ( $p$ : 0.15). Lo cual le da valor predictivo al ECV hemorrágico, para desarrollar alteraciones ECG.

## 6.1 CONCLUSIONES

- 6.1.1 La mayoría de pacientes con ECV, a su ingreso presentaron Hipertrofia de Ventrículo Izquierdo, y Bloqueo de Rama Izquierda.
- 6.1.2 Taquicardia Sinusal, seguido de Extrasístoles Ventriculares, fueron las alteraciones electrocardiográficas más frecuentes, durante el monitoreo ECG de 24 horas, así como en el ECG a las 24 horas.
- 6.1.3 El presentar alteraciones electrocardiográficas durante el monitoreo electrocardiográfico, fue factor predictivo de mortalidad. (Odds Ratio: 3.03, p: 0.20).
- 6.1.4 Los pacientes con ECV hemorrágico tienen 7.33 veces más riesgo que los pacientes con ECV isquémico de desarrollar alteraciones electrocardiográficas, (p: 0.15).
- 6.1.5 La mortalidad de los pacientes incluidos en el estudio fue del 40% (26% intrahospitalariamente y 14% después de su egreso contraindicado).

## 6.2 RECOMENDACIONES

- 6.2.1 Realizar electrocardiograma de 12 derivaciones a todos los pacientes con Evento Cerebrovascular, a su ingreso, comparándolo si es posible con uno previo, ya que no solo puede determinar la causa del ECV, si no también es predictivo de complicaciones cardiovasculares durante su estancia hospitalaria.
- 6.2.2 Realizar monitoreo electrocardiográfico a todos los pacientes con ECV que sean ingresados al Departamento de Medicina Interna.
- 6.2.3 Prestar la atención debida, y cuidados pertinentes a los pacientes que presenten alteraciones electrocardiográficas durante su estancia hospitalaria, ya que puede ser predictivo de complicaciones cardiovasculares y muerte.
- 6.2.4 Tener un mayor control en los pacientes con ECV hemorrágico, ya que son los que más se complican con alteraciones electrocardiográficas.



## VII REFERENCIAS BIBLIOGRAFICAS

1. Cecil, et al. Tratado de Medicina Interna., Mc Graw Hill Interamericana, 21<sup>a</sup>. Edición, 2000.
2. Fentz V, Gormsen J. Electrocardiographic patterns in patients with cerebrovascularaccidents. Circulation 1962;25:22.
3. Acta Neurol Taiwan. 2008 Dec;17(4):228 Prognostic value of electrocardiography and electroencephalography in patients with ischemic stroke. Iranmanesh F.
4. J Epidemiol Community Health. 2002 Feb;56 Suppl 1:i30-6. Prediction of stroke in the general population in Europe (EUROSTROKE): Is there a role for fibrinogen and electrocardiography?
5. Stroke. 1994 Sep;25(9):1820-4 ST segment depression detected by continuous electrocardiography in patients with acute ischemic stroke or transient ischemic attack.
6. Farreras Rosman, Tratado de Medicina Interna. Ediciones Harcourt, 14<sup>a</sup> edición. 2000
7. Kasper Denis, Braunwald Eugene, Principios de Medicina Interna, Harrison, Mc Graw Hill, 16<sup>a</sup>. Edición, 2004.
8. Remja, Hachinski VC, Boughner DR, et al. Value of cardiac Monitoring and echocardiography in TIA and Stroke patients. Stroke 1995;16:950.

9. Stober, Sen S, Anstatt T, et al. Correlation of cardiac arrhythmias with brainstem compression in patients with intracerebral hemorrhage. Stroke 1988;19:688.
10. Hamman L. Sudden death. Bull Johns Hopkins Hop 1934;55:387.
11. Reinstein L, Gracey JG, Kline JA, et al. Cardiac monitoring of the acute stroke patient. Arch Phys Med Rehabil 1972;53: 311-314.
12. Brian J. Barnes, PharmD; James M. Hollands, PharmD, BCPS, Drug-induced arrhythmias. Crit Care Med 2010 Vol. 38, No. 6 (Suppl.)
13. Documents%20and%20Settings/Salud%20Publica/Escritorio/RecEpidem/E PIDESC9.htm (1 de 4)30/08/2007

## VIII ANEXOS

### ANEXO No. 1

UNIVERSIDAD DE SAN CARLOS DE GUATEMALA  
FACULTAD DE CIENCIAS MÉDICAS  
ESCUELA DE ESTUDIOS DE POSTGRADO DE MEDICINA  
MAESTRIA EN MEDICINA INTERNA  
HOSPITAL REGIONAL DE OCCIDENTE

### BOLETA DE RECOLECCIÓN DE DATOS

#### “ALTERACIONES ELECTROCARDIOGRÁFICAS EN ECV”

Nombre:

\_\_\_\_\_ Registro: \_\_\_\_\_

Edad: \_\_\_\_\_ Sexo: M \_\_\_\_\_ F \_\_\_\_\_

Procedencia: \_\_\_\_\_

Escolaridad: \_\_\_\_\_

Diagnóstico: ECV Isquémico: \_\_\_\_\_

ECV Hemorrágico: \_\_\_\_\_ Intraparenquimatoso: \_\_\_\_\_ Subaracnoidea:

\_\_\_\_\_

Interpretación del EKG de ingreso:

Ritmo: \_\_\_\_\_ FC: \_\_\_\_\_ PR: \_\_\_\_\_ QRS: \_\_\_\_\_ QT: \_\_\_\_\_

Eje: \_\_\_\_\_°

Morfología \_\_\_\_\_ y \_\_\_\_\_ Diagnóstico:

\_\_\_\_\_

Alteraciones electrocardiográficas durante el monitoreo cardíaco de 24 horas:

---

---

Interpretación del EKG a las 24 horas:

Ritmo: \_\_\_\_\_ FC: \_\_\_\_\_ PR: \_\_\_\_\_ QRS: \_\_\_\_\_ QT: \_\_\_\_\_

Eje: \_\_\_\_\_°

Morfología \_\_\_\_\_ y \_\_\_\_\_ Diagnóstico:

---

Valores de Na: \_\_\_\_\_ K: \_\_\_\_\_ Ca: \_\_\_\_\_

Medicamentos: \_\_\_\_\_

---

---

Evolución del (a) paciente:

- Egreso indicado en buen estado: \_\_\_\_\_
- Egreso contraindicado en mal estado: \_\_\_\_\_
- Mortalidad: \_\_\_\_\_

## ANEXO No. 2

**UNIVERSIDAD SAN CARLOS DE GUATEMALA  
FACULTAD DE CIENCIAS MÉDICAS  
ESCUELA DE ESTUDIOS DE POSTGRADO DE MEDICINA  
MAESTRIA EN MEDICINA INTERNA**

**RESPONSABLE: ALEX DAGOBERTO LOARCA CHAVEZ**

**ESTUDIO:** EVENTO CEREBROVASCULAR AGUDO Y ALTERACIONES ELECTROCARDIOGRÁFICAS MÁS FRECUENTES EN PACIENTES, INGRESADOS AL DEPARTAMENTO DE MEDICINA INTERNA, DEL HOSPITAL REGIONAL DE OCCIDENTE, AÑO 2010

### HOJA DE CONSENTIMIENTO INFORMADO

-Para Estudio de Investigación –

Lugar y Fecha: \_\_\_\_\_

Por medio de la presente, Yo:

\_\_\_\_\_

Acepto participar en el trabajo de investigación titulado “EVENTO CEREBROVASCULAR AGUDO Y ALTERACIONES ELECTROCARDIOGRÁFICAS MÁS FRECUENTES”, autorizo el uso de mi información de salud a las entidades antes mencionadas en este consentimiento para los propósitos que se me han mencionado.

Declaro que se me ha mencionado ampliamente sobre los posibles riesgos y beneficios derivados de mi participación en el estudio, que son los siguientes:

Puede ser que sienta cierta incomodidad a la hora de responder las preguntas del cuestionario. Es probable que usted no reciba ningún beneficio personal por participar en este estudio, sin embargo, la información del mismo podría conducir a un mejor tratamiento para el futuro de esta condición.

El Investigador Responsable se ha comprometido a responder cualquier pregunta y aclarar cualquier duda que le plantee acerca del estudio, los riesgos, beneficios o cualquier otro asunto relacionado con la investigación.

El Investigador Responsable me ha dado seguridades de que no se me identificará en las presentaciones o publicaciones que deriven de este estudio y de que los datos relacionados con mi privacidad serán manejados en forma confidencial.

\_\_\_\_\_

**Nombre y Firma del Participante    Nombre y Firma del Investigador**

## **PERMISO DEL AUTOR PARA COPIAR EL TRABAJO**

El autor concede permiso para reproducir total o parcialmente y por cualquier medio la tesis titulada: "EVENTO CEREBROVASCULAR AGUDO Y ALTERACIONES ELECTROCARDIOGRÁFICAS, PACIENTES DE MEDICINA INTERNA, HOSPITAL REGIONAL DE OCCIDENTE, 2010" para propósitos de consulta académica. Sin embargo, quedan reservados los derechos de autor que confiere la ley, cuando sea cualquier otro motivo diferente al que se señala lo que conduzca a su reproducción o comercialización total o parcial.