

**UNIVERSIDAD DE SAN CARLOS DE GUATEMALA  
FACULTAD DE MEDICINA VETERINARIA Y ZOOTECNIA  
ESCUELA DE MEDICINA VETERINARIA**



**EVALUACIÓN DE LA EFECTIVIDAD DE LOS MÉTODOS  
DOPPLER VRS ECOGRAFÍA CON SONDA RECTAL Y  
TRANSABDOMINAL EN EL DIAGNÓSTICO DE PREÑEZ  
EN CABRAS**

**SOFIA TORRES ORTÍZ**

**Médica Veterinaria**

**GUATEMALA, MARZO DE 2021**

**UNIVERSIDAD DE SAN CARLOS DE GUATEMALA  
FACULTAD DE MEDICINA VETERINARIA Y ZOOTECNIA  
ESCUELA DE MEDICINA VETERINARIA**



**EVALUACIÓN DE LA EFECTIVIDAD DE LOS MÉTODOS DOPPLER  
VRS ECOGRAFÍA CON SONDA RECTAL Y TRANSABDOMINAL EN  
EL DIAGNÓSTICO DE PREÑEZ EN CABRAS**

**TRABAJO DE GRADUACIÓN**

PRESENTADO A LA HONORABLE JUNTA DIRECTIVA DE LA FACULTAD

**POR**

**SOFÍA TORRES ORTÍZ**

Al conferírsele el título profesional de

**Médica Veterinaria**

En el grado de Licenciado

**GUATEMALA, MARZO DE 2021**

**UNIVERSIDAD DE SAN CARLOS DE GUATEMALA  
FACULTAD DE MEDICINA VETERINARIA Y ZOOTECNIA  
JUNTA DIRECTIVA**

DECANO:	M.A. Gustavo Enrique Taracena Gil
SECRETARIO:	Dr. Hugo René Pérez Noriega
VOCAL I:	M.Sc. Juan José Prem González
VOCAL II:	Lic. Zoot. Miguel Ángel Rodenas Argueta
VOCAL III:	Lic. Zoot. Alex Rafael Salazar Melgar
VOCAL IV:	P. Agr. Luis Gerardo López Morales
VOCAL V:	Br. María José Solares Herrera

**ASESORES**

**M.Sc. FREDY ROLANDO GONZÁLEZ GUERRERO**

**LIC. ZOOT. GABRIEL GERARDO MENDIZÁBAL FORTÚN**

## **HONORABLE TRIBUNAL EXAMINADOR**

En cumplimiento con lo establecido por los reglamentos y normas de la Universidad de San Carlos de Guatemala, presento a su consideración el trabajo de graduación titulado:

### **EVALUACIÓN DE LA EFECTIVIDAD DE LOS MÉTODOS DOPPLER VRS ECOGRAFÍA CON SONDA RECTAL Y TRANSABDOMINAL EN EL DIAGNÓSTICO DE PREÑEZ EN CABRAS**

Que fuera aprobado por la Honorable Junta Directiva de la Facultad de Medicina Veterinaria y Zootecnia

Como requisito previo a optar al título de:

**MÉDICA VETERINARIA**

## **ACTO QUE DEDICO A**

- DIOS:** Por su Misericordia.
- A MIS PADRES:** Marina Isabel Ortiz Barrientos y Max Torres Chacón.
- A MI HIJO:** Roberto Leonel García Torres.
- A MIS HERMANOS:** Gabriela y Juan Carlos Torres Ortiz.
- A MI ESPOSO:** Leonel García Díaz.
- A MIS COLEGAS:** Miriam Rivas, Elsa Roque, Lorena Monroy, Argelia Ruiz, Primor Arriola, Marlen Álvarez Castañeda, Marvin Espino, Ana Suruy, Saúl Velásquez, Hamilton Barrios, Vania Palma, Janeth Carranza, Juan Carlos Dubón, Cecilia Sagastume.
- A TODOS MIS AMIGOS Y AMIGAS:** Noemí y Herbert, William Solís, Luis Monroy, Heidi Lux, Susana García, Lesbia Estacuy, Magda Mérida, Ing. Marlon Montenegro, Ing. Kelder Ortiz, Andrea López, Zoila Luz López (+).
- A TODA MI FAMILIA:** Mis abuelitas en especial Carlotia y Martita Barrientos (+) Tío Marco Antonio Ortiz (+), Sonia Ortiz, Jorge Ortiz, Mónica, Omar, Denis, Jennifer, Sonia, Betty y Gerson, Aura Patty, Mario Torres.

**A:** Universidad de San Carlos de Guatemala por ser quien me formo en mi carrera profesional.

**A:** Mi Gloriosa y linda Facultad de Medicina Veterinaria y Zootecnia.

## **AGRADECIMIENTOS**

- A DIOS:** Omnipotente que siempre ha guiado el camino de mi vida infinitamente Gracias Señor.
- A MIS PADRES:** Por guiarme con su buen ejemplo en la vida y creer en mí. En especial a mi madrecita que siempre con un beso llena de alegría mi corazón, por su dedicación y dibujar un paisaje en mi vida para que fuera siempre alegre... te amo mami linda. A mi papito que siempre fue el que me enseñó el amor y respeto hacia mis mascotas y con su esfuerzo de trabajo nunca nos hizo falta un pan en la mesa.
- A MI HIJO:** Por sentir el amor más grande en mi vida y ser mi adoración te amo Robertito.
- A MIS HERMANOS:** Por ser quienes me apoyan en todo momento y por demostrarme su cariño y respeto los amo mucho.
- A MI ESPOSO:** Por su amor, apoyo y comprensión he podido alcanzar una meta como profesional.
- A MIS ASESORES:** Por su colaboración incondicional, paciencia en la elaboración de este trabajo. Dr. Freddy y Lic. Mendizábal, Dr. Rolando Gudiel por ser un ejemplo en mi vida los quiero mucho.

**A MIS MASCOTAS:** Dickby, Nekito, Osita, Canchito, Beba (piruja), Terry, Michi, Chispa Lu y Arturo por su gran amor a mis lindos peludos.

**A MIS COLEGAS Y AMIGAS:** Dra. Argelia Ruiz, Marlen Álvarez, Miriam Rivas y Leslie Meza, por su colaboración en diferentes etapas de la realización y culminación del trabajo de graduación en especial por su gran apoyo.

**A:** Hospital Veterinario, Granja Experimental de la Facultad de Medicina Veterinaria y Zootecnia y Dirección de la Escuela de Zootecnia por el apoyo brindado.



# ÍNDICE

I.	INTRODUCCIÓN.....	1
II.	HIPÓTESIS.....	2
III.	OBJETIVOS.....	3
	3.1 Objetivo general.....	3
	3.2 Objetivos específicos.....	3
IV.	REVISIÓN DE LITERATURA.....	4
	4.1 Clasificación taxonómica de las cabras.....	4
	4.1.1 Aspectos generales.....	4
	4.1.2 Hábitat.....	5
	4.2 Anatomía del sistema reproductivo caprino.....	6
	4.2.1 Ciclo reproductivo de la cabra.....	7
	4.2.2 Conducta sexual.....	8
	4.2.3 Ovulación.....	9
	4.3 Apareamiento y concepción.....	9
	4.4 Gestación.....	9
	4.4.1 Parto.....	10
	4.4.2 Síntomas de parto.....	10
	4.4.3 Puerperio.....	10
	4.5 Manejo reproductivo durante la preñez.....	11
	4.6 Métodos de diagnóstico de preñez.....	11
	4.6.1 No repetición del celo.....	11
	4.6.2 Palpación recto abdominal.....	11
	4.6.3 Laparotomía.....	12
	4.6.4 Laparoscopia.....	12
	4.6.5 Radiografía.....	12
	4.6.6 Citología vaginal.....	12
	4.6.7 Ecografía.....	12

4.6.7.1	Ecografía rectal.....	14
4.6.7.2	Ecografía transabdominal.....	14
4.6.7.3	Ecografía Doppler.....	15
4.6.7.3.1	Técnica de Doppler.....	15
4.6.7.4	Características de gestación positiva.....	16
4.6.7.4.1	Con Doppler.....	17
4.6.7.4.2	Con ecografía rectal y transabdominal.....	17
V.	MATERIALES Y MÉTODOS.....	18
5.1	Materiales.....	18
5.1.1	Recursos humanos.....	18
5.1.2	Recursos de campo.....	18
5.1.3	Recursos biológicos.....	19
5.1.4	Centros de referencia.....	19
5.1.5	Material de escritorio.....	19
5.2	Metodología.....	19
5.2.1	Área de estudio.....	20
5.3	Diseño estadístico.....	21
5.3.1	Variables a analizar.....	21
VI.	RESULTADOS Y DISCUSIÓN.....	23
VII.	CONCLUSIONES.....	26
VIII.	RECOMENDACIONES.....	28
IX.	RESUMEN.....	29
	SUMMARY.....	30
X.	REFERENCIAS BIBLIOGRÁFICAS.....	31
XI.	ANEXOS.....	34

## I. INTRODUCCIÓN

Actualmente en el país, las pequeñas explotaciones de cabras están buscando nuevas alternativas pecuarias, para el diagnóstico de preñez a manera que permitan manejar con mayor eficacia el control reproductivo de la explotación.

En el campo las prácticas tradicionales para realizar los diagnósticos generalmente requieren de mucho tiempo de observación para su confirmación; mientras más temprano se realicen los diagnósticos de gestación, más beneficios obtiene el criador (permite ser vendidas en época temprana y en buen estado, rechazar hembras problema, conocer porcentaje de preñez, estimar edad gestacional, estimar fechas de parto, y otros más), sin embargo también se requieren que éstos métodos aparte de su rapidez sean económicos, seguros y factibles.

El método Doppler es un estudio inocuo tanto para la madre como para el feto, teniendo las características de no ser invasivo, ser rápido y brindar la información, si la hembra está en estado de gestación o no está gestando.

El ultrasonido es una técnica eficiente, segura y fácil, pero de alto costo, por tal motivo se decidió hacer una comparación en cuanto a resultados con la técnica "Doppler". Siendo el parto la prueba confirmativa y comparativa.

El trabajo fue realizado en el área Caprícola de la Granja Experimental de la Facultad de Medicina Veterinaria y Zootecnia de la Universidad de San Carlos de Guatemala ubicada en el Campus Central de la Ciudad Universitaria Z. 12.

## **II. HIPÓTESIS**

No existe diferencia significativa entre el método Doppler y Ultrasonido con sonda rectal y transabdominal en el diagnóstico de preñez en cabras.

### **III. OBJETIVOS**

#### **3.1. Objetivo General**

- Generar información actual y experiencia del diagnóstico de preñez en cabras multíparas por medio de la utilización de los métodos “Doppler” y ultrasonido en el campo.

#### **3.2. Objetivos Específicos**

- Evaluar la efectividad de 3 métodos de diagnóstico de preñez (30, 60,90 días post servicio) en cabras.
- Comparar la efectividad de los 3 métodos para el diagnóstico de preñez en cabras.
- Enumerar las diferencias en la aplicación a nivel de campo entre los métodos Doppler Vrs. Ecografía para el diagnóstico de preñez en cabras.

## IV. REVISIÓN DE LITERATURA

La cabra es un mamífero rumiante doméstico, como de un metro de altura, ligero, esbelto, con pelo corto, áspero y a menudo rojizo, cuernos huecos, grandes, esquinados, nudosos y vueltos hacia atrás, un mechón de pelos largos colgante de la mandíbula inferior y cola muy corta. (Salvatierra, Contreras 2017)

### 4.1. Clasificación taxonómica de las cabras

Reino:	Animal	Clase:	Mamífero
Subclase III:	Euterios	Cohorte II:	Ungulados
Orden I:	Artiodáctilos		
Suborden B:	Rumiantes		
Sección (e):	Pécora		
Familia:	Bóvidos		
Subfamilia:	Caprinae		
Género:	Capra		
Especie:	<i>C. hircus</i>		
Subespecie:	C. h. aegagrus		
N.C:	Cabra (2)		

#### 4.1.1. Aspectos generales

Son capridos (*Caprinae*), como los Ovis (que incluye las ovejas), pero se distinguen de estos por la presencia de glándulas de olor cerca de los pies, en la ingle y en frente de los ojos, por la ausencia de otras glándulas faciales y por la presencia de una barba en los machos y de callos sin pelo en las rodillas de las patas delanteras (Cruz, 1984).

Para poder distinguir las razas, es importante enfocarse en las características

físicas como: Color del pelaje en especial de la cara, orejas y extremidades. Tamaño e inclinación de las orejas. Pelaje. Presencia de cuernos. Las más utilizadas:

- **Alpina francesa** Originaria de los Alpes Franceses; es de aptitud de tipo lechero su color varía de blanco a negro, gris café y hasta rojo.
- **Malagueña** La raza Malagueña se puede considerar como el producto de la unión de dos tipos ancestrales: la Cabra pirenaica y el tronco africano, representado por la cabra de Maltesa.
- **Murciana** Es de origen español de la ciudad de Jumilla se considera de aptitud tipo lechera. La cabeza es de tamaño medio, con forma triangular su color puede ser negro brillante o caoba,
- **Boer** Raza creada por la fusión de la cabra europea, angora e india. Su nombre deriva de la palabra alemana BOER que significa granja. Es una raza de excelentes condiciones para producir carne.
- **Anglo-Nubia** Esta raza se originó en Inglaterra al cruzar cabras inglesas con cabras orientales con orejas caídas que venían de lugares como Egipto, India, Abisinia y Nubia.
- **Angora** La cabra Angora es originaria del distrito de Ankara, Turquía en Asia menor. Es dócil y fácil de manejar. Su principal característica es la producción de pelo fino (Cruz, 1984).

#### 4.1.2. Hábitat

La cabra se adapta bien a zonas áridas, rocosas, montañosas y se desarrolla en áreas donde los cultivos y otros animales no pueden. Son excelentes escaladoras y se pueden trepar a los árboles para comer las hojas (JR, 1982).

## 4.2. Anatomía del sistema reproductivo caprino

Es importante conocer la anatomía y fisiología básica del aparato o sistema del ganado caprino, para comprender como es que las estructuras que lo componen participan en el proceso al cual están destinados, tanto en el macho como de la hembra.

- Aparato genital del macho: El aparato reproductor masculino de los caprinos se encuentra exteriormente adherido a la cavidad abdominal, estando sus órganos dispuestos a manera de acoplarse durante el acto sexual. (Diedrik & Franz, 1976)
- Aparato genital de la hembra: El aparato genital de la caprina está alojado parcialmente en la cavidad pélvica y parte en la cavidad abdominal. La cavidad pelviana o pelvis constituye una especie de canal formado por los dos huesos coxales, que cierran a dicha cavidad abajo y lateralmente, en tanto el sacro y algunas vértebras coccígeas, lo cierran arriba; se tiene además el ligamento sacro isquiático que constituye la parte postero lateral (Frandsen, 1976).

El aparato reproductor femenino de las cabras se encuentra formado básicamente por ovarios, trompas uterinas, útero, cérvix, vagina y vulva.

- Útero: Este órgano tipo bipartido es formado por 2 cuernos largos y un cuerpo corto. En el mismo ocurre la implantación del cigoto y el desarrollo del nuevo ser hasta el nacimiento.
- Ovarios: Posee 2 ovarios en forma ovalada, que presenta el lugar donde se producen y liberan los óvulos.
- Oviducto: Los 2 oviductos reciben el ovulo y aquí ocurre la fertilización o unión del ovulo con el espermatozoide.
- Cérvix: el cérvix también conocida como cuello uterino que mide



aproximadamente 3 pulgadas de largo y está formada por 6-7 anillos. Une el útero a la vagina.

- Vagina: Órgano copulador de la hembra es el canal por donde pasa el feto durante el parto.
- Vulva: Es la parte externamente visible del sistema reproductor de la hembra. (Frandsen, 1976)

#### **4.2.1. Ciclo reproductivo de la cabra**

En regiones templadas, las cabras se clasifican como paléstricas estacionales, que significa que sus crías nacen en la época más favorable del año.

La edad en que una cabra alcanza la pubertad es de 6-9 meses. El ciclo sexual (período que media entre 2 celos) dura en promedio 21 días, existiendo algunas variaciones según la raza, y el estro tiene una duración de 24-36 horas (Diedrik & Franz, 1976).

- Celo o estro: A partir de 24 horas antes de aceptar la cópula, manifiesta en forma creciente una serie de signos tales como el movimiento de la cola, aumento de la frecuencia de batido, y orina frecuente, ante la presencia del macho. A veces se observa una descarga de mucus por la vulva, a diferencia del ganado vacuno. (Jainudeen, Hafez, & Wahid, 2002)
- El ciclo estral: La hembra acepta al macho en el momento del celo, este periodo varía según la especie, pero en promedio es de 21 días (Ramirez, 2006)

**Fases del ciclo estral:** El ciclo estral se define como, el período de tiempo que va desde el inicio del celo o estro (Ramirez, 2006), hasta el inicio del siguiente. En este ritmo biológico se pueden diferenciar las siguientes fases:

- Proestro: Período de preparación durante el cual los folículos aumentan de tamaño. Durante el pro estro, en los días finales del ciclo se produce el crecimiento y la maduración del ovulo.
- Estro: Período de receptividad sexual, donde la hembra busca activamente al macho. (Lesur, 2004)
- Metaestro: Etapa principal cuando ha terminado la receptividad sexual, y concluye con el momento en que hay un cuerpo lúteo funcional, bien establecido. (Diedrik & Franz, 1976)

Comienza cuando termina la ovulación y el útero, se engruesa y elabora los líquidos necesarios para que el ovulo encuentre un medio favorable para su fecundación. (Padilla, 2020)

- Diestro: Período de actividad del cuerpo lúteo maduro que comienza cuatro días después de la ovulación. (Hormonas: progesterona y estrógeno). Significa que no hay calor y que los ovarios descansan (Diedrik & Franz, 1976).

Las cabras pueden ser montadas por primera vez, cuando hayan alcanzado un peso entre 20-25 Kg. (criollo) o 30-35 Kg. (razas mejoradas, con una edad mínima de 8 meses) (Lesur, 2004)

Las cabras no deben ser montadas tan pronto entren en su primer calor (celo), porque se detiene su crecimiento y además durante la gestación incurren en doble gasto, para alcanzar su desarrollo y alimentar al feto (Carrero & Verschuur, 2005)

#### **4.2.2. Conducta sexual**

La cabra se encuentra inquieta, con frecuencia agita la cola de manera rápida, muestra una conducta de intensa búsqueda del macho y permanecen muy cercas

de ellos. Es posible que se reduzca el apetito y la producción de leche, sin embargo, es difícil detectar el estro en ausencia del macho (Jainudeen, Hafez, & Wahid, 2002).

#### **4.2.3. Ovulación**

La mayor parte de las cabras ovulan entre 24 y 36 horas después del inicio del estro, La secuencia de acontecimientos hormonales durante del ciclo estral, En la cabra la fase de progesterona es larga (Cruz A. 2017).

En muchas razas de cabras se liberan 20 o más óvulos, durante el celo, la tasa de ovulación aumenta con la edad y alcanza un máximo a la edad de 3 a 6 años y luego declina gradualmente (Jainudeen, Hafez, & Wahid, 2002).

#### **4.3. Apareamiento y concepción**

La postura de la hembra sexualmente receptiva da fin al comportamiento de cortejo permitiendo que el apareamiento se lleve a cabo, la hembra permanece inmóvil, y el macho la monta y eyacula. El manejo de la reproducción es importante porque además de asegurar la perpetuidad de la especie, permite el mejoramiento genético (Hafez E., 1993)

#### **4.4. Gestación**

Dura 150 días o 5 meses comienza cuando el embrión se implanta en el útero y se desarrolla la placenta que protege y nutre el feto (Gioffredo & Petryna , 2010).

En el mismo se pueden diferenciar dos períodos de importancia central que son: G1 (los primeros 100 días) y G2 (los últimos 50 días) los cuales son necesarios tenerlos en cuenta porque las necesidades nutricionales de estos dos períodos son

totalmente distintas) Servicio de inicio de la gestación G1, b) Segunda etapa de la gestación G2 (Gioffredo & Petryna , 2010)

Las necesidades nutricionales de las madres con mellizos son 30 % más elevadas que las de las madres con una sola cría (Figueredo Basulto & Rosales Vélez, 2007).

#### **4.4.1. Parto**

El feto desempeña la función clave en el inicio del parto en ambas especies como la oveja y la cabra, pero este último es precedido por regresión del cuerpo lúteo en la cabra, los partos se presentan en cualquier momento del día (Gioffredo & Petryna , 2010)

#### **4.4.2. Síntomas de parto**

A medida que el parto se aproxima, la ubre aumenta de tamaño, el ligamento pélvico se relaja alrededor de la base de la cola y la vulva se agranda y alarga (Jainudeen, Hafez, & Wahid, 2002).

#### **4.4.3. Puerperio**

Período que inmediatamente sigue el parto y que se extiende el tiempo necesario para que el cuerpo materno (incluyendo hormonas y el aparato reproductor femenino) vuelvan a las condiciones pregestacionales (Gioffredo & Petryna , 2010)

Comprende el tiempo que pasa desde la expulsión de la placenta (pares) hasta que los órganos reproductores regresan a su estado normal (González-Stagnaro, 1978)

#### **4.5. Manejo reproductivo durante la preñez**

Si la cabra servida no vuelve a repetir celo entre los 17, 22 o más días significa que ha quedado preñada. Si a los 21 días vuelve a entrar en celo, aparearla otra vez. Prestando atención a los signos de preñez (Cruz A. 2017).

#### **4.6. Métodos de diagnóstico de preñez**

Es importante tanto para el profesional de medicina veterinaria, así como el productor de ganado caprino, conocer los métodos de diagnóstico de gestación para el ganado caprino fáciles de manejar, baratos, fiables y capaces de diagnosticar la gestación lo antes posible; existen varios métodos, para el efecto se mencionará algunos y se profundizará en los dos métodos que para el presente estudio interesan (González-Stagnaro, 1978)

##### **4.6.1. No repetición del celo**

Durante la época de monta la cabra repite celo entre los 7 y 23 días post-cubrición si no ha habido cubrición fértil. La sintomatología de la no repetición de celo como consecuencia del inicio de la gestación es difícilmente diferenciable de la sintomatología como consecuencia del período de reposo sexual estacional (fase de ancestro) (Hevia, Ramírez, & Quiles, 1997)

##### **4.6.2. Palpación recto-abdominal**

Este método, junto con el anterior –la no repetición de celo- son los métodos más tradicionales para el diagnóstico de gestación en cabras. Debido a las dimensiones del ano y del recto de los pequeños rumiantes que no permiten la introducción de la mano hasta el útero, se diseñó un método que permite acercar el útero a la mano (Hulet, 1972)

### **4.6.3. Laparotomía**

Este método implica hacer una pequeña incisión en el vientre del animal, por el que se pueda insertar un dedo y, de esta manera, poder palpar directamente el útero (González-Stagnaro, 1978)

### **4.6.4. Laparoscopia**

Su uso en medicina veterinaria se inicia en 1968 por Roberts para examinar el aparato reproductor de las ovejas. Más tarde esta técnica fue empleada por Dukelow et al (1971) y Kelley y Allison (1976) en cabras (Cruz A. 2017).

### **4.6.5. Radiografía**

Es una técnica que necesita personal especializado y ayuda para manejar el equipo. Siendo una técnica cara y con el inconveniente de la exposición a la radiación (González-Stagnaro, 1978).

El diagnóstico de gestación por radiografía se basa en la identificación del esqueleto fetal sobre rayos X, siendo posible, además, la identificación del número de fetos (Hevia, Ramírez, & Quiles, 1997).

### **4.6.6. Citología vaginal**

Esta técnica está basada en los cambios histológicos que acontecen en el epitelio vaginal durante la gestación (Hevia, Ramírez, & Quiles, 1997).

### **4.6.7. Ecografía**

Representa un método útil para identificar a las hembras gestantes, además

de ser seguro tanto para el operador como para el animal. Existen tres posibilidades para llevar a cabo el diagnóstico de gestación a través de esta metodología: Ultrasonografía de Modo “A”, ultrasonografía de Modo “B” y ultrasonografía Doppler (Hevia, Ramírez, & Quiles, 1997).

El ultrasonido son ondas sonoras (sonidos) no perceptibles para el hombre, ya que tienen una frecuencia de vibración superior al espectro audible del oído humano (aproximadamente 20.000Hz) (González-Stagnaro, 1978).

Las ondas se caracterizan a través de tres criterios:

- **Frecuencia:** Es el número de ciclos completos por unidad de tiempo y se mide en hertzios (Hz), de manera que: 1Hz= 1 ciclo por segundo.
- **Longitud:** de onda (lamba): es la distancia entre el pico de la compresión de un ciclo y el siguiente.
- **Velocidad:** es la rapidez con la que las ondas viajan a través de un medio.  
 $V = \text{frecuencia} \times \text{longitud de onda}$  (Fernández Sánchez, 2012)

El ultrasonido de modo A deriva del término amplitud y el principio en el cual se basa es la detección de líquidos en el útero de las hembras gestantes (Hevia, Ramírez, & Quiles, 1997).

El ultrasonido de modo B conocido como tiempo real, permite la visualización del útero ocupado por uno o varios productos además de las estructuras encargadas del intercambio sanguíneo entre la madre y la cría: placentomas; a través de una imagen bidimensional reflejada en una pantalla en diferentes tonos de gris (Hevia, Ramírez, & Quiles, 1997).

**Técnica ecográfica:** es una técnica basada en la producción y emisión de ultrasonidos. No es fundamental dominar la teoría sobre la técnica ecográfica, y qué

nos interesa la parte más práctica de la aplicación, es fundamental conocer una serie de conceptos teóricos (Fernández Sánchez, 2012).

La clasificación de los tejidos para su evaluación ecográfica

- Tejidos Blandos: Entre estos podemos incluir músculos y los diversos parénquimas de órganos internos.
- Tejido Óseo: Los huesos poseen una impedancia acústica muy fuerte, por lo que no hay imágenes definidas detrás de un tejido óseo.
- Líquidos, cálculos y gas: Los líquidos se pueden apreciar como zonas carentes de eco (también denominadas anecogénicas), podemos encontrar como líquidos puros, es decir, los más semejantes al agua, como la orina, bilis, líquido amniótico (Franck, Martinot, & Lorient, 1997)

La imagen que se deberá visualizar, es el útero y las estructuras que nos señalen una condición de animal “seco” o “preñado”, ya sea único, mellicero o en algunos casos triple (López S. Sf).

#### **4.6.7.1 Ecografía rectal**

Se introduce la sonda por el recto, para hacer el diagnóstico por encima del tracto reproductor (Buckrell, 1988)

#### **4.6.7.2 Ecografía transabdominal**

Se puede explorar a través de la pared abdominal pegado a la ubre y dirigido hacia arriba y atrás (vértebras coxales). Este método se puede realizar a partir de los 30 días de edad gestacional. Se hace necesario el uso de un elemento que elimine el aire entre la piel y el transductor, pudiéndose utilizar un gel especialmente diseñado para tal efecto o bien agua (Sales Zlatar, 2002)



### **4.6.7.3 Ecografía Doppler**

El principio en el que se basa este tipo de ultrasonido para el diagnóstico de gestación, es la detección de actividad o movimiento del propio feto, de la circulación fetal (latido cardiaco, flujo sanguíneo umbilical) o bien de la arteria uterina media (Hevia, Ramírez, & Quiles, 1997).

Este posee un amplificador y utiliza una sonda exploratoria circular y plana que, en contacto con la superficie abdominal, actúa como emisor y receptor de ondas proyectando una señal continua, con frecuencias entre 2.5 y 5 MHz y de baja intensidad hacia el interior del cuerpo. (Cruz A. 2017)

#### **4.6.7.3.1 Técnica de Doppler**

Este método se debe practicar en ayunas, para evitar interferencias con la repleción del rumen, la digestión y los sonidos intestinales.

Las estructuras internas sin actividad o de escaso movimiento retornan el sonido a la misma frecuencia que el transmitido, no siendo audibles, mientras que los órganos en movimiento, varían la frecuencia del sonido transmisible; esta señal amplificada es detectada por la sonda y convertida en sonidos identificables y audibles, en forma proporcional a la calidad del movimiento de las estructuras reflejadas. (Cruz A. 2017).

El Doppler permite detectar ecos de:

- La rápida circulación sanguínea fetal, arterial y de cordón umbilical, aproximadamente a partir de 45 días, mediante sonda externa.
- La circulación sanguínea de la arteria uterina, cuyo diámetro y frecuencia de pulsación aumentan rápidamente en la hembra preñada.

- Actividad cardiaca fetal, como latidos definidos, galopantes, de frecuencia superior a la materna
- Movimientos fetales agudos y breves, como latigazos característicos. (Cruz A. 2017)

La sonda exploratoria se debe de desplazar sobre la zona de proyección del útero grávido que se extiende hacia adelante hasta la perpendicular bajada desde el 13 espacio intercostal derecho sobre la línea blanca y hacia atrás, la vertical que pasa por el borde anterior del pubis. En el animal vacío, el útero está contenido en su totalidad en la cavidad pélvica (López S. Sf).

En el animal en gestación, la sonda se introduce entre los miembros posteriores, por delante de la glándula mamaria, variando su posición de acuerdo a la edad de gestación y a unos 2-5 cm a cada lado de la línea blanca. En caso de gestaciones precoces, la sonda se moviliza suavemente con movimientos laterales y circulares, en especial, en el área ventrolateral derecha, debido al desplazamiento del útero por el rúmen. En gestaciones avanzadas, la sonda se orienta hacia adelante en proximidad de los arcos costales del lado derecho (López S. Sf).

Este método es efectivo a partir de los 70 días de gestación, una detección más temprana entre 45-60 días depende de la experiencia del operador, instrumento y número de fetos, por lo que se recomienda un segundo examen 15 días después en casos negativos para elevar su exactitud. Una hembra se considera vacía, cuando luego de 5 minutos no se detectan cambios (López S. Sf).

#### **4.6.7.4 Características de gestación positiva**

Debido a la forma en la que las cabras están constituidas, puede ser difícil decir si una cabra está embarazada sólo con ver la forma o el tamaño de su abdomen. Por esa razón, hay otras maneras que son más confiables para la

identificación de una cabra embarazada (González-Stagnaro, 1978).

#### **4.6.7.4.1 Con Doppler**

En caso positivo de gestación y vitalidad fetal se percibe principalmente la mayor frecuencia de la actividad cardíaca fetal, apareciendo como latidos definidos, sumamente rápidos, de sensación galopante, que se refleja en una pulsación de frecuencia superior y distinguible a la del pulso materno, alcanzando usualmente a duplicarla (140 a 180 por minuto) (González-Stagnaro, 1978).

#### **4.6.7.4.2 Con ecografía rectal y transabdominal**

Los signos gestacionales que confirman un diagnóstico precoz de preñez en una ecografía son:

- Presencia de vesícula amniótica.
- Presencia de masa embrionaria.
- 18-22 días de gestación: Se puede ubicar el saco o vesícula gestacional, que es el que contiene al embrión
- 25-30 días de gestación: Se puede visualizar el corazón latiendo, señal inequívoca de vitalidad y viabilidad.
- 40 días en adelante: Se puede detectar el inicio de la formación de los cotiledones y estructuras fetales y placentarias.
- Presencia de latido cardíaco. (González-Stagnaro, 1978).

Las causas que pueden dar un diagnóstico positivo con ultrasonido y negativo con Doppler:

- Útero normal gestacional (mellizos).
- Maceración fetal.

- Muerte fetal.

## **V. MATERIALES Y MÉTODOS**

### **5.1. Materiales**

#### **5.1.1. Recursos humanos**

- Estudiante investigadora.
- Asesores de trabajo de investigación.
- Estudiantes de área zootecnia.
- Personal de la granja.
- Estudiante de EPS de Medicina Veterinaria.
- Operador (a) del equipo de ultrasonografía.
- Operador (a) del equipo Doppler.

#### **5.1.2. Recursos de campo**

- Vehículo para transporte.
- Lazos.
- Tijeras.
- Equipo de ultrasonido con transductor de 7.5 MHz para vía rectal sonda transabdominal con transductor de 5.00 MHz. Marca SIUICTS-800.
- Aparato Doppler de 3MHz Marca Huntleigh Modelo FD2.
- Baterías para el funcionamiento del Doppler.
- Gel para ultrasonido.
- Fichas de control para diagnóstico de preñez.

### **5.1.3. Recursos biológicos**

- 31 cabras en edad reproductiva
- 02 cabros machos.

### **5.1.4. Centros de referencia**

- Biblioteca central Universidad de San Carlos de Guatemala.
- Biblioteca de la Facultad de Medicina Veterinaria y Zootecnia.
- Bibliotecas particulares.
- Servicio de internet.

### **5.1.5. Material de escritorio**

- Libreta de apuntes.
- Hojas de papel carta de 80 gr.
- Tinta negra y blanca.
- Impresora.
- Computadora.
- Lápiz.
- Lapiceros.
- Marcadores resaltadores de texto.

## **5.2. Metodología**

Para la realización del presente estudio, se utilizaron 31 cabras hembras, posiblemente cargadas por monta natural y/o inseminación de raza Saanen y Alpina.

Las cabras para evaluarlas se tomaron una por una, dentro del aprisco de la Granja Experimental de la Facultad de Medicina Veterinaria y Zootecnia, sacándolas al pasillo de este dónde se trabajaron de la siguiente manera:

- Se clasificaron a través de una placa metálica de identificación y se tomó una foto de cada una de las cabras.
- Cada cabra se sujetó en posición de cuadripedestación (de pie en sus cuatro miembros).
- Se aplicó gel al transductor del aparato Doppler y se ubicó este en la región abdominal derecha evitando el área de la ubre. Se ubicaron las siguientes estructuras anatómicas: arteria uterina, vena umbilical y corazón fetal.
- Se procedió a realizar el ultrasonido, para confirmar el diagnóstico obtenido con el Doppler, en dos fases:
- Estudio transabdominal: se aplicó gel sobre el transductor transabdominal usando movimientos en patrón de craneal a caudal y de caudal a craneal en búsqueda de embriones y vesículas embrionarias.
- Estudio rectal: Se le aplicó el gel al transductor y se introdujo por vía rectal, en dirección hacia dorsal y caudal, en búsqueda de embriones y vesículas embrionarias.
- Concluido los estudios, se identificó a cada cabra con un crayón de color azul en el puente nasal.
- Se realizaron visitas periódicas de control al rebaño, a partir de los 30 días de monta o inseminación para monitoreo de eventualidades como abortos u otras patologías y confirmación de partos.
- Los datos obtenidos, se anotaron en la ficha elaborada para esta finalidad, llevando el control y registro de cada animal.

### **5.2.1 Área de estudio**

El trabajo fue realizado con cabras pertenecientes a la granja experimental de

la Facultad de Medicina Veterinaria y Zootecnia, de la Universidad de San Carlos de Guatemala, ubicada en el campus central de la ciudad universitaria, Ciudad Capital zona 12.

La granja experimental que cuenta con el área caprícola, la cual tiene una extensión de 500mt<sup>2</sup> aproximadamente, posee un área de bodega, sala de ordeño, potreros, área de maternidad donde se encuentran cunas para los recién nacidos, instalaciones antiguas y cuenta con el aprisco de estructura metálica con pisos de madera.

Según el Instituto Nacional de Sismología, Vulcanología, Meteorología e Hidrología de Guatemala; la ciudad Capital de Guatemala, posee una temperatura media de 19.6 grados centígrados, con una humedad relativa del 77%, y una precipitación anual de lluvia de 1,274.7 (mm).

Las razas de las cabras utilizadas en este proyecto serán Saanen, Alpina que se alimentan de arbustos, incluyen en sus dietas básicamente herbáceas y pastos que son consumidos siempre frescos, Tithonia (*Tithonia diversifolia*), Napier morado (*Pennisetum purpureum*), raciones de concentrado, suplementos como sales minerales.

### **5.3 Diseño estadístico**

Se adaptó un diseño estadístico irrestricto al azar con 3 métodos: Doppler; ultrasonido rectal; ultrasonido transabdominal.

#### **5.3.1 Variables a analizar**

- Eficacia para el diagnóstico de preñez temprano desde los 30-120 días. Es decir, si hubo presencia o no de parto o algún aborto.

- Costo y tiempo

Se determinó cuál es el porcentaje de detección de hembras preñadas según los métodos de Doppler y ultrasonido.

Se utilizó la prueba Kappa para el análisis del índice de concordancia de los resultados.

Los resultados obtenidos pueden variar en un rango que va desde 0 (concordancia nula) hasta 1 (concordancia total) según la escala: Escala de concordancia kappa:

- 1.00 – 0.81 óptima
- 0.80 – 0.61 buena
- 0.60 – 0.41 regular
- 0.40 – 0.21 mala
- 0.20 – 0.00 pésima (Meyer; Garret 1967).

Kappa se calcula con la siguiente fórmula:

$$K = \frac{2(AD - BC)}{N_1 + N_2 + N_3 + N_4}$$

Donde las Ns son los totales marginales etiquetados así:

Donde las Ns son los totales marginales etiquetados así:

		MD # 1		
		SI	NO	
MD#2	SI	A	B	N <sub>1</sub>
	NO	C	D	N <sub>2</sub>
		N <sub>3</sub>	N <sub>4</sub>	TOTAL

Fuente: (López S. Sf)



## VI. RESULTADOS Y DISCUSIÓN

El estudio inició con la evaluación de 31 hembras, de las cuales 3 fueron descartadas en el transcurso del estudio; por lo tanto, la información del estudio es de 28 hembras, a las que se les realizó seguimiento durante 120 días.

La eficacia de los métodos estudiados, se evaluaron según la presencia o no de partos y/o abortos.

En cuanto a la efectividad de los métodos, éstos variaron según los días de gestación, obteniendo con el método Doppler un 92.8% a los 30 días, un 96.43% a los 60 días de gestación, un 85.71% a los 90 días y un 82.14% a los 120 días de gestación.

Con el método de ecografía rectal, se logró una efectividad del 96.43% a los 30 días, y un 100 % a los 60, 90 y 120 días de gestación. (Ver Anexo 11.2: Cuadro de Porcentaje de Efectividad de los Métodos).

Con el método de ecografía transabdominal, se logró una efectividad del 78.54% a los 30 días de gestación, un 96.43 % a los 60 días de gestación, un 75% a los 90 días y un 60.71% a los 120 días de gestación. La mayor efectividad del método se ve reflejada a los 60 días de gestación. La efectividad del método disminuye a los 120 días de gestación, esto puede deberse a que diagnósticos falsos positivos se pueden atribuir a un útero cargado de líquido como consecuencia de un cuerpo lúteo persistente. (Ver Anexo Cuadro 2 de Porcentaje de Efectividad de los Métodos)

Comparando la efectividad de los 3 métodos para el diagnóstico de preñez en cabras, el método de ecografía rectal alcanza un 99.11% de efectividad, seguido del método Doppler con un 89.29% y el transabdominal del 77.68%.

En cuanto al tiempo, a los 60 días los métodos fueron más concordantes en la efectividad, el método de ecografía rectal fue efectivo todo el periodo de estudio, mientras en el que los otros métodos hubo una tendencia a reducir su efectividad.

Existen otras diferencias entre los 3 métodos, siendo una de éstas el factor tiempo y costo. El costo promedio para realizar un Doppler es de Q.15.00 (quetzales) por unidad animal, con una ecografía transabdominal es de Q.40.00 por unidad animal, y con una ecografía rectal es de Q. 40.00 por unidad animal. (Q) Quetzales es la medida de moneda nacional; el costo se calcula en base a costo de equipo y arancel de Médicos Veterinarios de Guatemala.

En cuanto al tiempo de velocidad en que se realizan los exámenes, con el método Doppler la velocidad del examen se realiza en un promedio de 5 minutos por animal. Con el método de sonda rectal se emplea un promedio de 5-10 minutos (tiempo empleado para liberar el recto, proteger e introducir la sonda, etc.) y con el método con sonda transabdominal un promedio de 10 minutos.

Cada uno de los métodos tiene sus ventajas y desventajas, los tres métodos se consideran relativamente de rápida respuesta, en dónde no requieren mucho tiempo para realizar el estudio, sin embargo, hay que tomar en cuenta los factores previos al examen que influyen en el mismo como lo es la preparación del animal (rasurado, ayuno, vaciado intestinal), lugar donde se realizará el examen (luz, ruido, espacio, etc.).

Al analizar el análisis estadístico por medio de las pruebas no paramétricas de Friedman y Kruskal Wallis se encontró diferencia estadística altamente significativa ( $P < 0.0001$ ) entre los métodos.

En la Prueba de Kappa, las concordancias encontradas fueron:

- Rectal vrs Doppler Kappa de 0.44 moderada concordancia
- Rectal vrs transabdominal 0.47 moderada concordancia
- Doppler vrs transabdominal 0.11 leve concordancia

Las concordancias entre ultrasonido Rectal Vrs Doppler y Rectal Vrs Transabdominal son similares lo que demuestra que el estudio Doppler tiene aplicación aceptable para el diagnóstico temprano, tomando como referencia de mayor efectividad al estudio Rectal.

Es de recalcar que la efectividad aumenta con la experiencia del operador, frecuencia de la sonda, posición del animal, región del examen, duración del examen, estado de gestación, ayuno, raza, número de partos, etc.

## VII. CONCLUSIONES

- En cuanto a la efectividad de los métodos, ésta varía según los días de gestación, alcanzando la mayor efectividad a los 60 días de gestación y disminuyendo a los 120 días. Siendo el mejor método de estudio y basados en las pruebas de Friedman y Kruskal Wallis el método de ecografía rectal, seguido del Doppler y de ultimo el de método de ecografía transabdominal.
- El método por ecografía rectal fue el método más exacto de los 3 en este estudio, (teniendo un promedio de 99.11%) sin embargo, es un método que sólo debe realizarse bajo estricto control por medio de un técnico capacitado (Médico Veterinario, Licenciado Zootecnista y/o técnico en área de reproducción).
- La eficacia en el método Doppler disminuye en los días cercanos al parto, debido a la interferencia del feto con las estructuras a escuchar.
- El método por ecografía transabdominal mostró menor promedio de efectividad (77.68%) en el diagnóstico de gestación debido a la dificultad de encontrar estructuras compatibles con gravidez.
- En la Prueba de Kappa, las concordancias encontradas entre los métodos Rectal Vrs Doppler fue de 0.44, por lo que se considera de regular concordancia.
- En la Prueba de Kappa, las concordancias encontradas entre los métodos Rectal Vrs transabdominal fue 0.47, por lo que se considera de regular concordancia.

- En la Prueba de Kappa, las concordancias encontradas entre los métodos Doppler Vrs transabdominal fue de 0.11 por los que se considera de leve concordancia.
- Si se hubiese medido la prueba de Kappa a los 30 y 60 días la concordancia hubiese sido alta.
- En cuanto al tiempo en que se realizan los exámenes, la velocidad del examen se realiza más rápidamente con el método Doppler (5min.), seguido por el método con sonda rectal (5-10min) y por último el método con sonda transabdominal (10 minutos).
- Los exámenes deberían de hacerse en ayunas, para evitar interferencias con la rumia y sonidos intestinales por movimiento.
- Es más económico realizar un diagnóstico de gestación por método Doppler (Q.15.00), por animal, seguido por método de ecografía transabdominal y ecografía rectal (Q. 40.00) por animal. (Q) Quetzales es la medida de moneda nacional; el costo se calcula en base a costo de equipo y arancel de Médicos Veterinarios de Guatemala.

## VIII. RECOMENDACIONES

- Es necesario que las explotaciones en donde se realicen diagnósticos de gestación caprina, se practiquen sistemas óptimos de registros e identificación, ya que esto facilita el seguimiento y verificación de los resultados y el manejo adecuado del rebaño.
- Los métodos de diagnóstico Doppler y ecografía transabdominal deberían de requerir un rasurado de la zona abdominal lo que favorece un mejor contacto con la piel, y por ende un mejor diagnóstico; sin embargo, esto requiere de más tiempo, en caso el operador no sea muy experto.
- Realizar los diagnósticos de preñez pasado los 40 días de preñez, aumentaría la efectividad del diagnóstico.
- El método Doppler es recomendado para el tipo de explotación caprina que representa un método de diagnóstico económico, rápido y confiable y con grado de efectividad bastante amplio.

## IX. RESUMEN

El siguiente trabajo fue realizado en 28 cabras posiblemente preñadas pertenecientes a la Granja Experimental de la Facultad de Medicina Veterinaria y Zootecnia. Las cabras fueron sometidas a 3 métodos diferentes de diagnóstico de preñez, siendo estos el método con sonda Rectal, método Doppler y el método con sonda transabdominal. Cada cabra fue evaluada a los días 30, 60, 90, y 120 post cubrición.

Evaluando la efectividad de los métodos se concluyó que el método con sonda Rectal, con un promedio de 99.11% es el más efectivo, seguido por el método Doppler con un 89.29% y por último el método con sonda Transabdominal con un 77.68%.

En cuanto al tiempo en que se lleva cada método, el más rápido es el método Doppler siendo en promedio 5 minutos seguido del Rectal de 7 minutos y por último el Transabdominal 10 minutos.

En la Prueba de Kappa, las concordancias encontradas entre cada método fueron diferentes, siendo Rectal Vrs Doppler y Rectal Vrs Transabdominal de concordancia moderada, mientras que Doppler Vrs Transabdominal fue de leve concordancia.

Los costos para realizar un diagnóstico de preñez en cabras por método Doppler es de un promedio de Q.15.00 seguido por método de ecografía transabdominal y ecografía rectal con un costo de Q. 40.00. (Q) Quetzales es la medida de moneda nacional; el costo se calcula en base a costo de equipo y arancel de Médicos Veterinarios de Guatemala.

## SUMMARY

The following work was carried out in 28 pregnant goats possibly belonging to the Experimental Farm of the Faculty of Animal Husbandry and Veterinary Medicine. Goats were subjected to three different methods of pregnancy diagnosis, these being transrectal ultrasound method, Doppler method and transabdominal ultrasound. Each goat was assessed at days 30, 60, 90, and 120.

Evaluating the effectiveness of the methods it was concluded that the transrectal method is the most effective, followed by the Doppler method and finally the transabdominal method.

As for the time each method is, the faster the Doppler method being an average of 5 minutes followed by transrectal 7 minutes and finally the transabdominal 10 minutes.

In the Kappa Test, the concordances found between each method were different, with Rectal Vrs Doppler and Rectal Vrs Transabdominal of moderate agreement, while Doppler Vrs Transabdominal concordance was slight.

The costs to perform a pregnancy diagnosis in goats by Doppler method averages Q.15.00 followed by transabdominal ultrasound and rectal ultrasound at a cost of Q. 40.00. (Q) Quetzales is the measure of national currency; The cost is calculated based on the cost of equipment and the fee of Veterinary Doctors of Guatemala.



## X. REFERENCIAS BIBLIOGRÁFICAS

- Buckrell, B. (1988). *Applications of ultrasonography in reproduction in sheep and goats*. *Theriogenology*. Recuperado el 20 de junio de 2020, de <https://www.sciencedirect.com/science/article/abs/pii/0093691X88900325?via%3Dihub>
- Carrero, H., & Verschuur, M. (marzo de 2005). SENA. Recuperado el 17 de agosto de 2020, de [https://repositorio.sena.edu.co/bitstream/11404/4273/1/capricultura\\_2005.pdf](https://repositorio.sena.edu.co/bitstream/11404/4273/1/capricultura_2005.pdf)
- Cruz, A. (1984). *Capricotecnia 1*. México: Limusa.
- Diedrik, I., & Franz, E. (1976). *Endocrinología y Fisiología de la Reproducción de los Animales Zootécnicos*. Zaragoza, España: Acribia.
- Fernández Sánchez, M. (2012). *Reproducción y control ecográfico en vacunos: El ciclo estral desde una nueva perspectiva*. España: Servet.
- Figueredo Basulto, L., & Rosales Vélez, A. (2007). Recuperado el 12 de septiembre de 2020, de [http://www.produccion-animal.com.ar/produccion\\_ovina/produccion\\_ovina/09-alimentacion\\_reproductora.pdf](http://www.produccion-animal.com.ar/produccion_ovina/produccion_ovina/09-alimentacion_reproductora.pdf)
- Franck, M., Martinot, S., & Loriot, N. (1997). *Ecografía abdominal del perro y el gato*. Barcelona, España.
- Frandsen, R. (1976). *Anatomía y Fisiología de los Animales Domésticos* (Segunda ed.). (V. A. Amir, Trad.) México: Interamericana.
- Gioffredo, J., & Petryna, A. (2010). *Caprinos: Generalidades, nutrición, reproducción e instalaciones*. Cuarto Río, Argentina: Facultad de Agronomía Veterinaria.
- González-Stagnaro, C. (1978). *Momento de Ovulación en Cabras en Celo Natural y Sincronizado*. Venezuela: Universidad de Zulia, Instituto de Investigación Agronómica.
- Hafez E., S. (1993). *Anatomía del aparato reproductor fememino* (5a. ed.). México: Interamericana-McGraw-Hill. Recuperado el 8 de julio de 2020, de <http://www.saber.ula.ve/bitstream/handle/123456789/30276/articulo5.pdf?sequence=1&isAllowed=y>
- Hevia, M., Ramírez, A., & Quiles, A. (1997). *Métodos de Diagnóstico de Gestación en Cabras*. Murcia, España: Universidad de Murcia. Recuperado el 12 de



enero de 2018, de  
[https://www.mapa.gob.es/ministerio/pags/Biblioteca/Revistas/pdf\\_MG%2FMG\\_1997\\_94\\_34\\_40.pdf](https://www.mapa.gob.es/ministerio/pags/Biblioteca/Revistas/pdf_MG%2FMG_1997_94_34_40.pdf)

Hulet, C. V. (1972). *Abdominal palpation technique for diagnosis*. J. Anim.

Jainudeen, M. R., Hafez, E. S., & Wahid, H. (2002). *Ovejas y cabras reproducción e inseminación artificial en animales* (Séptima ed.). México: Interamericana-McGraw-Hill.

JR, L. d. (1982). Clasificación de las Zonas de Vida de Guatemala a nivel de Reconocimiento. Guatemala: MAGA.

Lesur, L. (2004). *Manual del Caprino*. Trillas.

Padilla, F. (1 de diciembre de 2020). *Slideshare*. Recuperado el 26 de agosto de 2020, de <https://es.slideshare.net/YairEcheverriaJimene/ciclo-estral-55634989>

Ramirez, L. (2006). *El ciclo estral y menstrual*. Trujillo, Venezuela: Mundo Pecuario. Recuperado el 18 de julio de 2020

Sales Zlatar, F. (2002). Recuperado el 26 de julio de 2020, de <http://biblioteca.inia.cl/medios/biblioteca/informativos/NR40605.pdf>





# **XI. ANEXOS**

**FICHA CLINICA PARA DIAGNOSTICO DE PREÑEZ**

FECHA: \_\_\_\_\_ CC: \_\_\_\_\_

NO. ANIMAL: \_\_\_\_\_ PESO: \_\_\_\_\_

RAZA: \_\_\_\_\_ EDAD: \_\_\_\_\_

DIAS DE PREÑEZ: \_\_\_\_\_

MACHO: \_\_\_\_\_ REGISTRO: \_\_\_\_\_ RAZA: \_\_\_\_\_

**RESULTADOS:**

**DOPPLER:**

POSITIVO: \_\_\_\_\_ NEGATIVO: \_\_\_\_\_

**ULTRASONIDO TRASABDOMINAL:**

POSITIVO: \_\_\_\_\_ NEGATIVO: \_\_\_\_\_

**ULTRASONIDO RECTAL:**

POSITIVO: \_\_\_\_\_ NEGATIVO: \_\_\_\_\_

**OBSERVACIONES:**

---

---

---

### Cuadro 1 Resultados

TIPO DE APARATO	30 DIAS		60 DIAS		90 DIAS		120 DIAS	
	Positivo	Negativo	Positivo	Negativo	Positivo	Negativo	Positivo	Negativo
SONDA RECTAL	27	1	28	0	28	0	28	0
DOPPLER	26	2	27	1	24	4	23	5
S.TRANSABDOMINAL	22	6	27	1	21	7	17	11

Fuente: Elaboración propia.

### Cuadro 2 Porcentaje de Efectividad de los Métodos

TIPO DE APARATO	30 DIAS	60 DIAS	90 DIAS	120 DIAS	PROMEDIO
S. RECTAL	96.43	100.00	100.00	100.00	99.11
DOPPLER	92.86	96.43	85.71	82.14	89.29
S.TRANSABDOMINAL	78.57	96.43	75.00	60.71	77.68

Fuente: Elaboración propia.


Figura 1 Se emplea el equipo de ecografía con sonda transabdominal.



Fuente: Elaboración propia



**Figura 2 Observación de la sujeción y realización de la ecografía con sonda transabdominal por medio M.V Viviana Lariza.**



Fuente: Elaboración propia

**Figura 3 Manejo del equipo de Doppler.**



Fuente: Elaboración propia

**Figura 4 Sujeción y lectura del equipo de Doppler con apoyo de estudiante de EPS de Veterinaria, se utiliza la técnica correcta para la realización de ecografía transabdominal por medio del Dr. Fredy Gonzales del área de Mayores de la Facultad de Medicina Veterinaria.**



Fuente: Elaboración propia

**Figura 5 Modo correcto de sujeción en cabras.**





Fuente: Elaboración propia

**Figura 6 Apoyo del personal de granja para realizar trabajo de tesis.**



Fuente: Elaboración propia

**Figura 7 Apoyo de la Dra. Miriam Rivas Noguera para la realización de la tesis.**



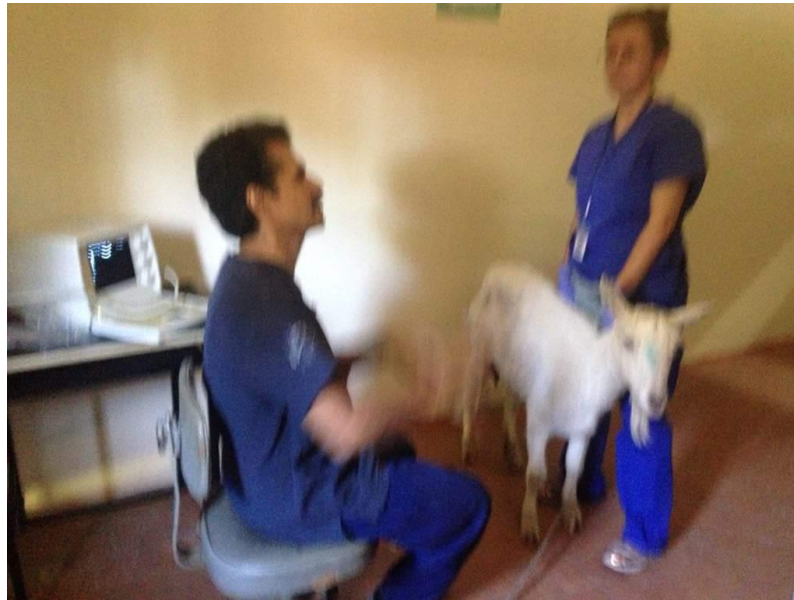Fuente: Elaboración propia

**Figura 8 Utilización de Equipo Doppler para la identificación de sonido como imagen.**



Fuente: Elaboración propia

**Figura 9 Apoyo del M.V Rolando Gudiel en el Hospital de Medicina Veterinaria para la confirmación de Ecografía con sonda transabdominal.**



Fuente: Elaboración propia

**Figura 10** Equipo de la Escuela de Zootecnia en apoyo al trabajo de Tesis con el Lic. Zootecnista Gabriel Mendizábal y el Lic. Zoot. Roberto Ruano Viana.



Fuente: Elaboración propia





UNIVERSIDAD DE SAN CARLOS DE GUATEMALA  
FACULTAD DE MEDICINA VETERINARIA Y ZOOTECNIA  
ESCUELA DE MEDICINA VETERINARIA

EVALUACIÓN DE LA EFECTIVIDAD DE LOS MÉTODOS DOPPLER  
VRS ECOGRAFÍA CON SONDA RECTAL Y TRANSABDOMINAL EN  
EL DIAGNÓSTICO DE PREÑEZ EN CABRAS

F.   
SOFIA TORRES ORTIZ

F.   
M.Sc. Fredy Rolando González  
Guerrero  
Asesor Principal

F.   
Lic. Zoot. Gabriel Gerardo  
Mendizábal Fortún  
Asesor

F.   
M.V. Rolando Antonio Gudiel Jovel  
Evaluador

IMPRIMASE

F.   
M. A. Gustavo Enrique Taracena Gil  
Decano

