

“EVALUACIÓN COMPARATIVA DEL CONOCIMIENTO TEÓRICO SOBRE LA APLICACIÓN CORRECTA DE TÉCNICAS DE EXODONCIA SIMPLE DE LAS PIEZAS DENTARIAS PERMANENTES DEL MAXILAR SUPERIOR, ENTRE LOS ESTUDIANTES REGULARES DE CUARTO Y QUINTO AÑOS DE LA FACULTAD DE ODONTOLOGÍA DE LA UNIVERSIDAD DE SAN CARLOS DE GUATEMALA, EN EL AÑO 2004”

Tesis presentada por:

JESÚS ADOLFO RAFAEL TORRES

Ante el tribunal de la Facultad de Odontología de la Universidad de San Carlos de Guatemala, que practicó el examen General Público, previo a optar al Título de:

CIRUJANO DENTISTA

Guatemala, octubre de 2005

JUNTA DIRECTIVA DE LA FACULTAD DE ODONTOLOGÍA

Decano:	Dr. Eduardo Abril Gálvez
Secretaria:	Dra. Cándida Luz Franco Lemus
Vocal Primero	Dr. Sergio Armando García Piloña
Vocal Segundo:	Dr. Guillermo Alejandro Ruiz Ordóñez
Vocal Tercero:	Dr. César Mendizábal Girón
Vocal Cuarto:	Br. Pedro José Asturias Sueiras
Vocal Quinto:	Br. Carlos Iván Dávila Alvarez

TRIBUNAL QUE PRACTICÓ EL EXAMEN GENERAL PÚBLICO

Decano:	Dr. Eduardo Abril Gálvez
Vocal Primero:	Dr. Sergio Armando García Piloña
Vocal Segundo:	Dr. Guillermo Alejandro Ruiz Ordóñez
Vocal Tercero:	Dr. Denis Tyrone Chew González
Secretaria:	Dra. Cándida Luz Franco Lemus

ACTO QUE DEDICO

A DIOS :

Por haberme permitido finalizar mi Carrera Universitaria. Gracias por su ayuda incondicional, por darme sabiduría y la luz a lo largo de mi camino.

A MIS PADRES:

Jesús Adolfo Rafael y Gloria Marina Torres de Rafael. Mil gracias por su amor, ayuda, consejos y por ser tan especiales.

A MI HERMANA:

Gloria Griselda Rafael Torres. Por su apoyo y confianza gracias.

A MI SOBRINA:

Karla Michelle Sarahi Marroquín Rafael. Con especial cariño, que DIOS la bendiga siempre.

A MIS ABUELITAS:

Hercilia López y María Donata Rafael. Por su cariño y comprensión gracias.

A MI ABUELO:

Victor Torres Altán. Con especial recuerdo, DIOS te bendiga.

TESIS QUE DEDICO

A: Mi patria Guatemala.

A: Mi San José Pinula querido que me ha visto crecer.

A: La Universidad de San Carlos de Guatemala.

A: La Facultad de Odontología de la Universidad de San Carlos de Guatemala.

A: Dr. Denis Tyrone Chew González asesor de tesis, gracias por su orientación y consejos profesionales.

A: Dr. Hector Molina y Dr. Alejandro Kiste, amigos que creen en mi trabajo, gracias por su amistad.

A: Todos mis catedráticos que fueron parte de mi formación académica universitaria.

A: A todos mis amigos y compañeros que compartimos y nos apoyamos en las aulas universitarias.

HONORABLE TRIBUNAL EXAMINADOR

Tengo el honor de someter a su consideración mi trabajo de tesis intitulado “EVALUACIÓN COMPARATIVA DEL CONOCIMIENTO TEÓRICO SOBRE LA APLICACIÓN CORRECTA DE TÉCNICAS DE EXODONCIA SIMPLE DE LAS PIEZAS DENTARIAS PERMANENTES DEL MAXILAR SUPERIOR, ENTRE LOS ESTUDIANTES REGULARES DE CUARTO Y QUINTO AÑOS DE LA FACULTAD DE ODONTOLOGÍA DE LA UNIVERSIDAD DE SAN CARLOS DE GUATEMALA EN EL AÑO 2004”, conforme lo demandan los Estatutos de la Facultad de Odontología de la Universidad de San Carlos de Guatemala, previo a optar al título de:

CIRUJANO DENTISTA

Expreso mis agradecimientos a mi asesor Dr. Denis Tyrone Chew González por su valiosa orientación y asesoría. Y a todas aquellas personas que colaboraron y apoyaron la realización de esta investigación.

A ustedes distinguidos miembros del Honorable Tribunal Examinador, acepten mis más altas muestras de consideración y respeto.

INDICE

CONTENIDO	PÁGINA
Sumario	2
Introducción	3
Antecedentes	4
Planteamiento del Problema	6
Justificación	7
Revisión de Literatura	8
Objetivos	24
Variables	25
Materiales y Métodos	26
Resultados	28
Discusión de Resultados	42
Conclusiones	43
Recomendaciones	44
Bibliografía	45
Anexos	47

SUMARIO

Con el propósito de evaluar comparativamente el conocimiento actual teórico sobre la correcta aplicación de técnicas de exodoncia simple entre los estudiantes regulares de cuarto con respecto a los de quinto año, previo a una extracción dentaria de pieza permanente del maxilar superior, se seleccionó una muestra por el método de muestreo aleatorio simple, integrada por setenta estudiantes, siendo treinta y cinco de cada grado. Todos los estudiantes llenaron los criterios de inclusión establecidos.

Se elaboró un cuestionario de selección múltiple con el objeto de establecer la cantidad de conocimiento que tienen los estudiantes de ambos grados. Se realizó la evaluación incluyendo en este cuestionario treinta preguntas relativas al conocimiento teórico sobre el tema en cuestión. Los resultados obtenidos son desfavorables ya que solo un objetivo fue alcanzado por los estudiantes de quinto año, de los ocho que constituyen el tema de investigación. Por lo tanto, se concluye que los estudiantes regulares de quinto año de la Facultad de Odontología tienen una mejor cantidad y calidad de conocimiento teórico de lo que es la aplicación correcta de técnicas de exodoncia simple de las piezas dentarias permanentes del maxilar superior con respecto a los estudiantes de cuarto año.

INTRODUCCIÓN

La exodoncia es un acto quirúrgico que merece ser realizada de la manera más consciente posible, para evitar que se presenten complicaciones, los cuales en algunos casos pueden poner en peligro la vida del paciente.

Uno de los muchos servicios que más demanda solicita la población guatemalteca en las clínicas de la Facultad de Odontología de la Universidad de San Carlos es la práctica de la exodoncia. Esto motivó realizar el estudio comparativo evaluando el conocimiento teórico actual sobre la aplicación correcta de técnicas de exodoncia simple de piezas permanentes del maxilar superior, entre estudiantes regulares de cuarto y quinto años de la Facultad de Odontología de la Universidad de San Carlos de Guatemala, ya que son ellos quienes ejercen este servicio en la clínica de exodoncia. Para poder evaluar los conocimientos teóricos sobre la técnica en mención se elaboró una prueba escrita de selección múltiple, de la cual se obtuvieron resultados luego fueron tabulados. En base a este informe se infirieron conclusiones y recomendaciones. De esa forma se contribuye al desarrollo y mejoramiento del proceso enseñanza-aprendizaje del curso de Cirugía y Farmacología I, por ende de la Unidad de Cirugía de la Facultad de Odontología de la Universidad de San Carlos.

ANTECEDENTES

EVOLUCIÓN DE LA EXODONCIA PARTE DE LA CIRUGIA MAXILO – FACIAL

La evolución de la técnica de la exodoncia ha sido grande, desde las primeras mutilaciones dentarias de la época prehistórica hasta el presente. Además se han inventado numerosos instrumentos y diversas técnicas ⁽¹¹⁾.

El fórceps actual no es más que el resultado de las sucesivas innovaciones que han sufrido a través del tiempo, desde el odontogogon colocado por Erasistrato en el templo de Delfos, ⁽¹¹⁾ el pelícano y la llamada llave de Garegeot son los que han sufrido las mayores mutaciones, debido a que eran instrumentos de tipo universal y que se adaptaban a la mayoría de las intervenciones, se utilizaba el pelícano en la siguiente forma: colocando el enfermo delante del operador, éste toma el instrumento con la mano derecha o izquierda, según el lado que intervenga, aplicando el vástago fijo sobre la encía y el gancho movable lo ajusta al diente sacrificado, haciendo girar el instrumento alrededor de la media rueda, el gancho se ajusta al diente cada vez con mayor fuerza y termina por luxarlo y extraerlo del alvéolo. (S. Martín) ⁽¹¹⁾.

Como una evolución del pelícano, tenemos la llave de Garegeot, la cual ha sufrido numerosas modificaciones, especialmente en el gancho y en el panetón. El “tiradentes” o Levier, parecido al pelícano, se diferenciaba de éste en que el extremo del vástago rígido no terminaba en media rueda y servía sólo para extraer los dientes anteriores, tomando como punto de apoyo el cuello del diente ⁽¹¹⁾. La existencia de la pinza (fórceps) de extracción es conocida desde la antigüedad, en la época de Hipócrates, era un instrumento de plomo, que se le llamó Plumbum odontogogon ⁽¹¹⁾.

Los fórceps (pinzas) de extracción sufrieron sucesivos mejoramientos por Physik, Maynard y Elliot; la primer serie de instrumentos construidos para cada clase de dientes fue debida a J.F. Flagg, en 1828. Cyrus Fay, en el siglo XIX, creó un fórceps de perfección anátomo – científica no superada aún. Años después, el mecánico Evrard construyó los fórceps de C. Fay en grandes series, poniéndolas al alcance de todos los dentistas ⁽¹¹⁾.

La habilidad manual es imprescindible del cirujano. En griego “cirujano” significa “obrero de la mano” y su arte consistía en la sobriedad, la precisión en el gesto, el orden en los movimientos. El descubrimiento de la anestesia fue el factor preponderante para el adelanto de la cirugía general, así como el descubrimiento de los rayos X ⁽¹¹⁾.

Hipócrates creía que los problemas dentarios provenían de una predisposición natural o una debilidad inherente, la extracción se consideraba sólo cuando una muela estaba floja pues la extracción estaba considerada llena de peligro. Los fórceps dentales eran construidos de hierro y conocidos como *odontagra*, aparentemente toda la práctica dental existente era realizada por el médico general ⁽¹¹⁾. La evolución de la anestesia desde que Colton y H. Wells aportaron al mundo científico el protóxico de ázoe, se ha visto enriquecida por la gran difusión de los líquidos anestésicos, y la cocaína ha sido desplazada por sus sucedáneos: la estovaína, tutocaína, novocaína, xilocaína, etc., desprovistos de toxicidad de acuerdo a las dosis anestésicas. La esterilización permite realizar la extracción dentaria con la asepsia más rigurosa del instrumental y del campo operatorio, facilita grandemente las intervenciones. La radiografía contribuye a la confirmación del diagnóstico, proporcionando una imagen nítida de la estructura intra – alveolar e intraósea de la región que se debe intervenir, poniendo a descubierto contingencias desagradables durante la operación ^(8, 14, 15).

El enciclopedista Celso, (25 a. C., 50 d. C.) en la antigua Roma, escribiendo sobre tiempos de Tiberio, describió con detalle el instrumental quirúrgico utilizado por los médicos de su tiempo, entre ellos los fórceps y un instrumento especial llamado “tenaculum” para extraer las raíces de los dientes, uno de sus textos que existen sobre el conocimiento médico de la antigüedad, ha servido de texto básico hasta tiempos recientes, en el profundiza en numerosos aspectos de la Odontología, haciendo referencias de la higiene bucal y tratamientos básicos de los problemas de la dentición esparcidos a lo largo de varios capítulos. Por ejemplo en el capítulo 20 del libro prescribe una receta de diez ingredientes para facilitar el sueño a personas atormentadas con dolor de muelas, recomendaba a quien tuviese un diente en mal estado, no apresurarse a extraerlo; y si los remedios anteriormente citados fallaban, sugería que debían probarse otros más poderosos ⁽¹³⁾. Si la muela debía al fin ser extraída, recomendaba llenar la cavidad con hilo de lino o plomo, para que la corona no se fracturarse al aplicarle las puntas de los fórceps ⁽¹⁴⁾.

PLANTEAMIENTO DEL PROBLEMA

La extracción dental es seguramente el primer procedimiento odontológico efectuado por el hombre, documentos históricos que se remontan a la era pre-cristiana, revelan procedimientos y equipo destinado para tal fin, lo cual no es de extrañar, el tiempo de dolor dentario que ha acompañado al ser humano desde la época pre-histórica, pero no fue sino hasta en el siglo XIX cuando la Ciencia Médica y en particular la Ciencia Odontológica principiaron a darle a la extracción dentaria el valor quirúrgico que le corresponde. Previendo complicaciones con un examen cuidadoso y una técnica quirúrgica bien aplicada, una complicación puede sobrevenir aún cuando se actúe con mucho cuidado, lo cual viene a enfatizar la necesidad de apegarse a los principios quirúrgicos generales y prevenir las posibles complicaciones antes de tratarlas.

Al revisar el curriculum del estudiante regular de cuarto y quinto años de la Facultad de Odontología de la Universidad de San Carlos de Guatemala, tiene como uno de sus requisitos clínicos cumplir con la Unidad de Cirugía, con un número determinado de extracciones dentarias a pacientes adultos, en la clínica de exodoncia. En cada año lectivo se debe hacer como mínimo diez extracciones de piezas permanentes.

En el tercer año de la carrera de Cirujano Dentista los estudiantes, aprueban el curso de Cirugía y Farmacología I, cosa que nos estimula para evaluar el conocimiento teórico luego de uno y dos años de aprobado dicho curso. Los estudiantes de tercer año de la carrera de Odontología tienen como medio para visualizar los conocimientos adquiridos, sobre el uso correcto de las técnicas de exodoncia simple, asistiendo a la clínica de exodoncia como observadores durante la realización de una extracción dentaria permanente, no teniendo práctica clínica alguna sino hasta en cuarto y quinto años.

En consecuencia, surge la siguiente interrogante ¿Cuál es el conocimiento actual teórico sobre la correcta aplicación de técnicas de exodoncia simple entre los estudiantes regulares de cuarto con respecto a los de quinto año, previo a una extracción dentaria de pieza permanente del maxilar superior?

JUSTIFICACIÓN

La extracción dental es un procedimiento quirúrgico de la cirugía dentoalveolar que requiere conocimiento bien comprendido para saber aplicar la técnica que se está empleando, ya que se pueden cometerse errores que dañarían la salud del paciente, revisado el curriculum de la carrera de Cirujano Dentista, los estudiantes reciben los conocimientos teórico sobre las técnicas de exodoncia simple en el cuarto tema del Curso de Cirugía y Farmacología I, en el tercer año, pero todo este conocimiento comprendido y evaluado es puesto en práctica hasta en los grados de cuarto y quinto año cuando asiste a la clínica de exodoncia de la Facultad de Odontología de la Universidad de San Carlos. Entonces surgió la inquietud de realizar una investigación comparativa del conocimiento teórico sobre la aplicación correcta de las técnicas de exodoncia simple entre dos grupos de estudiantes para saber que grupo posee el conocimiento bien comprendido del trabajo que va a realizar en la clínica de exodoncia, pretendiendo con esto dar una retroalimentación a los estudiantes que en su momento reciben el curso de Cirugía y Farmacología I.

REVISIÓN DE LITERATURA

PROCEDIMIENTOS EXODÓNTICOS

Para extraer un diente es necesario separar su inserción en el hueso alveolar, que está a cargo de las fibras crestales y del ligamento periodontal, pero también hay que expandir la cavidad alveolar. Una vez extraído el diente, se restablece la forma de la apófisis alveolar presionando con las yemas de los dedos índice y pulgar. El sangrado se cohibe comprimiendo una gasa estéril entre los maxilares y se deja que la herida se llene con un coágulo de sangre ^(3, 10).

PARA EXTRAER DIENTES SE PUEDEN EMPLEAR LAS SIGUIENTES TÉCNICAS

1) técnica del fórceps (pinza), 2) técnica del elevador y 3) técnica de los procedimientos abiertos (colgajo o quirúrgico). Para facilitar cualquiera de estos tres procedimientos se puede hacer odontotomía ⁽¹⁰⁾.

1. TÉCNICA DEL FÓRCEPS

La técnica del fórceps (pinza) o método cerrado es una de las que más se usan para extraer dientes. Para usar correctamente el fórceps de extracción se deben adoptar varios principios básicos. Primero, las puntas accionantes del fórceps deben hacer la toma del diente en un sitio lo más apical posible sin comprimir los tejidos blandos, esto se facilita reflejando debidamente la encía cervical. El segundo principio se refiere a la colocación de los bocados de la pinza lo más paralelos posible al eje mayor del diente. Por último, cuando se usa la pinza hay que tratar de no aplicar una fuerza excesiva porque así se evita que se fracturen la apófisis alveolar y el diente mismo. Siempre que se tenga la impresión de que no se puede luxar el diente sin dificultad, se puede facilitar la extracción ensanchando la cavidad alveolar con un pequeño elevador recto seccionando el diente (odontotomía). La técnica de la pinza es la menos traumática ⁽¹⁰⁾.

2. TÉCNICA DEL ELEVADOR

Algunos prefieren los elevadores hasta para extraer dientes sanos, pero la mayoría los reservan para extraer raíces con los métodos de extracción abierto y cerrado. Los elevadores se usan de dos maneras, como palanca y como cuña. Cuando el elevador se usa como palanca, el fulcro es la cresta alveolar ⁽¹⁰⁾.

Dado el peligro de introducir las raíces en regiones contiguas como seno maxilar, cuando el elevador se emplea como cuña, la punta del instrumento siempre debe ser tan pequeña como la punta de la raíz o menos ⁽¹⁰⁾. Los elevadores que más se usan son, el de Cryer, el de Potts y el de Miller y el elevador apical o pico apical ⁽¹⁰⁾.

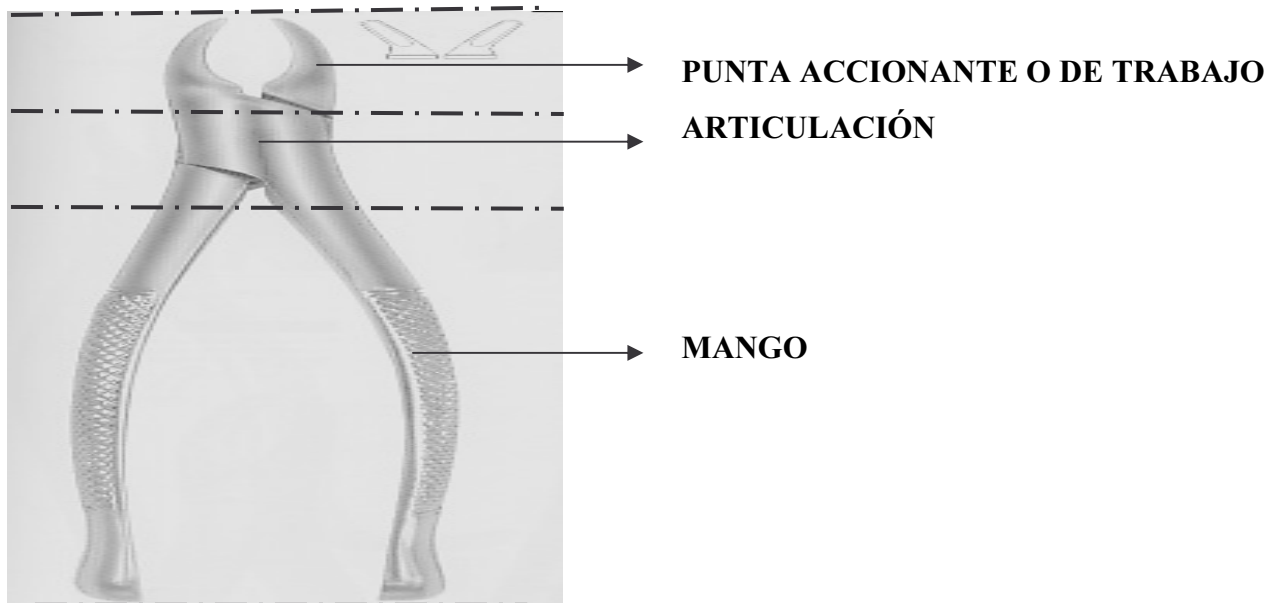
3. TÉCNICA ABIERTA

Cuando las raíces son inaccesibles a la extracción de rutina con fórceps y elevador, cuando no se las puede luxar ejerciendo la fuerza común por el carácter del hueso o por curvaturas anormales o hipercementosis o cuando están cubiertas por hueso, se debe hacer un procedimiento abierto ⁽¹⁰⁾. Esta consiste en la separación y reflexión de un colgajo muco – perióstico que permita el acceso a la tabla ósea que recubre la raíz dentaria a fin de removerla y permitir el acceso a la raíz o raíces para extraerlas sin mayores daños a la estructuras anatómicas vecinas y adyacentes ⁽¹⁷⁾.

EXODONCIA SIMPLE

Se entiende por exodoncia simple aquella que puede llevarse a cabo con la técnica clásica de fórceps y elevadores, el éxito de la técnica depende de la expansión del proceso alveolar, la rotura del ligamento alveolar y la separación de la inserción epitelial ⁽¹²⁾.

LAS PARTES DE UN FÓRCEPS SON:



Instrumental básico en exodoncia simple:

el fórceps es un instrumento que permite aplicar una fuerza controlada para extraer un diente, existen numerosas variantes según la morfología del diente a extraer y las preferencias personales del operador. Consta de tres partes: parte activa o pico, parte pasiva o mango y articulación o bisagra. El mango debe facilitar una sujeción cómoda y generalmente presenta una superficie cerrada. El pico debe adaptarse a la raíz del diente en el cuello dentario y no a su corona, lo que previene la fractura ^(4, 12).

TIPOS: existen varios tipos de que dependiendo la pieza a extraer, aquí se presentan únicamente los fórceps de maxilar superior; se presentan con una angulación entre mango y pico que oscila entre 45° y 180° ⁽¹²⁾.

CLASIFICACIÓN: se clasifican según la relación entre el eje principal del mango y el pico, en los que ambos ejes coinciden ^(5, 12).

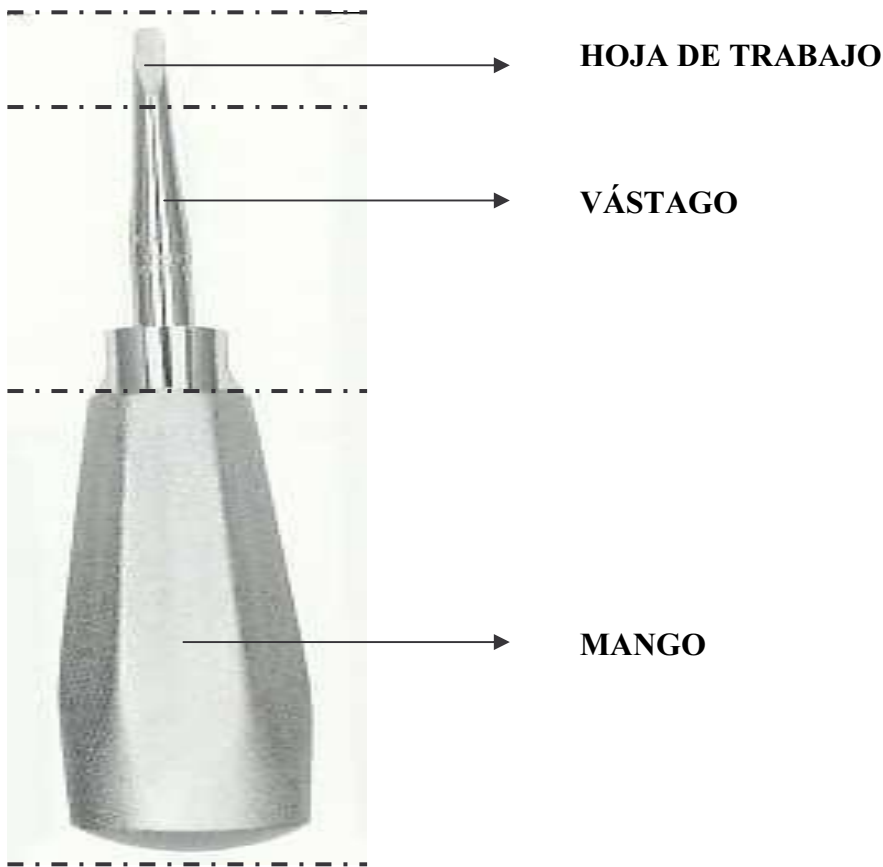
TECNICAS DE UTILIZACIÓN: el empleo de fórceps se basa en el método de palanca de primer grado, donde la resistencia está en el hueso y el punto de apoyo en el ápice dentario. La aplicación del fórceps al diente debe hacerse de forma que las dos ramas de su pico sean paralelas al eje longitudinal de la raíz ⁽¹²⁾.

FORMA CORRECTA DE MANIPULAR EL FÓRCEPS: los fórceps se toman con la mano derecha del operador, la cual es usada para agarrarlos y controlar la posición del pulgar debajo de la articulación del fórceps y la posición del mango en la palma, proporcionan al operador una presión firme, un control fino sobre el instrumento, el dedo meñique es colocado dentro del mango y se utiliza para controlar la apertura de los bocados del fórceps durante su aplicación sobre la raíz, cuando la raíz es cogida el dedo pequeño es colocado fuera del mango ⁽⁸⁾.

APLICACIÓN DE LAS PUNTAS ACCIONANTES DEL FÓRCEPS AL DIENTE: después de fijar una buena visión sobre el diente a extraer, los bocados del fórceps son aplicados en las superficies bucal y lingual de la raíz o del cuerpo radicular, con sus ejes mayores paralelos al diente. Las puntas accionantes son empujados a través de la membrana periodontal entre el diente o raíz y el hueso

alveolar de recubrimiento hacia el ápice. Se utiliza presión firme sobre el fórceps para dirigir apicalmente a lo largo de la superficie radicular como sea posible. Durante este procedimiento el dedo meñique derecho se utiliza para mantener los bocados en la membrana periodontal, pero cuando la raíz o cuerpo radicular es apresado, éste debe colocarse junto a los otros que están fuera del mango del fórceps. Es buena práctica el aplicar un bocado del fórceps al lado menos accesible del diente, primero bajo visión directa y luego aplicar el otro bocado, si cualquiera de las superficies bucal o lingual del diente están destruidas por caries cervical, el bocado apropiado debe ser aplicado primero del lado cariado, y el primer movimiento se hace hacia la caries ^(1,8).

LAS PARTES DE UN ELEVADOR SON:



Son instrumentos para la exodoncia cuya acción consiste en: a) separar la inserción epitelial; b) comenzar la luxación del diente, y c) comprobar la movilidad del diente. La luxación del diente con

elevador antes de aplicar el fórceps puede facilitar mucho la exodoncia. Los elevadores constan de tres partes: mango, tallo y hoja ⁽¹²⁾. Hay varios tipos según el ángulo que forman el mango y el tallo ⁽¹²⁾.

TIPOS DE ELEVADORES

- 1. ELEVADOR RECTO:** el mango y parte activa son paralelos entre sí. El mango suele tener forma de pera y es de gran tamaño para facilitar su manipulación. El tallo y la hoja son de tamaño variable, la hoja tiene un lado cóncavo que se debe dirigir hacia la superficie dentaria ⁽¹⁰⁾.
- 2. ELEVADOR ANGULADO:** elevadores que se presentan en parejas, derecha e izquierda. Existe un gran número de variedades, con diferentes indicaciones entre ellos están: Potts, Cryer, Winter, Miller ⁽¹²⁾.

Mecanismo de acción: pueden utilizarse según el mecanismo de palanca de primer grado, es decir, como palanca o como cuña. Los apoyos que utiliza son el hueso alveolar, entrando por lo general desde el vestíbulo del diente. Es esencial emplear fuerzas controladas mediante una correcta aplicación del instrumento ⁽¹²⁾. La luxación debe comenzar con los elevadores de hoja más delgada y proseguir con los instrumentos más anchos y potentes, la punta aguzada del elevador toma el costado de la raíz y al rotar el instrumento la raíz sale del alvéolo ⁽¹⁰⁾. Están indicados para exodoncia de restos radiculares, dientes de corona muy destruida y luxación de dientes normales antes de usar fórceps ⁽¹²⁾.

El elevador recto y el de Cryer suelen usarse como palancas, aunque el primero también sirve como cuña para extraer raíces completas o dientes enteros que tienen una sola raíz cónica ⁽¹²⁾.

Uso de elevadores: los elevadores se utilizan con el principio de palanca y cuña (fulcro) para forzar el diente o raíz a lo largo de la línea de extracción. Este es el camino a lo largo del cual el diente o raíz se desplazará fuera de su alvéolo con el mínimo de aplicación de fuerza. Esta línea de menor resistencia está determinada principalmente por el patrón radicular. El fulcro utilizado para la elevación de dientes siempre debe ser óseo. El uso de un diente adyacente como fulcro sólo se permite si ese diente se va a extraer en la misma consulta. Los elevadores pueden ser forzados por debajo de la membrana periodontal ya sea en mesial, bucal o distalmente al diente, que está siendo extraído. El elevador debe

sujetarse con los dedos y forzarse por debajo de la membrana periodontal en un ángulo de 45° grados con respecto al eje longitudinal de la raíz. La punta del dedo índice descansa sobre el hueso alveolar y permite al operador tener un control completo sobre el instrumento ⁽⁸⁾.

El punto de aplicación de un elevador es el sitio en la raíz sobre el cual debe aplicarse la fuerza para liberarlo, éste está determinado por la línea de extracción del diente o raíz. Si la raíz es recta o cónica se moverá hacia arriba y ligeramente lingual si se aplica fuerza a su superficie bucal **-aplicación bucal-**, si el ápice de la raíz apunta distalmente, el elevador debe ser aplicado a la superficie mesial de la raíz, **-aplicación mesial-** porque la línea de extracción es hacia arriba y atrás. Si el ápice de la raíz apunta mesialmente se emplea una **-aplicación distal-** para elevar el diente hacia arriba y adelante fuera de su alvéolo. Cuando el elevador ha sido aplicado al diente, el instrumento es rotado alrededor de su eje axial, para que el borde inferior de la hoja ajuste sobre el cemento que cubre la superficie radicular y mueva el diente fuera de su alvéolo ⁽⁸⁾. En dientes con raíces fusionadas es necesario proporcionar un punto de aplicación bucal para un elevador. Esto se realiza haciendo una muesca con una fresa dentro de la superficie bucal de la raíz a un ángulo de 45° grados con respecto al eje longitudinal de la raíz ⁽⁸⁾.

CLASIFICACIÓN GENERAL DE LOS ELEVADORES

Los elevadores pueden clasificarse por su función, hoja, mango y por su vástago.

1. Elevadores por su función:

- instrumentos designados para elevar dientes o raíces completas.
- instrumentos designados para remover fragmentos radiculares, especialmente aquellos localizados a nivel de la mitad del alveolo y el tercio apical ⁽¹⁷⁾.

2. Elevadores por su hoja:

- en forma de gubia.
- en punta de lanza con una cara plana ⁽¹⁷⁾.

3. Por su mango:

- hay tres formas distintas:
- el mango grueso, recto y cilíndrico.
- el mango en T, de cuyo centro emerge el vástago.
- el mango delgado de los elevadores de función fina, que puede ser octagonal o cilíndrico ⁽¹⁷⁾.

4. Por su vástago:

- vástago recto.
- vástago ligeramente angulado.
- vástago con una o dos angulaciones agudas ⁽¹⁷⁾.

PRINCIPIOS MECÁNICOS EN EL USO DE LOS ELEVADORES

En el uso de los elevadores se acostumbra aplicar tres principios físicos diferentes, que son: la cuña, la polea y la palanca de primera clase. Cualquiera de estos tres medios utiliza la ventaja mecánica, venciendo la resistencia en un mayor o menor grado, dependiendo del principio físico usado, pero dependiendo también de la potencia aplicada, la cual puede variar de acuerdo a ciertos factores que son:

1. Tipo de empuñadura o empalme del elevador:
 - 1.1. empalme total
 - 1.2. empalme digital
2. La fuerza aplicada que varía de acuerdo a:
 - 2.1. tamaño y forma del mango del elevador
 - 2.2. tamaño de la mano del operador
 - 2.3. Fuerza muscular aplicada ⁽¹⁷⁾.

a. LA PALANCA DE PRIMERA CLASE

Es el principio de aplicación que ofrece más potencia con menos control de la misma por consiguiente es la más peligrosa. La fuerza desarrollada sobre la resistencia será cuantitativamente mayor mientras mayor es la distancia que media entre la potencia y el punto de apoyo ⁽¹⁷⁾.

b. LA CUÑA

Este principio por si solo, no tiene una aplicación práctica en exodoncia, ya que en primer lugar la fuerza aplicada es en dirección opuesta a la cual el diente debe salir y en segundo lugar, la fuerza lateral produce una mayor fricción entre el alveólo y la raíz. El principio de la cuña se basa en que dos cuerpos no pueden ocupar el mismo lugar en el espacio; por consiguiente, la punta del elevador por ser más dura, desplazará el resto radicular del alveólo ⁽¹⁷⁾.

c. LA POLEA

Aunque este principio se ha aplicado tradicionalmente al uso de los elevadores en exodoncia, suponiendo que el mango del elevador gira alrededor de un eje, este efecto domina la resistencia por acción de una potencia rotatoria, como en el caso de una rueda de polea unida a dicho eje; la acción de este principio se aplica mejor a la mecánica y fuerza del uso del desatornillador que ilustra la acción tanto en dirección y sentido, como en longitud. La ventaja de utilizar este principio, es que la fuerza puede ser fácilmente controlada no solamente al ser aplicada, sino también cambiando el tipo de empuñadura y utilizando también el uso de elevadores más anchos en una secuencia inmediata conforme se logra la movilización del diente o la raíz ⁽¹⁷⁾.

PRINCIPIOS GENERALES PARA REALIZAR UNA EXODONCIA

Examen del paciente: se le divide básicamente en varias porciones:

- a. *La historia* se divide en el motivo de la consulta, la enfermedad actual, la historia previa y la historia familiar. Para evaluar de manera inteligente el problema es necesario obtener un conocimiento adecuado, tanto de los antecedentes del paciente como del motivo de la consulta ^(2,9).
- b. *El examen clínico* consta de evaluaciones visuales (color, tumefacción, estado de los dientes y estructuras circunvecinas), palpación y percusión, instrumentación y pruebas de vitalidad. El diente en cuestión es examinado detalladamente. Además, se examinan con cuidado los dientes adyacentes y las estructuras vecinas para ver si hay problemas que podrían ser pertinentes ^(2,9).
- c. *Signos vitales* la determinación de la presión sanguínea en el consultorio dental ha provisto un servicio al dentista al permitirle conocer la hipertensión del paciente, así como a este último, que a menudo no tiene conciencia de ella ^(2,9).
- d. *Pruebas de laboratorio* son ayudantes necesarios para el diagnóstico y el manejo ^(2,9).

INDICACIONES Y CONTRAINDICACIONES DE UNA EXODONCIA

INDICACIONES DE LA EXODONCIA:

1. Caries severa que no permite su restauración.
2. Necrosis pulpar en dientes no susceptibles de tratamiento endodóntico.
3. Enfermedad periodontal avanzada.

4. Motivos ortodónticos, en general, premolares.
5. Dientes temporales sobre retenidos.
6. Dientes retenidos y supernumerarios.
7. Dientes relacionados con lesiones maxilares.
8. Fracturas de raíces.
9. Motivos estéticos.
10. Motivos prostodónticos ^(13, 12, 16).

CONTRAINDICACIONES DE LA EXODONCIA

Las contraindicaciones de la exodoncia no son totales y en su mayoría sólo requieren unas pruebas especiales. Pueden dividirse en contraindicaciones locales y sistémicas ^(12, 16).

1. CONTRAINDICACIONES LOCALES

- 1.1 Infección odontógena.
- 1.2 Pericoronaritis.
- 1.3 Dientes incluidos en tumor.
- 1.4 Dientes que han recibido radioterapia.
- 1.5 Gingivitis ulcerativa necrosante aguda/gingivostomatitis herpética ⁽¹²⁾.

2. CONTRAINDICACIONES SISTÉMICAS

- 2.1 En los primeros seis meses después de un infarto agudo de miocardio.
- 2.2 Enfermedades metabólicas descompensadas: insuficiencias suprarrenal, diabetes mellitus, insuficiencia renal.
- 2.3 Primero y último trimestre del embarazo.
- 2.4 Coagulopatías no controladas.
- 2.5 Leucemias y linfomas no controlados.
- 2.6 Hipertensión arterial descompensada: facilita una hemorragia importante ^(12, 16).

EVALUACIÓN PREVIA A LA EXODONCIA

a. EVALUACIÓN CLÍNICA:

Acceso: se debe valorar la apertura bucal del paciente, si ésta se halla comprometida hay que tentar averiguar el motivo y si es posible, solucionarlo. Una apertura inferior a 20 mm dificulta la extracción con fórceps, aunque el hábil empleo de elevadores puede posibilitar la exodoncia. La exploración debe evaluar la malposiciones dentarias que dificulten la adaptación del fórceps a la corona ⁽¹²⁾.

En todo momento el operador debe estar en capacidad de poder observar el área operatoria con toda comodidad. Siempre debe asegurarse una buena fuente de iluminación ⁽¹⁷⁾.

Corona: según su tamaño, aporta información de la longitud de las raíces. Una corona intacta facilita la extracción al permitir una correcta adaptación del fórceps al diente ⁽¹²⁾.

Movilidad: una movilidad elevada del diente sugiere facilidad en su luxación y una movilidad disminuida lleva a pensar en anquilosis o hipercementosis de las raíces ⁽¹²⁾.

Estructuras adyacentes: la presencia de restauraciones en dientes vecinos hace posible que éstos se lesionen al proceder a la exodoncia, por lo que se tiene que advertir al paciente de dicha eventualidad ⁽¹²⁾.

b. EVALUACIÓN RADIOGRÁFICA:

Es preciso obtener una imagen radiográfica de cualquier diente tributario de extracción en ella se debe obtener:

1. Información sobre las relaciones con los dientes vecinos, erupcionados o no, que pueden lesionarse durante la exodoncia ^(12, 19).
2. Situación respecto a estructuras vecinas importantes, como agujero mentoniano, canal dentario o seno maxilar, que pueden sentar la indicación de una técnica de colgajo o evitar un curetaje agresivo ^(12, 19).

3. Morfología de las raíces, indica el número, la curvatura y la orientación de las raíces, que según el caso, pueden hacer necesario una extracción quirúrgica, en lugar de la normal con fórceps. La presencia de caries, reabsorción interna o un tratamiento endodóncico, facilitan la fractura de las raíces durante la extracción ^(12, 19).
4. Hueso circundante. Aporta información sobre la densidad y el grado de mineralización. Un hueso de densidad disminuida indicará una extracción más sencilla, mientras que una densidad elevada traduce una anquilosis o hiper cementosis, que dificultarán la extracción. La presencia de radiotransparencias apicales, granulomas o quistes exige su eliminación en el mismo acto quirúrgico ^(12, 19).

POSICIÓN DEL PACIENTE Y DEL OPERADOR DURANTE LA EXODONCIA

Maxilar superior:

- a. Paciente: cabeza, cuello y tórax alineados en una misma línea o plano. La angulación del respaldo del sillón debe estar a 60° para extracciones de piezas superiores ⁽¹⁷⁾.
- b. Posición del operador: el cuerpo debe estar tan recto como sea posible, el peso del cuerpo debe estar bien distribuido en ambos pies, el brazo debe estar en relación paralela al tórax y el codo lo más cerca posible al último ⁽¹⁷⁾.
- c. Relación del operador con el paciente: a un lado y adelante del paciente para piezas superiores ⁽¹⁷⁾.

USO DE LA MANO LIBRE (IZQUIERDA O DERECHA)

- Retracción de labios, carrillos al colocar el fórceps ⁽¹⁷⁾.
- Guiar las puntas del fórceps a su posición en la pieza que se va a extraer ⁽¹⁷⁾.
- Estabilizar la cabeza en las extracciones superiores, sujetando las tablas bucales, palatinas con los dedos índice y pulgar, estimando al mismo tiempo la fuerza aplicada con el fórceps ⁽¹⁷⁾.
- Prevenir y proteger posibles deslizamientos del fórceps y especialmente de los elevadores cuando éstos son usados ⁽¹⁷⁾.

TÉCNICA DE EXODONCIA SIMPLE EN PIEZAS DENTARIAS PERMANENTES DEL MAXILAR SUPERIOR

APLICACIONES CLÍNICAS DE LOS ELEVADORES

1. Para lograr mayor acceso y proporcionar una mejor aplicación de las puntas del fórceps.
2. Para lujar ciertos dientes antes de aplicar el fórceps. El uso juicioso del elevador antes de aplicar el fórceps puede facilitar en un buen grado cualquier extracción.
3. Para lujar y extraer piezas dentales completas, tal el caso de las terceras molares superiores cuya extracción se consigue mejor únicamente con elevadores, dada que el hueso de soporte es sumamente esponjoso en el maxilar superior y que la tuberosidad esta localizada distalmente.
4. Para extraer raíces de piezas que han perdido la corona, ya sea previamente por caries u otra circunstancia, o bien accidentalmente durante la extracción. El uso de los elevadores está indicado en la extracción de raíces, tanto en dientes monoradiculares, como en piezas multiradiculares⁽¹⁷⁾.

TÉCNICA DE EXTRACCIÓN CON FÓRCEPS

Con el uso de fórceps, las fuerzas aplicadas deben calcularse para:

- a. seccionar las fibras periodontales
- b. expandir el hueso de soporte
- c. movilizar y sacar el diente del alvéolo⁽¹⁷⁾.

El desplazamiento del diente fuera de su alvéolo cuando los bocados han sido forzados lo más abajo posible a lo largo de la superficie radicular, se debe tomar firmemente a la raíz con el fórceps y realizar movimientos bucolinguales y linguobucuales. Esta presión debe ser firme, suave y controlada, por el operador moviendo su tronco de la cadera y no moviendo su codo; los movimientos de muñeca, de supinación y pronación del antebrazo desempeñan un papel importante, pero menor, durante la extracción con fórceps⁽⁸⁾.

Normalmente después de algunos movimientos laterales, el diente se siente móvil y empieza a expulsarse fuera de su alvéolo. Cuando esta movilidad se presenta se libera el diente en poco tiempo con movimientos rotatorios o en “ocho”⁽⁸⁾. Después de haber liberado el diente y examinado para ver que está completo, se comprime el alvéolo expandido entre el dedo pulgar y el índice izquierdos para reducir la distorsión de los tejidos de soporte tanto duro como blando. Esta simple medida ayuda a la

cicatrización de la herida. Algunas veces, cuando el diente está flojo dentro de su alvéolo, la encía se encuentra adherida a su margen cervical. El tejido blando debe ser cuidadosamente disecado del cuello del diente, con tijeras o con bisturí antes de la remoción de éste. La omisión de este paso resulta en una laceración de los tejidos blandos con exposición del hueso alveolar subyacente ⁽⁸⁾.

Los movimientos rotatorios son útiles para completar la extracción de dientes previamente aflojados por otros medios con el uso de este movimiento rotatorio secundario se evita la gran distorsión y laceración de la pared bucal y mucosa resultante de movimientos laterales excesivos ^(3, 8).

EXODONCIA EN EL MAXILAR SUPERIOR

1. INCISIVOS CENTRAL:

- **Anestesia:** infiltrativa apical por vestíbulo. Bloqueo nasopalatino.
- **Anatomía:** raíces únicas, cónicas.
- **Fórceps:** recto y fórceps universal superior. No. 150, 150 A, 99 A, 99 C, 32, 32 A, 65, 286, MD1 (Ash).
- **Elevador:** recto fino
- **Técnica:** aprehensión y luxación con movimientos de lateralidad, inicialmente hacia bucal, también movimientos de rotación, tracción anteroexterna ⁽¹²⁾.

2. INCISIVO LATERAL:

- **Anestesia:** infiltrativa apical por vestíbulo. Bloqueo nasopalatino
- **Anatomía:** raíces únicas, cónicas, el lateral tiene, en general, una raíz más larga y fina, en ocasiones con una curvatura apical, de forma ligeramente aplanada en sentido mesio-distal.
- **Fórceps:** recto y fórceps universal superior. No. 150, 150 A, 99 A, 99 C, MD1 (Ash).
- **Elevador:** recto fino
- **Técnica:** aprehensión y luxación con movimientos de lateralidad, el movimiento que debe prevalecer es el buco - lingual ⁽¹²⁾.

3. CANINO: suele ser el diente más largo de la arcada, lo que dificulta su extracción.

- **Anestesia:** infiltrativa en ápice por vestibular. Bloqueo nasopalatino.
- **Anatomía:** raíz cónica larga. Frecuentes anomalías de forma y dilaceraciones. Suele fracturarse la tabla bucal durante la exodoncia.

- **Fórceps:** universal superior. No. 150, 150 A, 99 A, 99 C, MD1 (Ash).
- **Elevador:** recto mediano
- **Técnica:** aprehensión en cuello, impulsión, luxación con movimientos bucolinguales, iniciándolos hacia bucal, permite ligero movimiento de rotación, tracción hacia abajo y adelante ⁽¹²⁾.

4. PRIMER PREMOLAR:

- **Anestesia:** infiltrativa en ápice por vestibular. Bloqueo del nervio palatino anterior.
- **Anatomía:** en 2/3 de los casos es monoradicular, entre 1/3 y 1/2 de los casos es biradicular, con raíz palatina y bucal. Raíces finas y fáciles de fracturar.
- **Fórceps:** universal superior o con ángulo obtuso aproximadamente a 45°.
- No. 150, 150 A, 32, 32 A, 65, 286, 10 y MD1 (Ash).
- **Elevador:** recto mediano.
- **Técnica:** aprehensión en cuello, luxación, movimientos de lateralidad, poco amplios y repetidos, iniciándolos hacia bucal y no rotación, tracción hacia abajo y afuera ⁽¹²⁾.

5. SEGUNDO PREMOLAR:

- **Anestesia:** infiltrativa en ápice por vestibular. Bloqueo del nervio palatino anterior.
- **Anatomía:** monoradicular, termina de forma brusca. No suele fracturarse.
- **Fórceps:** universal superior o con ángulo obtuso aproximadamente a 45°.
No. 150, 150 A, 32, 32 A, 65, 286, 10 y MD1 (Ash).
- **Elevador:** recto mediano.
- **Técnica:** aprehensión en cuello. Impulsión, luxación con movimientos bucolinguales, iniciándolos hacia bucal, permite ligero movimiento de rotación, tracción hacia abajo y adelante ⁽¹²⁾.

6. PRIMER MOLAR:

- **Anestesia:** infiltración a la altura de raíz mesial y en ápice por vestibular. Bloqueo palatino anterior.
- **Anatomía:** tres raíces, distovestibular, mesiovestibular y palatino, que es la más larga y sólida. Valorar relación con el seno.
- **Fórceps:** suelen usarse los No. 53 R y L, 10S, 10H, 210 y MD2 (Ash).
- **Elevador:** recto ancho.
- **Técnica:** aprehensión lo más apical posible, entrando por vestibular, luxación con movimientos de lateralidad, iniciándolos por bucal, siendo éstas las fuerzas de mayor intensidad. El movimiento hacia palatino es necesario aunque debe ser débil, especialmente si se supone riesgo de fractura de

la raíz palatina, no aplicar movimiento de rotación, tracción hacia abajo y bucal ⁽¹²⁾.

7. SEGUNDO MOLAR:

- **Anestesia:** infiltrativa en ápice. Bloqueo palatino anterior.
- **Anatomía:** tres raíces, distovestibular, mesiovestibular y palatina, que es la más larga y sólida, las raíces más cortas y menos divergentes, con frecuencia están fusionada.
- **Fórceps:** suelen usarse los No. 53 R y L, 10S, 10H, 210 y MD2 (Ash).
- **Elevador:** recto ancho.
- **Técnica:** aprehensión lo más apical posible, entrando por vestibular. Luxación con movimientos de lateralidad, iniciándolos por bucal, siendo éstas las fuerzas de mayor intensidad. El movimiento hacia palatino es necesario aunque debe ser débil, especialmente si se supone riesgo de fractura de la raíz palatina. No aplicar movimiento de rotación. Tracción hacia abajo y bucal. Extracción de menor complejidad ⁽¹²⁾.

8. TERCER MOLAR SUPERIOR:

- **Anestesia:** infiltrativa en ápice. Bloqueo palatino anterior.
- **Anatomía:** a menudo raíces cónicas y fusionadas, también frecuentes dilaceraciones.
- **Fórceps:** No. 210, 10H, 10S, 53 R y L, MD2 (Ash)
- **Elevadores:** recto ancho.
- **Técnica:** Debe realizarse con la boca entreabierta para evitar que la apófisis coronoides interfiera en el proceso, iniciar la luxación con elevadores rectos ancho principalmente luego, traccionar con fórceps hacia abajo y afuera (bucal) ⁽¹²⁾.

LIMITACIONES EN EL USO DE FÓRCEPS Y ELEVADORES EN LAS TÉCNICAS DE EXODONCIA

La extracción de una pieza dentaria de la forma más atraumática posible, requiere que se cumplan los principios delineados anteriormente de una manera adecuada posible. La extracción por medio de fórceps es normalmente el procedimiento menos traumático para extraer piezas dentarias. Hay casos sin embargo, en los cuales o bien no es posible usar el fórceps o no está indicado, estos casos usualmente son:

1. Cuando las puntas del fórceps no pueden sujetar la raíz dentaria, por estar ésta a nivel o por debajo de las crestas óseas.
2. En dientes con hipercementosis o dilaceraciones radiculares.
3. Cuando la topografía y morfología anatómicas de la región propician la fractura de las tablas óseas.
4. Cuando los movimientos y fuerza de extracción ponen en peligro estructuras anatómicas importantes.
5. Cuando las raíces dentarias están sustentadas en un hueso muy compacto y grueso.
6. Cuando la mala posición de una pieza dental impide la colocación adecuada de las puntas del fórceps ⁽¹⁷⁾.

Por otra parte, los elevadores tienen serias limitaciones cuando no se toman las debidas precauciones en su uso. Debe tenerse presente que aún cuando el elevador está indicado en todos los casos en los cuales no se pueda usar un fórceps, los mismos debe evaluarse debidamente y cuando sea necesario deben tomarse previamente las medidas quirúrgicas más recomendables. En otras palabras, el uso indiscriminado de los elevadores es mucho más traumático que practicar una incisión y llevar a cabo una operación elevando un colgajo muco – periostico ⁽¹⁷⁾.

Las condiciones más importantes que limitan el uso de los elevadores sin una previa preparación quirúrgica, son:

1. Cuando hay hipercementosis o dilaceración radicular.
2. Cuando no es posible conseguir un soporte de hueso adecuado.
3. Cuando su uso puede provocar daño y laceración de los tejidos blandos.
4. Cuando existen obstáculos que se oponen a la fuerza normal de extracción.
5. Cuando su uso pone en peligro estructuras anatómicas importantes (senos maxilares, fosas nasales).
6. Cuando la membrana periodontal se encuentra atrófica, el hueso circundante se presenta muy compacto o bien hay una mayor fragilidad ósea. (especialmente personas de edad avanzada) ⁽¹⁷⁾.

En presencia de las limitaciones enunciadas para ambos tipos de instrumentos de exodoncia, las extracciones dentales que presentan las condiciones descritas, deben efectuarse por medios quirúrgicos antes de aplicar uno u otro instrumento. La técnica correcta de extracción en tales casos se denomina extracción quirúrgica ⁽¹⁷⁾.

OBJETIVO GENERAL

Evaluar comparativamente al estudiante regular de cuarto y quinto años de la Facultad de Odontología de la Universidad de San Carlos de Guatemala, sobre el conocimiento teórico actual de la aplicación correcta de técnicas de exodoncia simple de las piezas dentarias permanentes del maxilar superior en el año 2004.

OBJETIVOS ESPECIFICOS

- Describir los movimientos correctos para cada pieza dentaria a extraer con los diferentes tipos de fórceps.
- Determinar los principios físicos mecánicos (cuña, polea y palanca) cuando se usan los elevadores en una técnica de exodoncia simple.
- Determinar el fórceps indicado en cada pieza dentaria a extraer en una técnica quirúrgica determinada.
- Determinar las limitaciones del uso de fórceps en las técnicas de exodoncia simple.
- Determinar las limitaciones del uso de elevadores en una extracción dentaria de pieza permanente.
- Determinar la técnica de exodoncia simple utilizando elevador, fórceps y elevador-fórceps.
- Describir el instrumental quirúrgico con que se realiza una técnica de exodoncia simple.
- Determinar la posición correcta del sillón dental para el paciente en relación con la posición del operador cuando se efectuó una técnica de exodoncia simple.

VARIABLES

Las variables independientes y dependientes del estudio son:

1. VARIABLES INDEPENDIENTES

1.1. Técnica de exodoncia simple de las piezas dentarias permanentes del maxilar superior:

es el sistema ordenado de cómo utilizar los instrumentos de trabajo fórceps y elevadores para la extracción de las piezas dentales permanentes del maxilar superior.

1.2 Estudiante de cuarto y quinto años de la Facultad de Odontología de la Universidad de San Carlos de Guatemala:

son las personas que cursan estudios en el cuarto y quinto año y que han aprobado el grado anterior en la Facultad de Odontología de la Universidad de San Carlos.

2. VARIABLES DEPENDIENTES

2.1. Conocimiento teórico:

es el conjunto de ideas que se tienen en la mente y que se tratan de explicar organizadamente para describir algo.

2.2 Aplicación correcta:

es la acción de manipular un objeto sobre otro según las normas o el modelo que se tiene como perfecto a seguir.

MATERIALES Y MÉTODOS

El estudio se realizó de la siguiente forma:

1. Se solicitó la autorización para poder realizar este estudio:
 - por medio de un consentimiento informado y comprendido, al estudiante regular de cuarto y quinto años de la Facultad de Odontología de la Universidad de San Carlos de Guatemala del año 2,004 que haya sido seleccionado por el método de muestreo aleatorio simple.
 - colaboración a los profesores que tienen clases teóricas en su respectivo salón y año para que permitan aplicar el cuestionario.

2. Selección de la muestra:

la muestra será tomada a través del método estadístico específico para estudios comparativos según la fórmula:

$$n = \frac{(N)(p)(q)}{(N-1)(Le^2/4) + (p)(q)}$$

Descripción de los elementos de la fórmula:

n = tamaño de la muestra

N = población (233 estudiantes)

Le² = Límite de error con respecto a la población (0.1 %)

p = Constante (0.5)

q = Complemento (0.5)

$$n = \frac{(233)(0.5)(0.5)}{(233-1)(0.1^2/4) + (0.25)}$$

$$n = \frac{58.25}{0.83} \approx 70$$

La muestra fue integrada según esta fórmula es de setenta (70) estudiantes. Se tomo treinta y cinco (35) estudiantes de cada grado.

Para que el estudio obtuviera validez y fidelidad se evaluarón, a los dos grupos de estudiantes el mismo día. A los estudiantes participantes en la muestra se les informó luego de realizada la prueba las respuestas correctas de cada una de las preguntas del cuestionario.

3. Criterios de inclusión:

- ser estudiante regular de cuarto y quinto años de la carrera de Cirujano Dentista inscritos durante el ciclo 2004 de la Facultad de Odontología de la Universidad de San Carlos de Guatemala.
- que el estudiante acepte ser parte de este estudio.

4. Criterios de exclusión: estudiantes de 5to año pendientes de requisitos clínicos.

5. El investigador fue capacitado (calibrado) sobre lo que es la aplicación correcta de una exodoncia simple de piezas dentarias permanentes del maxilar superior, realizada técnicamente de acuerdo a los criterios establecidos de la Unidad de Cirugía.

6. Trabajo de campo: el investigador realizó la investigación por medio de una evaluación escrita respecto al tema, este tenía 30 preguntas de selección múltiple, las cuales los estudiantes regulares de cuarto y quinto años que fueron seleccionados por el método de muestreo aleatorio simple a través del mecanismo de lotería contestaron, con el objeto de establecer la cantidad de conocimiento de cada grupo, en la evaluación no tuvieron que escribir su nombre pero si su grado.

7. Luego de terminado el trabajo de campo, se tabularon datos, estudio estadístico, analizaron los resultados de los cuadros. Para finalizar se realizó las conclusiones y recomendaciones respectivas y presentación del informe final.

RESULTADOS

A continuación se presentan los resultados obtenidos del cuestionario de investigación, que los estudiantes de cuarto y quinto años de la Facultad de Odontología de la USAC, contestaron.

El objetivo sobre el conocimiento teórico de la aplicación correcta de técnicas de exodoncia simple, de las piezas dentarias permanentes del maxilar superior, se comprobó, que no fue alcanzado como se ve en el cuadro No. 3, ya que la cantidad de respuestas malas fueron más que las buenas y el grado que las presento fue los estudiantes de cuarto año. Las preguntas que más desaciertos presentaron fueron las que solicitaban una descripción del instrumental quirúrgico con que se realiza una técnica de exodoncia simple, así como, el determinar el fórceps indicado en cada pieza dentaria a extraer en una técnica de exodoncia. Se concluye que el número de respuestas buenas no es ni la mitad del total de respuestas que abarca dicho estudio, siendo insuficiente para determinar que el tema se domina con eficiencia por ambos grupos de estudiantes.

Acerca de la descripción de los movimientos correctos para cada pieza dentaria del maxilar superior a extraer con los diferentes tipos de fórceps se comprobó que, no fue alcanzado (cuadro No. 2 y 4). La pregunta en que más desaciertos tuvieron los estudiantes fue, cuál es el primer movimiento para extraer el incisivo lateral superior izquierdo cuando se utilizan fórceps: B. hacia palatal. Observándose que las respuestas malas fueron más que las buenas y el grupo de estudiantes que más los presentó fue los de quinto año.

Sobre la determinación de los principios físicos mecánicos (cuña, polea y palanca) cuando se usan los elevadores en una técnica de exodoncia simple se comprobó que, no fue alcanzado (cuadro No. 1 y 5). La pregunta que más desaciertos tuvieron los estudiantes fue, cuáles son los dos principios físicos mecánicos más aplicados cuando se utilizan los elevadores: C. cuña – polea. Observándose que las respuestas malas fueron más que las buenas y el grupo de estudiantes que más lo evidenció fueron los de cuarto año.

Acerca de la determinación sobre el fórceps indicado para cada pieza dentaria a extraer en una técnica quirúrgica determinada se comprobó que, no fue alcanzado (cuadro No. 1, 2 y 6). La pregunta que más desaciertos tuvieron los estudiantes fue, cuando un operador zurdo extrae primer molar superior

derecho le será más fácil si usa el fórceps: B. 53. Observándose que las respuestas malas fueron más que las buenas y aquí los dos grupos de estudiantes presentaron el mismo número de respuestas desafortunadas.

Sobre la determinación de las limitaciones del uso de fórceps en las técnicas de exodoncia simple se comprobó que, no fue alcanzado (cuadro No. 1 y 7). La pregunta que más desafortunados tuvieron los estudiantes fue, cuando en una pieza 10 presenta caries profunda, no restaurable y hay dilaceración muy marcada que técnica quirúrgica utilizaría para realizar la exodoncia de dicha pieza: D. B y C son correctas. Observándose que las respuestas malas fueron más que las buenas y el grupo de estudiantes que más lo evidenció fue los estudiantes de cuarto año.

Acerca de la determinación de las limitaciones del uso de elevadores en las técnicas de exodoncia simple se comprobó que, no fue alcanzado (cuadro No. 1 y 8). La pregunta que más desafortunados tuvieron los estudiantes fue, cuál de las siguientes piezas dentales tiene más posibilidad de que por una exodoncia descuidada, su raíz o una de sus raíces sea desplazada hacia la fosa canina: C. primer premolar. Observándose que las respuestas malas fueron más que las buenas y el grupo de estudiantes que más lo presentó fue los estudiantes de cuarto año.

Sobre la determinación de las técnicas de exodoncia simple utilizando elevador, fórceps y elevador-fórceps se comprobó que, fue el único objetivo alcanzado (cuadro No. 2 y 9). La pregunta que más aciertos obtuvieron los estudiantes fue, para extraer la pieza 1.4 la cuál esta completa, sin caries, ni enfermedad periodontal y raíces con orientación favorable y por razones ortodóncicas se va extraer, la técnica correcta a utilizar es: C. fórceps y elevadores. Observándose que las respuestas buenas fueron más que las malas y el grupo de estudiantes que más lo evidenció fue los de quinto año.

Acerca de la descripción del instrumental quirúrgico con que se realiza una técnica de exodoncia simple se comprobó, que no fue alcanzado, (cuadro No. 1 y 10) La pregunta que más desafortunados tuvieron los estudiantes fue, la que dice que los elevadores especialmente diseñados para extraer restos radiculares en el tercio apical son llamados: C. West. Observándose que las respuestas malas fueron más que las buenas y el grupo de estudiantes que más lo presentó fue los estudiantes de cuarto año.

Sobre la posición correcta del sillón dental para el paciente en relación con la posición del operador cuando se efectuó una técnica de exodoncia simple, se comprobó que, el objetivo la mitad de estudiantes encuestados tienen el conocimiento y la otra mitad no (cuadro No. 1, 2 y 11) debido a que la cantidad de respuestas buenas fueron la misma cantidad de respuestas malas.

Los estudiantes regulares de quinto año de la Facultad de Odontología tienen una mejor cantidad y calidad de conocimiento teórico de lo que es la aplicación correcta de técnicas de exodoncia simple de las piezas dentarias permanentes del maxilar superior con respecto a los estudiantes regulares de cuarto año.

Cuadro No. 1

RESULTADOS DE LOS ESTUDIANTES REGULARES DE CUARTO AÑO DE LA FACULTAD DE ODONTOLOGÍA DE LA UNIVERSIDAD DE SAN CARLOS DE GUATEMALA, SOBRE EL CONOCIMIENTO TEÓRICO DE LA APLICACIÓN CORRECTA DE TÉCNICAS DE EXODONCIA SIMPLE DE LAS PIEZAS DENTARIAS PERMANENTES DEL MAXILAR SUPERIOR EN EL AÑO 2004.

NÚMERO DE PREGUNTAS	RESUESTAS BUENAS	RESPUESTAS MALAS	PREGUNTAS SIN CONTESTAR	TOTAL
1	18	16	1	35
2	9	25	1	35
3	22	13	0	35
4	21	11	3	35
5	6	25	4	35
6	10	21	4	35
7	17	15	3	35
8	14	20	1	35
9	1	31	3	35
10	30	4	1	35
11	30	5	0	35
12	4	14	17	35
13	25	10	0	35
14	13	18	4	35
15	9	25	1	35
16	14	17	4	35
17	9	20	6	35
18	6	15	14	35
19	4	29	2	35
20	15	18	2	35
21	20	14	1	35
22	18	14	3	35
23	6	27	2	35
24	2	25	8	35
25	1	30	4	35
26	3	10	22	35
27	11	21	3	35
28	21	12	2	35
29	10	24	1	35
30	20	14	1	35
Total	389	543	118	1050

FUENTE: fichas utilizadas para la recolección de datos, trabajo de campo.

Cuadro No. 2

RESULTADOS DE LOS ESTUDIANTES REGULARES DE QUINTO AÑO DE LA FACULTAD DE ODONTOLOGÍA DE LA UNIVERSIDAD DE SAN CARLOS DE GUATEMALA, SOBRE EL CONOCIMIENTO TEÓRICO DE LA APLICACIÓN CORRECTA DE TÉCNICAS DE EXODONCIA SIMPLE DE LAS PIEZAS DENTARIAS PERMANENTES DEL MAXILAR SUPERIOR EN EL AÑO 2004.

NÚMERO DE PREGUNTAS	RESPUESTAS BUENAS	RESPUESTAS MALAS	PREGUNTAS SIN CONTESTAR	TOTAL
1	15	17	3	35
2	10	25	0	35
3	15	20	0	35
4	21	10	4	35
5	8	22	5	35
6	5	25	5	35
7	21	13	1	35
8	17	13	5	35
9	1	30	4	35
10	35	0	0	35
11	25	10	0	35
12	8	5	22	35
13	19	14	2	35
14	12	20	3	35
15	17	16	2	35
16	23	10	2	35
17	12	20	3	35
18	12	15	8	35
19	8	27	0	35
20	21	13	1	35
21	19	15	1	35
22	18	15	2	35
23	2	30	3	35
24	5	22	8	35
25	14	9	12	35
26	8	5	22	35
27	20	14	1	35
28	20	13	2	35
29	16	17	2	35
30	21	10	4	35
TOTAL	448	475	127	1050

FUENTE: fichas utilizadas para la recolección de datos, trabajo de campo.

Cuadro No. 3

EVALUACIÓN COMPARATIVA DEL ESTUDIANTE REGULAR DE CUARTO Y QUINTO AÑOS DE LA FACULTAD DE ODONTOLOGÍA DE LA UNIVERSIDAD DE SAN CARLOS DE GUATEMALA, SOBRE EL CONOCIMIENTO TEÓRICO DE LA APLICACIÓN CORRECTA DE TÉCNICAS DE EXODONCIA SIMPLE DE LAS PIEZAS DENTARIAS PERMANENTES DEL MAXILAR SUPERIOR EN EL AÑO 2004.

	BUENAS	MALAS	SIN CONTESTAR	TOTAL
CUARTO AÑO	389	543	118	1050
QUINTO AÑO	448	475	127	1050
TOTAL	837	1018	245	2100

FUENTE: fichas utilizadas para la recolección de datos, trabajo de campo.

Cuadro No. 4

**DESCRIPCIÓN COMPARATIVA DE LOS MOVIMIENTOS CORRECTOS PARA CADA
PIEZA DENTARIA A EXTRAER CON LOS DIFERENTES TIPOS DE FÓRCEPS**

	BUENAS	MALAS	SIN CONTESTAR	TOTAL
CUARTO AÑO	72	97	6	175
QUINTO AÑO	67	103	5	175
TOTAL	139	200	11	350

FUENTE: fichas utilizadas para la recolección de datos, trabajo de campo.

Cuadro No. 5

DETERMINACIÓN COMPARATIVA DE LOS PRINCIPIOS FÍSICOS MECÁNICOS (CUÑA, POLEA Y PALANCA) CUANDO SE USAN LOS ELEVADORES EN UNA TÉCNICA DE EXODONCIA SIMPLE

	BUENAS	MALAS	SIN CONTESTAR	TOTAL
CUARTO AÑO	56	79	5	140
QUINTO AÑO	61	67	12	140
TOTAL	117	146	17	280

FUENTE: fichas utilizadas para la recolección de datos, trabajo de campo.

Cuadro No. 6

DETERMINAR COMPARATIVAMENTE EL FÓRCEPS INDICADO EN CADA PIEZA DENTARIA A EXTRAER EN UNA TÉCNICA QUIRÚRGICA DETERMINADA

	BUENAS	MALAS	SIN CONTESTAR	TOTAL
CUARTO AÑO	37	57	11	105
QUINTO AÑO	34	57	14	105
TOTAL	71	114	25	210

FUENTE: fichas utilizadas para la recolección de datos, trabajo de campo.

Cuadro No. 7

**DETERMINACIÓN COMPARATIVA DE LAS LIMITACIONES DEL USO DE FÓRCEPS EN
LAS TÉCNICAS DE EXODONCIA SIMPLE**

	BUENAS	MALAS	SIN CONTESTAR	TOTAL
CUARTO AÑO	37	56	12	105
QUINTO AÑO	53	47	5	105
TOTAL	90	103	17	210

FUENTE: fichas utilizadas para la recolección de datos, trabajo de campo.

Cuadro No. 8

**DETERMINACIÓN COMPARATIVA DE LAS LIMITACIONES DEL USO DE
ELEVADORES EN UNA EXTRACCIÓN DENTARIA DE PIEZAS PERMANENTE**

	BUENAS	MALAS	SIN CONTESTAR	TOTAL
CUARTO AÑO	12	49	9	70
QUINTO AÑO	21	39	10	70
TOTAL	33	88	19	140

FUENTE: fichas utilizadas para la recolección de datos.

Cuadro No. 9

**DETERMINACIÓN COMPARATIVA DE LA TÉCNICA DE EXODONCIA SIMPLE
UTILIZANDO ELEVADOR, FÓRCEPS Y ELEVADOR-FÓRCEPS**

	BUENAS	MALAS	SIN CONTESTAR	TOTAL
CUARTO AÑO	66	63	11	140
QUINTO AÑO	92	32	16	140
TOTAL	158	95	27	280

FUENTE: fichas utilizadas para la recolección de datos.

Cuadro No. 10

DESCRIBIR COMPARATIVAMENTE EL INSTRUMENTAL QUIRÚRGICO CON QUE SE REALIZA UNA TÉCNICA DE EXODONCIA SIMPLE

	BUENAS	MALAS	SIN CONTESTAR	TOTAL
CUARTO AÑO	44	75	56	175
QUINTO AÑO	54	65	56	175
TOTAL	98	140	112	350

FUENTE: fichas utilizadas para la recolección de datos, trabajo de campo.

Cuadro No. 11

DETERMINACIÓN COMPARATIVA DE LA POSICIÓN CORRECTA DEL SILLÓN DENTAL PARA EL PACIENTE EN RELACIÓN CON LA POSICIÓN DEL OPERADOR CUANDO SE EFECTUÉ UNA TÉCNICA DE EXODONCIA SIMPLE

	BUENAS	MALAS	SIN CONTESTAR	TOTAL
CUARTO AÑO	65	67	8	140
QUINTO AÑO	66	65	9	140
TOTAL	131	132	17	280

FUENTE: fichas de recolección de datos, trabajo de campo.

DISCUSIÓN DE RESULTADOS

Respecto a la comparación de conocimiento teórico sobre la aplicación correcta de técnicas de exodoncia simple de las piezas dentarias permanentes del maxilar superior, entre los estudiantes regulares de cuarto y quinto años de la Facultad de Odontología de la Universidad de San Carlos de Guatemala, en el año 2004, utilizando un cuestionario de selección múltiple como método evaluador, los resultados encontrados de las cifras de respuestas buenas es muy bajo, para considerar que cualquiera de los dos grupos conozca sobre el tema antes de ejercerlo en su trabajo.

Lo obtenido es que la mayoría de temas aunque su cifra de respuestas buenas es baja se puede decir que dominan en su mayoría los estudiantes de quinto año.

Los dos grupos su deficiencia se encuentra en que no conocen el instrumental quirúrgico con que se realiza una técnica de exodoncia simple así como el como utilizarlo. Las preguntas que buscaron evaluar estos objetivos la mayoría de respuestas fueron malas.

Los objetivos respecto a la limitaciones del uso de los instrumentos esenciales en una técnica de exodoncia se encontraron con cifras deficientes.

CONCLUSIONES

En este estudio se concluyó que:

1. Los alumnos de 5to. año de la Facultad de Odontología tienen un mejor conocimiento teórico de lo que es la aplicación correcta de técnicas de exodoncia simple de las piezas dentarias permanentes del maxilar superior.
2. Los estudiantes de cuarto año en su mayoría no conocen el instrumental quirúrgico para realizar una técnica de exodoncia.
3. Los estudiantes de quinto año tienen mejor conocimiento para determinar que tipo de técnica de exodoncia simple se va realizar en una extracción dentaria.
4. Los estudiantes de cuarto año desconocen los movimientos correctos para extraer cada pieza dentaria usando fórceps.
5. Los estudiantes de quinto año en su mayoría desconocen las limitaciones del uso de fórceps y elevadores.
6. Los dos grupos de estudiantes saben aproximadamente lo mismo acerca de la posición del paciente en el sillón dental con respecto a la posición del operador.

RECOMENDACIONES

El presente estudio recomienda lo siguiente:

1. Evaluar constantemente al estudiante con pruebas iniciales de conocimiento antes de cada clase del curso de Cirugía y Farmacología I en el tema sobre técnicas de exodoncia.
2. Motivar al estudiante sobre técnicas de exodoncia realizando, trabajos de investigación, exposiciones dinaminizadas.
3. Organizar grupos de discusión para saber como las técnicas de exodoncia.
4. Incentivar al estudiante para que busque literatura complementaria respecto a la exodoncia.

BIBLIOGRAFIA

1. Aramburu Salazar, G. E. (1979). **Como se realiza la exodoncia en Guatemala**. Tesis (Lic. Cirujano Dentista). Guatemala: Universidad de San Carlos, Facultad de Odontología. pp. 1 – 28.
2. Castillo Escobar, M. E. (1989). **Criterios para la evaluación de la actividad clínica y pre – clínica de anestesia y exodoncia**. Tesis (Lic. Cirujano Dentista). Guatemala: Universidad de San Carlos, Facultad de Odontología. pp. 2-18.
3. Castillo Morales, V. H. (1984). **Compresas de papel filtro, su uso en exodoncia**. Tesis (Lic. Cirujano Dentista). Guatemala: Universidad de San Carlos, Facultad de Odontología. 46 p.
4. Ciancio, S. G. y Bourgault, P. C. (1987). **Farmacología clínica para odontólogos**. Trad. Adolfo Domínguez Pérez. 2 ed. México: El Manual Moderno. pp. 24-36.
5. Feldman, M. H. (1941). **Exodontia**. 3 ed. Philadelphia: Leo & Febiger. pp. 33-47.
6. Friedenthal, M. (1996). **Diccionario de odontología**. 2 ed. Buenos Aires, Argentina: Médica Panamericana. pp. 298 - 397
7. Gonzáles Iglesias, J. (1998). **La odontoestomatología islámica y la odontoestomatología en la edad media cristiana**. En: Tratado de odontología. Bascones Martínez, A., et al. autores. 2 ed. Madrid: Ediciones Avances Médicos – Dentales. pp. 937 – 948.
8. Howe, G. L. (1979). **Extracción dental**. Trad. Dra. Patricia Requejo Presa. México: El Manual Moderno. pp. 28-51.
9. Kruger, G. O. (1986). **Introducción a la exodoncia**. En: Cirugía buco – maxilofacial. Kruger, G. O., et al. autores. Trad. Roberto Jorge Porter. 5 ed. Bogota: Médica Panamericana. pp. 45-69.

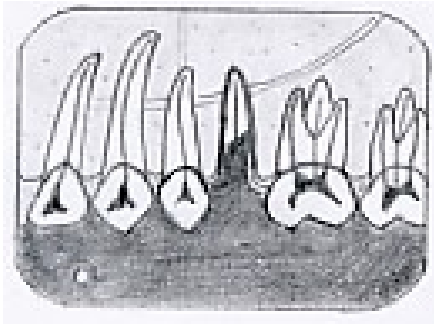


10. Laskin, D. M. (1988). **Extracción de dientes: exodoncia**. En: Cirugía bucal y maxilofacial. Laskin, D. M., et al. autores. Trad. Mario A. Marino. Buenos Aires: Médica Panamericana. pp. 13-31.
11. Lerman, S. (1974). **Historia de la odontología y su ejercicio legal**. 3 ed. Buenos Aires, Argentina: Mundi. pp. 323-326.
12. Raspall, G. (1994). **Cirugía oral**. Madrid: Médica Panamericana. pp. 99-42.
13. Reyes Equizabal, R. J. (1987). **Causas de exodoncia en la Facultad de Odontología de la Universidad de San Carlos de Guatemala**. Tesis (Lic. Cirujano Dentista). Guatemala: Universidad de San Carlos, Facultad de Odontología. 68 p.
14. Ring, M. E. (1989). **Historia ilustrada de la odontología**. Trad. Mariano Vidal Cortés. Barcelona: Ediciones Doyma. pp. 39-47.
15. Sailer, H. F. y Pajarola, G. F. (1997). **Atlas de cirugía oral**. Trad. Cristina de la Rosa Gay y Eduard Valmaseda Castellón. Barcelona: Masson. pp. 348-357.
16. Starshak, T. J. (1974). **Cirugía bucal preprotética**. Trad. Marina González de Grandi. Buenos Aires: Mundi. pp. 22-39.
17. Valdeavellano P. R. (s.f.) **Técnicas de exodoncia**. Guatemala: Universidad de San Carlos, Facultad de Odontología, Área Médico – Quirúrgico, Unidad de Cirugía. pp. 3-99.
18. Wayne W. (2001). **Bioestadística: base para el análisis de las ciencias de la salud**. Trad. Francisco León Hernández. 3 ed. México: Limusa. pp. 139 – 143.
19. Winter, L. (1943). **A text book of exodontia: exodontia, oral surgery and anesthesia**. 15 ed. St. Louis: Mosby Company. pp. 343-356.




A N E X O S

5. Un operador zurdo extraerá más fácilmente un primer molar superior derecho si usa el fórceps:
- A. 18
B. 53
C. 150
D. 286
6. Para extraer la pieza 2.8 el fórceps más adecuado es:
- A. 18
B. 10H
C. 210
D. B y C son correctas
7. Tenemos la siguiente radiografía y hay que extraer el segundo premolar superior izquierdo indique el instrumento quirúrgico más adecuado para ello:



- A. fórceps 150
B. fórceps 65
C. elevador recto mediano
D. elevador recto fino
8. Cuando usamos un elevador para lujar una pieza dental, al mencionar la POTENCIA nos estamos refiriendo al (a la):
- A. pieza dentaria
B. hueso alveolar
C. mano del operador
D. mango del elevador
9. Los elevadores especialmente diseñados para extraer restos radiculares en el tercio apical son llamados:
- A. Potts
B. MacMillan
C. West
D. Cryer
10. Para extraer la pieza 1.4 la cual esta completa, sin caries, ni enfermedad periodontal y raíces con orientación favorable y por razones ortodóncicas se va extraer, la técnica correcta a utilizar es:
- A. solo elevadores
B. solo fórceps
C. fórceps y elevadores
D. técnica abierta
11. Para extraer un premolar superior el elevador indicado es él:
- A. recto delgado
B. recto mediano
C. recto ancho
D. ninguno, se usa solo fórceps

12. Dos números de elevadores Potts son los siguientes:
- A. 73 y 74
B. 39 y 40
C. 11R y 11L
D. 1 y 2
13. Para extraer un molar superior, la posición del operador debe ser la siguiente, respecto del paciente:
- A. adelante
B. atrás
C. a un lado y adelante
D. a un lado y atrás
14. La posición del respaldo del sillón para exodoncia de un segundo molar superior debe ser en un ángulo de _____ grados respecto del piso:
- A. 10
B. 20
C. 45
D. 60
15. El plano oclusal para extracciones de piezas superiores debe estar en relación con el codo del operador:
- A. ligeramente por arriba
B. ligeramente por debajo
C. a la misma altura
D. preferiblemente por abajo
16. Cuando efectuamos exodoncia de restos radiculares de pieza 2.7 que esta adherido únicamente a tejido blando lo correcto es hacerlo utilizando:
- A. solo elevador
B. solo fórceps
C. un explorador
D. una gasa y los dedos del operador
17. Se va hacer exodoncia de la segunda molar superior derecha y en la radiografía vemos la siguiente condición que técnica quirúrgica es recomendable realizar:



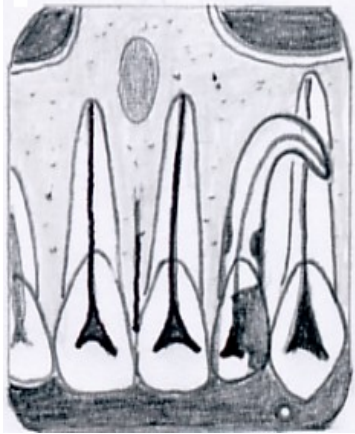
- A. utilizar únicamente fórceps
B. utilizar únicamente elevadores
C. utilizar fórceps y elevadores
D. usar la técnica transalveolar
18. El fórceps 10S se semeja al 53, con la diferencia de que sus puntas accionantes son:
- A. acanaladas lisas
B. curvas divergentes
C. curvas convergentes
D. rectas convexas

19. Cuáles son los dos principios físicos – mecánicos más aplicados cuando se utilizan los elevadores:
- A. palanca – polea
 - B. palanca – rotación
 - C. cuña - polea
 - D. cuña - palanca
20. El segundo movimiento para extraer un canino superior es:
- A. hacia bucal
 - B. hacia palatal
 - C. rotación de distal a mesial
 - D. de intrusión
21. El primer movimiento para extraer un primer molar superior permanente es:
- A. hacia bucal
 - B. hacia palatal
 - C. rotación de mesial a distal
 - D. de intrusión
22. Para extraer un central superior, la posición del operador debe ser la siguiente, respecto del paciente:
- A. adelante
 - B. atrás
 - C. a un lado y adelante
 - D. a un lado y atrás
23. Con el uso de los elevadores el objetivo que se busca es la expansión del hueso alveolar en sentido:
- A. buco – lingual
 - B. mesio – distal
 - C. cervico - apical
 - D. únicamente apical
24. Un canino superior en mal posición hacia bucal puede extraerse con más facilidad usando:
- A. fórceps 99A
 - B. fórceps 150
 - C. fórceps MD1
 - D. únicamente elevadores
25. Para extraer 2.6 que ha servido de soporte a una prótesis parcial fija por varios años, es necesario considerar en primer término su exodoncia:
- A. utilizando únicamente fórceps
 - B. por odontosección
 - C. utilizando únicamente elevadores
 - D- con fórceps utilizando únicamente movimientos sostenidos hacia bucal y palatal

26. Cuál de las siguientes oraciones respecto a fórceps es cierta:

- A. el 99A se usa solo para caninos superiores
- B. el 99C sirve para extraer caninos inferiores
- C. los brazos del 99C son rectos
- D. la punta accionante del 99A es más curva que la del 99C

27. Se presenta a la clínica un paciente con dolor en la pieza 10, con caries profunda, no restaurable que técnica quirúrgica utilizaría para la exodoncia de dicha pieza:



- A. exodoncia simple
- B. exodoncia transalveolar
- C. exodoncia con elevación de colgajo
- D. B y C son correctas

28. En la exodoncia de una pieza superior si el operador es diestro los dedos de su mano izquierda deben estar:

- A. retrayendo la lengua y los carrillos
- B. sujetando las tablas óseas
- C. evitando el palanqueo del maxilar
- D. sosteniendo la gasa en proximidad a la pieza


29. Cuál de las siguientes piezas dentales tiene más posibilidad de que por una exodoncia descuidada, su raíz o una de sus raíces sea desplazada hacia la fosa canina:

- A. incisivo lateral
- B. canino
- C. primer premolar
- D. segundo premolar

30. Cuando usamos un elevador para lujar una pieza dental, al mencionar el punto de apoyo, nos estamos refiriendo al (a la):


- A. hueso alveolar
- B. pieza dentaria
- C. mano del operador
- D. mango del elevador

EL CONTENIDO DE ESTA TESIS ES UNICA Y EXCLUSIVA
RESPONSABILIDAD DEL AUTOR




Prof. Jesús Adolfo Rafael Torres


APROBACIÓN INFORME FINAL




Sustentante
Jesús Adolfo Rafael Torres



Asesor
Dr. Denis Tyrone Chew González



Dr. Edwin Oswaldo López Díaz
Primer revisor



Dr. Manuel Anibal Miranda Ramírez
Segundo revisor

Imprimase:



Dra. Candida Luz Franco Lemus
Secretaria General



