DETERMINACIÓN DE LA FRECUENCIA DE LA CLASIFICACIÓN ESQUELETAL EN 100 PACIENTES COMPRENDIDOS ENTRE LOS 10 A 12 AÑOS DE EDAD, EN UNA CLÍNICA PARTICULAR, ESPECIALIZADA EN ORTODONCIA, EN LA CIUDAD DE GUATEMALA, EN EL PERÍODO DE JUNIO DEL 2,004 A JUNIO DEL 2,005, UTILIZANDO LA CEFALOMETRÍA DE STEINER.

Tesis presentada por

JUAN EDUARDO VALLE CAMPOS

Ante el Tribunal de la Facultad de Odontología de la Universidad de San Carlos de Guatemala, que practicó el Examen General Público, previo a optar al título de

CIRUJANO DENTISTA

GUATEMALA, NOVIEMBRE DEL 2,005.

JUNTA DIRECTIVA DE LA FACULTAD DE ODONTOLOGÍA DE LA UNIVERSIDAD DE SAN CARLOS DE GUATEMELA

Decano:	Dr. Eduardo Abril Gálvez
Vocal Primero:	Dr. Sergio Armando García Piloña
Vocal Segundo:	Dr. Guillermo Alejandro Ruiz Ordóñez
Vocal Tercero:	Dr. Cesar Mendizábal Girón
Vocal Cuarto:	Br. Pedro José Asturias S.
Vocal Quinto:	Br. Carlos Iván Dávila Álvarez
Secretaria:	Dra. Cándida Luz Franco Lemus

TRIBUNAL QUE PRACTICÓ EL EXAMEN GENERAL PÚBLICO

Decano:	Dr. Eduardo Abril Gálvez
Vocal Primero:	Dr. Sergio García Piloña
Vocal Segundo:	Dr. Gerson Chinchilla Dubón
Vocal Tercero:	Dr. Marvin Maas Ibarra
Secretaria:	Dra. Cándida Luz Franco Lemus

ACTO QUE DEDICO

A Dios:

Por permitirme llegar a este momento tan importante en mi vida, por ser mi amigo y guía en todo momento.

A mis padres:

David Alberto Valle Campos
Ana Odila Campos de Valle
Por su amor, entrega, y apoyo incondicional que siempre me han dado, que este sea el fruto de tantos sacrificios, reciban este acto como un triunfo propio.

A mi esposa:

Maria Eugenia Alvarado Pinto.
Por su amor, su compañía, y su apoyo en mi vida desde hace muchos años, que han contribuido a alcanzar este triunfo, por llevar en su vientre el segundo fruto de nuestro amor, te amo.

A mi hija:

Ana Lucia Valle Alvarado.
Por llenar mi vida de alegría y ser el motivo de superación para alcanzar mis metas.

A mis hermanos:

David, Daniel, y en especial a Leonardo Isaac Valle Campos (Q.D.E.P),
Por todos aquellos momentos que hubiéramos podido pasar juntos y desaprovechamos por azares del destino, que Dios te tenga en su santa gloria, y sobre todo en paz. Te extrañamos.

A mis abuelos:

Don Juanchico Campos, Abuelita Elvira, y a mi abuelita Rosita, que desde el cielo me cuida.

A mis suegros:

Dr. Orlando Alvarado Tovar.
Marta Aurora Pinto de Alvarado.
Por todo el cariño, generosidad, y apoyo incondicional, brindados durante todos estos años de mi vida.

A mis padrinos:

Tío Arturo y tía Edna, por sus consejos.

A mis sobrinos:

Danielito, Danielita, Jimena, Marianita, Glorimar Lili, Davisito.
Por ser el futuro de nuestra patria.

A toda mi familia:

Por su compañía en todas las etapas de mi vida.

A toda la familia Pinto y Familia Alvarado:

Con cariño especial.

A mis Amigos:

Luis, Gabriela, Victor, Sapo, Flavio, Pajaro, Helga, Milton, Paul, Tito, Chepe, Tiro Loco, Pecas, Ronan, José Carlos, Pocho, Veras, Taquito, Eric, Alejandro, Rey, Ingrid, Tor-trix, Canche, Chino, Wenche, Stranabotico, Montoya, Roxana, Neco, Los Gatos, Ruso, Chalo,Alexis, Quique, Roque, Lobo, Gordo, a la promo del I.N.E.E.B.O.O, I.E.CA. A mis compañeros del Banco, y a todos los amigos de Jalapa.
Por haberme acompañado en todos los momentos felices y difíciles de mi Vida.

TESIS QUE DEDICO:

A Guatemala:
Mi Patria.

A la U.S.A.C:
Gloriosa tricentenaria casa de estudios.

A la Facultad de Odontología:
Casa de mi desarrollo académico.

A mis asesores:
Dr. Gerson Chinchilla Dubon
Dra. Marta Aurora Alvarado
Dr. Marvin Maas
Por su tiempo y dedicación.

A mis revisores de tesis:
Dr. Manuel Miranda
Dra. Ingrid Arreola
Dr. Edwin Milián Rojas
Gracias por su tiempo, dedicación, y consejos.

A todos mis catedráticos e Instructores:
Por compartir sus conocimientos.

A la climatológica de oriente ¨Jalapa¨:
Tierra que me vió crecer.

HONORABLE TRIBUNAL EXAMINADOR

Tengo el honor de someter a su consideración mi trabajo de tesis intitulado ¨**DETERMINACIÓN DE LA FRECUENCIA DE LA CLASIFICACIÓN ESQUELETAL EN 100 PACIENTES COMPRENDIDOS ENTRE LOS 10 A 12 AÑOS DE EDAD EN UNA CLÍNICA PARTICULAR, ESPECIALIZADA EN ORTODONCIA, EN LA CIUDAD DE GUATEMALA, EN EL PERÍODO DE JUNIO DEL 2,004 A JUNIO DEL 2,005, UTILIZANDO LA CEFALOMETRÍA DE STEINER**¨, conforme lo demandan los Estatutos de la Facultad de Odontología de la Universidad de San Carlos de Guatemala, previo a optar al Título de:

Cirujano Dentista

Quiero expresar mi agradecimiento a mis asesores, Dr. Gerson Chinchilla Dubón, Dra. Marta Aurora Alvarado, Dr. Marvin Maas. Así como al secretario de la comisión de tesis Dr. Edwin Milián Rojas y a todas las personas que de una u otra manera contribuyeron para la realización del presente trabajo.

Y a ustedes distinguidos miembros de este Honorable Tribunal Examinador, me dirijo con toda consideración y respeto.

ÍNDICE

Sumario 1

Introducción 2

Planteamiento del Problema 3

Justificación 4

Revisión de Literatura 5

Objetivos 46

Variables 47

Materiales y Métodos 50

Presentación de Resultados 54

Discusión de Resultados 66

Conclusiones 68

Recomendaciones 70

Bibliografía 71

Anexos 72

SUMARIO

El presente estudio se realizó con el objeto de establecer cúal es la clasificación esqueletal más frecuente, que se presenta en niños de 10 a 12 años de edad en la ciudad de Guatemala, en un consultorio privado limitado a ortodoncia, en el período de Junio del 2,004 a Junio del 2,005, utilizando la cefalometría de Steiner (técnica cefalométrica de uso mundial para el diagnóstico en el área de ortodoncia, que se basa en el plano silla turca – Nasión). Para el desarrollo de esta investigación se seleccionó una muestra de 100 radiografías laterales de cráneo, de pacientes comprendidos entre los 10 y 12 años de edad, que cumplieran con los criterios de inclusión requeridos para el estudio, de los cuales fueron: radiografías laterales de cráneo de ambos sexos, radiografías laterales de cráneo de pacientes sin ningún tratamiento ortodóntico u ortopédico previo y radiografías laterales de cráneo de pacientes con cualquier tipo de maloclusión. Se solicitó autorización a los encargados de la clínica, para hacer uso de las radiografías laterales de cráneo, posteriormente se procedió a seleccionar las radiografías a utilizarse en el estudio, al tener estas radiografías, se localizaron los puntos cefalométricos S (silla turca), N (nasión), A (subespinal), B (supramentoniano). Se realizaron los trazados sobre hojas de papel mate de 3/1000plg de grosor sobre la radiografía, con la ayuda de un negatoscopio. Al tener los trazados, se procedió a medir los ángulos SNA, SNB, ANB, respecto a la cefalometría de Steiner, colocando los resultados, en la hoja de recolección de datos, al igual que la edad del paciente y el sexo; para realizar posteriormente, los análisis de resultados utilizando medidas de estadística descriptiva como, frecuencia, media, moda, mediana y desviación estándar.

Los resultados revelaron que de 100 casos estudiados el 54% son clase II, el 42% son clase I y el menor número de casos se presentarón como clase III con el 4%.

Se concluye que la clasificación esqueletal que con mayor frecuencia se presenta en pacientes comprendidos entre los 10 a 12 años de edad en la ciudad de Guatemala, es la clase II.

INTRODUCCIÓN

El tiempo en el que el dentista pensaba que los problemas ortodónticos solamente afectaban a los dientes ha pasado. Actualmente se reconoce que la relación anteroposterior de los maxilares entre sí y con la base del cráneo es de gran importancia, ya que ofrece una pauta sobre el crecimiento y el desarrollo de la cara o las posibles complicaciones que pueda haber en el futuro.

Este estudio fue realizado con el objetivo de establecer la frecuencia de la clasificación esqueletal en pacientes de la ciudad de Guatemala, comprendidos entre los 10 a 12 años de edad; se realizo en una clínica privada, limitada a la práctica de ortodoncia, utilizando las radiografías laterales de cráneo de pacientes que asistieron en el período de Junio del 2,004 a Junio del 2,005.

Las radiografías laterales de cráneo permiten localizar los puntos anatómicos de referencia, para poder realizar los trazados cefalométricos, uIlizando la cefalometría de Steiner, por lo cual se convierte en un instrumento valioso para este estudio.

La cefalometría de Steiner es el método por el cual se determina la clasificación esqueletal de cada paciente, esta cefalometría es un auxiliar en la localización de displasias existentes entre los maxilares, displasias dento esqueléticas, posición de la base craneal, angulaciones e inclinaciones de los dientes anteriores, superiores e inferiores, basada en el plano Silla - Nasión.

PLANTEAMIENTO DEL PROBLEMA

Para el diagnóstico de niños en crecimiento se utilizan datos cefalométricos obtenidos en poblaciones y culturas extranjeras, que clasifican al paciente en tres relaciones esqueléticas distintas; prevaleciendo la clase III en individuos de origen asiático y la clase I en pacientes de origen escandinavo, de lo anterior surge la siguiente interrogante:

¿Cuál será la relación esquelética de mayor frecuencia que se presenta en niños comprendidos entre los 10 a 12 años de edad en la ciudad de Guatemala, que oriente a planes de tratamientos acertados?

.

JUSTIFICACION

En la ciudad Guatemala no existe una base de datos que determine cual es la clasificación esqueletal que con mayor frecuencia se presentan en niños comprendidos entre los 10 a 12 años de edad, esto obliga a pensar que los diagnósticos y tratamientos ortodónticos son efectuados basados en conocimientos de medidas cefalométricas de otros países, de los cuales si hay información al respecto, sin pensar que estos puedan variar en la población guatemalteca.

Es necesario obtener información sobre la clasificación esqueletal de los pacientes en crecimiento que reciben tratamientos restaurativos, preventivos y ortodónticos, para completar un diagnóstico general del paciente, tanto de su estado bucodental como del estado del desarrollo y crecimiento de los huesos faciales y así poder detectar problemas precoces de displasias esqueléticas y cumplir profesionalmente como odontólogo, al tratar al paciente como un ser humano y no limitarnos solamente a los dientes.

Aun cuando los problemas del esqueleto facial en la mayoría de casos, no son tomados en cuenta por el odontólogo general, éste debe tener la capacidad para detectar este tipo de casos. Para ello es necesario que el estudiante de la Facultad de Odontología de la Universidad de San Carlos de Guatemala, tenga una preparación adecuada y tener conocimientos sobre desarrollo y crecimiento facial, así como de cefalométrias y análisis cefalométricos.

REVISIÓN DE LITERATURA

ANTECEDENTES:

Antes del descubrimiento de los rayos X, ya existían determinados puntos y planos

craneofaciales que servían para hacer mediciones antropológicas con el fin de determinar y clasificar las características étnicas, sexo, edad, etc., de los restos encontrados [3].

Se atribuye a Camper, en 1780, la descripción de la utilidad del ángulo formado por la intersección de un plano trazado desde la base de la nariz al conducto auditivo externo (plano de Camper) con el plano tangente al perfil facial [1].

Los antropólogos, en su necesidad de obtener las medidas de los cráneos que servían para sus investigaciones, fabricaron los cranéostatos que constituyen la base para la construcción de los cefalóstatos actuales [1].

En el año de 1884, durante el congreso internacional de antropología de Francfort, se acepto como plano estándar de orientación el plano de Von Hering, el cual es conocido desde entonces como plano de Francfort, que va desde el punto inferior del reborde orbitario al borde superior del conducto auditivo o porión [1].

En 1895, Wilhelm Konrad von Rontgen, profesor de física de la universidad de Wurzburg, Alemania, descubrió los rayos X cuando estaba experimentando con los rayos catódicos y accidentalmente observó la fluorescencia de los cristales de platino-cianuro de bario, que se encontraban a poca distancia del tubo de Crookes-Hittorf activado. Muchos comprendieron la importancia de los rayos X y en poco tiempo aparecieron multitud de artículos acerca de su empleo. Fue a partir de esta fecha que se profundizo la investigación tanto en Antropología como Odontología [1].

En 1896, Welker señalo la importancia de las radiografías de cabeza tomadas de perfil [1].

Wiliam James Morton en el mismo año publicó un artículo sobre la aplicación de los rayos X en Odontología, haciendo notar su gran valor en cirugía bucal y en la localización de cuerpos extraños radiopacos [1].

En 1897, John Dennis mencionó la aplicación que podían hacer los antropólogos, de los rayos X para sus investigaciones y señalo que el principal problema que encontró era la dispersión [1].

En 1904, Mateo Mattew observó la unidad de los rayos X en el conocimiento de la anatomía interna de la cara [1].

Berglund, en 1914, relacionó el perfil de los tejidos blandos con el perfil óseo [1].

Paccini, en 1921, publicó la obra antropometría radiográfica del cráneo en la cual expone que las Skiagrafias (radiografias de craneo) eran útiles para conocer el crecimiento, las anomalías y las clasificaciones craneofaciales. Hizo notar que las medidas obtenidas mediante las telerradiografías eran más exactas que las obtenidas por los sistemas clásicos dados en la Antropología [1].

En 1921, Percy Brown diseñó un sostenedor de cabeza para tomar cuadros radiográficos angulares de la cara [1].

En 1923, Charles McCoven, con base en el trabajo de Paccini, utilizó la telerradiografía lateral para observar los cambios en el perfil blando y duro consecutivos a un tratamiento ortodóncico [1].

Para 1924, Clarence O. Simpson había destacado por sus múltiples artículos referentes a todo tipo de radiografías extra e intrabucales, así como su interpretación. En el mismo año, Baker escribió un artículo intitulado Importancia de las radiografías en la ortodoncia, en el cual se refería únicamente a las radiografías periapicales, y sus conclusiones eran las mismas, por lo que actualmente estas placas son muy solicitadas [1].

En 1925, Rudolph Schawartz Basel presentó un método de medición con un natostato (aparato para medir el cráneo) y expuso que el de Simón no era muy preciso; todos los métodos de medición hasta esa fecha eran los mismos que se usaban en Antropología por medio de los craneóstatos y no eran muy exactos. En una parte de su artículo, destaca la importancia de la reproducción fotográfica y de los aparatos que utilizó para determinar las medidas craneofaciales; su principal observación era la amplitud de los arcos [1].

En 1930, Frank M. Casto recomendó que los rayos X fuesen usados en el consultorio del ortodoncista, y que antes de iniciar el tratamiento, se llevara a cabo una serie periapical completa y una radiografía de perfil [1].

En 1931, Holly Broadbent, presentó el primer estudio completo sobre la técnica fundamental de la radiografía cefalometríca. Esto como resultado del interés en el estudio de la cara del niño en crecimiento bajo la instrucción de Edgard H. Angle, en los años 20.

En 1934, Brodie, midió el crecimiento craneofacial, dividiendo la cabeza en cuatro zonas: craneal, nasal, maxilar, mandibular [1].

La asociación entre Broadbent y Tood, transformó en 1,925 el craneostato de Todd en el primer cefalómetro. Recurso útil para obtener cefalógramas frontales y laterales seriados, con el sujeto en posición fija y reproducible [3].

En mayo de 1929, Broadabent presentó un documento ante la Eastern Association of Angle Graduates, con la ayuda de su amigo de toda la vida, Allan G. Brodie, mostraron el cefalómetro radiográfico para la producción de radiografías frontales y laterales complementarias para estudiar y medir el crecimiento y desarrollo del cráneo [3].

En 1948, culminando muchos años de estudio Downs publicó el primer análisis completo para cuantificar variaciones en las relaciones faciales. El expresó lo encontrado en una población de individuos con excelentes oclusiones y dió un total de diez medidas angulares. Cinco eran medidas de relaciones esqueléticas y cinco de relaciones dentales. Las medidas dieron tanto los valores promedios como los extremos. El análisis fue el primero en determinar a dar completamente todas las relaciones clínicamente significativas del maxilar y la mandíbula a cada uno de ellos mismos, también con el cráneo y vino así la base para el nuevo idioma de cefalometría . La meta era determinar la severidad de la displasia facial y localizar diferencialmente la etiología probable [1,3].

Inmediatamente después Willye con la misma meta en mente, presentó un análisis de displasia craneofacial anteroposterior, el cual usó medidas lineales en vez de angulares. Algunos años más tarde Riedel, fuera de su estudio de relaciones maxilares, propuso una adición a los sistemas de análisis empleados; el cual uso el ángulo SNA. El hizo notar que el maxilar y la mandíbula podarían estar relacionados al

cráneo anteroposteriormente por los ángulos SNA y SNB. La diferencia entre los valores expresaba la severidad del problema de la base de la dentadura. Este fue el primer uso del plano Silla-Nasión para análisis individual de pacientes [3].

El análisis de la Universidad del Nor-Oeste, fue una unión de las contribuciones de Riedel y Down. Otros numerosos análisis fueron presentados para la asistencia de pacientes de ortodoncia, como los de Tweed, Margolis, Steiner, Sassouni, Ricketts y muchos otros [1,3].

Así se han realizados muchos estudios hasta casi perfeccionar el uso de cefalometrias y obtener resultados confiables.

En Guatemala se realizó un estudio, sobre las variables cefalometrícas de una población de adolescentes de la población de Santiago, Atitlán, Solola y su comparación con aquellas razas en otras latitudes, en el año de 1,981, realizada por el Dr. Jose Alfredo Andrino como tesis de pregrado. Una conclusión a las que llego este estudio es la siguiente: En general, al comparar los promedios de los valores cefalometricos determinados para : Caucásicos, Japoneses y Negros Americanos, y los determinados en el presente estudio para escolares indígenas de Santiago Atitlán, indica que si hay diferencia en la estructura craneofacial del indígena guatemalteco, comparadas con las otras razas humanas anteriormente mencionadas; sin embargo no menciona que se haya determinado la frecuencia de la clasificación esqueletal de los pacientes estudiados [4].

El Departamento de Educación Odontológica de la Facultad de Odontología de la Universidad de San Carlos de Guatemala, para evitar la dependencia y el uso de patrones cefalométricos, que no corresponden a la población guatemalteca, a propuesta del Dr. Carlos Enrique Pomés, se realizaron estudios longitudinal de crecimiento y desarrollo craneofacial, en una muestra de la población de San Lucas Toliman en el Departamento de Sololá, la muestra de la población no indígena corresponde a los descendientes de los Españoles; el estudio fue realizado desde los 5 años hasta los 14. Entre las conclusiones de este estudio se puede mencionar que el crecimiento de las estructuras craneofacial es diferente entre la población indígena y a no indígena [12].

DESARROLLO Y CRECIMIENTO CRÁNEOFACIAL:

Principios de formación de hueso:

Los términos crecimiento, desarrollo y maduración se usan a menudo de manera indistinta para designar los cambios que tienen lugar a lo largo de la vida. En el diccionario Webster de la lengua inglesa, **crecimiento:** se define como desarrollo en tamaño o el desarrollo progresivo (o sea la evolución, el surgimiento, o el aumento o expansión); **desarrollo:** como el transcurso del crecimiento natural, diferenciación o evolución por cambios sucesivos, y **maduracion:** como la aparición de características personales y fenómenos de conducta a través de procesos de crecimiento.

Evidentemente, estas tres palabras representan un mismo concepto y se usan a menudo de forma indistinta [(6)].

Formación de hueso:

Embriogénesis de los tejidos esqueleticos craneofaciales:

El esqueleto craneofacial deriva de tres procesos diferentes: **condrogénesis,** que es la formación de cartílago**; formación endocondral del hueso**, que es el proceso de conversión de cartílago a hueso, y **formación intramembranosa de hueso**, que es el proceso de formación ósea a partir del mesénquima indiferenciado. El hueso puede formarse directamente de osteoblastos, lo que se llama **osificacion membranosa**, o mediante un precursor cartilaginoso, llamado **osificacion endocondral**. En este último caso los condroblastos forman inicialmente cartílago, que a su vez se calcifica y es invadido por tejido osteogénico para formar hueso [(6)].

Formación intramembranosa de hueso:

Como sucede con el cartílago craneofacial, el hueso intramembranoso deriva de las células de la cresta neural. La evidencia más temprana de formación de hueso intramembranoso en el cráneo tiene lugar en la mandíbula, durante la última parte de la sexta semana prenatal. Hacia la octava semana aparecen centros de osificación en el cráneo y las regiones feciales, en zonas donde hay fuerzas de tensión leves. Siguiendo los cinco pasos usados en la condrogenesis, se puede comparar y contrastar la condrogénesis con la formación intramembranosa del hueso. Los cinco pasos son los siguientes:

1. Los condroblastos producen la matriz: la matriz intercelular producida por las células del cartílago es dura pero flexible, capaz de proporcionar un apoyo rígido.
2. Las células se insertan en la matriz: cuando los condroblastos quedan totalmente incluidos dentro de su propio material de secreción de la matríz, las células del cartílago se convierten en condrocitos. Los nuevos condroblastos se diferencian a partir de membrana superficial (pericondrio), lo que produce agrandamiento del cartílago (es decir que el volumen de éste puede aumentar por aposición).
3. Los condrocitos se agrandan, se dividen y producen matríz: las células continúan creciendo y secretando matríz, de esta forma la masa del cartílago aumenta desde su interior. El crecimiento resultante de la expansión interna se denomina **crecimiento intersticial.**
4. La matríz permanece sin calcificar: la matríz del cartílago es rica en condroitinsulfato, asociado con proteína no colagenosa. Esta combinación tiene la propiedad de presentar una hidrófilia marcada. Los nutrientes y los desechos metabólicos se difunden directamente, a través de la matríz blanda, desde las células hacia ellas. Por consiguiente, los vasos sanguíneos no son necesarios en el cartílago.
5. Una membrana cubre la superficie, pero no es esencial: el cartílago posee una membrana vascular que lo encierra, denominada **pericondrio,** pero también existe cartílago sin ella. Esta propiedad permite que el cartílago crezca y se adapte en sitios sometidos a presión (p. ej., las articulaciones). El cartílago es tolerante a la presión [(6)].

Formación endocondral de hueso:

El primer indicio de que el cartílago se está convirtiendo en hueso en el esqueleto craneofacial, se presenta durante la octava semana prenatal. En el esqueleto craneofacial solo los huesos de la base del cráneo y de algunas porciones del cráneo derivan de la formación endocondral de hueso. A efecto de comparar y contrastar la formación endocondral de hueso con la condrogénesis y la formación intramembranosa de hueso se usa la siguiente secuencia:

1. Los condorcitos se hipertrofian y la matríz se calcifica: dentro de la matríz cartilaginosa primordial aparece un centro de calcificación. Los condrocitos muestran alteraciones hipertroficas y a continuación la matríz cartilaginosa se calcifica.

2. Invasión por vasos sanguíneos y células del tejido conectivo: los vasos sanguíneos invaden la matríz en proceso de calcificación a través del pericondrio y llevan consigo células indiferenciadas de tejido conectivo.
3. Los osteoblastos se diferencian y producen tejido osteoide: a partir de las células precursoras del tejido conectivo se diferencian los osteoblastos, que depositan osteoide en los restos de la matríz cartilaginosa calcificada.
4. El tejido osteoide se clasifica: la matríz ósea fibrosa se mineraliza.
5. El hueso se cubre de membrana, que le resulta esencial: sea de origen intramembranoso o endocondral, el hueso necesita una membrana para sobrevivir. No es posible detectar ninguna diferencia cualitativa entre el hueso de ambos orígenes en el esqueleto maduro craneofacial.

Pasos siguientes:

1. Los osteoblastos producen tejido osteoide: estas células se diferencian a partir de centros de condensación ectomesenquimatosos y producen una matríz ósea fibrosa (osteoide).
2. Las células y vasos sanguíneos son incluidos: a medida que continúa la deposición de osteoide por parte de los osteoblastos, las células quedan atrapadas y se transforman en osteositos. Los vasos sanguíneos quedan retenidos dentro de los espacios y finalmente quedan rodeados por hueso; comienza a formarse el sistema de Haver que lo nutrirá.
3. Las células de la membrana producen tejido osteoide: los osteocitos pierden su capacidad de contribuir en forma directa al agrandamiento del hueso, pero los osteoblastos del periostio superficial producen más osteoide y así agregan capas a la superficie del hueso existente (**crecimiento óseo por aposición)** [(6)].
4. El osteoide se calsifica: la matríz ósea acaba por mineralizarse y hace al hueso relativamente impermeable a los nutrientes y a los desechos metabolicos. Los vasos sanguineos atrapados proporcionan nutrientes a los osteocitos y tejidos óseos, y eliminan los productos de desecho.
5. Una membrana esencial recubre al hueso: una membrana externa, denominada **periostio**, y una interna, llamada **endostio**, son esenciales para la supervivencia del hueso. La interrupción de las membranas o de su irrigación puede producir la

muerte de hueso y finalmente su perdida. El hueso es sensible a la presión. Cuando está calcificado es duro y relativamente rígido [6].

Cambios en la forma y posición del hueso:

Cualquier cambio en la morfología y la relación espacial de los huesos puede efectuarse por medio de uno de dos procesos: remodelación y traslación [6].

Remodelación:

Es la aposición ósea selectiva por parte de los osteoblastos y la resorción por parte de los osteoclastos. Aunque estos cambios pueden producirse en forma simultánea en el mismo hueso, no tienen porque ser equivalentes en cantidad o de dirección opuesta. Esto produce cambios y alteraciones diferenciales en el tamaño, así como en la morfología de un hueso determinado [6].

Traslación o desplazamiento:

Por efecto de la remodelación del hueso, así como los cambios de forma y tamaño, el propio hueso cambiará su posición en el espacio. Este fenómeno se llama traslación primaria. La traslación secundaria, por otro lado, tiene lugar cuando el crecimiento de un hueso da por resultado un cambio en la posición espacial de un hueso adyacente. Por ejemplo, los cambios de crecimiento de un hueso largo como el humero desplazan el radio. La traslación primaria y la secundaria pueden producirse en forma secundaria [6].

CRECIMIENTO DEL CRÁNEO Y DE LA CARA:

Crecimiento de la bóveda craneana:

Para dar acomodo al encéfalo en su período de expansión rápida, las suturas coronal, sagital, parietales, temporales, y occipital experimentan crecimiento de adaptación. Este tipo de crecimiento intramembranoso de las sutura reubica a las fontanelas, que están presentes al nacimiento. Una de las últimas funciones de las fontanelas es brindar al cráneo la flexibilidad necesaria durante el parto.

La cavidad craneana alcanza 87% de su tamaño adulto a la edad de dos años, 90% a los 5 años y 98% a los 15 años. Entre esta edad y la madurez los cambios en el crecimiento son principalmente secundarios a la neumatización de los senos frontales y el engrosamiento de la porción anterior del hueso frontal. Por consiguiente, es razonable suponer que el crecimiento de la bóveda craneana sigue la curva neural. En otras palabras, el desarrollo rápido durante los primeros años de vida es seguido por una taza de crecimiento de menor velocidad [(6)].

Crecimiento de la base del cráneo:

Los cambios en la base del cráneo tienen lugar principalmente como resultado del crecimiento endocondral, a través de un sistema de sincondrosis. Una sincondrosis es una articulación cartilaginosa en la que el cartílago hialino se divide y a continuación se convierte en hueso. Antes del nacimiento de la base del cráneo posee una serie de sincondrosis dentro del etmoides, el esfenoides, los huesos occipitales, y entre ellos.

Esta disposición permite un aumento rápido de la longitud de la base del cráneo, al comienzo de la vida, para acomodar el cerebro en crecimiento. Las sincondrosis intraetmoidales e intraesfenoidales se cierran antes del nacimiento, en tanto que la intra-occipital lo hace antes de los 5 años de edad. La sincondrosis esfenoetmoidal se cierra alrededor de los 6 años de edad y el segmento anterior de la base del craneo, denominado **plano esfenoidal**, adquiere una estabilidad relativa temprana en la vida. En consecuencia, este segmento se usa para las sobre imposiciones cefalométricas, con el fin de evaluar los cambios faciales que resultan del crecimiento o del tratamiento [(6)].

Crecimiento del complejo nasomaxilar:

El crecimiento del tabique nasal cartilaginoso, en particular el vomer y la lámina perpendicular del etmoides, desplaza el complejo nasomaxilar hacia abajo y adelante. Este desplazamiento permite el crecimiento de la cara posterior del maxilar, así como el de las tuberosidades maxilares, para acomodarse para la erupción de los molares permanentes. El movimiento hacia delante del maxilar también permite el agrandamiento de la faringe nasal y bucal, para adaptarse a las mayores demandas funcionales respiratorias del niño en crecimiento.

El complejo maxilar esta rodeado por un complejo de suturas que permiten el crecimiento y desplazamiento de los diferentes huesos, en dirección anteroposterior y hacia afuera. El sistema de suturas circunmaxilares incluye las suturas cigomaticomaxilar, frontocigomática, esfenopalatina y palatomaxilar.

Para satisfacer las mayores demandas funcionales de las cavidades nasales, el piso nasal baja, se traslada en conjunto hacia abajo y en forma simultánea sufre resorción de la superficie. Al mismo tiempo sufre aposición de hueso en el lado bucal de las plataformas palatinas del hueso maxilar. Conviene señalar que a pesar de la importante aposición de hueso en el lado bucal de la bóveda palatina, la profundidad de la bóveda realmente continúa aumentando con la edad. Este aumento es resultado del importante crecimiento de los procesos alveolares que acompaña a la erupción de la dentición primaria y permanente [(6)].

Cambios en el ancho del maxilar:

El crecimiento en anchura en el nivel de la sutura palatina tiene lugar durante los primeros cinco años de vida, principalmente en las suturas intermaxilares e interpalatina (mesopalatina). En etapas ulteriores del desarrollo, todo aumento adicional en el ancho del maxilar anterior es resultado de la aposición de hueso sobre las superficies externas del maxilar y de la erupción bucal de los dientes permanentes [(6)].

Crecimiento de la mandíbula:

En el recién nacido la mandíbula consta de dos mitades (no esta unida completamente en la línea media). A fines del primer año esas mitades se unirán esencialmente para formar un hueso parabólico. Las diferentes partes de la mandíbula incluyen un cuerpo y dos ramas, que dan apoyo a los cóndilos y a las apófisis coronoides.

La mandíbula se forma a partir de tejido intramembranoso. Debe recordarse que el cartílago primario (original) de la mandíbula (cartílago de Meckel) desaparece al principio de la vida uterina y deja solo unos pocos remanentes: los huesecillos martillo y yunque del oído medio y el ligamento esfenomandibular. Por consiguiente, el cartílago de los cóndilos deriva solamente del cartílago secundario.

En general, el crecimiento de la cabeza del cóndilo tiene lugar en dirección ascendente y hacia atrás. El crecimiento mandibular se expresa como un desplazamiento hacia abajo y adelante, que es un ejemplo de traslación primaria. Este desplazamiento y el del complejo nasomaxilar permiten el crecimiento de la faringe, la lengua y otras estructuras relacionadas.

El crecimiento de los cóndilos compensa el desplazamiento vertical de la mandíbula y proporciona lugar, en sentido vertical, para la erupción de los dientes. Por otro lado, la resorción ósea del borde anterior y la aposición ósea en el posterior, de las dos ramas, son responsables del crecimiento anteroposterior de las ramas y el cuerpo de la mandíbula. Estos cambios aumentan la longitud posterior del cuerpo de la mandíbula, para dar lugar a los molares permanentes [(6)].

Crecimiento de los procesos alveolares:

El crecimiento del hueso alveolar depende por completo de la presencia de los dientes. Después de extraer uno de éstos, los procesos alveolares comienzan a resorberse; el ritmo de resorción puede retardarse si se restaura la función colocando prótesis dentales con buen calce. El aumento en la altura vertical de la cara es resultado del crecimiento de los procesos alveolares maxilares y mandibulares, que está asociado con la erupción de los dientes [(6)].

Remodelación de la superficie:

Además de los sitios específicos de formación de hueso mencionados, todas las superficies óseas se remodelan en forma selectiva a través de aposición y resorción. Por ejemplo, si la barbilla se hace más prominente con la edad es principalmente por resorción ósea que ocurre encima de ella (y no por aposición ósea), aunada a crecimiento anterior de la mandíbula [(6)].

Crecimiento diferencial de la cara:

Aunque el crecimiento de las diferentes zonas del complejo dentofacial se expone por separado, conviene aclarar que estos cambios se producen principalmente en forma simultánea y son interdependientes. Por ejemplo, el crecimiento anterior de la base del cráneo puede llevar el maxilar hacia delante, en tanto que una disminución en la flexión de dicha base puede llevar la mandíbula hacia atrás. En forma similar, el descenso del maxilar hace que la mandíbula gire hacia atrás.

Como resultado, el crecimiento del cuerpo de la mandíbula y de las cabezas de los cóndilos no es proporcional a lo largo de la vida. Por ejemplo, en el feto el tamaño de la cabeza es casi 1/3 del tamaño corporal total. Por otro lado, al momento del nacimiento la cabeza representa ¼ de la longitud corporal total, en tanto que en la madurez alcanza solo 1/8 de está. Este crecimiento diferencial tiene lugar en las diferentes partes del complejo craneofacial. En el momento en que la mayoría de los pacientes buscan tratamiento ortodóntico, entre los 10 y 12 años de edad, el maxilar y la mandíbula han completado prácticamente 2/3 de su crecimiento total. El clínico puede todavía influir en el crecimiento potencial restante del paciente, al intentar corregir cualquier discrepancia esquelética entre el maxilar y la mandíbula [(6)].

Desarrollo Dentario:

El desarrollo de los dientes empieza en útero, pero recién a los 2 o 3 años aparecen todos los temporarios en la boca del niño. La secuencia de erupción mas común se inicia con los incisivos centrales inferiores, seguidos por los centrales superiores, en los primeros 6 meses de vida; los incisivos laterales superiores e inferiores hacen erupción a fines del primer año de vida; los primeros molares temporarios superiores e inferiores, seguidos por los caninos, aparecen hacia los 18 meses y los segundos molares temporarios superiores e inferiores hacen su erupción al terminar el segundo año de vida o hasta el tercero [(5)].

Una vez superada esta fase el ancho del arco dental aumenta muy poco. En la dentición temporaria es preferible el espaciamiento; su falta implica la existencia de dientes grandes o de arcos chicos y es un signo muy sugestivo de apiñamiento de la dentición permanente.

La erupción de la dentición permanente comienza hacia a los 5 a 6 años con los primeros molares permanentes, por distal de los segundos molares temporarios. Los

períodos entre los 5 y 8 años y entre los 9 y 12 años, se denominan etapas de dentición mixta temprana (también llamada precoz) y tardía, respectivamente. Hacia los 6 años hacen erupción los incisivos centrales inferiores, seguidos por los centrales superiores a los 7 años; mientras que los incisivos laterales inferiores lo hacen hacia los 7.5 años, seguidos por su contraparte superior a los 8 años o incluso a los 9 años. Los caninos inferiores permanentes aparecen en la boca del niño aproximadamente a los 10 años, seguidos por los primeros premolares superiores, a los 10.5 años, y por los primeros premolares inferiores, a los 11 años. A los 11.5 años erupcionan en poca diferencia de tiempo los segundos premolares superior e inferior, seguidos por los caninos supriores y por los segundos molares permanentes a los 12 o hasta los 13 años. Hay que tener en cuenta que en la población existe una significativa variación en la erupción dental; ésta puede producirse hasta 2 años antes o 2 años después que las edades promedio mencionadas y aun así estar en la gama de lo normal [(5)].

Por lo general, tiene lugar cuando ya esta formado entre la mitad y las tres cuartas parte de la raíz o las raíces. Después de la etapa de dentición mixta temprana, los incisivos superiores pueden tener un sustancial espaciamiento porque sus coronas están incluidas hacia distal. A esta etapa se le llama del **patito feo** y se considera una situación normal que mas tarde se auto corrige; se produce por causa de la vía de erupción de los caninos permanentes, cuando éstos toman su posición para salir, a lo largo de la raíz del incisivo lateral de cada lado [(5)].

CEFALOMETRÍA Y TÉCNICA DEL CEFALOGRAMA:

Cefalograma:

Es una radiografía fija del cráneo, utilizada para hacer trazos y obtener medidas lo más exactas posibles con el fin de usarlas en la investigación y como elemento fundamental en el diagnostico de las anomalías craneofaciales.

La radiografía lateral de cráneo (cefalograma) deberá tomarse a una misma distancia y angulación para poder comparar, reproducir y establecer los procedimientos. El tubo del aparato de rayos x deberá estar fijo. Los aparatos que nos sirven para fijar la cabeza son llamados **craneóstatos o cefalóstatos** [(1,2)].

Cefalografía: es el cefalograma trazado o interpretado; o más bien su interpretación y descripción.

Cefalometría: es el conjunto de conocimientos que nos enseñan los métodos de medición e interpretación de los trazos para aplicarlos en la investigación, diagnóstico y pronóstico de las anomalías craneofaciales [1,2].

TÉCNICA PARA LA TOMA DE LA RADIOGRAFÍA LATERAL DE CRÁNEO:

El cefalóstato tiene una palanca para mover los brazos de los pivotes auriculares que pueden acercarlos o separarlos, manteniendo simultáneamente una equidistancia del plano medio sagital. El brazo indicador orbitario puede ser girado tanto hacia arriba como hacia abajo. El indicador orbitario se recorre libremente hacia delante y hacia atrás. El ensamble nasión, sirve para fijar el apoyo a nasión en la posición más adecuada para el paciente.

El ensamble está asegurado por medio de dos tornillos; este ensamble puede girarse hacia arriba, cuando no se utiliza, aflojando los tornillos y girando el brazo en esa dirección.

La escala en centímetros nos da la distancia entre el plano mesiosagital y el chasis. Esta escala es una parte integral del sostén del chasis; se puede mover hacia la izquierda del paciente cuando se va ha retirar del cefalóstato; por lo tanto, podemos observar en la escala cualquier variación, en todo momento, y en cualquier paciente.

Es fundamental desplazar el sostén del chasis o portarradiografías hacia el brazo del pivote auricular tan cerca como sea posible a la cara, es decir lograr el acercamiento a la placa, ya que de ello dependerá la nitidez radiográfica. El sostén del chasis puede ser movido libremente a la izquierda del paciente o a cualquier posición de la escala [1].

Colocación del paciente en el cefalostato:

Ampliar los pivotes auriculares, mover el descanso del nasión, y el indicador orbitario hacia arriba; bajar el cefalóstato y ajustarlo al paciente, hasta que los auriculares coincidan con los conductos auditivos externos; el paciente puede estar sentado o de pie, siendo esta ultima posición la preferible, ya que: 1) el paciente está a una altura conveniente frente al operador; 2) se facilita la cooperación del paciente; 3) el banquillo hidráulico puede fallar, o bien el paciente sentado tiende a doblar la columna vertebral y puede bajarse y modificar la posición óptima; 4) en la postura de pie, los

hombros se dejan caer dando mayor claridad al chasis al ser colocado apropiadamente, y 5) con el paciente en esta postura el piso es mucho mejor como base fija que la innecesaria silla hidráulica.(Fig.1) [2].

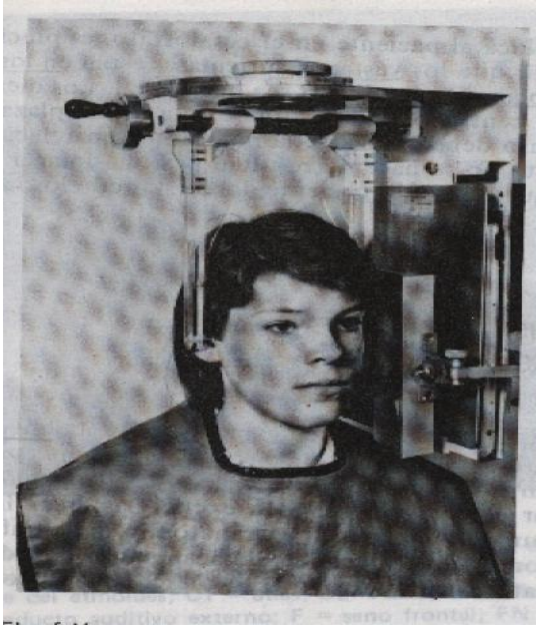

Fig.1 colocación correcta del paciente para la toma de radiografías laterales de craneo.

Por medio de la palanca se acercaran suavemente los pivotes auriculares, hasta que hayan entrado en los conductos auditivos. Deben ser cómodos y no lastimar al paciente. Se baja el indicador orbitario y se hace girar la cabeza del paciente hasta que la punta del indicador orbitario haya hecho contacto con el borde infraorbitario clínico. Ahora el paciente es colocado en la posición del plano de Francfort, que debe ser horizontal al piso.

Se eleva suavemente el craneóstato hasta que el paciente sienta presión de los pivotes auriculares y una ligera sensación de levantamiento dentro de ellos.

Se trae el descanso del nasión para inmovilizar al apaciente y se le pide que cierre su boca y sus dientes en la posición habitual (en oclusión céntrica); ya que está listo, se gira hacia arriba el indicador orbitario. Si la radiografía se toma con una finalidad fonética, se puede pedir al paciente que emita algún sonido determinado.

Después se coloca el chasis en el sostén y es ajustado para cubrir el área requerida; el sostén del chasis debe ser llevado hacia el paciente hasta que toque el brazo del pivote

auricular; por último, el sostén del chasis se fija con la perilla o tornillo de la parte superior.

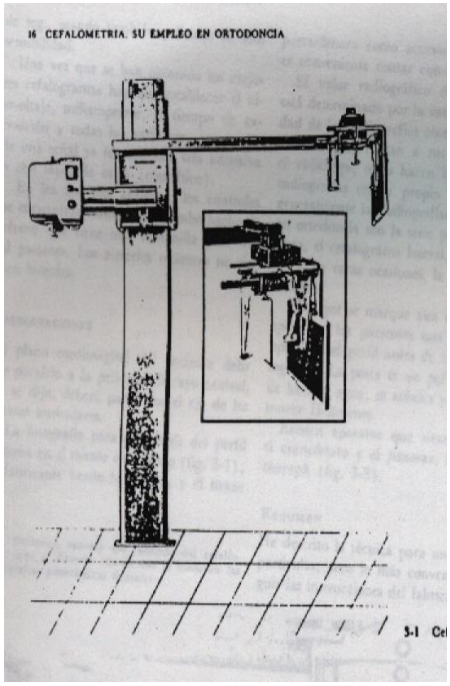

Fig. 2 Ejemplo de un cefálostato

El control de mando tiene una escala de 1/8 a 12 segundos y es simple y seguro de operar. Se puede usar un chasis de 8x10¨ o de 10x12 ¨. El rayo central deberá pasar por los pivotes auriculares. El chasis más utilizado es el primero. (Fig.3) **Observaciones:** el plano medio sagital del paciente debe ser paralelo a la película. El rayo central, deberá pasar por el eje de los pivotes auriculares [1,2].

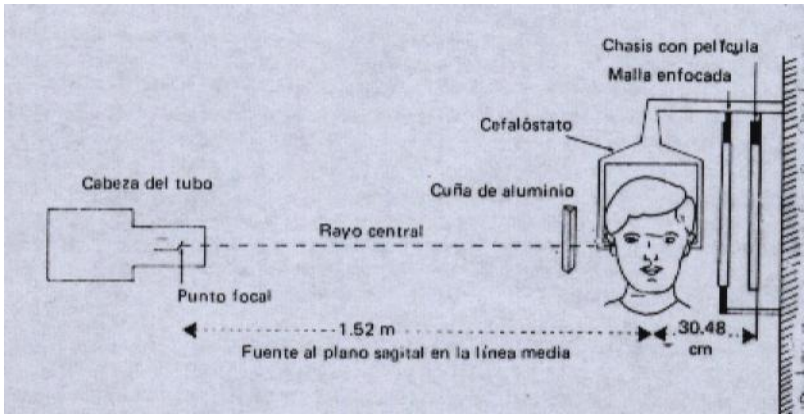

Fig.3 La relación de la película, la cabeza del paciente y el tubo en una instalación cefalométrica.

ANATOMIA CEFALOMETRICA EN NORMA ¨Lateralis¨:

La imagen radiológica de una estructura anatómica difiere considerablemente de su aspecto exterior, tal como nuestros ojos la perciben. Las diferencias estriban en la técnica utilizada leyes de la proyección gráfica de una estructura tridimensional en dos dimensiones. A esto se añaden las dificultades en la interpretación que implican las diferencias en la densidad o contraste de las estructuras proyectadas.

Para la localización exacta de los diferentes puntos utilizados en cefalometría es necesario poseer un conocimiento de la anatomía radiológica de los huesos del cráneo y de sus relaciones con las estructuras adyacentes.

El objetivo es precisar la localización exacta de los puntos utilizados en cefalometria gracia a un reconocimiento riguroso de las estructuras anatómicas que los definen [7].

Tejidos duros del perfil

Hueso Frontal (Fig. 4). Es un hueso impar, en el que se distingue lo siguiente.

Cortical externa del frontal. Es una línea curva (1) que discurre paralelamente a la línea cutánea del frontal (2) y limita por debajo con la sutura nasofrontal (3) y los huesos propios de la nariz (4).

Cortical interna del frontal. Constituye el límite anterior de la fosa craneal anterior (5). Es una gran línea curva en la que se distingue una porción vertical (6) paralela a la cortical externa (2) y una porción horizontal.

Seno frontal. Es la imagen lagunar (8) situada entre las corticales externa e interna del hueso frontal. En algunos individuos, el seno frontal está muy desarrollado, presentando incluso tabiques de división [7].

Hueso Nasal (Fig.4). Es un hueso par. Su imagen radiográfica tiene forma triangular de vértice inferior (4), que representa las caras mediales o internas de los dos huesos nasales. La base de este triángulo se articula con el hueso frontal a nivel de la sutura

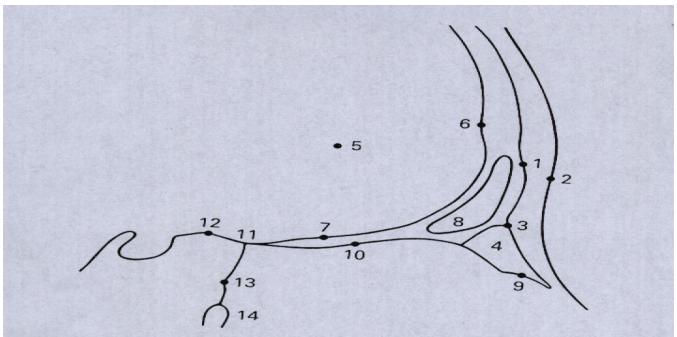

1, cortical externa del frontal; 2, línea cutánea del frontal; 3, sutura nasofrontal; 4, hueso nasal; 5, fosa craneal anterior; 6, cortical interna del frontal (porción vertical); 7, cortical interna del frontal (porción horizontal); 8, seno frontal; 9, pared anterosuperior de las fosas nasales; 10, lámina cribosa del etmoides; 11, sutura frontoesfenoetmoidal; 12, cara superior del cuerpo del esfenoides (plano esfenoidal); 13, cara anterior del cuerpo del esfenoides, y 14, fosa pterigomaxilar.

Fig.4

Frontonasal (3). La línea (9) o borde posterior de la imagen triangular representa la porción más antero superior de las fosas nasales óseas y sirve de punto de partida para la localización de la lámina cribosa de etmoides.

Hueso Etmoides (fig.5) Es un hueso impar difícil de ver radiográficamente; forma parte del suelo de la fosa craneal anterior.

La lámina cribosa del etmoides es la estructura más visible del hueso etmiodes, su imagen radiográfica es la de una línea curva de concavidad inferior (10) situada siempre subyacente a la porción horizontal de la cortical interna del frontal (7).

La lámina cribosa está en continuidad por adelante con los huesos nasales para formar la pared superior de las fosas nasales, esto representa un punto de referencia para su localización.

En la mayoría de los casos , la cortical interna del hueso frontal (7) y la lámina cribosa (10) se juntan, a nivel del esfenoides, en la sutura ambas líneas se continúan por medio de una línea única (12), que representa la porción más anterior y superior del cuerpo del esfenoides: el plano esfenoidal. Verticalmente a la sutura frontoesfenoetmoidal se encuentra la cara anterior del cuerpo del esfenoides (13), la cual termina en la porción media de la fosa pterigomaxilar (14) [7,10].

Hueso Esfenoides. Es un hueso impar que se encuentra situado en la parte media de la base del cráneo. Está constituido por un cuerpo y seis prolongaciones: las dos mayores, las dos alas menores y las dos apófisis pterigoides.

Cara superior del cuerpo del esfenoides (fig. 5) de adelante atrás:

Fig.5 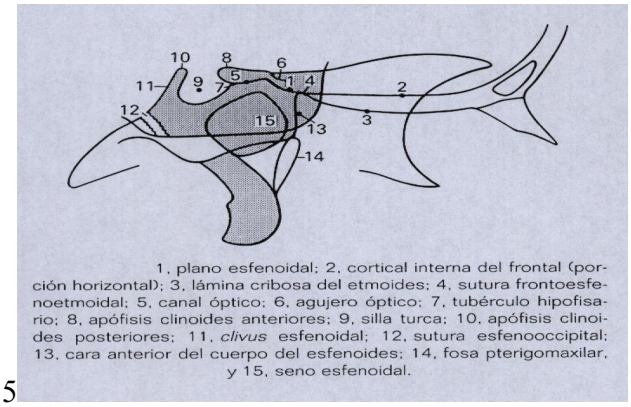

1, plano esfenoidal; 2, cortical interna del frontal (porción horizontal); 3, lámina cribosa del etmoides; 4, sutura frontoesfenoetmoidal; 5, canal óptico; 6, agujero óptico; 7, tubérculo hipofisario; 8, apófisis clinoides anteriores; 9, silla turca; 10, apófisis clinoides posteriores; 11, *clivus* esfenoidal; 12, sutura esfenooccipital; 13, cara anterior del cuerpo del esfenoides; 14, fosa pterigomaxilar, y 15, seno esfenoidal.

a) **Plano esfenoidal o yugo esfenoidal** (1). Constituye la porción más anterior de la cara superior del cuerpo del esfenoides, y como hemos visto anteriormente, el plano esfenoidal se continúa por delante con la porción horizontal de la cortical interna del frontal (2) y con la lámina cribosa del etmoides (3), a través de la sutura frontoesfenoetmoidal (4) [7].
b) **canal óptico** (5). Situado inmediatamente por detrás del plano esfenoidal, se prolonga por delante con el agujero óptico (6), y está limitado por detrás por el tubérculo pituitario (7) y lateralmente por las apófisis clinoides anteriores (8).
c) **Silla turca** (9). Es una estructura medial situada en el centro del cuerpo del esfenoides, donde se aloja la glándula hipofisaria. Radiográficamente se presenta como una imagen redondeada, de forma variable y de fácil localización. Por detrás está limitada por las apófisis clinoides posteriores (10). Su centro, el punto S, es utilizado por numerosos análisis cefalométricos [7].

d) **Clivus esfenoidal o lámina cuadrilátera** (11). Está situado dorsalmente a la silla turca y limitada por debajo por la sutura esfenooccipital (12). Esta sutura, en edades infantiles y juveniles, es muy visible, sobre todo su porción posterosuperior; su porción anteroinferior suele se difícil de determinar, ya que su imagen suele estar superpuesta con la porción anterior de la ATM.

Cara anterior del cuerpo del esfenoides (11-4) la cara anterior del cuerpo del esfenoides (13) se encuentra situada verticalmente a la sutura frontoesfenoetmoidal (4), en donde empieza y termina siempre en la porción media del techo de la fosa pterigomaxilar (14); constituye, por lo tanto, un punto de referencia para la localización exacta de este techo [7].

Seno esfenoidal (fig.5) Está localizado en el interior del cuerpo del esfenoides radiográficamente se presenta como una imagen oscura, de tamaño variable según los individuos, situada por debajo de la silla turca (15). Con frecuencia, la imagen del seno esfenoidal se presenta constituida por multitud de imágenes lagunares, y numerosos tabiques de división que son visibles radiográficamente.

Cara inferior del cuerpo del esfenoides (fig.6). La cara inferior del cuerpo del esfenoides (1) está representada radiográficamente por una línea más o menos horizontal que forma un ángulo de aproximadamente 90º con la cara anterior del cuerpo esfenoides (2). Señalaremos que esta línea se continúa por detrás con la imagen radiológica del cóndilo del temporal (3). No se puede afirmar con exactitud qué estructura anatómica representa esta línea, si corresponde a la cara inferior del cuerpo del esfenoides o a las caras exocráneales de las dos alas mayores del esfenoides. [7]

Cara endocraneal del ala mayor del esfenoides (Fig.6). Radiográficamente, es una línea curva que describe aproximadamente un ángulo recto (4), situada siempre por encima de la cara inferior del cuerpo del esfenoides (1) y que cruza en el 90% de los casos la cara anterior del cuerpo del esfenoides (2).

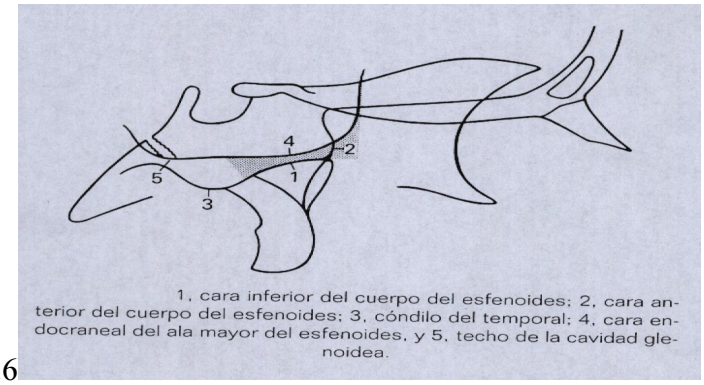

1, cara inferior del cuerpo del esfenoides; 2, cara anterior del cuerpo del esfenoides; 3, cóndilo del temporal; 4, cara endocraneal del ala mayor del esfenoides, y 5, techo de la cavidad glenoidea.

Fig.6

Su posición horizontal se continúa por detrás con la cara endocraneal de la escama del temporal para formar el techo de la cavidad glenoidea (5).

Su porción vertical o ascendente constituye el límite anterior de la fosa craneal media.

Apófisis pterigoides (Fig.7). A pesar de ser una estructura poco visible radiográficamente en su totalidad, se utiliza en la mayoría de los análisis cefalométricos debido a que su cara anterior, en su mitad superior (1), constituye la imagen radiológica de la pared posterior de la fosa pterigomaxilar (2).

Esta cara anterior se inicia verticalmente en la cara anterior del cuerpo del esfenoides (3) y se continúa hacia abajo describiendo una línea en S alargada hasta el nivel de la imagen radiológica del paladar.

Blando (4) en su mitad inferior (5) es tangente a la imagen radiológica de la tuberosidad del maxilar superior (6).

Su extremidad inferior horizontal se adivina en el interior del paladar blando, aproximadamente 5 mm por debajo de la imagen del paladar duro; por detrás se continúa hacia arriba con el borde posterior del ala externa de la apófisis pterigoides (7), que presenta aproximadamente en su mitad la Civini (8) que sirve como punto de referencia para la localización de la escotadura sigmoidea de la rama ascendente de la mandíbula [7,10].

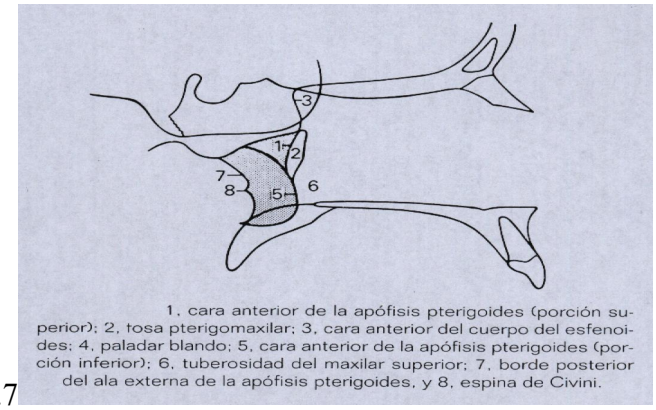

Fig.7 1, cara anterior de la apófisis pterigoides (porción superior); 2, fosa pterigomaxilar; 3, cara anterior del cuerpo del esfenoides; 4, paladar blando; 5, cara anterior de la apófisis pterigoides (porción inferior); 6, tuberosidad del maxilar superior; 7, borde posterior del ala externa de la apófisis pterigoides, y 8, espina de Civini.

Fosa Pterigomaxilar (fig.8). La fosa pterigomaxilar es una estructura esencial del macizo facial, zona de confluencia del exacráneo y del endocráneo con la emergencia de la segunda rama trigémino, nervio del maxilar superior. Esto explicaría por qué muchos autores han utilizado en sus análisis cefalométricos esta estructura y en particular su contorno superior (punto Pterigoideo). Sin embargo, anatómicamente, la fosa pterigomaxilar no tiene tal pared superior, ya que esta constituida por la carilla pterigomaxilar y por la hendidura esfenomaxilar (1), que la comunica con la órbita. Radiológicamente, la imagen de la fosa pterigomaxilar presenta la forma de una gota de agua invertida; esta imagen radiológicamente, sí está cerrada por arriba, y según Vion, la imagen del agujero esfenopalatino (2) es la que contribuye al superponerse a cerrar superiormente la fosa y dar la impresión de fosa cerrada.

Su pared anterior (3) está formada por la cara posterior de la tuberosidad del maxilar superior, y su pared posterior (4) corresponde a la mitad superior de la cara anterior de la apófisis pterigoides [7].

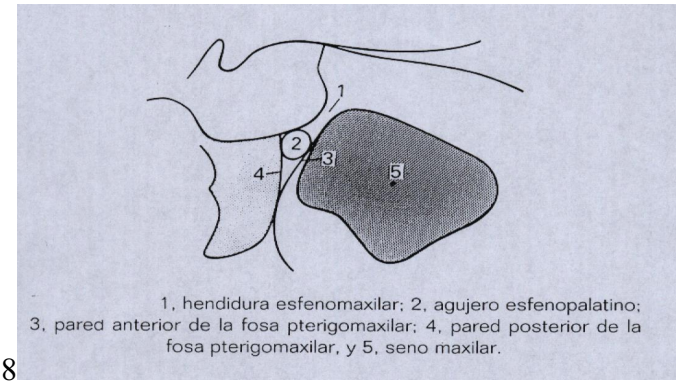

Fig.8 1, hendidura esfenomaxilar; 2, agujero esfenopalatino; 3, pared anterior de la fosa pterigomaxilar; 4, pared posterior de la fosa pterigomaxilar, y 5, seno maxilar.

Hueso temporal. Es un hueso par, situado entre el hueso occipital y el esfenoides. Anatómicamente se distingue cuatro partes, la porción escamosa, la porción petromastoidea, la porción timpánica y la porción hioidea o apófisis estiloides; estas cuatro porciones están colocadas alrededor del conducto auditivo externo [7,10].

Peñasco (fig.9) Radiográficamente, la cara endocraneal del peñasco está compuesta por dos caras que forman entre si un ángulo de 90º.

a) la cara anterosuperior o cerebral (1) constituye el límite posterior de la fosa cranel media. Está representada por una línea curva de convexidad superior, que se articula, por delante, con la cara endocraneal de la escama del temporal (2): la zona de unión (3) entre el peñasco y la escama del temporal constituye el techo de la cavidad glenoidea y puede servir como referencia para la localización del cóndilo mandibular.
b) La cara posterior o cerebelosa (4) está representada por una línea curva de concavidad posterior, que suele ser difícil de identificar radiográficamente, ya que su imagen se pierde entre la multitud de imágenes lagunares correspondientes a las celdillas mastoideas. Esta cara constituye el límite anterior de la fosa craneal posterior.

En el interior de la imagen radiográfica del peñasco se localiza los conductos auditivos externos e internos [7].

.

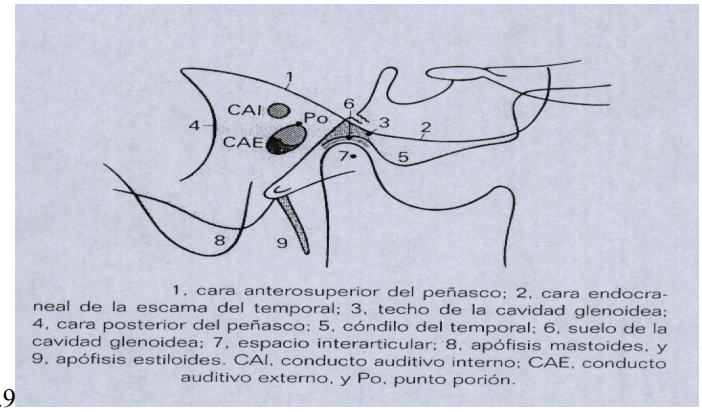

1, cara anterosuperior del peñasco; 2, cara endocraneal de la escama del temporal; 3, techo de la cavidad glenoidea; 4, cara posterior del peñasco; 5, cóndilo del temporal; 6, suelo de la cavidad glenoidea; 7, espacio interarticular; 8, apófisis mastoides, y 9, apófisis estiloides. CAI, conducto auditivo interno; CAE, conducto auditivo externo, y Po, punto porión.

Fig.9

Conductos auditivos internos (CAI) (fig. 10). Se presenta radiológicamente como una imagen redondeada oscura de 3 a 4 mm de diámetro situada a unos 5mm por debajo de la zona media de la cara anterior superior del peñasco.

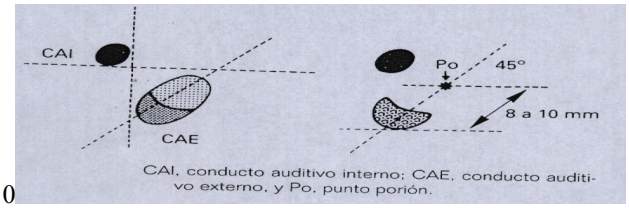

CAI, conducto auditivo interno; CAE, conducto auditivo externo, y Po, punto porión.

Fig.10

Conducto auditivo externo (CAE) (fig.10) se presenta como una imagen ovalada de diámetro mayor vertical dirigido oblicuamente hacia arriba y hacia delante, de uno 8 a 10 mm. Este eje mayor forma con el plano de Frankfurt un ángulo de 45º. El CAE se halla siempre por debajo y por adelante del CAI [(7)].

En esta imagen ovalada se puede distinguir dos zonas bien delimitadas, una inferior muy oscura en forma de media luna, y otra superior, más clara, debido a que las paredes inferiores del CAE presenta mejor alineación en relación con la radiación incidente que las otras paredes. Este doble aspecto debe tenerse en cuenta, ya que muchos errores surgen al tomar como CAE sólo la imagen inferior más visible. Esto trae como consecuencia la localización errónea del punto más superior del orificio externo del conducto auditivo óseo y que constituye la referencia posterior del plano de Frankfurt [(7)].

El punto, si no es visible radiográficamente, debe ser interpretado anatómicamente (fig. 10) el punto porión debe estar situado a una distancia de 8 a 10 mm en relación a su homólogo inferior, sobre una línea oblicua que forme un

ángulo de 45º con la tangente que pasa por el borde inferior del CAE. En ningún caso debe estar situado más alto que la imagen del CAI.

Articulación temporomandibular (ATM) (fig.9) superficies articulres del hueso temporal:

a) cóndilo del temporal Anatómicamente está formado por la raíz transversa del cigoma y limitado por fuera por el tubérculo anterior del cigoma. Es una estructura fácilmente reconocible en la radiografía, debido a la claridad de su imagen semiovalada por la gran densidad ósea que existe a ese nivel (5). Su morfología y tamaño está en relación con el desarrollo muscular del individuo, así en los casos de clase II división 2, el condilo suele estar muy desarrollado en altura y suele observase un desdoblamiento de su imagen del tubérculo anterior del cigoma.
b) Cavidad glenoidea. Anatómicamente está constituida por dos huesos: la escama del temporal y el hueso timpánico. Radiográficamente es una estructura difícil de ver, pero fácilmente localizable si se han identificado y dibujado las estructuras ya comentadas:

El techo de la cavidad glenoidea (3) corresponde a la zona de unión entre la cara anterosuperior del peñasco (1) y la cara endocraneal de la escama del temporal (2). Este techo se encuentra situado siempre al mismo nivel o bien por encima del punto porión.

El suelo de la cavidad glenoidea (6) se localiza prolongando la imagen del cóndilo del temporal (5) hacia atrás y delimitada una imagen arciforme oscura que corresponde al espacio interarticular (7) por lo tanto, el espacio interarticular esta situado entre el cóndilo mandibular, por una parte y el duelo de cavidad glenoidea y el cóndilo del temporal, por la otra [(7)].

Apófisis mastoides (8). Se presenta rediográficamente como una imagen semiovalada grande y oscura, constituida por multitud de imágenes lagunares que corresponde a las celdillas mastoides. Esta imagen, a menudo poco visible, se superpone con la imagen , de la apófisis odontoides del axis y con la del cóndilo del occipital.

Apófisis estiloides (9) Radiográficamente se presenta como una imagen alargada y estrecha dirigida oblicuamente de arriba abajo y de atrás adelante,

partiendo del entrecruzamiento del imagen entre la apófisis basilar y el cóndilo del occipital, en su trayecto suele cruzar la imagen del arco anterior del atlas. Suele ser poco visible en los niños.

Cavidad Orbitaria (fig 11) es una estructura bilateral, situada en la la porción superior el esqueleto de la cara. radiográficamente se distingue:

a) Techo de la órbita. Está constituido por la cara exocráneal de la porción orbitaria del hueso frontal y el ala menor del esfenoides. Es la estructura más visible radiográficamente de la cavidad ósea orbitaria y se presenta como una línea curva armónica (1), que comienza a nivel del seno frontal y termina por detrás en las apófisis clinoides anteriores (2). No debe confundirse con una línea dentellada situada por encima, que corresponde a la cara endocráneal del hueso frontal [7].

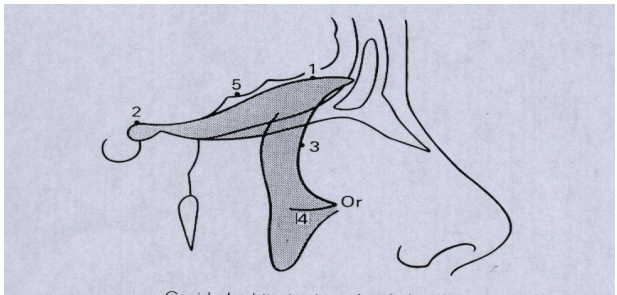

Fig.11 Cavidad orbitaria. 1, techo de la órbita; 2, apófisis clinoides anteriores; 3, reborde orbitario externo; 4, suelo de la órbita, y 5, cara endocraneal del hueso frontal.

b) Reborde orbitario Externo (3). Radiográficamente, esta estructura se localiza gracias a la comparación entre distintas tonalidades de gris, ya que está situado en el límite entre una zona ovalada gris oscura anterior, que corresponde a los tejidos blandos del ojo y una zona gris claro posterior, que representa el arbotante orbitaria externo (apófisis orbitaria del frontal y apófisis orbital del hueso malar). El reborde orbitario externo se presenta como línea curva de concavidad anterior en cuyos extremos se encuentran los puntos supraorbitarios y suborditarios, en la zona de unión con el techo y el suelo de la órbita, respectivamente.

c) Suelo de la órbita (4). La imagen radiológica del suelo de la órbita es una línea curva de concavidad superior y de una longitud de 1 a 2 cms según los casos. Esta constituida en su porción anterior por la cara orbitaria del hueso malar, y en su porción posterior, por la cara orbitaria del maxilar superior [7].

El punto suborbitario debe estar situado a igual distancia de la que separa al ojo del punto supraorbitario (Fig 12).

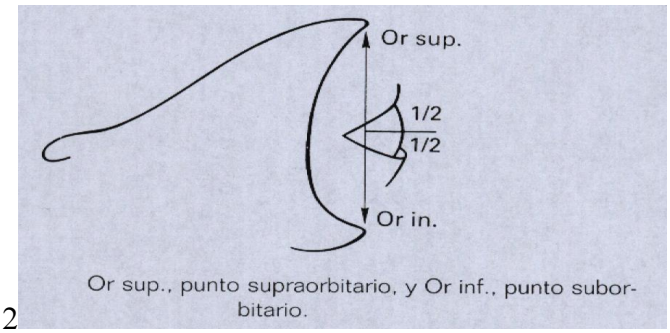

Fig.12 Or sup., punto supraorbitario, y Or inf., punto suborbitario.

Maxilar Superior: Es un hueso par situado en la porción anterior y superior del esqueleto de la cara; está constituido por un cuerpo (en cuyo interior se encuentra una gran cavidad que abarca casi todo el hueso que es el seno maxilar) y cuatro prolongaciones: la apófisis por las apófisis palatinas de los huesos maxilares y en su ¼ posterior, por las láminas horizontales de los huesos palatinos. ascendente, la apófisis alveolar.

Paladar duro o óseo (fig.13) es la estructura más visible radiográficamente del maxilar superior; está constituido en sus ¾ partes anteriores

a) la cara superior (1) constituye el suelo de las fosas nasales; en algunos casos, sobre todo en dentición permanente, se observa una depresión en su porción anterior que corresponde a la entrada del conducto palatino anterior (CPA)

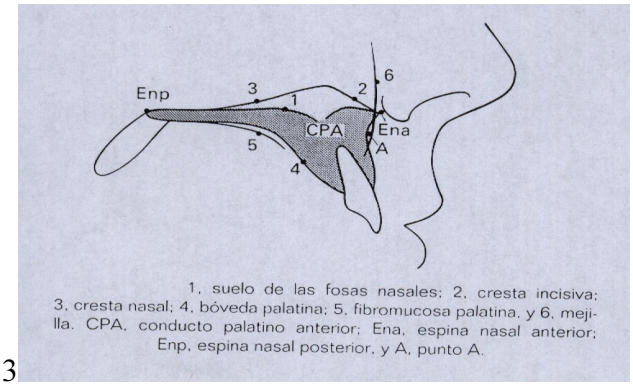

Fig.13 1, suelo de las fosas nasales; 2, cresta incisiva; 3, cresta nasal; 4, bóveda palatina; 5, fibromucosa palatina, y 6, mejilla. CPA, conducto palatino anterior; Ena, espina nasal anterior; Enp, espina nasal posterior, y A, punto A.

En el 50% de los casos, es rectilínea y puede ser esquematizada por una línea recta llamada plano palatino, que une la espina nasal posterior con la espina nasal posterior con la espina nasal anterior, situadas en los extremos de esta cara superior. En el 50%

restante, no podemos representarla mediante una línea recta y en estos caso Vion habla de un paladar primario comprendido entre la Ena y el CPA, y un paladar secundario comprendido entre el CPA y la Enp [7].

Por encima de la cara superior se observa una línea sinuosa que representa la unión en la línea media de ambos huesos maxilares, que se denomina cresta incisiva en su porción anterior (2) y cresta nasal en la porción posterior (3).

b) la cara inferior del paladar duro constituye la bóveda palatina (4) muy visible radiográficamente en sus 2/3 posteriores; por el contrario, el trazado de su 1/3 anterior debe a menudo ser interpretado sobre todo en dentición mixta, debido a la superposición de imágenes de piezas dentales en desarrollo a ese nivel. En algunos casos se puede observar una segunda línea más tenue por debajo del paladar duro, que corresponde a la imagen de la fibromucosa palatina (5).

c) El contorno anterior del paladar duro y de la apófisis alveolar está representado radiográficamente por una línea curva de concavidad anterior, que se extiende desde la Ena hasta la unión con el incisivo superior. En el punto más declive o profundo de esta concavidad anterior se encuentra situado el punto A. en determinados casos, la zona del punto A puede quedar enmascarada por el imagen radiografía de la mejilla (6). La identificación de la Ena es a veces difícil; debe buscarse en la convergencia de tres líneas; cresta incisiva, cara superior y anterior del paladar duro y en las proximidades de la imagen del ala de la nariz [7].

Apófisis piramidal o cigomática (fig.14) Es una estructura difícil de ver radiográficamente para su localización se aconseja tomar como referencia el reborde orbitario externo / (1). Justo por detrás de dichos rebordes orbitarios y prolongándose hacia abajo, se observa una línea sinuosa en forma de S muy delgada que se extiende aproximadamente desde la lámina cribosa del etmoides hasta el paladar duro a nivel del primer molar superior. Su porción superior ligeramente convexa corresponde a la pared posterior de la apófisis orbitaria del malar (2) y su porción inferior ligeramente cóncova constituye la pared posterior de la apófisis piramidal del maxilar superior (3). En conjunto, esta línea forma la pared anterior de la fosa temporal o canal retromalar y constituye un elemento de referencia para la localización de la apófisis coronoides.

La pared posterior de la apófisis piramidal a nivel del primer molar superior se encorva hacia arriba y se dirige hacia la órbita a través de su pared anterior (4) pero no se continúa radiográficamente con el suelo de la órbita Bjork y Skieller demostraron que la pared anterior de la apófisis piramidal es la única referencia válida para estudiar las modificaciones especificas del maxilar superior, por ser una estructura relativamente estable durante el crecimiento [7].

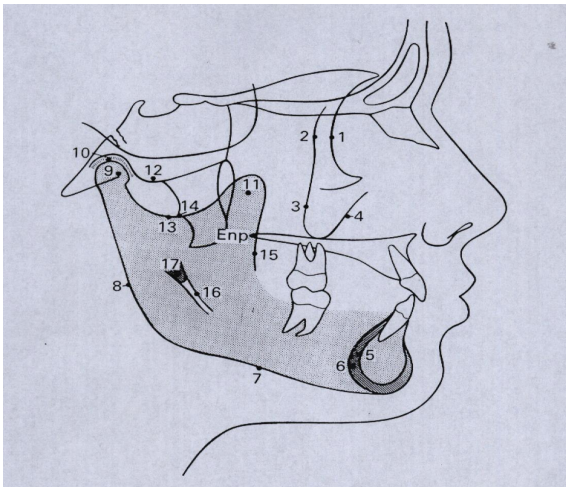

1, reborde orbitario externo; 2, pared posterior de la apófisis orbitaria del malar; 3, pared posterior de la apófisis piramidal del maxilar superior; 4, pared anterior de la apófisis piramidal; 5, cortical interna de la sínfisis; 6, cortical externa de la sínfisis; 7, borde inferior del cuerpo mandibular; 8, borde posterior de la rama ascendente; 9, cóndilo mandibular; 10, espacio interarticular; 11, apófisis coronoides; 12, cóndilo del temporal; 13, escotadura sigmoidea; 14, espina de Civini; 15, borde anterior de la rama ascendente; 16, canal mandibular, y 17, entrada del canal mandibular (zona de la espina de Spix). Enp, espina nasal posterior.

Fig.14

Hueso maxilar inferior o mandibular (fig.14). Es un hueso impar, situado en la porción anterior e inferior del esqueleto de la cara; está constituido por un cuerpo arqueado en forma parabólica y por dos ramas ascendentes que se desprende de los extremos del cuerpo.

Cuerpo mandibular. Se distingue radiográficamente:

a) sínfisis mandibular. La imagen radiográfica de la síntesis debe ser trazada cuidadosamente, ya que su morfología, longitud y orientación ofrece importantes datos acerca del tipo de crecimiento mandibular del paciente. Algunos autores, como Vion, ¨dice Muéstrame la sínfisis y te diré el tipo de crecimiento ¨. A nivel de sínfisis se distingue fácilmente dos corticales la cortical interna (5) y la cortical extrema (6) . Bjork demostró, mediante el método de implantes metálicos intraóseos, que la cortical interna de sínfisis no presenta ningún cambio a lo largo del crecimiento, siendo una zona de superposición muy fiable.

b) Bordes inferior (7) su imagen radigráfica se extiende desde la sínfisis hasta el ángulo mandibular (gonión). A la altura de los premolares tiene una forma convexa y cóncava a nivel de la inserción del músculo masetero, la escotadura antegonial [7].

Rama ascendente. En su extremidad superior presenta dos apófisis, separadas por la escotadura sigmoidea; la anterior se denomina apófisis coronoides y la posterior o articular es el cóndilo mandibular. En ella se distingue:

a) Borde posterior (8). Su imagen se sigue sin dificultad desde el gonión hasta el cuello del cóndilo mandibular.
b) Cóndilo mandibular (9). Es una estructura difícil de ver y de localizar en la telerradiografía lateral, a no ser que la radiografía se tome en máxima apertura; se debe principalmente a dos razones.

La primera razón es anatómica, ya que ninguna superficie condilar es tomada totalmente en fila por los rayos X; los cóndilos se presentan ligeramente oblicuos en relación a la radiación. A esto se debe añadir que, al estar muy alejados el uno del otro, sus imágenes a menudo estarán desdobladas.

La segunda razón es técnica debido al enmascaramiento de las imágenes condilares por las imágenes radiopacas de las olivas intraauriculares del cefalostato.

Radiográficamente se presenta como una imagen redondeada clara, que constituye el borde inferior de la imagen arciforme oscura del espacio interauricular [7,10].

c) Apófisis coronoides (11). Es una estructura difícil de identificar radiográficamente debido a su poca densidad ósea y a estar situada en una zona en donde converge el extremo inferior de la fosa pterigomaxilar y los gérmenes de los segundos y terceros morales. El vértice de las coronoides debe buscar en la zona comprendida entre la mitad y el tercio anterior de la distancia que separa el cóndilo temporal (12) del canal retromolar (2y3). Su desarrollo en altura y anchura está en relación con la musculatura del sujeto, su imagen radiológica es un buen reflejo del comportamiento neuromuscular del individuo.
d) Escotadura sigmoidea (13). Se presenta como una línea suave de concavidad superior difícil de ver radiográficamente; se localiza a la altura de la espina de Civini de la apófisis pterigoides (14).

e) Borde anterior (15). Debe tratarse desde su extremidad inferior a nivel del último molar en desarrollo hasta su unión con la coronoides. según Vion, el borde anterior cruza la espina nasal posterior en las clases I esqueléticas, pasa por detrás de la espina nasal posterior en las clases II, y por delante en las clases III; constituye un buen índice de la relación entre ambos maxilares. El problema estriba en la poca visibilidad radiográfica de estas estructuras de referencia.

f) Canal mandibular (16). Es una estructura que debe ser trazada cuidadosamente, su imagen radiográfica constituye una zona de superposición muy fiable, utilizada por Bjork para el estudio de crecimiento mandibular. Lamentablemente, su imagen sólo se observa con claridad en los casos anatómicos favorables, con corticales muy gruesas y en buen alineamiento con los rayos X.

En estos casos se puede observar la entrada del craneal mandibular (17). Con la espina de Spix y las paredes del canal que se prolongan hacia abajo, hasta el último germen dental en desarrollo; a partir de allí la imagen desaparece [(7)].

Complejo Vertebrooccipital (fig.15). Apófisis basilar del occipital (1) radiológicamente se presenta como una imagen triangular de vértice posteroinferior y base anterosuperior. La base de este triángulo se articula con la cara posterior. La base de este triángulo se articula con la cara posterior del cuerpo del esfenoides a nivel de la sutura esfenooccipital (2). Esta sutura a la edad de 20 años aproximadamente se osifica, desapareciendo entonces las superficies óseas que la integran. El borde superior (3) e inferior (4) de esta imagen triangular corresponde a la cara endocraneal y exocraneal, respectivamente, de la apófisis basilar, constituida por dos corticales, la extrema y la interna, que limita la médula ósea. En la unión de estas dos caras a nivel de vértice del triángulo se localiza el punto basión (ba), que es el punto más posterior y también inferior de la apófisis basilar.

La identificación del punto basión suele ser difícil, por lo que se recomienda seguir el Clivus esfenoidal (5) y prologarlo hasta su intersección con la cara exocraneal de la apófisis basilar, que suele ser muy visible (4). En los buenos registros se observa la cara exocraneal y endocraneal con su doble cortical, interna y externa; esta imagen en doble V paralela permite una localización precisa del punto Basión. Para Vion el basión se encuentra situado en las proximidades del cambio de curvatura de la línea determinada por la cara exocraneal de la apófisis basilar (4) y el borde anterior del

cóndilo del occipital (6), entre 2 y 3 mm por debajo y por detrás de esta inflexión (flecha horizontal) [7].

Cóndilo del occipital (6). Su imagen radiológica es difícil de ver, su cara anterior es la más fácil de localizar, siguiendo la cara exocraneal de la apófisis basilar (4). Para identificar su cara inferior y posterior debemos buscar primero el espacio articular occipitoatloideo (7); que se presenta como una imagen arciforme más oscura de concavidad superior. El límite superior más oscura de concavidad superior. El límite superior de esta sombra corresponde a la cara inferior del cóndilo del occipital, y el límite inferior es la perteneciente a la cara superior de la cavidad glenoidea del atlas.

Atlas: Primera vértebra cervical. Radiológicamente se observa muy bien el arco anterior (8). A partir de este arco anterior y de la cavidad glenoidea atloidea ya señala anteriormente, podemos dibujar la masas laterales (9) con la superficie articular inferior y por último, el arco posterior (10).

Axis: Segunda vértebra cervical. Lo que más llama la atención de axis es su apófisis odontoides(11), implantada en la cara superior del cuerpo. Sigue una dirección ascendente cruzando verticalmente la imagen de atlas. Su extremidad superior está situada unos 4 a 6 mm por debajo del basión. Las dimensiones de la apófisis odontoides están en relación con la altura corporal del individuo [7].

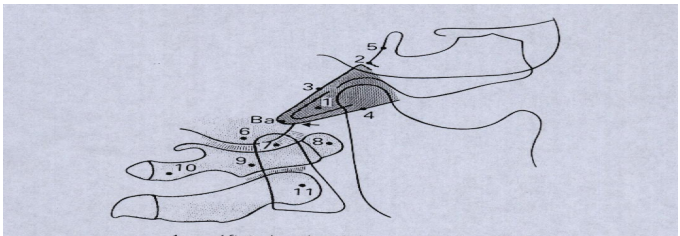

Fig. 15 1. apófisis basilar del occipital; 2. sutura esfenooccipital; 3. cara endocraneal de la apófisis basilar; 4. cara exocraneal de la apófisis basilar; 5. *clivus* esfenoidal; 6. cóndilo del occipital; 7. espacio articular occipitoatloideo; 8. arco anterior del atlas; 9. masas laterales del atlas; 10. arco posterior del atlas. y 11. apófisis odontoides del axis. Ba. punto basión.

Hueso Hioides. (fig. 16). Es un hueso impar, arqueado en forma de herradura, situado dorsal y caudalmente con respecto al maxilar inferior entre las masas musculares del cuello y que no presenta conexión alguna inmediata con los restantes huesos. Se distingue un segmento medial o cuerpo y cuatro apófisis: dos astas mayores y dos astas menores.

En la infancia y la adolescencia el hueso hioides se presenta radiológicamente constituido por elementos separados: el cuerpo por delante y las astas mayores por detrás.

En el cuerpo se distinguen dos razones de distinta densidad ósea: la anterior(1) más clara en forma de Boomerang de concavidad posterior, y la posterior (12) más oscura que llena dicha concavidad. Las astas mayores se presentan radiográficamente como una larga varilla más o menos de la forma horizontal (3).

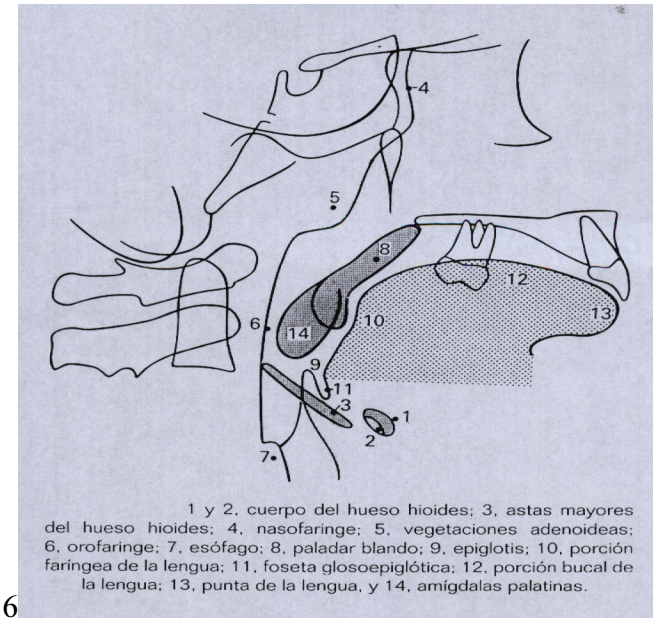

Fig.16 1 y 2, cuerpo del hueso hioides; 3, astas mayores del hueso hioides; 4, nasofaringe; 5, vegetaciones adenoideas; 6, orofaringe; 7, esófago; 8, paladar blando; 9, epiglotis; 10, porción faríngea de la lengua; 11, foseta glosoepiglótica; 12, porción bucal de la lengua; 13, punta de la lengua, y 14, amígdalas palatinas.

En el adulto, el hueso hiodes presenta una continuidad entre el cuerpo y las astas mayores debido a la completa osificación de la porción cartilaginosa [(7)].

Tejidos blandos orofaríngeos (fig. 16).

Vegetaciones adenoideas. En el nivel superior de las vías aéreas, la mucosa que tapioza la pared posterior de la nasofaringe (4) describe normalmente una curva armónica de concavidad anteroinferior hasta el arco anterior del atlas. Esta imagen está a menudo modificada por la presencia de una masa semilunar que corresponde a la imagen radiológica de las vegetaciones adenoides (5).

Posteriormente esta pared desciende verticalmente correspondiendo esta zona a la orofaringe (6) y termina justo a la entrada del esofago (7).

Paladar Blando. La imagen radiológica del palada blando se prolonga oblicuamente por detrás y por debajo del paladar duro (8). Cuando esta imagen tiene

la forma de un boomerang de concavidad anterioinferior el sujeto está en oclusión ya que aquélla corresponde a la fase terminal bucal de la deglución [7,10].

Laringe. De la laringe radiológicamente soló se distingue claramente la epiglotis (9).

Lengua. La porción faríngea de la lengua (10) comienza a nivel de la foseta glosoepiglótica(11), que la separa de la epiglotis; desde allí asciende casi verticalmente, siendo su perfil bastante neto y visible, debido a su contorno mamelonado por la presencia de los folículos de la amígdala lingual. Posteriormente se encorva casi en ángulo recto, y se extiende horizontalmente, correspondiendo esta zona a la porción bucal de la cara dorsal de la lengua (12). Esta porción bucal, normalmente cruza el cuello del primer molar superior; sigue después la bóveda palatina y termina a nivel de la punta de la lengua (13). La porción bucal, así como la punta de la lengua, no suele ser muy visible radiológicamente.

Amígdalas palatinas (14). Sólo son visibles en ciertos niños; su imagen radiológica se presenta como una masa ovalada más o menos voluminosa de eje mayor vertical, situada enfrente de la amígdala lingual y suspendida a la extremidad inferior del paladar blando [7,10].

DEFINICIONES Y UBICACIONES DE PUNTOS DE REFERENCIA CEFALOMETRICOS MÁS IMPORTANTES:

Puntos de tejido sólido:(fig.17)

1. **Silla (S).** Se encuentra en el centro del contorno de la fosa hipofisaria (silla turca). Este punto debe ubicarse antes de dibujar la sombra de las apófisis clinoides anteriores y posteriores.
2. **Nasión (N).** Constituye el punto más anterior e inferior del hueso frontal, adyacente a la sutura frontonasal.
3. **Orbital (O).** Es el punto más bajo del contorno de la órbita ósea. Habitualmente son visibles ambas orbitas, derecha e izquierda. El punto orbital es entonces el punto de intersección de los contornos de ambas orbitas [(6)].
4. **Punto A (A).** También conocido como subespinal; punto más profundo de la concavidad del contorno de la premaxila, entre la espina nasal anterior y la cresta alveolar.
5. **Punto B (B).** También conocido como supramentoneano; punto más profundo de la concavidad del contorno mandibular entre el mentón óseo y la cresta alveolar.
6. **Pogonión (Pog).** Se encuentra e el punto más anterior del contorno del mentón.
7. **Gnatión (Gn**).Punto más inferior y anterior sobre la sínfisis mandibular. Se localiza trazando una bisectriz de la línea facial con el plano mandibular [(2,6)].
8. **Mentón (Me).** Se encuentra en el punto más inferior de la sombra de la barbilla.
9. **Articulare (Ar).** Es el punto de intersección del borde inferior de la base del cráneo y las superficies posteriores promediadas de los cóndilos mandibulares.
10. **Gonión (Go).** Es el punto medio del ángulo de la mandíbula, que se determina bisectando el ángulo formado por el plano mandibular y el plano de las ramas mandibulares.
11. **Porión (Po).** El punto más alto del conducto auricular [(2,6)].

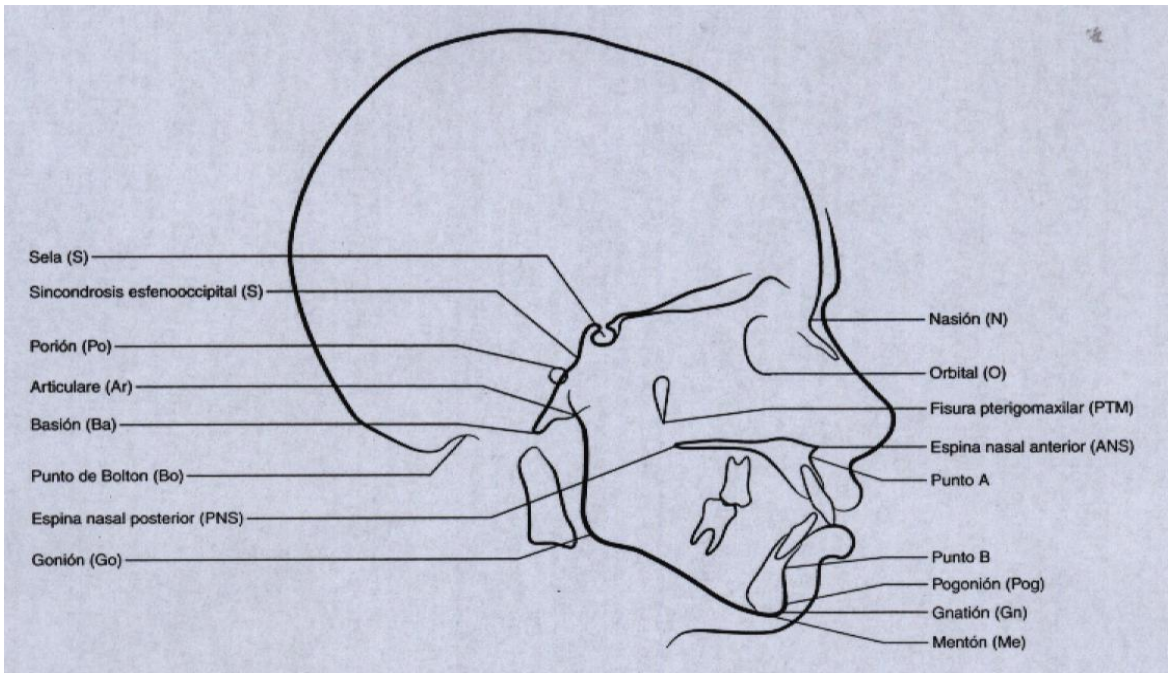

Fig.17 Puntos cefalométricos de referencia.

Puntos de de los tejidos blandos:(Fig.18)

1. **Glabela de los tejidos blandos (G).** Es el punto más prominente en el plano mesosagital de la frente.
2. **Paronasale (Pr).** Es el punto más prominente de la nariz.
3. **Labrale superius (Ls).** Representa el punto medio del borde superior del labio membranoso superior.
4. **Labrable Inferius (Li).** Constituye el punto medio del borde inferior del labio membranoso inferior.
5. **Pogonión de los tejidos blandos (Pog´).** Es el punto más prominente del contorno de los tejidos blandos de la barbilla [(6)].

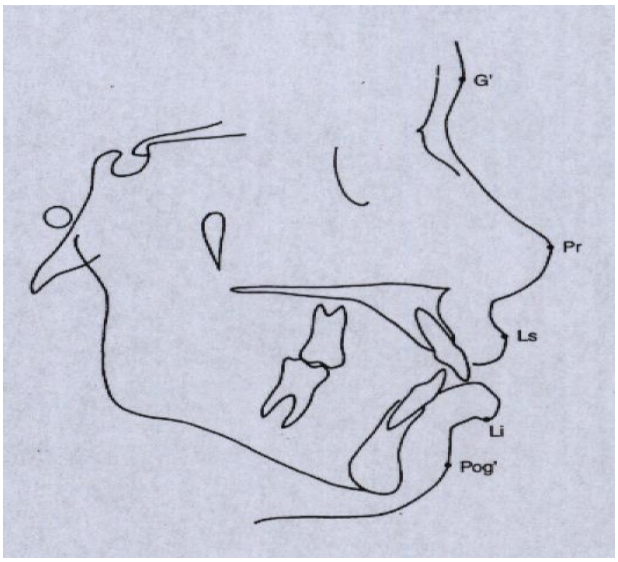

Fig. 18 Puntos de los tejidos blandos

ANÁLISIS CEFALOMETRICO DE STEINER: [8]

Cecil C. Steiner baso fundamentalmente sus trabajos del grupo de Northwest y Downs seleccionando los parámetros que considero más significativos, logrando un análisis compuesto con lo que creía poder obtener la máxima información clínica. Más tarde en 1,959 incorporaría algunos elementos de Rickett y Holdaway para complementar sus puntos de vista de la aplicación de la cefalométria al diagnóstico. Siendo así una de las técnicas más usadas.

El análisis de Steiner está constituido por los siguientes planos cefalométricos:

1. Silla-Nasión.
2. Nasión-puntoA.
3. Nasión-puntoB
4. Nasión-puntoD
5. Eje del incisivo superior.
6. Eje del incisivo inferior.
7. Pogonión.
8. Plano oclusal.
9. Plano mandibular [8].

Este análisis esta constituido por los siguientes ángulos:

a. SNA
b. SNB
c. ANB
d. SND
e. GoGn-SN
f. 1-NA
g. 1-NB.

Para su estudio, el análisis cefalométrico está dividido en análisis esqueletal, dentario, y estético [8,11].

Análisis Esqueletal:

El plano convencional utilizado por lo antropólogos, para relacionar las estructuras craneofaciales en cadáveres es el plano horizontal de Frankfort, Steiner eligió la base craneal anterior (silla-Nasión) como la línea de referencia con la cual se debería relacionar la mandíbula. La ventaja de usar estos dos puntos, es que ellos solo se mueven una pequeña cantidad cuando la cabeza se desvía de su verdadero perfil.

SNA. Los puntos A y B son el límite de la base apical del maxilar y la mandíbula respectivamente. Se utiliza para determinar si el maxilar se posiciona anterior o posteriormente a la base craneal, SNA: cuyo valor es de 82 grados con una desviación estándar de 2 grados; si se encuentra aumentado pudiera representar una protrusión maxilar y si esta disminuido una retrusión maxilar [8,3].

SNB. El punto B se reconoce como el límite anterior de la base apical inferior mandibular y conjuntamente con el punto Nasión determinan la línea NB. Unida a la línea Silla-Nasión formaran el ángulo SNB. Este refleja la posición mandibular con respecto a la base del cráneo. Si el ángulo esta aumentado, pudieramos tener una protrusión mandibular, y si el ángulo está disminuido, una retrusión mandibular. El ángulo normal es de 80 grados, con una desviación estándar de 2 grados [8].

ANB. Este ángulo expresa la relación maxilomandibular en el sentido sagital. Un ángulo aumentado corresponde a un paciente de clase II esqueletal con la mandíbula en una retro posición; los valores inferiores a dos grados y los negativos, pudieran corresponder a una clase III esqueletal con el maxilar ubicado posteriormente con respecto a la mandíbula. El ángulo normal es de 2 grados con una desviación estándar de 2 grados.

SND. El punto D se reconoce como la ubicación de la sínfisis mandibular y conjuntamente con el punto nasión determina ND, unida con la línea silla-nasión determina el ángulo SND. Su valor en norma de de 76 grados con una desviación estándar de 2 grados, sus valores aumentados significan que la sínfisis mandibular se encuentra protruida, y sus valores disminuidos significa que esta retruida.

GoGn-SN: Se forma en el plano S-N y el plano mandibular representado por la unión de los puntos Go-Gn sobre el cuerpo mandibular. Su valor norma es de 32 grados, con una desviación estándar de dos grados. Proporciona la relación de la base del cráneo con el plano mandibular. Un ángulo mayor indica mayor crecimiento vertical, un ángulo menor indica un crecimiento horizontal [3, 8,11].

Dental:

1-NA: Donde 1 es el incisivo superior, junto con el NA forman el ángulo 1NA, se emplea para establecer la posición de la dentición superior en relación con el maxilar superior. Su valor en norma es de 22 grados, con una desviación estándar de dos grados; valores disminuidos significan retroclinación de la posición dental, valores aumentados, proclinación de estos.

1-NB: Donde 1 es el incisivo inferior y junto con NB forman el angulo 1NB, se emplea para establecer la posición de la dentición inferior en relacion a la mandibula; su valor en norma es de 25 grados, con una desviación estandar de dos grados; valores disminuidos significan una aretrucion de la posición dental y valores aumentados significa proclinación de estos [8,10].

Para el estudio a realizar se tomara en cuenta los ángulos SNA, SNB Y ANB.

CLASIFICACIÓN ESQUELETAL:(Fig.19)

Clase I: La mandíbula se relaciona correctamente con el esqueleto facial medio. En general el perfil facial se encuentra proporcionado. (fig.19, a).

Clase II: La mandíbula esta retruida en relación con el esqueleto facial medio. Lo anterior puede ser consecuencia de la retrusión mandibular verdadera, la protrusión maxilar, o en combinación de ambas [(2)]. (fig. 19, b).

Clase III: La mandíbula es prominente en relación con el esqueleto facial medio. El problema puede radicar en la mandíbula, el maxilar o ambos. (fig.19, c).

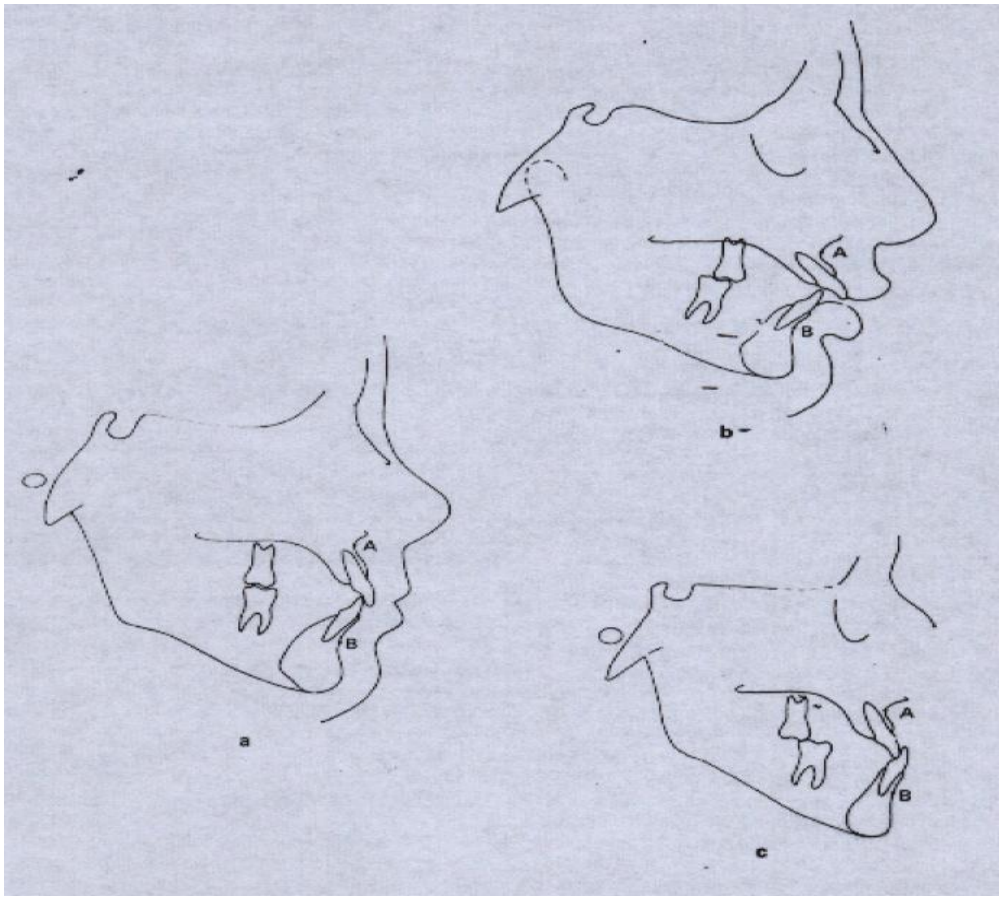

Fig. 19, Clasificación esquelética.

TÉCNICA DE DIBUJO DE RADIOGRAFÍAS CEFALOMÉTRICAS: [6, 3,2]

El trazado se comienza marcando los puntos necesarios para el análisis en la hoja de dibujo. Se traza en primer lugar el perfil de los tejido blandos y luego la silla turca, yendo hacia adelante, hacia el plano esfenoidal, a lo largo del piso de la fosa craneal anterior, y las sombras de las alas mayores del esfenoides. Luego se traza la superficie anterior de los huesos frontales y nasales; el contorno del maxilar se dibuja desde la espina nasal anterior a lo largo del piso de la cavidad nasal, hasta la espina nasal posterior. El extremo puntiagudo de la cisura pterigomaxilar está dirigido hacia la espina nasal posterior y es, por tanto, una guía de la posición anteroposterior de ésta. Desde la espina nasal posterior se dibuja hacia adelante a lo largo de la superficie palatina del maxilar hasta el hueso alveolar lingual, alrededor de los incisivos. Luego se dibuja la superficie anterior del maxilar. Se delinean los incisivos centrales más anteriores. Se dibuja la sínfisis y su hueso cortical interno; los limites inferiores y posteriores de la mandíbula deben bisecarse hasta que los bordes corten la base posterior del cráneo. Los bordes de las órbitas a menudo son difíciles de dibujar. Pueden trazarse ambos márgenes y bisecarse. Se marca el orificio auditivo, a menos que se use el porión anatómico [6].

Trazo de radiografías céfalométricas:

Para facilitar el análisis y medición cefalométrica, el método más común usado es el trazo de detalle pertinente directamente del film en un acetato mate de 3/1,000 pulgadas. El trazo presenta varias ventajas: las mediciones lineales y angulares pueden hacerse exactamente y rápidamente; cualquier error en la interpretación puede corregirse fácilmente y sin daño al film; varios trazos pueden sobreponerse para comparar registros individuales o seriales del mismo individuo; y pueden compararse con estándares, enrejados o radiografías cefalométricas no trazadas. Las radiografías mismas no pueden ser sobrepuestos en la misma forma, puesto que la densidad de cada una oscurece la otra.

La calidad debe ser de manera tal que la densidad entre radiopacos y radiolucencias sea la adecuada para diferenciar estructuras esqueléticas y de tejidos blandos.

Conocimiento general de la anatomía de la cabeza, particularmente el craneo, asi como tener una capacidad artística básica y un entendimiento de la perspectiva es necesario, por parte del operador [3,6].

Materiales y equipo para el trazo:

La superficie de trazo debería ser de ópalo o vidrio claro apoyado por plástico difusor blanco leche. Esto último tiene la ventaja de permitir que se coloque una máscara negra entre el vidrio y el plástico para bloquear efectivamente la luz extraña alrededor de la periferia de la radiografía. La superficie dura de vidrio también permite el uso de un cuchillo para cortar las secciones de tape que se usan en la posición y sostenimiento del film sin dañar la superficie plana. Un lápiz afilado H o 2H se recomienda.

La radiografía lateral de cráneo se coloca en la superficie de trazo encarando a la derecha, de forma que el punto de vista del trazador simula la posición del ánodo. Entonces se localiza en la relación apropiada a la máscara y se le pone cinta adhesiva en las cuatro esquinas de forma firme. Luego, el acetato mate (3/1,000 pulgadas) se coloca en la radiografía con el borde superior de ½ pulgada bajo el borde superior de la radiografía y el lado izquierdo del acetato ½ pulgada a la derecha del borde izquierdo (posterior) de la radiografía. Sólo tres esquinas del papel de acetato tienen cinta adhesiva, dejando la esquina derecha inferior libre para voltearse, exponiendo las partes dentó faciales del cráneo. La cinta debería ser colocada de forma que se adhiera al acetato, la radiografía, y la superficie de vidrio. El método de bisagra para poner la cinta adhesiva al acetato y a la radiografía no debería usarse, puesto que permite mucho juego y puede resultar en un registro pobre entre el trazo y la radiografía [3].

OBJETIVOS

GENERAL:

Determinar la relación esqueletal que con mayor frecuencia se presenta en 100 radiografías laterales de cráneo, de pacientes comprendidos entre los 10 a 12 años de edad, de una clínica particular, en la ciudad de Guatemala, limitada a la práctica de ortodoncia, utilizando la cefalometría de Steiner.

ESPECÍFICOS:

a. Determinar cual es la frecuencia, de la clase I esqueletal en pacientes comprendidos entre los 10 a 12 años de edad.
b. Determinar cual es la frecuencia, de la clase II esqueletal en pacientes comprendidos entre los 10 a 12 años de edad.
c. Determinar cual es la frecuencia de la clase III esqueletal en pacientes comprendidos entre los 10 a 12 años de edad.
d. Establecer un precedente de la clasificación esqueletal que con mayor frecuencia se presenta en pacientes de 10 a 12 años de edad, en la ciudad de Guatemala.

VARIABLES

1. Identificación:

1.1. Variables Dependientes:

1.1.1. Relación esqueletal.

1.1.2. Frecuencia**.**

1.2. Variables Independientes:

1.2.1. Pacientes de 10 a 12 años

1.2.2. Clínica particular, limitada a ortodoncia, en la ciudad de Guatemala

1.2.3. Cefalometría de Steiner.

2. DEFINICIÓN:

2.1. DEPENDIENTES:

2.1.1. Relación esqueletal:

Clasificación de un paciente, según la posición del maxilar superior e inferior en relación a la base de cráneo y el esqueleto facial, utilizando laa cefalometria de Steiner. Esta puede ser clase I. clase II, clase III.

2.1.2. Frecuencia:

Agrupación o conjunto de fenómenos, o elementos referido a una clase determinada.

2.2. INDEPENDIENTES:

2.2.1. Pacientes comprendidos entre los 10 y 12 años de edad:

Pacientes que según su ficha clínica presenten esta edad.

2.2.2. Clínica Particular limitada a Ortodoncia en la ciudad de Guatemala:

Clínica de servicio odontológico en el cual se limita a tratamientos de ortodoncia y ortopedia maxilofacial (adecuada alineación de los dientes y maxilares), situada en la ciudad de Guatemala.

2.2.3. Cefalometría de Steiner:

Técnica cefalométríca utilizada en el diagnóstico en el área de Ortodoncia, que se basa en el plano S-N (silla turca-Nasión).

3. INDICADORES:

3.1 Variables dependientes:

3.1.1 Relación esqueletal:

a. Ser determinada por radiografías laterales de cráneo.

b. Determinada por medio de la cefalometría de Steiner.

c. Diferenciarse como clase I, clase II, o clase III, de acuerdo a las angulaciones que muestren los resultados de acuerdo a la cefalometría de Steiner.

3.1.2 Frecuencia:

a. Que los casos se repitan reiteradamente.

b. Que determine la clasificación esqueletal, que se repita el mayor número de veces.

c. Que determine la clasificación esqueletal que se repita más de una vez.

d. Que agrupe las clasificaciones esqueletales que se presenten.

3.2 Variables independientes:

3.2.1 Pacientes comprendidos entre los 10 a 12 años de edad:

a. pacientes que en su ficha clínica conste que no sean mayores de 13 años ni menores de 10 años.

b. Pacientes que cumplan con la edad estipulada en el estudio sin importar el sexo.

d. Pacientes que cumplan con el rango de edad y en su ficha clínica o expediente se encuentre su radiografía lateral de cráneo, tomada para su evaluación.

3.2.2 Clínica particular limitada a Ortodoncia en la ciudad de Guatemala:

a. Clínica particular que se encuentre en el perímetro de la ciudad de Guatemala.

b. Clínica particular que su práctica se limite a Ortodoncia.

c. Que tenga un banco adecuado de pacientes para efectuar el estudio.

d. Que traten a pacientes comprendidos entre los 10 a 12 años de edad.

3.2.3 Cefalometría de Steiner:

a. Técnica cefalometríca de uso mundial, adecuada para estudios de este tipo.

b. Rangos de angulaciones que posiblemente saean similares a las de la ciudad de Guatemala.

MATERIALES Y MÉTODOS

1. Población y muestra:

1.1 **Población**:

La población en estudio fueron, radiografías laterales de cráneo de pacientes comprendidos entre los 10 y 12 años de edad que asistieron a un consultorio privado, especializado en ortodoncia, en la ciudad de Guatemala.

1.2 Tamaño y selección de la muestra:

El tipo de la muestra seleccionada es no probabilística, en la que se seleccionaron al azar las radiografías laterales de cráneo de los casos que estaban disponibles.

1.3 Muestra:

Consiste en 100 radiografías de pacientes de ambos sexos, comprendidos entre las edades de 10 a 12 años, que asistieron a un consultorio privado especializado en ortodoncia, en la ciudad de Guatemala, en el período de Junio del año 2,004 a Junio del 2,005, que cumplan con los criterios de selección.

2. Criterios de Selección:

2.1 Criterios de Inclusión:

a. Radiografías laterales de cráneo de pacientes que asistieron al consultorio privado de ortodoncia comprendidos entre las edades de 10 a 12 años.
b. Radiografías laterales de cráneo de pacientes de ambos sexos
c. Radiografías laterales de cráneo de pacientes sanos, sin ningún tratamiento ortodóntico u ortopédico previo.
d. Radiografías laterales de cráneo de pacientes con cualquier tipo de maloclusión.
e. Radiografías laterales de cráneo tomadas en cefalostatos que cumplan con las estandarizaciones internacionales.

2.2 Criterios de Exclusión:

a. Radiografías laterales de cráneo de pacientes con tratamiento ortodóntico u ortopédico previo.
b. Pacientes menores de 10 años o mayores de13 años.
c. Pacientes con algún trauma, anormalidad, deformidad craneofacial, o salud deteriorada o algún padecimiento sistémico o hereditario.
d. Radiografías laterales de cráneo mal tomadas o con poca densidad.

3. Bioética relacionada con el estudio:

Dado que el estudio fue realizado en radiografías cefalometrícas en seres humanos, comprendidos entre las edades de 10 a 12 años, Se le pidió autorización a los encargados de esta información en el consultorio, asegurando estricta confidencialidad sobre la información, que pueda existir en las radiografías mencionadas.

4. Procedimiento Administrativo:

El estudio fue realizado en el consultorio privado del Dr. Gerson Chinchilla y la Dra. Marta Aurora Alvarado, especializados en ortodoncia, teniendo previamente su autorización, para hacer uso de las radiografías cefalométricas de pacientes entre las edades de 10 a 12 años.

4.1 Calibración previa al trabajo de campo:

Por medio de revisión bibliográfica sobre cefalometría y aplicación práctica del trazado cefalométrico de Steiner,.en 15 radiografías laterales de cráneo, realizados por el investigador y asesor (especialista en el tema), se efectuaron las calibraciones para el estudio.

Se procedió a localizar los puntos anatómicos de referencia (S, N, A, B) en las 15 radiografías para dejar especificado exactamente en donde va a ser la localización de cada punto.

4.2 Distorsión radiográfica:

De acuerdo a las estandarizaciones internacionales respecto a la toma de radiografías laterales de cráneo, puede haber una distorsión del 10%; distorsión ya tomada en cuenta por las diferentes técnicas cefalometrícas, incluyendo la cefalometría de Steiner, por lo cual no fue afectada la investigación. Es importante mencionar que uno de los criterios de inclusión de la investigación es: Radiografías laterales de cráneo tomadas en cefalostatos que cumplan con las estandarizaciones internacionales.

4.3 Recursos y materiales:

4.3.1 **Humanos**: a. investigador
b. Asesores
c. Revisores.

4.3.2 **Materiales:** a. negatoscopio.
b.100 hojas de papel acetato mate para cefalometría.
c. 2 lápices de grafito 2H.
d. Un protractor y una regla milimetrada.
e. Computadora Pentium III.

4.4 Tiempo/costo/Asesoría:

El tiempo considerado necesario para efectuar el estudio es de 14 días; en los primeros 7 días se reunirán las radiografías necesarias y se harán todos los trazados y mediciones de ángulos, colocando los resultados en la hoja especial de recolección de datos, y en los próximos 7 días se realizara la tabulación de datos y análisis de resultados.

El costo del estudio esta basado prácticamente en la compra del papel para trazado, lápices, compra de un negatoscopio, un protractor, lo cual nos da un costo de Q375.00 exactos. La asesoría está a cargo exclusivamente de los asesores de este estudio, sin recurrir a ninguna asesoría extra.

5. Procedimiento de campo:

En la clínica mencionada se seleccionaron al asar 100 radiografías laterales de cráneo, de pacientes comprendidos entre las edades de 10 a 12 años.

Previa autorización de los doctores encargados de las radiografias, se procedió a colocar la radiografía en el negatoscopio, luego se coloco una hoja de acetato mate de 3/1000plg. de grosor directamente a la radiografía lateral de cráneo y se localizaron los puntos que estamos evaluando, como lo son, punto S (silla turca), punto N (nasión), punto A y punto B; Luego se unieron estos puntos, por medio de trazados; primero el punto S con el punto N, que forman el plano silla-nasión, plano en el cual se basa la cefalometría de Steiner por considerarlo estable; posteriormente se hizo el trazado del punto N al punto A y del punto N al punto B; luego de tener estos trazos se midieron los ángulos , SNA que proporciona la posición del maxilar superior respecto a la base del cráneo en sentido anteroposterior, SNB el cual proporciona la posición de la mandíbula en relación con la base del cráneo en sentido anteroposterior, teniendo estas dos angulaciones, procedemos a encontrar el ángulo ANB, el cual es el más importante en nuestra investigación ya que marca la diferencia anteroposterior entre el maxilar superior y la mandíbula en relación con la base del cráneo, clasificando así en valores positivos y negativos la clase esqueletal del paciente, estas angulaciones fueron anotada en la hoja de recolección de datos, al igual que la edad y el sexo del paciente.

Luego de realizar todos los trazados y conocer las angulaciones se procederá al análisis y estudio de la información.

6. Análisis de resultados:

Los resultados obtenidos, fueron analizados respecto a la cefolometría de Steiner para determinar la clasificación de cada uno de los pacientes, posteriormente se hicieron los análisis estadísticos correspondientes, como lo son frecuencia, media, moda y desviación estándar.

PRESENTACIÓN DE RESULTADOS

De las 100 radiografías estudiadas, se obtuvo la base de datos (tabla No.1), la cual nos permitió analizar los resultados desglosándolos de la siguiente manera: el 52% de los pacientes pertenecían al sexo femenino, mientras que el 48% eran de sexo masculino(tabla No.2), respecto a la edad, el grupo de mayor incidencia fueron los pacientes de12 años con un 46% de la muestra, seguidos por los de 10 años que representan el 29% de la muestra, y con el 25% se presentan los de 11años; esto nos indica que de este rango de edades, los de 12 años son los que más demandan tratamiento ortodóntico, mientras que la edad media de la muestra es de 11.170 años(tabla No.3).

En la tabla de la frecuencia de la distribución del ángulo SNA (tabla No.4), el cual se utiliza para determinar si el maxilar se posiciona anterior o posterior a la base del cráneo, cuyo valor normal es de 82 º (según la cefalometría de Steiner), con una desviación estándar de más, menos 2º; si el valor de este ángulo se encuentra aumentado se pudiera presentar una protrusión maxilar y si está disminuido una retrusión maxilar. Los resultados del estudio muestran que un 46% de la muestra presentan protrusión del maxilar superior, un 33% presentan una posición normal respecto a la base del cráneo, mientras que el 21% presentan retrusión del maxilar superior. El promedio del ángulo SNA en el estudio es de 83.95º con una desviación estándar de 4.95º, la moda es de 78º, mientras que la mediana es de 83º.

En la tabla de la frecuencia de la distribución del ángulo SNB (tabla No.5), el cual se utiliza para determinar si la mandíbula se posiciona anterior o posterior a la base del cráneo, cuyo valor normal es de 80 º (según la cefalometría de Steiner), con una desviación estándar de mas, menos 2º; si el valor de este ángulo se encuentra aumentado se pudiera presentar una protrusión mandibular y si está disminuido una retrusión mandibular. Los resultados del estudio muestran que un 33% de la muestra presentan retrusión del maxilar inferior, un 41% presentan una posición normal respecto a la base del cráneo, mientras que el 21% presentan protrusión del maxilar inferior. El promedio del ángulo SNB en el estudio es de 79.62º con una desviación estándar de 4.28º, la moda es de 80º al igual que la mediana.

El ángulo ANB el cual expresa la relación maxilomandibular en sentido sagital y resulta de la diferencia entre el ángulo SNA y el ángulo SNB, cuyo valor normal es de 2º, con una desviación estándar de más, menos 2º, determina la relación esqueletal de cada paciente, ya que un ángulo aumentado clasifica al paciente como clase II, mientras que un ángulo disminuido o negativo lo clasifica como clase III, mientras que los pacientes que se encuentran entre los valores normales son clasificados como clase I . El ángulo promedio ANB de la muestra es de 4.35º, con una desviación estándar de 2.81º, la moda es de 5º, mientras que la mediana también es de 5º (tabla No.6).

La clasificación esqueletal más frecuente es la clase II con el 54% de la muestra, el 42% de la muestra son Clase I, y el 4% de los casos son clase III. (tabla No.7).

En los pacientes de sexo femenino, la clase I con el 26% de los casos, fue la más frecuente, mientras que en el sexo masculino fue la clase II con el 29% de los casos (tabla No.8).

La edad de 12 años es la más frecuente en el estudio por lo cual hay mas variabilidad de los casos respecto a su clasificación esqueletal, siendo la clase I, con 22 % de la muestra la mas frecuente, seguida de la clase II , con 21% de la muestra y por último con tres casos, la clase III. La clase II es la más frecuente en los pacientes de 10 años al igual que en los pacientes de 11 años (tabla No.9).

Tabla No.1

Base de datos obtenidos del análisis de Steiner de 100 radiografías laterales de cráneo de pacientes comprendidos entre los 10 a 12 años de edad, que asistieron a una clínica privada, limitada a ortodoncia en la ciudad de Guatemala en el período de Junio del 2,004 a Junio del 2,005.

Radiografía No.	Sexo	Edad	SNA	SNB	ANB	Clas.Esqueletal
1	F	10	87	82	5	2
2	M	12	87	81	6	2
3	F	11	87	83	4	1
4	F	10	89	86	3	1
5	M	12	83	77	6	2
6	F	12	83	79	4	1
7	F	10	90	79	11	2
8	F	10	80	74	6	2
9	F	11	81	78	3	1
10	M	11	93	85	8	2
11	M	11	91	85	6	2
12	M	11	80	75	5	2
13	F	10	88	84	4	1
14	F	10	86	79	7	2
15	F	12	81	80	1	1
16	F	10	77	75	2	1
17	F	12	81	74	7	2
18	M	12	88	83	5	2
19	M	12	79	78	1	1
20	M	10	90	86	4	1
21	F	11	79	75	4	1
22	F	12	82	75	7	2
23	M	10	90	83	7	2
24	M	11	82	79	3	1
25	F	10	87	81	6	2
26	M	12	88	81	7	2
27	M	11	90	84	6	2
28	F	12	81	77	4	1
29	M	12	87	82	5	2
30	F	12	90	82	8	2
31	M	11	86	81	5	2
32	M	12	78	76	2	1
33	F	12	85	79	6	2
34	F	11	78	76	2	1
35	F	10	85	80	5	2
36	M	11	93	82	11	2
37	M	12	78	72	6	2
38	M	12	90	83	7	2
39	F	12	78	76	2	2
40	F	12	85	80	5	2
41	M	10	82	80	5	2
42	F	10	80	77	3	1
43	M	12	85	84	1	1
44	F	10	87	80	7	2
45	M	12	83	83	0	1
46	M	10	85	78	7	2
47	F	10	83	78	5	2
48	F	11	91	86	5	2
49	M	12	82	76	6	2
50	F	12	82	80	2	1
51	F	11	94	88	6	2

52	M	12	90	89	1	1
53	F	12	91	86	5	2
54	M	10	100	90	10	2
55	M	12	89	90	-1	3
56	F	10	90	83	7	2
57	F	11	90	85	5	2
58	F	10	83	80	3	1
59	F	10	83	77	6	2
60	F	11	79	74	5	2
61	M	11	80	74	6	2
62	M	10	74	68	6	2
63	M	12	82	71	11	2
64	M	12	78	76	2	1
65	F	12	86	85	1	1
66	M	10	78	76	2	1
67	M	10	83	76	7	2
68	M	11	76	79	-3	3
69	F	12	74	69	5	2
70	F	10	79	75	4	1
71	F	10	85	80	5	2
72	F	10	87	81	6	2
73	F	11	80	78	2	1
74	F	12	86	82	4	1
75	F	12	84	82	2	1
76	M	11	87	80	7	2
77	F	11	79	77	2	1
78	M	11	79	78	1	1
79	F	12	88	81	7	2
80	M	10	83	77	6	2
81	F	12	78	75	3	1
82	M	11	81	78	3	1
83	M	12	81	87	-6	3
84	M	12	84	83	1	1
85	F	11	82	79	3	1
86	F	10	81	77	4	1
87	F	12	72	74	-2	3
88	M	12	88	83	5	2
89	M	11	88	82	6	2
90	F	12	78	76	2	1
91	M	10	88	83	5	2
92	M	12	83	80	3	1
93	M	12	84	80	4	1
94	M	12	86	81	5	2
95	F	12	81	75	6	2
96	M	12	86	78	8	2
97	F	12	79	77	2	1
98	M	12	87	83	4	1
99	F	12	78	78	0	1
100	M	11	80	77	3	1

Fuente: trazados cefalométricos de radiografías laterales de cráneo de los pacientes incluidos en la muestra.

Tabla No.2

Distribución por sexo, de 100 radiografías laterales de cráneo de pacientes comprendidos entre los 10 a 12 años de edad, que asistieron a una clínica particular, limitada a la práctica de ortodoncia en la ciudad de Guatemala en el período de Junio del 2,004 a Junio del 2005.

Sexo	Frecuencia	Porcentaje	Frec. Acumulada
Femenino	52	52%	52%
Masculino	48	48%	100%
Total	100	100%	

Fuente: Banco de datos, tabla 1

Tabla No. 3

Distribución por edad, de 100 radiografías laterales de cráneo de pacientes comprendidos entre los 10 a 12 años de edad, que asistieron a una clínica particular, limitada a la práctica de ortodoncia en la ciudad de Guatemala en el período de Junio del 2,004 a Junio del 2005.

Edad	**Frecuencia**	**Porcentaje**	**Frec. Acumulada**
10	29	29%	29%
11	25	25%	54%
12	46	46%	100%
Total	100	100%	

Fuente: Banco de datos, tabla 1.

Tabla No.4

Distribución de la frecuencia del ángulo SNA, trazados en 100 radiografías laterales de cráneo de pacientes comprendidos entre los 10 a 12 años de edad, que asistieron a una clínica particular, limitada a la práctica de ortodoncia en la ciudad de Guatemala en el período de Junio del 2,004 a Junio del 2005.

Angulo SNA	Frecuencia	Porcentaje	Frec. Acumulada
72º	1	1%	1%
74º	2	2%	3%
76º	1	1%	4%
77º	1	1%	5%
78º	9	9%	14%
79º	7	7%	21%
80º	6	6%	27%
81º	8	8%	35%
82º	7	7%	42%
83º	9	9%	51%
84º	3	3%	54%
85º	6	6%	60%
86º	6	6%	66%
87º	9	9%	75%
88º	7	7%	82%
89º	2	2%	84%
90º	9	9%	93%
91º	3	3%	96%
93º	2	2%	98%
94º	1	1%	99%
100º	1	1%	100%

Fuente: Banco de datos, tabla No1

Tabla No.5

Distribución de la frecuencia del ángulo SNB, trazados en 100 radiografías laterales de cráneo de pacientes comprendidos entre los 10 a 12 años de edad, que asistieron a una clínica particular, limitada a la práctica de ortodoncia en la ciudad de Guatemala en el período de Junio del 2,004 a Junio del 2005.

Angulo SNB	Frecuencia	Porcentajes	Frec. Acumulada
68º	1	1%	1%
69º	1	1%	2%
71º	1	1%	3%
72º	1	1%	4%
74º	5	5%	9%
75º	7	7%	16%
76º	8	8%	24%
77º	9	9%	33%
78º	9	9%	42%
79º	7	7%	49%
80º	11	11%	60%
81º	7	7%	67%
82º	7	7%	74%
83º	10	10%	84%
84º	3	3%	87%
85º	4	4%	91%
86º	4	4%	95%
87º	1	1%	96%
88º	1	1%	97%
89º	1	1%	98%
90º	2	2%	100%

Fuente: Banco de datos, tabla 1.

.

Tabla No.6

Distribución de la frecuencia del ángulo ANB, trazados en 100 radiografías laterales de cráneo de pacientes comprendidos entre los 10 a 12 años de edad, que asistieron a una clínica particular, limitada a la práctica de ortodoncia en la ciudad de Guatemala en el período de Junio del 2,004 a Junio del 2005.

Angulo ANB	Frecuencia	Porcentajes	Frec. Acumulada
-6º	1	1%	1%
-3º	1	1%	2%
-2º	1	1%	3%
-1º	1	1%	4%
0º	2	2%	6.1%
1º	7	7%	13.1%
2º	12	12%	25.3%
3º	10	10%	35.4%
4º	12	12%	46.5%
5º	17	17%	63.6%
6º	17	17%	80.8%
7º	12	12%	92.9%
8º	3	3%	96%
10º	1	1%	97%
11º	3	3%	100%

Fuente: Banco de datos, tabla 1.

Tabla No.7

Distribución de la frecuencia de la clasificación esqueletal, trazados en 100 radiografías laterales de cráneo de pacientes comprendidos entre los 10 a 12 años de edad, que asistieron a una clínica particular, limitada a la práctica de ortodoncia en la ciudad de Guatemala en el período de Junio del 2,004 a Junio del 2005.

Clasificación Esqueletal	Frecuencia	Porcentaje	Frecuencia Acumulada
1	42	42%	42%
2	54	54%	96%
3	4	4%	100%
Total	100	100%	

Fuente: Banco de datos, tabla 1

Tabla No. 8

Distribución de la frecuencia de la clasificación esqueletal por sexo, trazados en 100 radiografías laterales de cráneo de pacientes comprendidos entre los 10 a 12 años de edad que asistieron a una clínica particular, limitada a la práctica de ortodoncia en la ciudad de Guatemala en el período de Junio del 2,004 a Junio del 2005.

Clasificación Esqueletal	**Femenino**	**Masculino**	**Total**
1	26	16	42
2	25	29	54
3	1	3	4
Total	52	48	100

Fuente: Banco de datos, tabla 1.

Tabla No.9

Distribución de la frecuencia de la clasificación esqueletal por edad, trazados en 100 radiografías laterales de cráneo de pacientes comprendidos entre los 10 a 12 años de edad que asistieron a una clínica particular, limitada a la práctica de ortodoncia en la ciudad de Guatemala en el período de Junio del 2,004 a Junio del 2005.

Edad	Clase I	Clase II	Clase III	Total
10	9	20	0	29
11	11	13	1	25
12	22	21	3	46
Total	42	54	4	100

Fuente: Banco de datos, tabla 1.

DISCUSIÓN DE RESULTADOS

1. La clasificación esqueletal más frecuente es la clase II con el 54% de la muestra, lo que significa que en estos pacientes, la mandíbula está retruida en relación con el esqueleto facial medio, el 42% de la muestra son Clase I, lo que nos indica que en estos pacientes, la mandíbula se relaciona correctamente con el esqueleto facial medio; en general el perfil facial se encuentra proporcionado. El 4% de los casos son clase III, es la clase esqueletal que con menor frecuencia se presentó en el estudio, esto indica que en estos pacientes la mandíbula es prominente en relación con el esqueleto facial medio. Los resultados anteriores pueden deberse a que la mandíbula es el último hueso que deja de crecer, por lo cual los demás huesos faciales pudieran ir más adelantados en su crecimiento, habiéndose marcado una diferencia que expone al maxilar superior en una posición retruida respecto al maxilar superior.

2. Los resultados muestran cierta similitud con resultados obtenidos en investigaciones hechas en países cercanos al nuestro como Mexico y Costa Rica, lo cual se pueda deber a que nuestras características faciales son similares.

3. El hecho de que solo el 4% de la muestra fueron clase III, concuerda en que en las poblaciones latinoamericanas no es frecuente encontrarla, al contrario que en países de descendencia asiática en donde la clasificación esqueletal clase III es la más frecuente.

4. En mujeres, la clase I fue la más frecuente con el 26% de los casos, mientras que la clase II fue la más frecuente en el sexo masculino, esto se puede deber a que las mujeres desarrollan sus huesos mas rápido que los hombres y éstas en este grupo de estudio ya se aproximaban a final de su desarrollo por lo cual sus relaciones esqueléticas se encontraban en armonía.

5. La edad más frecuente fue de 12 años con el 46% de los casos, lo cual se pueda deber a que en esta edad se pueden notar más las posibles alteraciones esqueléticas, y los padres ya ponen atención a este problema por lo cual los pacientes de 12 años demandan más tratamientos ortodónticos.

6. La media del ángulo SNA fue de 83º, la del ángulo SNB fue de 80º, y la del ángulo ANB fue de 5º; resultados que nos hacen pensar que las angulaciones se encuentran en el rango dentro de lo normal respecto a la cefalometría de Steiner.

CONCLUSIONES

Con base a los resultados de este estudio se concluye que:

1. La clasificación esqueletal que con mayor frecuencia se presenta en pacientes comprendidos entre los 10 a 12 años de edad, que necesitan tratamiento ortodóntico en la ciudad de Guatemala, es la clase II.

2. La frecuencia con que se presenta la clase I esqueletal es del 42% de los casos en pacientes comprendidos entre los 10 a 12 años de edad que necesitan tratamiento ortodóntico en la ciudad de Guatemala.

3. La clase III esqueletal es la que con menor frecuencia se encuentra en pacientes de 10 a 12 años en la ciudad de Guatemala, que necesitan tratamiento ortodóntico, con el 4% de los casos.

4. El 46% de pacientes comprendidos entre los 10 y 12 años de edad que necesitan tratamiento ortodóntico en la ciudad de Guatemala presentan protrusión del maxilar superior, mientras que el 21% presentan retrusión del maxilar superior, y el 33% están dentro de lo normal.

5. El 41% de pacientes comprendidos entre los 10 y 12 años de edad que necesitan tratamiento ortodóntico en la ciudad de Guatemala, se encuentran entre los rangos normales respecto a la cefalometría de Steiner, mientras que el 33% presentan retrusión del maxilar inferior, y el 26% presentan protrusión del maxilar inferior.

6. La clase esqueletal que con mayor frecuencia se presenta en mujeres de 10 a 12 años de edad, que necesitan tratamiento ortodóntico en la ciudad de Guatemala, es la clase I.

7. La clase esqueletal que con mayor frecuencia se presenta en hombres de 10 a 12 años de edad, que necesitan tratamiento ortodóntico en la ciudad de Guatemala, es la clase II.

8. Los pacientes de 10 y 11 años de edad que necesitan tratamiento ortodóntico, en la ciudad de Guatemala con mayor frecuencia son clase II esqueletal.

9. Los pacientes de 12 años de edad, que necesitan tratamiento ortodóntico, en la ciudad de Guatemala con mayor frecuencia son clase I esqueletal.

10. Los promedios de las angulaciones tomadas en el grupo de estudio se encuentran dentro de los rangos normales establecidos en la cefalometría de Steiner.

RECOMENDACIONES

En este estudio se recomienda lo siguiente:

1. Tomar radiografías laterales de cráneo a pacientes niños para completar el diagnóstico de crecimiento y desarrollo craneofacial, y no concretarse solamente al estudio de las piezas dentales y su localización dentro del arco.

2. Se recomienda al área de Odontopediatría de la Facultad de Odontología de la Universidad de San Carlos, tomar en cuenta en el pensum, el tema de cefalometrías y análisis cefalométricos, ya que estos temas son de suma importancia tanto al momento de estudiar alguna especialización como para el odontólogo general, al tratar niños.

3. Al Postgrado de Ortodoncia, de la Facultad de Odontología, de la Universidad de San Carlos de Guatemala se le recomienda, entablar comunicación con el área de Odontopediatría, para que de manera conjunta, establezcan un procedimiento, en el cual se pueda diagnosticar, las diferentes displasias esqueléticas que pudieran padecer los niños que asisten a las clínicas de esta Facultad.

BIBLIOGRAFIA

1. Beszkin, E. et al. (1,966). **Cefalométria clínica**. Trad. Jorge Frydman. Argentina: Mundi. Pp.12-15.

2. Houston, W.J.B y Tulley, W.J. (1996). **Manual de ortodoncia**. Trad. Jose Antonio Ramos, Tercero. México: El Manual Moderno. Pp.62-108.

3. Alvarado, M. (2,002).**Validación de las medidas cefalométricas de Steiner, con respecto a las plantillas estándar de Bolton como medio diagnóstico, en pacientes mexicanos de 7 a 8 años de edad**. Tesis. (Especialización en ortodoncia). México: Centro de Estudios Superiores de Ortodoncia. Pp.4-19.

4. Andrino, A. (1,981). **Variables cefalométricas en adolescentes de 6 a 8 años en la población de Santiago Atitlan, Sololá.** Tesis. (Lic. Cirujano Dentista). Universidad de San Carlos. Facultad de Odontología. Pp.18-26.

5. Viazis, A.D. (1,995). **Atlas de ortodoncia: principios y aplicaciones clínicas.** Trad. Jorge Frydman. Buenos Aires: Médica Panamericana. Pp.5.

6. Bishara, E.S. (2003). **Ortodoncia**. Trad. Octavio A. Giovanniello. Mexico: McGraw-Hill Interamericana Editores. Pp. 46-136.

7. Canut, J. et al. (2001). **Ortodoncia clínica y terapéutica**. 2 ed. Barcelona, España: Masson. Pp.179-202.

8. Yañez E. R y Casasa A. R. (2,005). **Ortodoncia contemporánea**. México: Amolca. Pp. 25-37.

9. Graber, T.M y Vanarsdall, H. (1997). **Ortodoncia principios generales y técnicas.** Trad. Jorge Frydman y Nora Beatriz Sosa Manrique. 2 ed. Buenos Aires-Argentina: Médica Panamericana. Pp. 1-122.

10. _____ (1974). **Ortodoncia: teoría y práctica**. Trad. Jose Luis Garcia. 3 ed. México: Panamericana. Pp.122-375.

11. McNamara, James A. (1995). **Tratamiento ortodóntico y ortopédico en la dentición mixta**. Trad. Azucena Rivas de Montes. 4 ed. Estados Unidos: Needham Press Editorial. Pp.13-17.

12. Andrino, J.; Pomes, C.E.; Aguirre, R.; Ponce, R.M. et al. (2,001). **Cefalometric Standards of Craneofacial Growth of Guatemalan Children.** J.D.R. Vol 80: Pag. 686.

Vo. Bo.

25 OCT 20

ANEXOS

HOJA DE RECOLECCIÓN DE DATOS:

Radiografía No.	Sexo	Edad	SNA	SNB	ANB	Clasificación Esqueletal
1						
2						
3						
4						
5						
6						
7						
8						
9						
10						
11						
12						
13						
14						
15						
16						
17						
18						
19						
20						
21						
22						
23						
24						
25						
26						
27						
28						
29						
30						
31						
32						
33						
34						
35						
36						
37						
38						
39						
40						
41						
42						
43						
44						
45						
46						
47						
48						
49						
50						
51						
52						
53						

54						
55						
56						
57						
58						
59						
60						
61						
62						
63						
64						
65						
66						
67						
68						
69						
70						
71						
72						
73						
74						
75						
76						
77						
78						
79						
80						
81						
82						
83						
84						
85						
86						
87						
88						
90						
91						
92						
93						
94						
95						
96						
97						
98						
99						
100						

Firmas
Informe final:

Juan Eduardo Valle
Sustentante

Dr. Gerson Chinchilla.
Asesor.

Dr. Marvin Maas.
Asesor

Dra. Marta Alvarado.
Asesor.

Revisor
Dra. Ingrid Arreola Smith.

Revisor
Dr. Manuel Miranda

Dra. Cándida Franco Lemus
Secretaria Adjunta
Facultad de Odontología