

INFORME FINAL PROGRAMA EJERCICIO PROFESIONAL SUPERVISADO EN  
CLÍNICA MUNICIPAL SAN JOSÉ LAS CABEZAS, ORATORIO, SANTA ROSA

Presentado por:

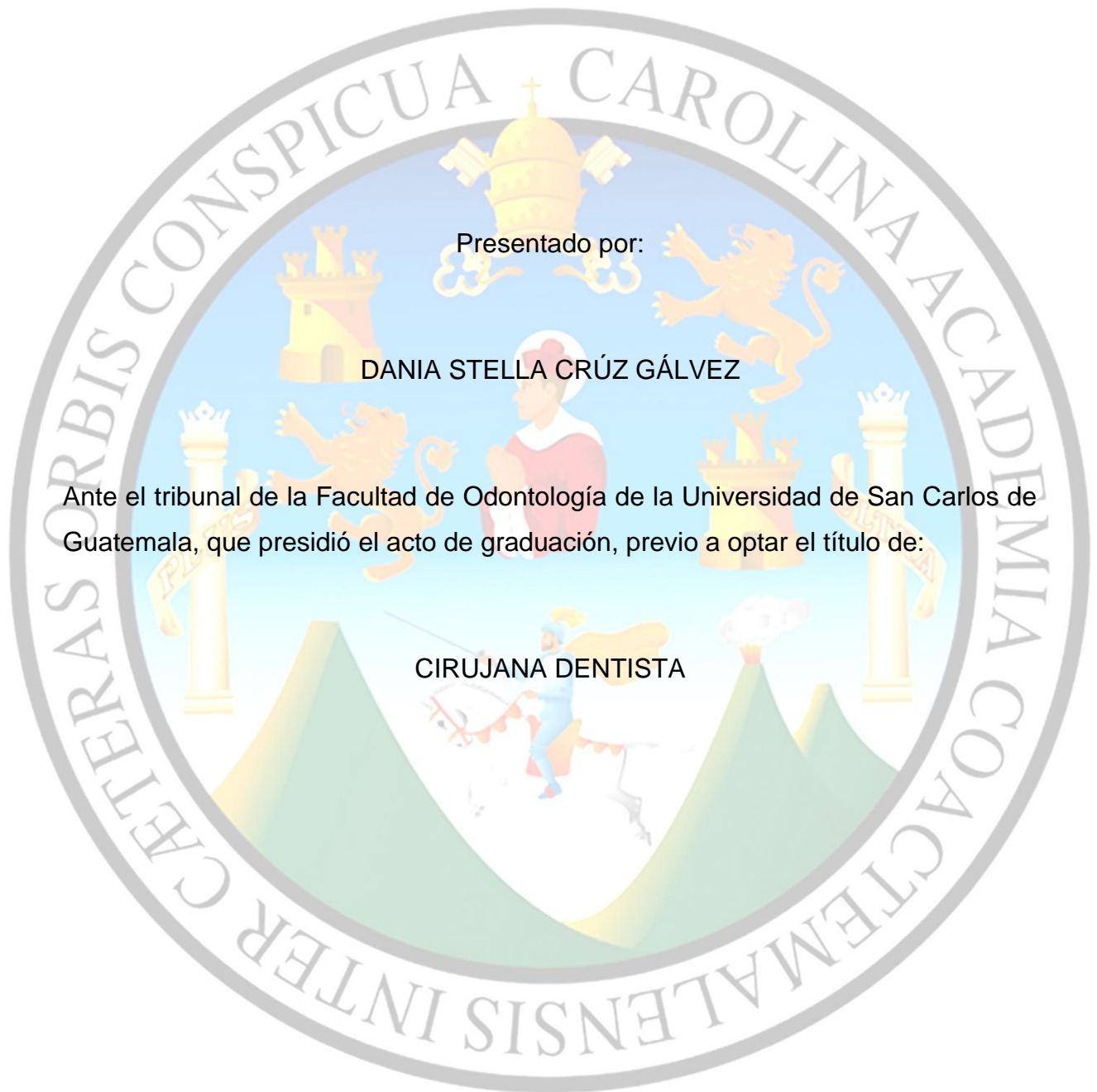
DANIA STELLA CRÚZ GÁLVEZ

Ante el tribunal de la Facultad de Odontología de la Universidad de San Carlos de Guatemala, que presidió el acto de graduación, previo a optar el título de:

CIRUJANA DENTISTA

GUATEMALA, FEBRERO 2023

INFORME FINAL PROGRAMA EJERCICIO PROFESIONAL SUPERVISADO EN  
CLÍNICA MUNICIPAL SAN JOSÉ LAS CABEZAS, ORATORIO, SANTA ROSA



Presentado por:

DANIA STELLA CRÚZ GÁLVEZ

Ante el tribunal de la Facultad de Odontología de la Universidad de San Carlos de Guatemala, que presidió el acto de graduación, previo a optar el título de:

CIRUJANA DENTISTA

GUATEMALA, FEBRERO 2023

UNIVERSIDAD DE SAN CARLOS  
DE GUATEMALA



FACULTAD DE ODONTOLOGÍA  
Secretaría Académica

**TRIBUNAL PARA EL ACTO DE GRADUACIÓN**  
**JUNTA DIRECTIVA DE LA FACULTAD DE ODONTOLOGÍA**

**BR. DANIA STELLA CRUZ GÁLVEZ**  
Registro académico: 201119484

Decano:	Dr. Kenneth Roderico Pineda Palacios
Vocal Primero:	Dr. Otto Raúl Torres Bolaños
Vocal Segundo:	Dr. Sergio Armando García Piloña
Vocal Tercero:	Dr. Edgar Adolfo Guzmán Lemus
Vocal Cuarto:	Br. Oscar Alberto Orellana Aguilar
Vocal Quinto:	Br. Erick Ricardo Martínez Recinos
Secretario Académico:	Dr. Oscar Aníbal Taracena Monzón

**TRIBUNAL QUE PRESIDÓ EL ACTO DE GRADUACIÓN**

Decano:	Dr. Kenneth Roderico Pineda Palacios
Asesor:	Dra. Rosy Marcella del Aguila Amiel
Secretario Académico:	Dr. Oscar Aníbal Taracena Monzón

**AUTORIZADO:**

  
Dr. Oscar Anibal Taracena Monzón  
SECRETARIO CADEMICO



## **DEDICATORIAS**

### **A DIOS**

Por bendecir mi vida en todo momento y llenarla de felicidad, por ser mi esperanza y fe en las adversidades, por ser mi guía en la vida, así como a lo largo de la carrera ayudándome a lograr la meta propuesta, solo puedo decir gracias mi Dios.

### **A MIS PADRES**

Edwing Danilo Cruz Pérez y Alba Gálvez De Cruz, que son el motor que día a día me mueve, son los que me han enseñado que con amor y paciencia todo se puede lograr. Todos sus sacrificios y esfuerzos se ven reflejados el día de hoy, por eso les doy gracias por estar conmigo en todo momento, por nunca faltarme y siempre tener su apoyo. Puedo decir que lo logramos. Los amo.

### **A MI HERMANO**

Danilo Cruz, gracias por el amor y el apoyo que me das, porque sé que siempre puedo contar con tu ayuda en cualquier momento. Hoy puedo decirte que me llena de felicidad compartir contigo esta meta que es de nosotros.

### **A MIS TÍOS**

Por ser una parte fundamental en mi logro del día de hoy, gracias a todos por su apoyo y cariño, en especial a Aura Gálvez y Nery Rubio que me dan su amor como si fuera su hija, gracias por todas esas palabras de ánimo que siempre escucho de ustedes.

### **A MIS PRIMOS**

Por ser como mis hermanos, a cada uno de ustedes les agradezco todo el apoyo y el amor que me regalaron para lograr una meta más, en especial a Marly Rubio y Estuardo Rubio, que siempre me brindaron con mucho amor su ayuda cuando se los pedía y nunca dudaron en hacerlo, gracias por todo.

## **A MARIO GUILLÉN**

Gracias por el apoyo que me has dado siempre, por ser un pilar importante para lograr esta meta, gracias porque en ti siempre encontré ayuda incondicional cuando mis fuerzas se agotaban, por siempre tener palabras de aliento y ver lo positivo en todo momento de dificultad a lo largo de la carrera. Te agradezco por el amor que me regalas. Hoy te puedo decir que lo cumplimos, porque esta meta no es solo mía, es nuestra.

## **A MIS CUÑADAS Y SOBRINO**

Josselin Diaz, Alejandra Guillén, Adani Guillén y Josué Cruz gracias por el cariño que me demuestran, por su apoyo incondicional y por estar siempre en los momentos importantes como es el día de hoy.

## **A MIS AMIGOS**

Alejandra Mérida, Maggy Barrios, Flor Campos, Orquídea Álvarez, Bernny Gómez, Gissel Cano, Mildred Rac, Eduardo Fuentes y Roberto Girón por el apoyo que siempre me han dado en cada etapa de mi vida y sobre todo en cumplir este sueño que el día de hoy se hace realidad. Agradezco cada palabra de motivación de cada uno de ustedes, sin su cariño no lo habría podido lograr.

## **A LOS DOCTORES**

Mauricio Morales, Linton Grajeda y Carmen Morales, por el apoyo y enseñanzas en toda la carrera

## **DOCTORA DEL ÁGUILA**

Doctora Rosy del Águila por el apoyo a lo largo del EPS.

## **A LA FACULTAD Y USAC**

Por darme la mejor oportunidad de poder tener una profesión y crecer humanamente.

Honorable Tribunal que preside el acto de graduación.

Tengo el honor de someter a su consideración mi Informe Final del Programa Ejercicio Profesional Supervisado, realizado en Clínica Municipal de San José Las Cabezas, Oratorio, Santa Rosa, conforme lo demanda el Reglamento General de Evaluación y Promoción del Estudiante de la Universidad de San Carlos de Guatemala, previo a optar al título de:

CIRUJANA DENTISTA

## ÍNDICE

INTRODUCCIÓN.....	1
DESCRIPCIÓN DEL PROGRAMA EJERCICIO PROFESIONAL SUPERVISADO.....	3
OBJETIVO GENERAL.....	3
OBJETIVOS ESPECÍFICOS .....	3
DESCRIPCIÓN DE LAS ACCIONES REALIZADAS EN EL EJERCICIO PROFESIONAL SUPERVISADO (EPS).....	5
1. ACTIVIDADES COMUNITARIAS .....	6
1.1 PROYECTO COMUNITARIO.....	6
1.1.1 NOMBRE DE LA COMUNIDAD .....	6
1.1.2 TÍTULO.....	6
1.1.3 INTRODUCCIÓN .....	6
1.1.4 JUSTIFICACIÓN .....	7
1.1.5 OBJETIVOS .....	7
1.1.6 METODOLOGÍA.....	8
• ACTIVIDADES DESARROLLADAS .....	8
Gestiones Realizadas para Adquirir la Pintura del Proyecto Comunitario en la Escuela Oficial Mixta de Aldea Las Cabezas .....	8
1.1.7 CRONOGRAMA DE ACTIVIDADES .....	16
1.1.8 RECURSOS .....	17
1.1.9 RESULTADOS ALCANZADOS .....	18
1.1.10 LIMITACIONES Y DIFICULTADES ENCONTRADAS.....	20
1.1.11 ANÁLISIS Y EVALUACIÓN DEL PROYECTO.....	20
1.2 MEJORAS A LA CLÍNICA.....	21
1.2.1 DESCRIPCIÓN DE MEJORAS A LA CLÍNICA MUNICIPAL DENTAL SAN JOSÉ LAS CABEZAS, ORATORIO, SANTA ROSA.....	21
1.2.2 ACTIVIDADES DESARROLLADAS.....	22
1.2.3 RESULTADOS ALCANZADOS .....	23
1.2.4 LIMITACIONES Y DIFICULTADES ENCONTRADAS.....	23
1.2.5 ANÁLISIS Y EVALUACIÓN DEL PROYECTO.....	24
2. PREVENCIÓN DE ENFERMEDADES BUCALES .....	26
2.1 DESCRIPCIÓN.....	27
2.2 Aplicación de Barniz con Flúor de Sodio al 5%.....	29
2.2.1 Metas a alcanzar y población cubierta con el subprograma de Aplicación de Barniz de Fluoruro de Sodio al 5%.....	29

2.2.2	Número de pacientes cubiertos con Fluoruro de Sodio al 5% y número de aplicaciones realizadas .....	30
2.2.3	Fotografías del Subprograma de Barniz Fluorado al 5% .....	32
2.3	Barrido de Sellantes de Fosas y Fisuras.....	33
2.3.1	Metas a alcanzar y población beneficiada del subprograma de Sellantes de Fosas y Fisuras.....	33
2.3.2	Número de pacientes atendidos con Sellantes de Fosas y Fisuras y número de Sellantes de Fosas y Fisuras colocados.....	34
	Tabla 8 .....	36
2.3.3	Fotografías Subprograma de Barrido de Sellantes de Fosas y Fisuras ....	37
2.4	Educación en Salud.....	38
2.4.1	Metas alcanzadas y población cubierta del SubPrograma Educación en Salud Bucal .....	39
2.4.2	Número de actividades mensuales de Educación para la Salud Bucal .....	40
2.4.3	Fotografías Subprograma de Educación en Salud.....	42
3.	INVESTIGACIÓN ÚNICA DEL PROGRAMA DE EPS .....	43
3.1	TÍTULO DE LA INVESTIGACIÓN .....	44
3.2	OBJETIVO .....	44
3.3	PRESENTACIÓN Y ANALISIS DE RESULTADOS .....	44
3.4	CONCLUSIONES.....	57
3.5	RECOMENDACIONES .....	58
3.6	FOTOGRAFÍAS DE LA INVESTIGACIÓN.....	59
4.	ATENCIÓN CLÍNICA INTEGRAL .....	60
4.1	DESCRIPCIÓN DE LA ATENCIÓN CLÍNICA.....	61
4.2	RESULTADOS .....	63
4.3	CONCLUSIONES.....	73
4.4	RECOMENDACIONES .....	73
5.	ADMINISTRACIÓN DE CONSULTORIO.....	74
5.1	ADMINISTRACION DEL CONSULTORIO.....	75
5.1.1	INSTITUCIÓN.....	75
5.1.2	COORDINADORA LOCAL.....	75
5.1.3	UBICACIÓN GEOGRÁFICA.....	75
5.1.4	VISIÓN DE LA MUNICIPALIDAD DE ORATORIO, SANTA ROSA.....	75
5.1.5	MISIÓN DE LA MUNICIPALIDAD DE ORATORIO, SANTA ROSA.....	75
5.1.6	ORGANIGRAMA MUNICIPALIDAD DE ORATORIO .....	76



5.1.7 PERSONAL QUE ELABORA EN LA MUNICIPALIDAD DE ORATORIO, SANTA ROSA, NÚMERO DE EMPLEADOS Y FUNCIONES QUE DESEMPEÑAN	76
5.1.8 TIPOS DE SERVICIOS QUE PRESTA LA INSTITUCIÓN.....	81
5.1.9 INFRAESTRUCTURA DE LA CLÍNICA .....	81
5.1.10 EQUIPO DE DESINFECCIÓN Y ESTERILIZACIÓN.....	83
5.1.11 TIPO DE UNIDAD.....	87
5.1.12 INSTRUMENTAL Y ESTADO FÍSICO Y FUNCIONAL DE LOS MISMOS ....	87
5.1.13 ABASTECIMIENTO DE MATERIALES.....	87
5.1.14 DISTRIBUCIÓN DIARIA Y SEMANAL DE ATENCIÓN CLÍNICA.....	89
5.1.15 HORARIO DE LA CLÍNICA MUNICIPAL SAN JOSÉ LAS CABEZAS, ORATORIO, SANTA ROSA.....	90
5.1.16 FOTOGRAFÍAS DE ACTIVIDAD CLÍNICA .....	90
5.2 CAPACITACIÓN DEL PERSONAL AUXILIAR .....	92
5.2.1 DESCRIPCIÓN DEL PROGRAMA .....	92
5.2.2 METODOLOGÍA Y FORMAS DE EVALUACIÓN .....	93
5.2.3 TEMAS IMPARTIDOS AL PERSONAL AUXILIAR .....	94
5.2.4 ANÁLISIS DE RESULTADOS CON RELACIÓN A LOS CONOCIMIENTOS Y HABILIDADES ALCANZADOS POR EL PERSONAL AUXILIAR .....	95
5.3 FOTOGRAFÍAS DE CAPACITACIÓN AL PERSONAL AUXILIAR.....	96
6. SEMINARIOS REGIONALES Y EDUCACIÓN A DISTANCIA .....	97
6.1 DESCRIPCIÓN DEL PROCESO DE EDUCACIÓN A DISTANCIA .....	98
6.2 TEMAS DESARROLLADOS EN LOS SEMINARIOS REGIONALES.....	99
6.3 TEMAS DESARROLLADOS EN EDUCACIÓN A DISTANCIA .....	100
6.2 CASO CLÍNICO.....	101
CONCLUSIONES.....	112
RECOMENDACIONES .....	113
BIBLIOGRAFÍAS .....	114
ANEXOS.....	117

## INTRODUCCIÓN

El sexto año de la Facultad de Odontología de la Universidad de San Carlos de Guatemala es realizado por el Odontólogo Practicante, quien ejecuta el Ejercicio Profesional Supervisado (EPS) previo a obtener el título de Cirujano Dentista, el objetivo principal es unir lo teórico y la práctica.

Con el programa también se pretende que el Odontólogo Practicante realice actividades como investigación y docencia, con el objetivo de que pueda contribuir en la resolución de problemas de salud bucal para beneficio de la comunidad donde se lleva a cabo en Ejercicio Profesional Supervisado (EPS). También, es una modalidad que acerca al estudiante con la población más necesitada de atención odontológica del país.

El Ejercicio Profesional Supervisado (EPS) de la Facultad de Odontología de la Universidad de San Carlos de Guatemala, comprende los siguientes cursos: (Área de Odontología Socio – Preventiva, 2022)

- Administración del Consultorio
- Actividad Clínica Integrada
- Investigación Única en el Programa EPS
- Seminarios Regionales y Educación a distancia
- Prevención de Enfermedades Bucales
- Actividades Comunitarias

El informe final del Ejercicio Profesional Supervisado (EPS) está constituido por las actividades que el Odontólogo Practicante realizó en el periodo de febrero a octubre de 2022, el cual se desarrolló en la Clínica Municipal de San José Las Cabezas, Santa Rosa.

En cuanto a la Administración del Consultorio se desarrolló un Protocolo de Atención Odontológica y se brindó Capacitación al Personal Auxiliar.

Toda la documentación se almacenó en la plataforma bajo un sistema de ingreso de pacientes y tratamientos preestablecidos, también se realizó un libro diario que se actualizaba y se manejó en la misma plataforma.

En el programa de Actividad Clínica Integrada se realizaron tratamientos de emergencia y seguimiento al plan de tratamiento de pacientes ya evaluados, todos atendidos con citas previas.

La Investigación Única se desarrolló bajo el tema de Uso y necesidad de Prótesis Dentales en pacientes mayores de 15 años que consultaban servicio odontológico en la clínica, la muestra para esta investigación fue de 25 pacientes de la comunidad.

El curso de Seminarios Regionales y Educación a Distancia se desarrolló por medio de foros virtuales a través de la plataforma establecida, la entrega de un protocolo y un caso clínico realizado durante el Ejercicio Profesional Supervisado.

El programa de Prevención de Enfermedades Bucales se divide en tres subprogramas:

1. Educación en Salud
2. Barrido de Sellantes de Fosas y Fisuras
3. Aplicaciones de Fluoruro de Sodio al 5%.

Las actividades comunitarias se llevaron a cabo mediante la planificación y ejecución del proyecto: Mejora a la pintura de los baños de la Escuela Oficial Rural Mixta Jornada Vespertina en Aldea Las Cabezas, Oratorio, Santa Rosa y Cambio de las planchas del cielo falso en la Clínica Dental Municipal de San José Las Cabezas, Oratorio, Santa Rosa, que consistió en pintar los baños de la escuela y una mejora a la clínica donde se colocó un nuevo cielo falso.

## **DESCRIPCIÓN DEL PROGRAMA EJERCICIO PROFESIONAL SUPERVISADO**

El Ejercicio Profesional Supervisado (EPS) es un programa que el odontólogo practicante realiza previo a obtener el título de Cirujano Dentista. Tiene una duración de 8 meses y se realiza en diferentes departamentos del país para ayudar a personas de comunidades donde la atención odontológica es muy escasa y difícil de conseguir. El objetivo del EPS es que el estudiante ponga en práctica todo lo aprendido durante la carrera universitaria, afianzando el conocimiento con la ayuda dada a la comunidad establecida.

El objetivo general de Programa EPS es realizar una práctica docente asistencial que le permita al estudiante de la Facultad de Odontología de la Universidad de San Carlos de Guatemala, adquirir la capacidad necesaria para ejercer su profesión en el contexto social guatemalteco, considerando los condicionantes y determinantes de la salud bucal, desde el punto de vista científico, técnico, ético y cultura (Área de Odontología Socio - Preventiva, 2022).

### **OBJETIVO GENERAL**

Describir las actividades realizadas durante el Programa Ejercicio Profesional Supervisado (EPS) de la Facultad de Odontología de la Universidad San Carlos de Guatemala, en la comunidad San José Las Cabezas, Oratorio, Santa Rosa, durante un período de ocho meses, tiempo de duración de dicho programa.

### **OBJETIVOS ESPECÍFICOS**

- Exponer la dinámica de atención odontológica integral a la comunidad, permitiendo al epesista poner en práctica su conocimiento.

- Ejecutar proyectos comunitarios mediante gestiones realizadas por el odontólogo practicante y donaciones de instituciones.
- Unificar información obtenida de los datos sobre la necesidad de prótesis dentales y edentulismo en pacientes mayores de 15 años en la comunidad de San José Las Cabezas.
- Ejecutar el programa “Prevención de Enfermedades” Bucales, mediante aplicaciones de Barniz de Fluoruro de Sodio al 5%, asesoramiento en la técnica de cepillado, aplicaciones de Sellantes de Fosas y Fisuras.
- Considerar la importancia de la Capacitación al Personal Auxiliar que se brindó para el desarrollo de las distintas actividades de asistencia dental y el cuidado de la salud bucal.

**DESCRIPCIÓN DE LAS ACCIONES REALIZADAS EN EL EJERCICIO  
PROFESIONAL SUPERVISADO (EPS)**

## **1. ACTIVIDADES COMUNITARIAS**

- Mejora a la pintura de los baños de la Escuela Oficial Rural Mixta Jornada Vespertina en Aldea Las Cabezas, Oratorio, Santa Rosa (14 de febrero al 14 de octubre de 2022).
- Cambio de las planchas del cielo falso en la Clínica Dental Municipal de San José Las Cabezas, Oratorio, Santa Rosa (14 de febrero al 14 de octubre de 2022).

### **1.1 PROYECTO COMUNITARIO**

#### **1.1.1 NOMBRE DE LA COMUNIDAD**

San José Las Cabezas, Oratorio, Santa Rosa.

#### **1.1.2 TÍTULO**

Mejora a la pintura de los baños de la Escuela Oficial Rural Mixta Jornada Vespertina en Aldea Las Cabezas, Oratorio, Santa Rosa (14 de febrero al 14 de octubre de 2022).

#### **1.1.3 INTRODUCCIÓN**

Un proyecto comunitario es un conjunto de actividades ordenadas, que se ejecutan bajo una misma dirección para conseguir un objetivo, en un tiempo determinado y utilizando algunos recursos humanos y materiales. Los proyectos deben estar dirigidos a resolver problemas de la comunidad.

La escuela en la que se realizó el proyecto se encuentra ubicada en el bulevar principal de la aldea. Se decidió llevar a cabo el proyecto en esta escuela, debido a que es una de las escuelas principales de la comunidad y con una cantidad considerable de alumnos, los cuales se beneficiarían con la mejora en los baños.

Para definir el proyecto comunitario que se realizó se observaron las necesidades de la Escuela Oficial Mixta de la Aldea Las Cabezas.

Con ayuda de la directora del establecimiento se decidió pintar los baños de la escuela, ya que meses anteriores se había realizado un trabajo de pintura en toda la escuela, pero no lograron terminar en los baños. Al tener la pintura sucia y desgastada en el exterior e interior de los mismos, no se percibía un aspecto de higiene adecuado para el ambiente escolar; por lo que se decidió resolver el problema.

En este proyecto se contó con el apoyo de la Municipalidad de Oratorio, de las promotoras municipales quienes donaron la mano de obra, de las directoras del establecimiento y de los maestros.

#### **1.1.4 JUSTIFICACIÓN**

Con el fin de garantizar un ambiente limpio y que cumpliera con las condiciones de higiene necesaria para los niños de la Escuela Oficial Rural Mixta y de las personas que hagan uso de los sanitarios, se decidió buscar las soluciones para lograr pintar el espacio. Con esto se logró un beneficio en cuanto al aspecto de los baños y se facilitó un ambiente higiénico y agradable.

#### **1.1.5 OBJETIVOS**

- **Objetivo General**

Mejorar el aspecto de los baños por medio del trabajo de pintura en los baños de la Escuela Oficial Rural Mixta en Aldea Las Cabezas, Oratorio, Santa Rosa, mediante gestiones realizadas por el estudiante a cargo de la Clínica Municipal de la aldea.

- **Objetivos Específicos**

- ✓ Pintar los baños de la escuela para brindar un ambiente nuevo e higiénico.
- ✓ Contar con un área limpia en los baños para que los estudiantes se sientan cómodos y seguros al momento de utilizarlos.
- ✓ Lograr que los baños tengan un aspecto igual que el resto de los salones de la escuela, limpios y con un buen trabajo de pintura.



### 1.1.6 METODOLOGÍA

- **INSTITUCIÓN Y PROYECTO ELEGIDO**

Mejora en la pintura de los baños en la Escuela Oficial Mixta de la Aldea San José Las Cabezas, Oratorio, Santa Rosa.

- **ACTIVIDADES DESARROLLADAS**

#### **Gestiones Realizadas para Adquirir la Pintura del Proyecto Comunitario en la Escuela Oficial Mixta de Aldea Las Cabezas**

- **Cotización de pintura**

Para pedir la donación a alguna institución, en este caso a la Municipalidad, se realizó la cotización de precios de la pintura que se necesitaba para realizar el proyecto. La directora de la escuela proporcionó el dato de cuántos metros cuadrados con exactitud tenían los baños (50 mts<sup>2</sup>). Con la cantidad de metros se solicitó a la empresa La Paleta, proporcionar la cantidad estimada de pintura y el precio por galón de la misma. Para poder pintar la totalidad de los baños fueron necesarios 2 galones de pintura de agua y 1 galón de aceite.

En la siguiente tabla se menciona la cotización que envió la venta de pintura La Paleta, con el detalle de precio por galón.

**Tabla 1**

#### **Cotización de Pintura**

<b>Cantidad</b>	<b>Pintura</b>	<b>Precio unitario</b>	<b>Total</b>
2	Galón de pintura de agua	Q.740.00	Q.1,480.00
1	Galón de pintura de aceite	Q.791.70	Q.791.70
		<b>TOTAL</b>	<b>Q.2,271.70</b>

**Fuente:** Dania Cruz. (Oratorio, Santa Rosa 2022). Archivos de Ejercicio Profesional Supervisado en San José Las Cabezas, Oratorio, Santa Rosa.

- **Solicitud de apoyo para adquisición de pintura**

Ya con la cotización y la cantidad de pintura asignada para el proyecto, se realizó la primera carta para solicitar el apoyo con compra de pintura y la mano de obra. Esta solicitud se presentó primero a la coordinadora Sharon González quien indicó que se debían de realizar modificaciones, ya que la municipalidad pide ciertos requisitos para poder realizar la donación. Se tenía programada presentarla el día 20 de abril de 2022, debido a las modificaciones se redactó nuevamente la carta, y se especificó la cantidad de pintura por cubeta y el color de la pintura de agua y aceite que se requerían. Ya con las modificaciones realizadas se envió el 5 de mayo de 2022 a la Municipalidad de Oratorio.

Guatemala 20 de abril de 2022

Señor:  
Alcalde Municipal  
Yovani Orozco

De manera atenta y respetuosa me dirijo a usted para solicitar: 2 galones de pintura de agua y 1 galón de pintura de aceite y al mismo tiempo pidiendo su colaboración con personal para pintar el área de los baños que serán de beneficio para la Escuela Oficial Rural Mixta Jornada Vespertina de Aldea San José Las Cabezas Oratorio, Santa Rosa.

Agradeciendo de antemano su valiosa colaboración.

Atentamente

Dania Cruz  
Odontóloga practicante

**Imagen 1.1** de Dania Cruz (Oratorio, Santa Rosa 2022). Archivos de Ejercicio Profesional Supervisado en Clínica Municipal San José Las Cabezas, Oratorio, Santa Rosa. Nota: Primera carta redacta a la cual se le realizaron las correcciones que indicó la coordinadora local.


Guatemala 05 de mayo de 2022

Señor:  
Alcalde Municipal  
Yovani Orozco

De manera atenta y respetuosa me dirijo a usted para solicitar: 1 cubeta de pintura de agua color mandarina y 2 galones de pintura de aceite color rojo oxido y al mismo tiempo pidiendo su colaboración con personal para pintar el área de los baños que será de beneficio para la Escuela Oficial Rural Mixta Jornada Vespertina de Aldea San José Las Cabezas Oratorio, Santa Rosa.

Agradeciendo de antemano su valiosa colaboración.

Atentamente

  
Dania Cruz  
Odontóloga practicante



**Imagen 1.2** de Dania Cruz (Oratorio, Santa Rosa 2022). Archivos de Ejercicio Profesional Supervisado en Clínica Municipal San José Las Cabezas, Oratorio, Santa Rosa. Nota: Segunda carta redactada, la cual se envió a la municipalidad de Oratorio en solicitud de pintura para realizar el proyecto, firmada y sellada de recibido.

El día 10 de junio de 2022 se hizo entrega de la pintura por parte de la Municipalidad de Oratorio. En la tabla 2 se muestra un listado de la pintura que se donó para el proyecto comunitario. Para la entrega se realizó un listado de la pintura y material que solicitaba la Municipalidad de constancia de la donación, dicha lista firmada y sellada por la coordinadora Sharon González quien realizó la entrega de la pintura.

**Tabla 2**

**Materiales donados por la Municipalidad de Oratorio para Proyecto Comunitario**


Cantidad	Materiales
1	Cubeta de pintura de agua color mandarina
2	Galones de pintura de agua color mandarina
1	Galón de pintura de aceite color rojo óxido
2	Brochas medianas
1	Rodillo
5	Palanganas para la pintura

**Fuente:** *Dania Cruz*. (Oratorio, Santa Rosa 2022). Archivos de Ejercicio Profesional Supervisado en San José Las Cabezas, Oratorio, Santa Rosa.


## ENTREGA DE MATERIALES PARA PROYECTO COMUNITARIO

Listado de materiales donados por la Municipalidad de Oratorio para el proyecto comunitario en la Escuela Oficial Rural Mixta de Aldea las Cabezas Oratorio, Santa Rosa:

- ✓ 1 cubeta de pintura de agua color mandarina
- ✓ 2 galones de pintura de agua color mandarina
- ✓ 1 galón de pintura de aceite rojo oxido
- ✓ 2 brochas
- ✓ 1 rodillo

  
Dania Cruz  
Odontólogo Practicante



  
Sharon González  
Coordinadora Local

**Imagen 1.3** de Dania Cruz (Oratorio, Santa Rosa 2022). Archivos de Ejercicio Profesional Supervisado en Clínica Municipal San José Las Cabezas, Oratorio, Santa Rosa. Nota: Lista de entrega de materiales donados por la municipalidad de Oratorio para proyecto en Escuela Oficial Mixta de la Aldea San José Las Cabezas, Oratorio, Santa Rosa. Firmada y sellada por la coordinadora local Sharon González.



**Imagen 1.4** de Dania Cruz (Oratorio, Santa Rosa 2022). Archivos de Ejercicio Profesional Supervisado en San José Las Cabezas, Oratorio, Santa Rosa. Nota: Pintura donada por la Municipalidad de Oratorio y brochas para realización de proyecto



**Imagen 1.5** de Dania Cruz (Oratorio, Santa Rosa 2022). Archivos de Ejercicio Profesional Supervisado en San José Las Cabezas, Oratorio, Santa Rosa. Nota: Pintura donada por la Municipalidad de Oratorio y utensilios que ayudaron en el trabajo de pintura.



**Imagen 1.6** Fotografía Inicial del proyecto de Dania Cruz (Oratorio, Santa Rosa 2022). Archivos de Ejercicio Profesional Supervisado en San José Las Cabezas, Oratorio, Santa Rosa. Nota: Área exterior de los baños se puede apreciar la pintura desgastada y sucia por la falta de mantenimiento.



**Imagen 1.7** Fotografía Inicial del proyecto de Dania Cruz (Oratorio, Santa Rosa 2022). Archivos de Ejercicio Profesional Supervisado en San José Las Cabezas, Oratorio, Santa Rosa. Nota: Se puede observar el resto de la escuela con el trabajo de pintura terminada y los baños no.



**Imagen 1.8** Fotografía Inicial de Dania Cruz (Oratorio, Santa Rosa 2022). Archivos de Ejercicio Profesional Supervisado en San José Las Cabezas, Oratorio, Santa Rosa. Nota: Área de lavado de manos al igual que el resto del baño se observa sucia por el uso y la falta de mantenimiento de pintura.



**Imagen 1.9** Fotografía inicial de Dania Cruz (Oratorio, Santa Rosa 2022). Archivos de Ejercicio Profesional Supervisado en San José Las Cabezas, Oratorio, Santa Rosa. Nota: El interior de los baños se observan lo deteriorado de la pintura.



**Imagen 1.10** Fotografía inicial de Dania Cruz (Oratorio, Santa Rosa 2022). Archivos de Ejercicio Profesional Supervisado en San José Las Cabezas, Oratorio, Santa Rosa. Nota: Área de retretes dando un ambiente poco higiénico debido a la falta de mejora a la pintura con frecuencia.



**Imagen 1.11** de Dania Cruz (Oratorio, Santa Rosa 2022). Archivos de Ejercicio Profesional Supervisado en San José Las Cabezas, Oratorio, Santa Rosa. Nota: comienzo del proyecto, preparación de la pintura.



**Imagen 1.12** de Dania Crúz (Oratorio, Santa Rosa 2022). Archivos de Ejercicio Profesional Supervisado en San José Las Cabezas, Oratorio, Santa Rosa. Nota: Antes de pintar se realizó limpieza de las paredes.



**Imagen 1.13** de Dania Crúz (Oratorio, Santa Rosa 2022). Archivos de Ejercicio Profesional Supervisado en San José Las Cabezas, Oratorio, Santa Rosa. Nota: se comenzó con pintar las paredes externas de los baños.



**Imagen 1.14** de Dania Crúz (Oratorio, Santa Rosa 2022). Archivos de Ejercicio Profesional Supervisado en San José Las Cabezas, Oratorio, Santa Rosa. Nota: Se continuó con la pintura del área interna de los baños.



**Imagen 1.15** de Dania Crúz (Oratorio, Santa Rosa 2022). Archivos de Ejercicio Profesional Supervisado en San José Las Cabezas, Oratorio, Santa Rosa. Nota: Se realizó sócalo con pintura de aceite en el interior y exterior de los baños.



**Imagen 1.16** de Dania Crúz (Oratorio, Santa Rosa 2022). Archivos de Ejercicio Profesional Supervisado en San José Las Cabezas, Oratorio, Santa Rosa. Nota: Por último, se realizó limpieza de los baños.



**Imagen 1.17** Fotografía final de Dania Crúz (Oratorio, Santa Rosa 2022). Archivos de Ejercicio Profesional Supervisado en San José Las Cabezas, Oratorio, Santa Rosa. Nota: El exterior de los baños ya con el trabajo de pintura terminado.



**Imagen 1.18** Fotografía final de Dania Crúz (Oratorio, Santa Rosa 2022). Archivos de Ejercicio Profesional Supervisado en San José Las Cabezas, Oratorio, Santa Rosa. Nota: área de lavado de manos ya terminado se observa un ambiente más limpio.



**Imagen 1.19** Fotografía final de Dania Crúz (Oratorio, Santa Rosa 2022). Archivos de Ejercicio Profesional Supervisado en San José Las Cabezas, Oratorio, Santa Rosa. Nota: Observamos que el trabajo de pintura en la escuela ya se ve terminado, los baños se pintaron del mismo color que el resto de los salones.



**Imagen 1.20** Fotografía final de Dania Crúz (Oratorio, Santa Rosa 2022). Archivos de Ejercicio Profesional Supervisado en San José Las Cabezas, Oratorio, Santa Rosa. Nota: Área interna de los baños mejorando el ambiente escolar para los niños.





**Imagen 1.21** Fotografía final de Dania Crúz (Oratorio, Santa Rosa 2022). Archivos de Ejercicio Profesional Supervisado en San José Las Cabezas, Oratorio, Santa Rosa. Nota: área de retretes terminada.



**Imagen 1.22** Fotografía final de Dania Crúz (Oratorio, Santa Rosa 2022). Archivos de Ejercicio Profesional Supervisado en San José Las Cabezas, Oratorio, Santa Rosa. Nota: Área interna de los baños mejorando el ambiente escolar a los niños.



**Imagen 1.23** Fotografía final de Dania Crúz (Oratorio, Santa Rosa 2022). Archivos de Ejercicio Profesional Supervisado en San José Las Cabezas, Oratorio, Santa Rosa. Nota: Área interna de los baños mejorando el ambiente escolar a los niños.

### 1.1.7 CRONOGRAMA DE ACTIVIDADES

ACTIVIDADES	FEB	MAR	ABR	MAY	JUN	JUL	AGOS	SEPT
Propuesta de proyecto.								
Planificación del proyecto.								
Cotización de pintura a empresas distribuidoras.								
Redacción y entrega de cartas de solicitud de donación a diferentes entidades.								
Respuesta por parte de la Municipalidad de Oratorio a la solicitud de donación de pintura y mano de obra.								
Entrega de pintura por parte de la Municipalidad de Oratorio.								
Entrega de listado del material donado, solicitado por la Municipalidad de Oratorio.								
Ejecución del Proyecto comunitario (Mejora en la pintura de los baños en la Escuela Oficial Rural Mixta.								
Entrega del Proyecto.								

### 1.1.8 RECURSOS

- **Presupuesto Estimado**

**Tabla 3**

**Presupuesto Estimado para realización del Proyecto Comunitario en  
Escuela Oficial Mixta en Aldea Las Cabezas**

<b>Cantidad</b>	<b>Pintura</b>	<b>Precio unitario</b>	<b>Total</b>
2	Galón de pintura de agua	Q.95.50	Q.191.00
1	Galón de pintura de aceite	Q.98.50	Q.98.50
2	Rodillos	Q.30.00	Q.60.00
2	Brochas	Q.15.00	Q.30.00
3	Palanganas para la pintura	Q.5.00	Q.15.00
1	Galón de <i>thinner</i>	Q.37.50	Q.37.50
		<b>TOTAL</b>	<b>Q.432.00</b>

*Fuente: Dania Cruz. (Oratorio, Santa Rosa 2022). Archivos de Ejercicio Profesional Supervisado en San José Las Cabezas, Oratorio, Santa Rosa.*

- **Forma y Fuentes de Financiamiento del Proyecto**

Para realizar el proyecto comunitario se enviaron cartas de solicitud de pintura a varias instituciones, de las cuales no se obtuvo respuesta. Por tal motivo, se realizó una carta para la Municipalidad de Oratorio explicando el motivo de la ayuda y a quienes beneficiarían con el proyecto. Se recibió una respuesta positiva a la solicitud por parte de la Municipalidad notificando que se haría la donación de toda la pintura necesaria para pintar los baños de la escuela ubicada en la Aldea Las Cabezas y la mano de obra por medio de las promotoras municipales para la realización de dicho proyecto.

- **Costos**

**Tabla 4**

**Costo de Donación de Materiales por la Municipalidad de Oratorio para Proyecto Comunitario**

<b>Cantidad</b>	<b>Materiales</b>	<b>Costo</b>
1	Cubeta de pintura de agua color mandarina	Q.425.95
2	Galones de pintura de agua color mandarina	Q.62.50
1	Galón de pintura de aceite color rojo oxido	Q.98.50
2	Brochas medianas	Q.30.00
1	Rodillo	Q.30.00
5	Palanganas para la pintura	Q.25.00
1	Galón de <i>thinner</i>	Q.37.50
	<b>Total</b>	<b>Q.709.75</b>

**Fuente:** Dania Cruz. (Oratorio, Santa Rosa 2022). Archivos de Ejercicio Profesional Supervisado en San José Las Cabezas, Oratorio, Santa Rosa.

### **1.1.9 RESULTADOS ALCANZADOS**

El viernes 29 de julio de 2022 se solicitó a la directora de la escuela, por medio de llamada telefónica, autorización para poder ingresar al establecimiento el lunes 4 de agosto y empezar con el proyecto comunitario. Dicho ingreso fue programado para este día ya que los maestros tendrían reunión y los niños no se presentarían a clases.

Al terminar de pintar los baños se logró mejorar el ambiente escolar de los niños, ya que la directora comentaba que a los niños les desagradaba el estado en que se encontraban los baños y procuraban no usarlos. Con la mejora de la pintura de los baños se logró un ambiente más higiénico y adecuado.




**Imagen 1.24** Fotografía final de Dania Crúz (Oratorio, Santa Rosa 2022). Archivos de Ejercicio Profesional Supervisado en San José Las Cabezas, Oratorio, Santa Rosa. Nota: Proyecto Comunitario terminado.



**Imagen 1.25** Fotografía final de Dania Crúz (Oratorio, Santa Rosa 2022). Archivos de Ejercicio Profesional Supervisado en San José Las Cabezas, Oratorio, Santa Rosa. Nota: Proyecto Comunitario terminado.



**Imagen 1.26** Fotografía final de Dania Crúz (Oratorio, Santa Rosa 2022). Archivos de Ejercicio Profesional Supervisado en San José Las Cabezas, Oratorio, Santa Rosa. Nota: Proyecto Comunitario terminado.



**Imagen 1.27** Fotografía final de Dania Crúz (Oratorio, Santa Rosa 2022). Archivos de Ejercicio Profesional Supervisado en San José Las Cabezas, Oratorio, Santa Rosa. Nota: Proyecto Comunitario terminado.



**Imagen 1.28** Fotografía final de Dania Crúz (Oratorio, Santa Rosa 2022). Archivos de Ejercicio Profesional Supervisado en San José Las Cabezas, Oratorio, Santa Rosa. Nota: Proyecto Comunitario terminado.



**Imagen 1.29** Fotografía final de Dania Crúz (Oratorio, Santa Rosa 2022). Archivos de Ejercicio Profesional Supervisado en San José Las Cabezas, Oratorio, Santa Rosa. Nota: Proyecto Comunitario terminado.



**Imagen 1.30** Fotografía final de Dania Crúz (Oratorio, Santa Rosa 2022). Archivos de Ejercicio Profesional Supervisado en San José Las Cabezas, Oratorio, Santa Rosa. Nota: Proyecto Comunitario terminado.

### **1.1.10 LIMITACIONES Y DIFICULTADES ENCONTRADAS**

Una de las limitaciones al principio fue encontrar la institución o empresa que donará la pintura del proyecto, ya que se enviaron algunos correos a ventas de pintura, pero no hubo respuesta de estas. Por esta razón, se decidió pedir la donación a la Municipalidad de Oratorio, donde se encontró una respuesta positiva para culminar el proyecto.

Otra dificultad fue que la gestión para la donación de pintura se retrasó debido a que las gestiones en la Municipalidad llevan tiempo, y cuando se realizó el proyecto el clima no estaba en condiciones adecuadas para pintar. A pesar de esto, el proyecto se ejecutó satisfactoriamente.

### **1.1.11 ANÁLISIS Y EVALUACIÓN DEL PROYECTO**

Las escuelas son importantes para el desarrollo del país, debido a esto se debería de poner más énfasis en las condiciones en que estas se encuentran. La mayoría de ellas tienen bastantes deficiencias estructurales que se podrían mejorar para que tanto los niños como los maestros puedan estar satisfechos con el ambiente que la escuela les brinda.

Con ayuda de todas las personas involucradas para realizar este proyecto, entre ellas: las directoras del establecimiento, Municipalidad de Oratorio, coordinadora local Sharon González y las promotoras municipales, se logró culminar el proyecto comunitario a beneficio de la Escuela Oficial Mixta de Aldea Las Cabezas, y se favoreció un espacio más higiénico y de calidad, para mejorar el rendimiento de cada niño que pertenece a dicha escuela.

## **1.2 MEJORAS A LA CLÍNICA**

### **1.2.1 DESCRIPCIÓN DE MEJORAS A LA CLÍNICA MUNICIPAL DENTAL SAN JOSÉ LAS CABEZAS, ORATORIO, SANTA ROSA**

En una clínica son varios los aspectos que se deben cuidar al momento de atender a un paciente, desde que los materiales e instrumentos estén listos para la atención, el equipo que tenga un funcionamiento adecuado, la limpieza, la decoración de la clínica; hasta como se ve la clínica para los pacientes. Todos estos son factores importantes para que la cita sea cómoda y agradable.

Al realizar el diagnóstico del estado de la clínica dental, se determinó que el cielo falso ya estaba bastante deteriorado por el uso y la falta de mantenimiento, lo cual provocaba un aspecto descuidado a la clínica.

El cielo falso en la clínica es de gran ayuda debido a que el clima es cálido y el mismo ayuda a disminuir el calor. Por esta razón, se decidió trabajar para su reparación. Además, al estar la clínica dentro de un parque existe el riesgo que cualquier animal se pueda entrar por el techo, lo que se evita al mantener el techo en buenas condiciones.

Para realizar esta mejora se contó con el apoyo de la empresa Importadora Cruz, que donó todo el material necesario y del señor Orlando Chajón quien fue el que apoyó con la mano de obra para este proyecto.

Durante los 8 meses también se realizaron otras mejoras adicionales a la clínica, las cuales fueron: gestiones para la reparación de ciertos equipos que no estaban en buen funcionamiento y mantenimiento de la unidad, decoraciones a la clínica para que sea agradable para el paciente y sobre todo que sea llamativa para los pacientes niños, gestiones para la compra de materiales e instrumentos.

## 1.2.2 ACTIVIDADES DESARROLLADAS

### GESTIÓN DEL PROYECTO MEJORAS A LA CLÍNICA DENTAL MUNICIPAL SAN JOSÉ LAS CABEZAS, ORATORIO, SANTA ROSA

- **Cotización**

Se envió por medio de correo electrónico a la empresa Importadora Cruz la cotización realizada por SISTEGUA, S.A. que se dedica a la venta de planchas de cielo falso. Se proporcionó el número de planchas que se necesitaban, sumando en total 25 planchas.

#### Tabla 5

*Fuente:* Dania Cruz. (Oratorio, Santa Rosa 2022). Archivos de Ejercicio Profesional Supervisado en Clínica Municipal San José Las Cabezas, Oratorio, Santa Rosa.

#### Cotización de la empresa SISTEGUA, S.A.

Cantidad	Material	Precio unitario	Total
25	Plancha de Thermopor tipo yeso ¾"x2'x4'(06.2)	Q.16.75	Q.418.75
5	Cross Tee de 4' Acero Esmaltado (11.2)	Q.7.00	Q35.00
		<b>TOTAL</b>	<b>Q.453.75</b>

- **Solicitud de apoyo para adquisición de material de cielo falso**

Ya con la cotización de la remodelación del cielo falso, se realizó una carta de solicitud para la empresa **Importadora Cruz**, que se dedica a todo tipo de construcción. Se envió la carta al correo electrónico de la empresa importadoracruz-alirio@hotmail.com; el contenido del correo fue la carta y la cotización obtenida de la empresa SISTEGUA, S.A.

El sábado 11 de junio se recibió una llamada de Importadora Cruz para notificar que se podía pasar a recoger el material a las instalaciones de la empresa. El mismo día por la tarde se realizó la visita para recoger la donación, la cual hizo entrega la señora Ericka, quien ocupa el puesto de secretaria.

En el mes de junio se realizó la gestión con la Municipalidad para la compra del filtro del compresor y el arreglo del cavitron, ya que este llevaba muchos años sin servir.

La empresa Importadora Cruz entregó el material del proyecto por lo que la señora Ericka se comunicó el día 28 de junio para solicitar un informe del material que se entregó el día 1 de junio; indicó que dicho documento tendría que detallar el material donado, describir las condiciones en las cuales fueron entregados y por último indicar si se estaba satisfecho con la donación que la empresa realizó. Además, explicó que era una solicitud que la empresa pedía para saber si todo se entregó conforme lo solicitado y como constancia para ellos de la donación. El informe se envió por medio de un correo electrónico a la misma dirección que se envió la solicitud de donación. Se coordinó con el Señor Orlando Chajón quien donó la mano de obra para la colocación de las planchas, y se le solicitó que asignara fechas de las visitas para realizar el proyecto.

### **1.2.3 RESULTADOS ALCANZADOS**

Se solicitó autorización a la coordinadora local Sharon González para el sábado 13 de agosto de 2022 iniciar con la remodelación del cielo falso, quien autorizó el ingreso a la clínica. Con el cambio de las planchas del cielo falso mejoró el aspecto visual de la clínica, ya que los pacientes la mayor parte de la cita lo que ven es el techo; con este trabajo ahora se cuenta con un techo limpio y agradable a la vista, antes se podía ver descuidado y sucio.

### **1.2.4 LIMITACIONES Y DIFICULTADES ENCONTRADAS**

Una dificultad para realizar el cambio de las planchas del cielo falso fue el día en que se realizaría el proyecto, ya que se necesitaba no atender a pacientes por la cantidad de polvo y el espacio que se necesitaba tener para poder quitar el material e instalar el nuevo, por lo que se decidió realizarlo fin de semana.

Otra dificultad fue coincidir con el señor Orlando Chajón el día de la colocación, ya que él vive en otro departamento y tenía que programar el viaje para Santa Rosa.



### 1.2.5 ANÁLISIS Y EVALUACIÓN DEL PROYECTO

Con ayuda de la coordinadora local se decidió solucionar el problema del techo de la clínica, ya que se determinó que era importante resolver el estado en que se encontraba el cielo falso. Gracias a la empresa Importadora Cruz y al señor Orlando Chajón se realizó el proyecto satisfactoriamente, y no solo se mejoró el aspecto visual de la clínica si no la comodidad del paciente, del personal auxiliar y el practicante odontólogo, ya que ayuda con el calor dentro de la clínica y a dejar sellado de una manera segura el techo.



**Imagen 1.31** de Dania Cruz (Oratorio, Santa Rosa 2022). Archivos de Ejercicio Profesional Supervisado en Clínica Municipal San José Las Cabezas, Oratorio, Santa Rosa. Nota: Planchas donadas por la empresa Importadora Cruz.



**Imagen 1.32** de Dania Cruz (Oratorio, Santa Rosa 2022). Archivos de Ejercicio Profesional Supervisado en Clínica Municipal San José Las Cabezas, Oratorio, Santa Rosa. Nota: Material donado por la empresa Importadora Cruz para colocación de cielo falso.



**Imagen 1.33** Fotografía inicial de Dania Cruz (Oratorio, Santa Rosa 2022). Archivos de Ejercicio Profesional Supervisado en Clínica Municipal San José Las Cabezas, Oratorio, Santa Rosa. Nota: las planchas del cielo falso se observan deterioradas, sucias y en mal estado debido a la falta de mantenimiento.



**Imagen 1.34** de Dania Cruz (Oratorio, Santa Rosa 2022). Archivos de Ejercicio Profesional Supervisado en Clínica Municipal San José Las Cabezas, Oratorio, Santa Rosa. Nota: Desmontaje de las planchas viejas que estaban colocadas en el techo de la clínica.



**Imagen 1.35** de Dania Cruz (Oratorio, Santa Rosa 2022). Archivos de Ejercicio Profesional Supervisado en Clínica Municipal San José Las Cabezas, Oratorio, Santa Rosa. Nota: Limpieza de la estructura del cielo falso después del retiro de las planchas.



**Imagen 1.36** de Dania Cruz (Oratorio, Santa Rosa 2022). Archivos de Ejercicio Profesional Supervisado en Clínica Municipal San José Las Cabezas, Oratorio, Santa Rosa. Nota: Desmontaje del cielo falso, la estructura metálica se observa en buen estado.



**Imagen 1.37** de Dania Cruz (Oratorio, Santa Rosa 2022). Archivos de Ejercicio Profesional Supervisado en Clínica Municipal San José Las Cabezas, Oratorio, Santa Rosa. Nota: Retiro de la clínica de las planchas viejas.



**Imagen 1.38** de Dania Cruz (Oratorio, Santa Rosa 2022). Archivos de Ejercicio Profesional Supervisado en Clínica Municipal San José Las Cabezas, Oratorio, Santa Rosa. Nota: Montaje del nuevo cielo falso.




**Imagen 1.39 y 1.40** de Dania Cruz (Oratorio, Santa Rosa 2022). Archivos de Ejercicio Profesional Supervisado en Clínica Municipal San José Las Cabezas, Oratorio, Santa Rosa. Nota: Corte de las planchas a la medida necesaria para terminar con la colocación.



**Imagen 1.41** de Dania Cruz (Oratorio, Santa Rosa 2022). Archivos de Ejercicio Profesional Supervisado en Clínica Municipal San José Las Cabezas, Oratorio, Santa Rosa. Nota: Culminación con el montaje de las planchas.



**Imagen 1.42** de Dania Cruz (Oratorio, Santa Rosa 2022). Archivos de Ejercicio Profesional Supervisado en Clínica Municipal San José Las Cabezas, Oratorio, Santa Rosa. Nota: Fotografía final de la mejora a la clínica.



**Imagen 1.43** de Dania Cruz (Oratorio, Santa Rosa 2022). Archivos de Ejercicio Profesional Supervisado en Clínica Municipal San José Las Cabezas, Oratorio, Santa Rosa. Nota: Fotografía final de la mejora a la clínica.



**Imagen 1.44** de Dania Cruz (Oratorio, Santa Rosa 2022). Archivos de Ejercicio Profesional Supervisado en Clínica Municipal San José Las Cabezas, Oratorio, Santa Rosa. Nota: como mejora adicional se colocaron decoraciones en la clínica, para que a los pacientes niños les sea llamativo entrar.



**Imagen 1.45** de Dania Cruz (Oratorio, Santa Rosa 2022). Archivos de Ejercicio Profesional Supervisado en Clínica Municipal San José Las Cabezas, Oratorio, Santa Rosa. Nota: Otra mejora es la gestión para el mantenimiento del compresor.



**Imagen 1.46** de Dania Cruz (Oratorio, Santa Rosa 2022). Archivos de Ejercicio Profesional Supervisado en Clínica Municipal San José Las Cabezas, Oratorio, Santa Rosa. Nota: Gestión para el arreglo del cavitron ya que este no estaba en funcionamiento.

## **2. PREVENCIÓN DE ENFERMEDADES BUCALES**

## 2.1 DESCRIPCIÓN

El programa de prevención se enfoca en la enseñanza a las comunidades sobre la importancia de la preservación de la salud bucal, por lo cual se desarrollan diferentes temas que son impartidos a los pacientes que acuden a consulta al puesto de EPS. Estos temas van desde el conocimiento de anatomía bucal y las estructuras que la conforman, hasta la clasificación y prevención de enfermedades.

Debido a que el costo de los cuidados curativos es más alto que las intervenciones preventivas, es necesario formular estrategias esenciales para mejorar la salud bucodental. El desarrollo del Ejercicio Profesional Supervisado permite adentrarse en las poblaciones marginadas y de ingresos bajos, con más limitaciones para acceder a la atención dental. Entre dichas estrategias se incluyen en este programa de prevención de enfermedades bucales: la Aplicación de Barniz Fluorado al 5%, Educación sobre Enfermedades Bucles, y la Aplicación de Sellantes de Fosas y Fisuras.

- La aplicación de barniz fluorado de 2 a 4 veces al año de manera profesional disminuye el riesgo de la aparición de caries en dientes temporales y permanentes. Además, el uso simultáneo de barniz fluorado con el uso de pasta dental parece mejorar significativamente el efecto inhibitor de caries en comparación con el uso de pasta de dientes con fluoruro por sí sola. También se establece que el beneficio relativo de la aplicación de barniz fluorado ocurre independientemente del riesgo inicial de caries, la gravedad inicial de la caries, la exposición previa a los fluoruros y las características de la aplicación como la profilaxis previa; la concentración de fluoruro o la frecuencia de aplicación. Se establece que se da una reducción de caries dental del 25% al 45% en la dentición temporal y permanente (Bonetti & Clarkson, 2016).

- Educación en Salud Bucal, brinda la información necesaria para el conocimiento de las enfermedades de la cavidad bucal y su prevención. Se debe también fortalecer los sistemas de información sobre salud bucodental.
- Los Barrido con Sellantes de Fosas y Fisuras actúan como barrera protectora y evitan la retención de placa dentobacteriana en las superficies dentarias oclusales. Los selladores son eficaces para prevenir y detener las lesiones cariosas oclusales de fosas y fisuras de los molares primarios y permanentes en niños y adolescentes.

## **2.2 Aplicación de Barniz con Flúor de Sodio al 5%**

La aplicación de Barniz con Flúor al 5% ha sido un tratamiento de gran importancia en la prevención de caries, ya que ayudan a prevenirlas o evita que avancen en la pieza dental, ya que actúa remineralizando el esmalte. Para realizar el subprograma se realizó la siguiente metodología: a los pacientes que tenían cita previa se les realizaban una evaluación y si presentaban dolor se atendía la emergencia y se colocaba cita de seguimiento para el plan de tratamiento, entre estos la aplicación de Barniz. Si el paciente no presentaba emergencia se evaluaba y se procuraba realizar la aplicación de fluoruro. Previo a esta aplicación se realizaba anteriormente profilaxis, ya que la mayoría de los pacientes presentaban placa dentobacteriana y podía perjudicar la aplicación de barniz y también otros tratamientos donde requería tener la pieza dental limpia. Al terminar de realizar todos los tratamientos, se llevaba a cabo la aplicación de barniz.

### **2.2.1 Metas a alcanzar y población cubierta con el subprograma de Aplicación de Barniz de Fluoruro de Sodio al 5%**

Debido a que las escuelas todavía tienen restricciones por seguridad a COVID 19, se trabajó el subprograma en conjunto con la actividad clínica, con pacientes niños, adolescentes y adultos que acudían a la clínica a su cita, ya sea por emergencia dental o por seguimiento al plan de tratamiento.

Se programaron citas para aplicación de barniz de fluoruro de sodio al 5% a los pacientes después de atender la emergencia dental. A algunos pacientes adultos se les realizó la aplicación de barniz debido a que presentaban sensibilidad. Se procuró que la mayoría de los niños que llegaban a solicitar atención odontológica fueran cubiertos con la aplicación de barniz, ya que era una de las metas de este subprograma.

## 2.2.2 Número de pacientes cubiertos con Fluoruro de Sodio al 5% y número de aplicaciones realizadas

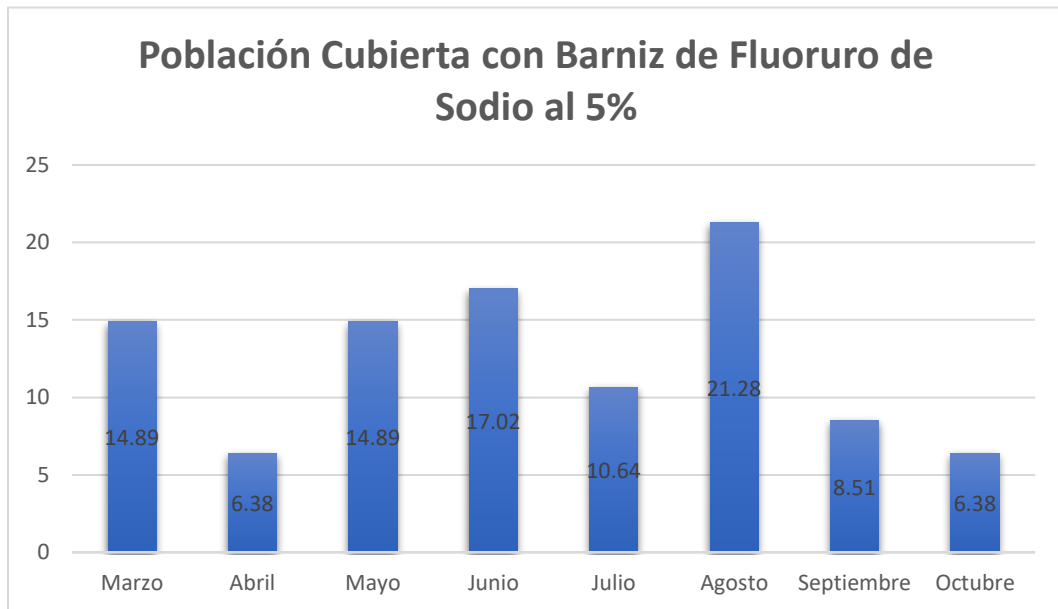
**Tabla 6**

### **Población cubierta con Barniz de Fluoruro de Sodio al 5%**

<i>Variable</i>	<i>n=47</i>
<b>Mes [n (%)]</b>	
Marzo	7 (14.89)
Abril	3 (6.38)
Mayo	7 (14.89)
Junio	8 (17.02)
Julio	5 (10.64)
Agosto	10 (21.28)
Septiembre	4(8.51)
Octubre	3(6.38)

**Fuente:** Dania Cruz. (Oratorio, Santa Rosa 2022). Archivos de Ejercicio Profesional Supervisado en Clínica Dental Municipal San José Las Cabezas, Oratorio, Santa Rosa.

**Gráfica 1**

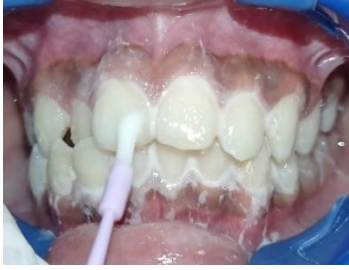

**Fuente:** Dania Cruz. (Oratorio, Santa Rosa 2022). Archivos de Ejercicio Profesional Supervisado en Clínica Dental Municipal San José Las Cabezas, Oratorio, Santa Rosa.

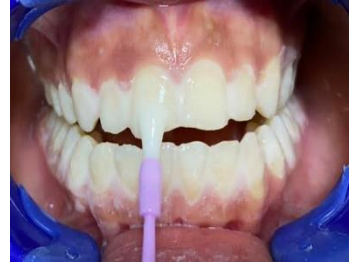**Análisis:** Se realizaron 47 aplicaciones de Barniz Fluorado al 5% a lo largo de 8 meses. Fueron junio y agosto los meses con más actividad en este subprograma. Lo ideal en atender a un paciente niño o adolescente es realizar tratamientos preventivos, pero esto se dificulta un poco en las comunidades donde se realiza el programa EPS, debido a que los pacientes tienen una salud bucal bastante deficiente y necesitan tratamientos más invasivos. A pesar de ello, se realizaron aplicaciones de barniz en beneficio de la salud bucal de los pacientes que acudieron por atención odontológica a la clínica dental.



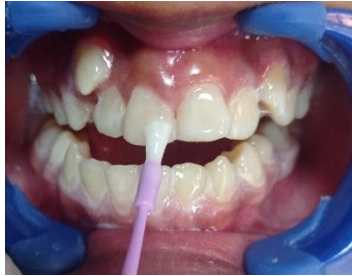### 2.2.3 Fotografías del Subprograma de Barniz Fluorado al 5%



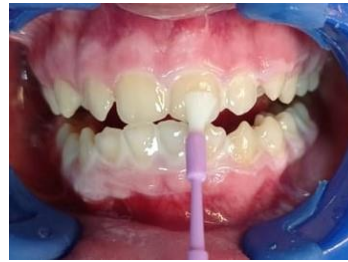**Imagen 2.1** de Dania Crúz. (Oratorio, Santa Rosa 2022). Archivos de Ejercicio Profesional Supervisado en Clínica Dental Municipal de San José Las Cabezas, Oratorio, Santa Rosa. Nota: Paciente de Subprograma de Aplicación Tópica de Barniz Fluoruro de Sodio al 5%.



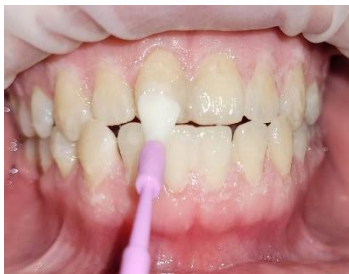**Imagen 2.2** de Dania Crúz. (Oratorio, Santa Rosa 2022). Archivos de Ejercicio Profesional Supervisado en Clínica Dental Municipal de San José Las Cabezas, Oratorio, Santa Rosa. Nota: Paciente de Subprograma de Aplicación Tópica de Barniz Fluoruro de Sodio al 5%.



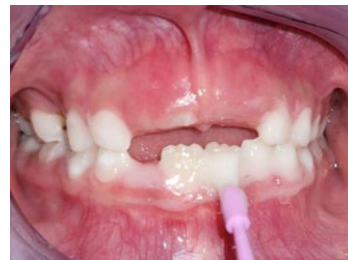**Imagen 2.3** de Dania Crúz. (Oratorio, Santa Rosa 2022). Archivos de Ejercicio Profesional Supervisado en Clínica Dental Municipal de San José Las Cabezas, Oratorio, Santa Rosa. Nota: Paciente de Subprograma de Aplicación Tópica de Barniz Fluoruro de Sodio al 5%.



**Imagen 2.4** de Dania Crúz. (Oratorio, Santa Rosa 2022). Archivos de Ejercicio Profesional Supervisado en Clínica Dental Municipal de San José Las Cabezas, Oratorio, Santa Rosa. Nota: Paciente de Subprograma de Aplicación Tópica de Barniz Fluoruro de Sodio al 5%.



**Imagen 2.5** de Dania Crúz. (Oratorio, Santa Rosa 2022). Archivos de Ejercicio Profesional Supervisado en Clínica Dental Municipal de San José Las Cabezas, Oratorio, Santa Rosa. Nota: Paciente de Subprograma de Aplicación Tópica de Barniz Fluoruro de Sodio al 5%.



**Imagen 2.6** de Dania Crúz. (Oratorio, Santa Rosa 2022). Archivos de Ejercicio Profesional Supervisado en Clínica Dental Municipal de San José Las Cabezas, Oratorio, Santa Rosa. Nota: Paciente de Subprograma de Aplicación Tópica de Barniz Fluoruro de Sodio al 5%.

### **2.3 Barrido de Sellantes de Fosas y Fisuras**

Trabajar sellantes de fosas y fisuras es una medida preventiva frente a la caries dental, que consiste en la colocación de este a modo de barrera protectora para impedir que los restos de alimentos y placa dental se queden en los surcos y fisuras de caras oclusales de las piezas dentales; se consigue reducir la posibilidad de formación de caries en estas zonas, que son favorables para su desarrollo. En comunidades donde se lleva a cabo el Ejercicio Profesional Supervisado (EPS) existe falta de conocimiento por parte de los padres de familia respecto al cuidado bucal que debe de tener con el niño, lo que complica el prevenir caries en sus bocas. La metodología empleada para realizar el barrido de sellante de fosas y fisuras fue la siguiente: se realizaban en pacientes que residen en la aldea Las Cabezas y de comunidades cercanas al puesto de EPS. Los pacientes agendaban las citas previas en la clínica dental o por medio de promotoras municipales. Se evaluaba al paciente y si llegaba por alguna emergencia dental se atendía dicha emergencia y se programaba una siguiente cita para realizar sellantes y así poder desarrollar el programa preventivo. Si el paciente no presentaba dolor se evaluaba y se procuraba realizar todos los sellantes posibles y se colocaba nuevamente cita para seguimiento del plan de tratamiento.

#### **2.3.1 Metas a alcanzar y población beneficiada del subprograma de Sellantes de Fosas y Fisuras**

En el desarrollo del subprograma se priorizó la atención a los niños de la aldea Las Cabezas y de aldeas cercanas al puesto de EPS. Se incluyeron en el programa a adolescentes y pacientes adultos que acudían por emergencia dental.

La aplicación de sellantes de fosas y fisuras se realizó en piezas dentales libres de caries, con ayuda de aislamiento absoluto para garantizar la permanencia del sellante en boca, seguido de una profilaxis que garantizaba la limpieza de la superficie. La meta con este subprograma era el de terminar ambas arcadas a los niños con sellantes de fosas y fisuras. Esto fue algo difícil de conseguir en todos los niños que acudieron a la clínica, debido a que muchos de ellos necesitan tratamientos restaurativos e incluso extracciones dentales.

### 2.3.2 Número de pacientes atendidos con Sellantes de Fosas y Fisuras y número de Sellantes de Fosas y Fisuras colocados

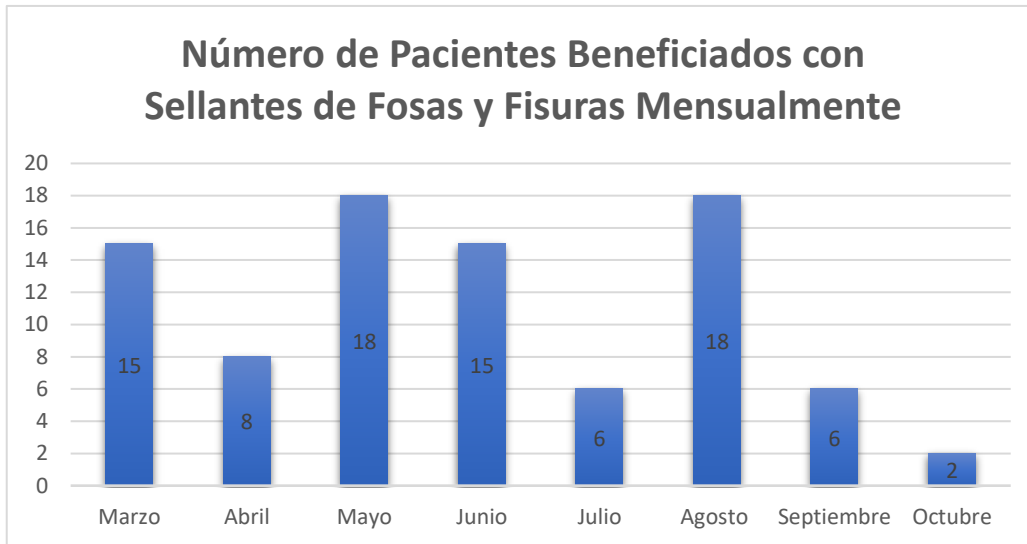
**Tabla 7**

**Número de pacientes beneficiados con Sellantes de Fosas y Fisuras Mensualmente**

<i>Variable</i>	<i>n=88</i>
<i>Mes</i>	
Marzo	15
Abril	8
Mayo	18
Junio	15
Julio	6
Agosto	18
Septiembre	6
Octubre	2

**Fuente:** Dania Cruz. (Oratorio, Santa Rosa 2022). Archivos de Ejercicio Profesional Supervisado en Clínica Dental Municipal San José Las Cabezas, Oratorio, Santa Rosa.

## Gráfica 2



**Fuente:** Dania Cruz. (Oratorio, Santa Rosa 2022). Archivos de Ejercicio Profesional Supervisado en Clínica Dental Municipal San José Las Cabezas, Oratorio, Santa Rosa.

**Análisis:** Los sellantes son primordiales en la prevención de caries en los niños y adolescentes que visitan la clínica dental en San José Las Cabezas y aldeas cercanas.

Como parte del programa de prevención, se trabajaron sellantes de fosas y fisuras durante los 8 meses del programa EPS y se procuró abarcar la mayoría de pacientes que necesitaban dicho tratamiento. Los meses en que más pacientes fueron atendidos para la colocación de sellantes, fueron mayo y junio con 18 pacientes vistos en cada mes. Aunque lo deseado era colocar la mayoría de sellantes posibles, fueron atendidos pacientes con emergencias dentales, las cuales era primordial tratar; lo cual impedía en ocasiones la colocación de tratamientos preventivos.

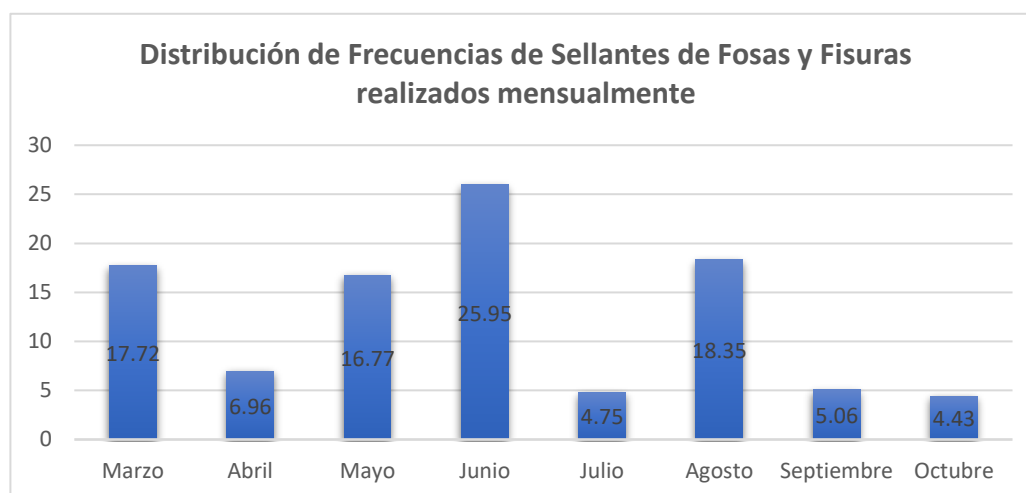
**Tabla 8**

**Distribución de frecuencias de Sellantes de Fosas y Fisuras realizados mensualmente**

<b>Mes [n (%)]</b>	<b>n =316</b>
Marzo	56 (17.72)
Abril	22 (6.96)
Mayo	53 (16.77)
Junio	82 (25.95)
Julio	15(4.75)
Agosto	58 (18.35)
Septiembre	16 (5.06)
Octubre	14 (4.43)

**Fuente:** Dania Cruz. (Oratorio, Santa Rosa 2022). Archivos de Ejercicio Profesional Supervisado en Clínica Dental Municipal San José Las Cabezas, Oratorio, Santa Rosa.

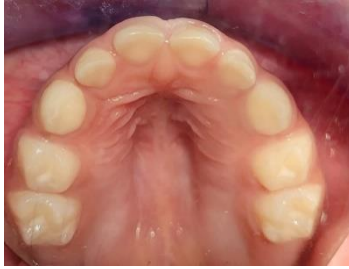**Gráfica 3**



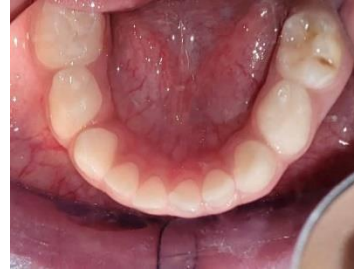**Fuente:** Dania Cruz. (Oratorio, Santa Rosa 2022). Archivos de Ejercicio Profesional Supervisado en Clínica Dental Municipal San José Las Cabezas, Oratorio, Santa Rosa.

**Análisis:** Porcentualmente el mes que refleja más tratamientos en el subprograma de sellantes de fosas y fisuras fue junio con un 25.95%. El mes más bajo fue octubre con un 4.43% de actividad clínica en sellantes de fosas y fisuras. Este fue uno de los tratamientos con más frecuencia a lo largo de los 8 meses de desarrollo de actividad clínica; y es un tratamiento preventivo que será de gran beneficio a futuro.

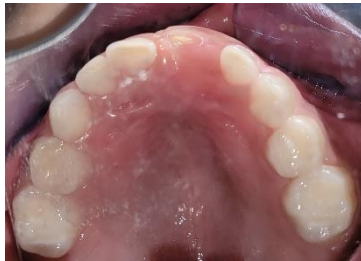### 2.3.3 Fotografías Subprograma de Barrido de Sellantes de Fosas y Fisuras



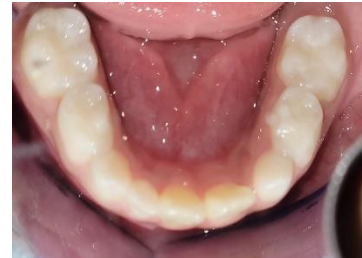**Imagen 2.7 Fotografía oclusal** de Dania Cruz. (Oratorio, Santa Rosa 2022). Archivos de Ejercicio Profesional Supervisado en Clínica Dental Municipal de San José Las Cabezas, Oratorio, Santa Rosa. Nota: Paciente de Barrido de Sellantes de Fosas y Fisuras Clínica Dental Municipal de San José Las Cabezas, Oratorio, Santa Rosa.



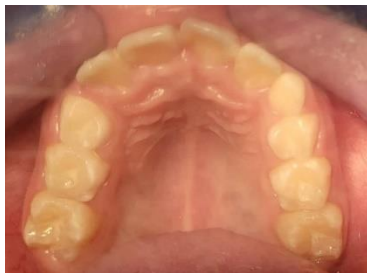**Imagen 2.8 fotografía oclusal** de Dania Cruz. (Oratorio, Santa Rosa 2022). Archivos de Ejercicio Profesional Supervisado en Clínica Dental Municipal de San José Las Cabezas, Oratorio, Santa Rosa. Nota: Paciente de Barrido de Sellantes de Fosas y Fisuras Clínica Dental Municipal de San José Las Cabezas, Oratorio, Santa Rosa.



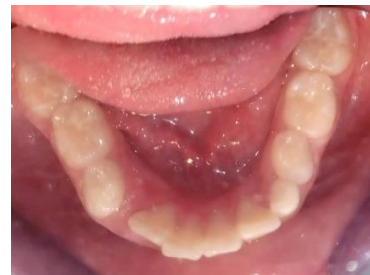**Imagen 2.9 Fotografía oclusal** de Dania Cruz. (Oratorio, Santa Rosa 2022). Archivos de Ejercicio Profesional Supervisado en Clínica Dental Municipal de San José Las Cabezas, Oratorio, Santa Rosa. Nota: Paciente de Barrido de Sellantes de Fosas y Fisuras Clínica Dental Municipal de San José Las Cabezas, Oratorio, Santa Rosa.



**Imagen 2.10 Fotografía oclusal** de Dania Cruz. (Oratorio, Santa Rosa 2022). Archivos de Ejercicio Profesional Supervisado en Clínica Dental Municipal de San José Las Cabezas, Oratorio, Santa Rosa. Nota: Paciente de Barrido de Sellantes de Fosas y Fisuras Clínica Dental Municipal de San José Las Cabezas, Oratorio, Santa Rosa.



**Imagen 2.11 Fotografía oclusal** de Dania Cruz. (Oratorio, Santa Rosa 2022). Archivos de Ejercicio Profesional Supervisado en Clínica Dental Municipal de San José Las Cabezas, Oratorio, Santa Rosa. Nota: Paciente de Barrido de Sellantes de Fosas y Fisuras Clínica Dental Municipal de San José Las Cabezas, Oratorio, Santa Rosa.



**Imagen 2.12 Fotografía oclusal** de Dania Cruz. (Oratorio, Santa Rosa 2022). Archivos de Ejercicio Profesional Supervisado en Clínica Dental Municipal de San José Las Cabezas, Oratorio, Santa Rosa. Nota: Paciente de Barrido de Sellantes de Fosas y Fisuras Clínica Dental Municipal de San José Las Cabezas, Oratorio, Santa Rosa.

## 2.4 Educación en Salud

Este subprograma es de bastante ayuda para la comunidad debido a que muchas personas no tienen conocimiento sobre las enfermedades bucales que existen, ni saben que se pueden prevenir con visitas periódicas al odontólogo. La mayoría de los guatemaltecos acuden con el dentista solo cuando ya existe dolor. Para ayudar a cambiar este concepto en la aldea Las Cabezas se realizaron varias actividades que se describirán a continuación:

- ✓ La primera fue una **Actividad en Salud Bucal en la sala de espera**. los pacientes que llegaban de comunidades que se encuentran lejos del puesto de EPS se presentaban en pequeños grupos de 2 a 3 pacientes juntos, debido a que el transporte es complicado de conseguir y les es más económico. Para realizar esta actividad se hizo uso de una presentación de PowerPoint, con la que se explicaban los siguientes temas: gingivitis, periodontitis, caries dental, tratamientos que se utilizan para tratar la caries, técnicas de cepillado, uso de hilo dental y enjuague bucal. Los pacientes aprendieron sobre la salud bucal durante esta actividad, ya que hay temas que ignoran; por ejemplo, que existen enfermedades en las encías y especialmente que todas estas enfermedades se pueden prevenir con visitas regulares al odontólogo.
- ✓ Otra actividad que se realizó fue **enseñar a los niños una técnica de cepillado ideal**. Realizaban la técnica que utilizaban en casa en el sillón dental, después de el odontólogo corregía y enseñaba una nueva técnica fácil de poner en práctica para cada uno de ellos. Esto se practicaba frente a un espejo de mano para que pudieran ver los errores cometidos a la hora de cepillarse los dientes, y que observaran la nueva técnica que debían de implementar. Se les enseñó la manera correcta de agarrar el cepillo, el orden en que se realiza el cepillado, los movimientos que deben de efectuar con el cepillo dental y que la lengua siempre se debe de cepillar; ya que este es un paso que algunos pacientes no saben que deben de realizar, o bien, se les olvida hacer.

- ✓ La última actividad realizada fue **mostrar videos** a los pacientes al final de la cita dental. Los videos que se mostraban eran sobres de técnica de cepillado y el uso de hilo dental. Se realizaba una breve explicación sobre la técnica que era recomendable en cada caso y finalmente se resolvían las dudas de los pacientes sobre el tema.

#### **2.4.1 Metas alcanzadas y población cubierta del SubPrograma Educación en Salud Bucal**

Durante la realización de dicho programa, en sala de espera se proyectaba una presentación en Power Point, la que ayudaba con la actividad de educación bucal. Por medio de videos sobre técnicas de cepillado y el uso de hilo dental, se les enseñó a niños y adultos cómo utilizarlos; y se alcanzó a cubrir una parte considerable de la población de la comunidad, gracias a que en la sala de espera se presentaban tanto pacientes como acompañantes. También se beneficiaron a niños con la entrega de cepillos y pastas dentales los cuales se utilizaban para explicarles la forma correcta de cepillado.



## 2.4.2 Número de actividades mensuales de Educación para la Salud Bucal

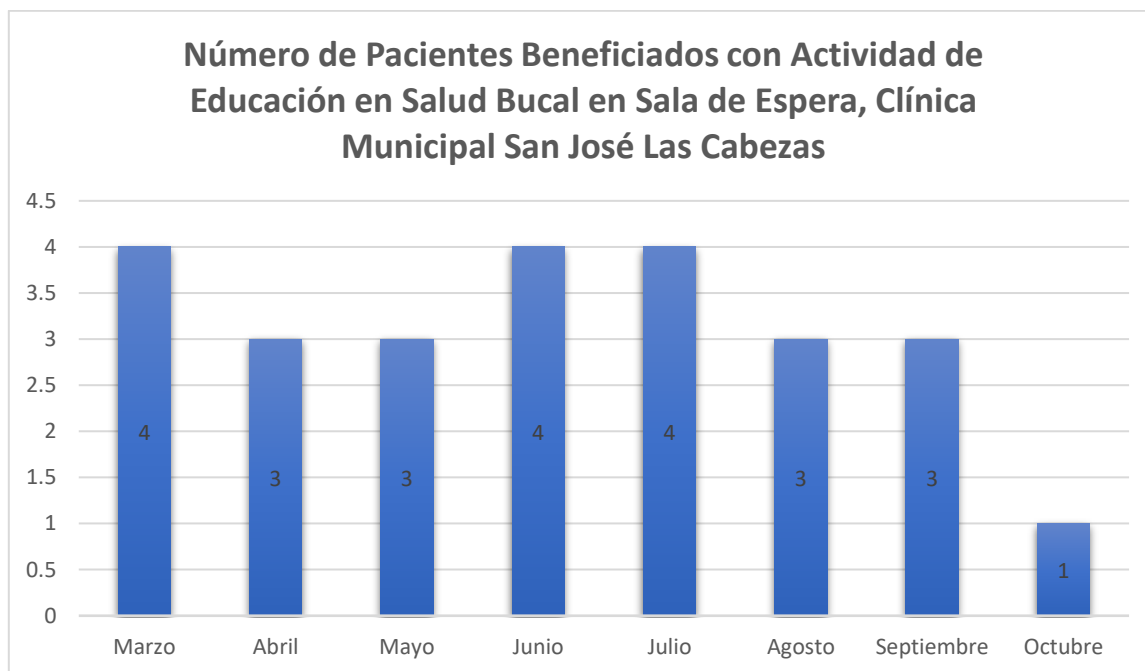
**Tabla 9**

**Número de actividades de educación en Salud Bucal en sala de espera,  
Clínica Municipal San José Las Cabezas**

<i>Variable</i>	<i>N=25</i>
<i>Mes</i>	
Marzo	4
Abril	3
Mayo	3
Junio	4
Julio	4
Agosto	3
Septiembre	3
Octubre	1

**Fuente:** Dania Cruz. (Oratorio, Santa Rosa 2022). *Archivos de Ejercicio Profesional Supervisado en Clínica Dental Municipal San José Las Cabezas, Oratorio, Santa Rosa.*

**Gráfica 4**



**Fuente:** Dania Cruz. (Oratorio, Santa Rosa 2022). Archivos de Ejercicio Profesional Supervisado en Clínica Dental Municipal San José Las Cabezas, Oratorio, Santa Rosa.

**Análisis:** Las actividades en Educación Bucal son importantes para prevenir enfermedades bucales, ya que se instruye al paciente sobre las enfermedades que existen y cómo se previenen.

La actividad en Educación Bucal realizada en sala de espera fue de gran beneficio para la comunidad ya que ayudaba a muchos pacientes a entender la importancia del cuidado bucal que deben tener. Los meses de marzo, junio y julio se realizaron mayor número de actividades en comparación a los otros.

## 2.4.3 Fotografías Subprograma de Educación en Salud



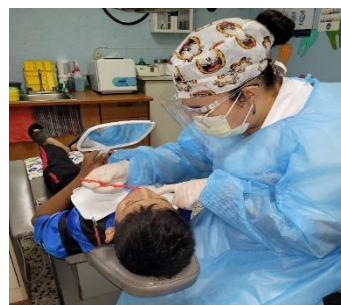**Imagen 2.13** de Dania Cruz. (Oratorio, Santa Rosa 2022). Archivos de Ejercicio Profesional Supervisado en Clínica Dental de San José Las Cabezas, Oratorio, Santa Rosa. Nota: Actividad de educación bucal en sala de espera a pacientes de comunidades cercanas al puesto de EPS.




**Imagen 2.14** de Dania Cruz. (Oratorio, Santa Rosa 2022). Archivos de Ejercicio Profesional Supervisado en Clínica Dental de San José Las Cabezas, Oratorio, Santa Rosa. Nota: Actividad de educación bucal en sala de espera a pacientes de comunidades cercanas al puesto de EPS.



**Imagen 2.15** de Dania Cruz. (Oratorio, Santa Rosa 2022). Archivos de Ejercicio Profesional Supervisado en Clínica Dental de San José Las Cabezas, Oratorio, Santa Rosa. Nota: Por medio de videos se enseña técnicas de cepillado adecuado a los niños del subprograma de prevención que acuden a su cita.



**Imagen 2.16** de Dania Cruz. (Oratorio, Santa Rosa 2022). Archivos de Ejercicio Profesional Supervisado en Clínica Dental de San José Las Cabezas, Oratorio, Santa Rosa. Nota: Paciente de Subprograma de Prevención de Enfermedades Bucales recibe instrucciones de Técnica de Cepillado.



**Imagen 2.17** de Dania Cruz. (Oratorio, Santa Rosa 2022). Archivos de Ejercicio Profesional Supervisado en Clínica Dental de San José Las Cabezas, Oratorio, Santa Rosa. Nota: Entrega de cepillos y pastas a niños del Subprograma de Prevención.



**Imagen 2.18** de Dania Cruz. (Oratorio, Santa Rosa 2022). Archivos de Ejercicio Profesional Supervisado en Clínica Dental de San José Las Cabezas, Oratorio, Santa Rosa. Nota: Entrega de cepillos y pastas a niños del Subprograma de Prevención.

### **3. INVESTIGACIÓN ÚNICA DEL PROGRAMA DE EPS**

### **3.1 TÍTULO DE LA INVESTIGACIÓN**

Uso y necesidad de Prótesis Dentales en pacientes consultantes a los servicios odontológicos del Programa Ejercicio Profesional Supervisado realizado en la Clínica Municipal de San José Las Cabezas, Oratorio, Santa Rosa.

El estudio realizado es observacional transversal, en el cual se evaluó el uso y la necesidad declarada de prótesis dentales en pacientes mayores de 15 años. Los pacientes evaluados fueron atendidos en la Clínica Dental Municipal de San José Las Cabezas, Oratorio, Santa Rosa. Las encuestas fueron realizadas en los meses de abril y mayo de 2022, y la muestra fue de 25 personas.

### **3.2 OBJETIVO**

Establecer la proporción de uso de prótesis dental e identificar el número y tipo de prótesis dentales que el paciente tiene en uso, al igual las que son declaradas como necesarias; en pacientes de ambos sexos mayores de 15 años que acuden a la Clínica Dental Municipal de San José Las Cabezas, Oratorio, Santa Rosa.

### **3.3 PRESENTACIÓN Y ANALISIS DE RESULTADOS**

Para el análisis de los resultados se realizaron por medio de códigos y criterios para el **uso actual de prótesis dentales**:

1. **Código O:** No usa prótesis dental.
2. **Código OA:** No usa prótesis dental y no tiene ningún espacio protésico.
3. **Código OB:** No usa prótesis dental y es desdentado parcial.
4. **Código OC:** No usa prótesis dental y es desdentado total.
5. **Código 1:** Utiliza un puente fijo.
6. **Código 1A:** Utiliza un puente anterior.

7. **Código 1B:** Utiliza un puente posterior.
8. **Código 2:** Utiliza más de un puente fijo (anterior y posterior).
9. **Código 3:** Utiliza una prótesis parcial removible anterior o posterior.
10. **Código 4:** Utiliza uno o más puentes fijos y una o más prótesis parciales removibles.
  - 10.1 **Código 4A:** Utiliza prótesis removible anterior y puente fijo posterior.
  - 10.2 **Código 4B:** Utiliza prótesis removible anterior y dos puentes fijos posterior.
11. **Código 5:** Utiliza prótesis dentales totales.

Se determinó con códigos y criterios para la **necesidad de prótesis dentales** los cuales son los siguientes
12. **Código 6:** Necesita una prótesis, fija o removible, para sustituir una pieza dental.
  - 12.1 **Código 6A:** Espacio protésico unitario anterior.
  - 12.2 **Código 6B:** Espacio protésico unitario posterior.
13. **Código 7:** Necesita una prótesis, fija o removible, para sustituir más de una pieza dental.
  - 13.1 **Código 7A:** Espacio protésico anterior de más de un elemento.
  - 13.2 **Código 7B:** Espacio protésico posterior de más de un elemento.
14. **Código 8:** Necesita una combinación de prótesis, fijas y removibles, para sustituir una o más piezas dentales, en 3 espacios protésicos.
15. **Código 9:** Necesita prótesis dentales totales.

Se determinó también con códigos y criterios el **acceso a salud bucal**, los cuales son los siguientes:

16. ¿Durante el año pasado, asistió usted o algún miembro de su familia al servicio de salud bucal?

16.1 **Código 1:** Sí

16.2 **Código 2:** No

Si la respuesta es sí al acceso a salud bucal se analizan con los siguientes códigos marcando con una x los **tratamientos que se realizaron**:

17. **Marque con una x los tratamientos que le hicieron**

17.1 **Código 1:** Extracciones

17.2 **Código 2:** Rellenos

17.3 **Código 3:** Limpiezas

17.4 **Código 4:** Placas o Puentes

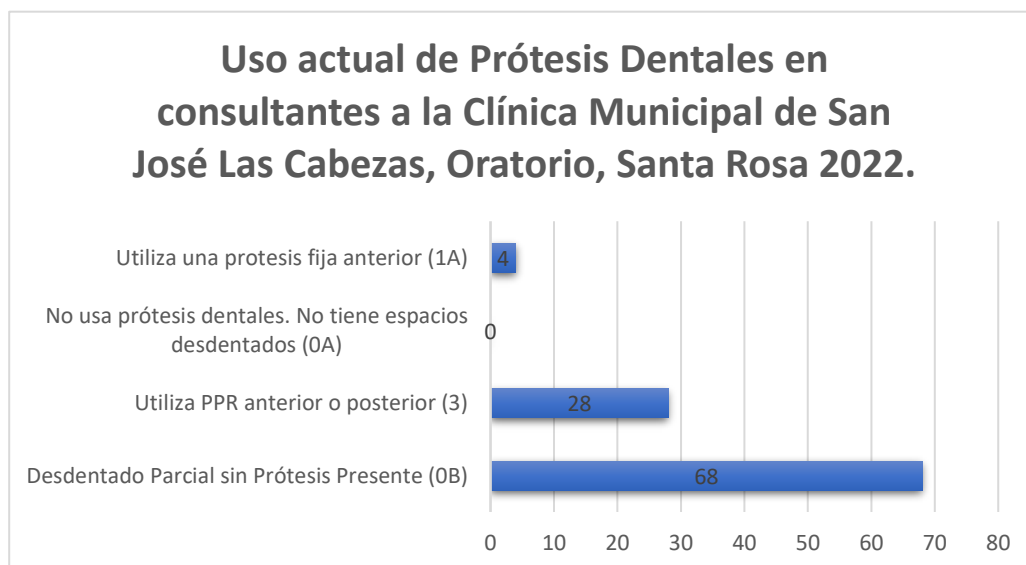
**Tabla 10**

**Uso actual de Prótesis Dentales en consultantes en la Clínica Municipal de San José Las Cabezas, Oratorio, Santa Rosa 2022.**

Variable	n=25	%
<b>1A</b> Utiliza una prótesis fija anterior	1	4
<b>0A</b> No usa prótesis dentales. No tiene espacios desdentados	0	0
<b>3</b> Utiliza PPR anterior o posterior	7	28
<b>0B</b> Desdentado Parcial sin Prótesis Presente	17	68

*Fuente:* Dania Cruz. (Oratorio, Santa Rosa 2022). Archivos de Ejercicio Profesional Supervisado en Clínica Dental Municipal de San José Las Cabezas, Oratorio, Santa Rosa.

**Gráfica 5**



*Fuente:* Dania Cruz. (Oratorio, Santa Rosa 2022). Archivos de Ejercicio Profesional Supervisado en Clínica Dental Municipal San José Las Cabezas, Oratorio Santa Rosa.

**Análisis:** Las pérdidas dentarias son un problema que afecta a gran parte de la población guatemalteca, y son también un problema de salud dental a nivel mundial. La ficha de recolección de datos identificó a pacientes con espacios edéntulos con el código 0B, la muestra indicó que 68% de la población en estudio es edéntula. El 28% son aquellas personas preocupadas por recuperar las piezas dentarias perdidas con una prótesis removible, esta población está identificada con el código 3 y el 4% reponen las piezas dentarias con una prótesis fija identificados con el código 1A.



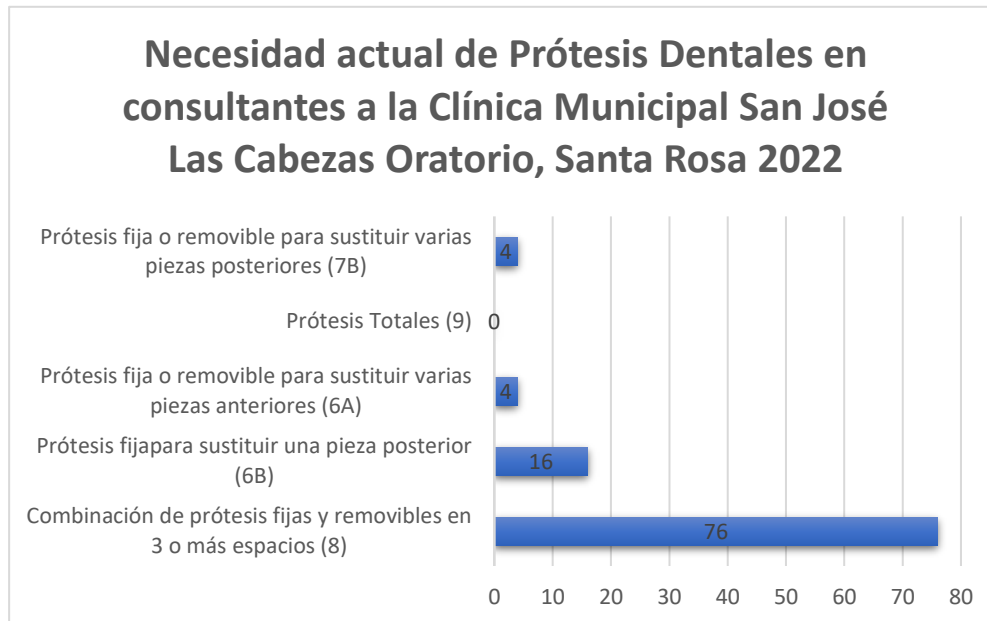
**Tabla 11**

**Necesidad actual de Prótesis Dentales en consultantes a la Clínica  
Municipal San José Las Cabezas, Oratorio, Santa Rosa 2022**

	Variable	n= 25	%
7B	Prótesis Fija o Removible para sustituir varias piezas posteriores	1	4
9	Prótesis Totales	0	0
6A	Prótesis Fija o Removible para sustituir varias piezas anteriores	1	4
6B	Prótesis Fija para sustituir una pieza posterior	4	16
8	Combinación de Prótesis fijas y removibles en 3 o más espacios	19	76

**Fuente:** Dania Cruz. (Oratorio, Santa Rosa 2022). Archivos de Ejercicio Profesional Supervisado en Clínica Dental Municipal San José Las Cabezas, Oratorio, Santa Rosa.

## Gráfica 6



**Fuente:** Dania Cruz. (Oratorio, Santa Rosa 2022). Archivos de Ejercicio Profesional Supervisado en Clínica Dental Municipal de San José Las Cabezas, Oratorio Santa Rosa

**Análisis:** De la muestra obtenida se puede observar que el 76% necesita combinación de prótesis fijas y removibles en 3 o más espacios. Esto refleja un alto porcentaje de pacientes que han perdido no solo una pieza dental si no varias; lo cual es bastante común en la población guatemalteca. Esta categoría se identifica con el código 8. El 16% de la muestra necesitaba una prótesis fija para sustituir una pieza posterior identificado con el código 6B y el 4% son pacientes que necesitaban prótesis fija o removible para sustituir varias piezas anteriores o posteriores; quedando estas dos con el mismo porcentaje, el código de identificación es 6A y 7B; esto indica que las piezas anteriores como posteriores se pierden con la misma frecuencia.

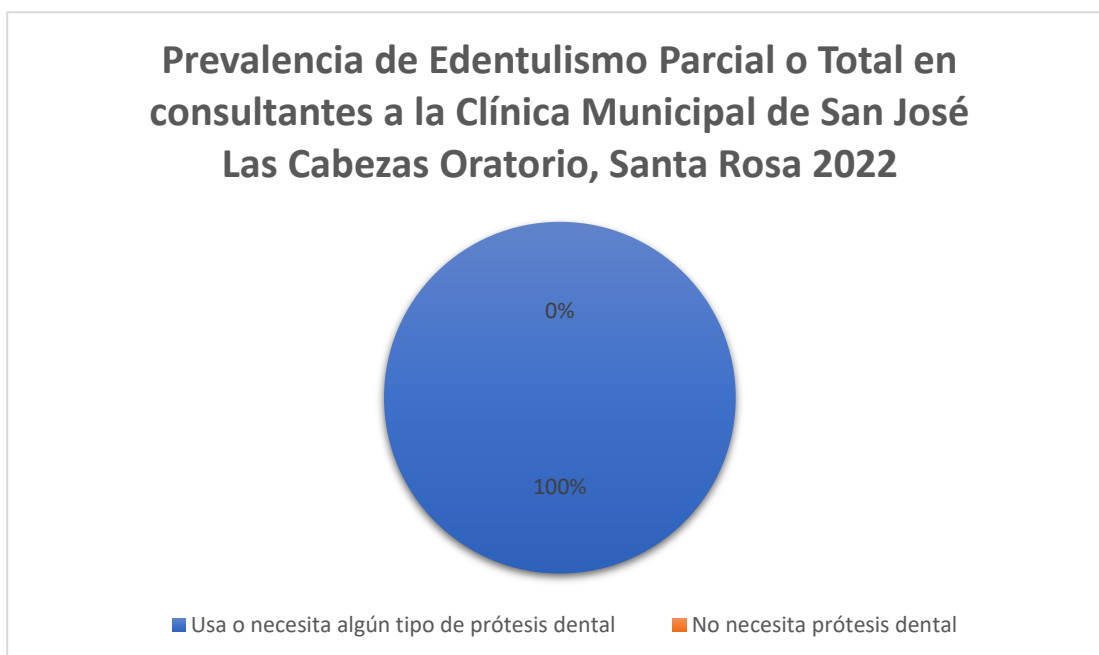
**Tabla 12**

**Prevalencia de Edentulismo Parcial o Total en consultantes a la Clínica Municipal de San José Las Cabezas, Oratorio, Santa Rosa 2022**

Variable	n = 25
<b>Edentulismo [n (%)]</b>	
Usa o necesita algún tipo de prótesis dental	25 (100)
No necesita prótesis dental	0 (0)

*Fuente: Dania Cruz. (Oratorio, Santa Rosa 2022). Archivos de Ejercicio Profesional Supervisado en Clínica Dental Municipal San José Las Cabezas, Oratorio, Santa Rosa.*

**Gráfica 7**



*Fuente: Dania Cruz. (Oratorio, Santa Rosa 2022). Archivos de Ejercicio Profesional Supervisado en Clínica Dental Municipal de San José Las Cabezas, Oratorio, Santa Rosa.*

**Análisis:** El 100% de esta población, que fueron pacientes atendidos en la Clínica Municipal de Las Cabezas, son personas que usan o necesitan algún tipo de prótesis. El edentulismo se encuentra estrechamente relacionado con la dificultad de tener acceso a los servicios de salud, ya sea por el aspecto económico; o bien, al poco interés y conocimiento de las personas por mantener una dentición sana.

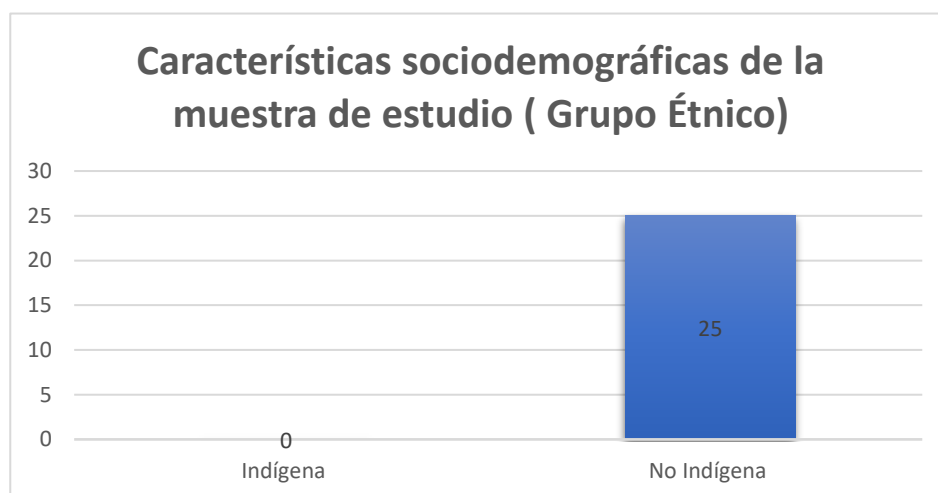
**Tabla 13**

**Características sociodemográficas de la muestra de estudio**

Variable	n= 25
<b>Grupo Étnico [n (%)]</b>	
Indígena	0 (0)
No Indígena	25 (100)
<b>Sexo [n (%)]</b>	
n= 25	
Femenino	17 (68)
Masculino	8 (32)

**Fuente:** Dania Cruz. (Oratorio, Santa Rosa 2022). Archivos de Ejercicio Profesional Supervisado en Clínica Dental Municipal San José Las Cabezas, Oratorio, Santa Rosa.

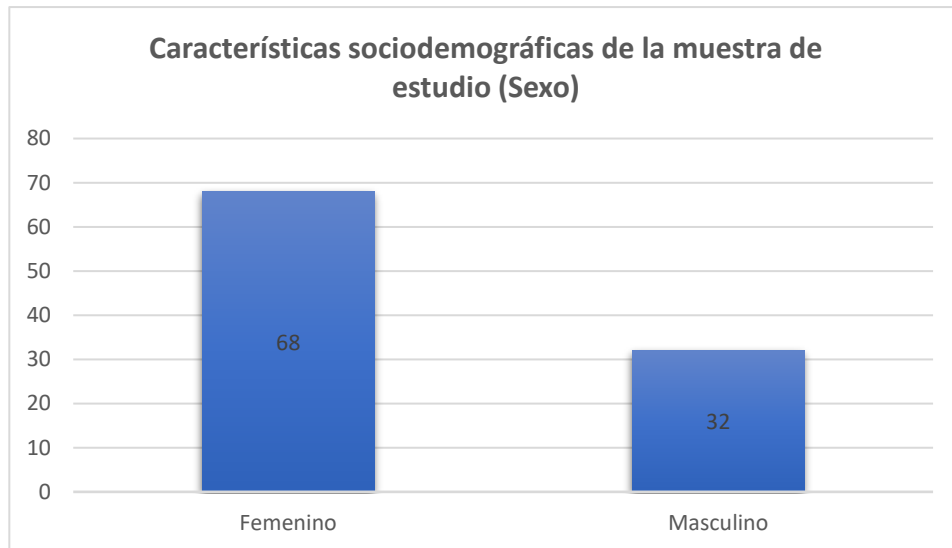
**Gráfica 8**



**Fuente:** Dania Cruz. (Oratorio, Santa Rosa 2022). Archivos de Ejercicio Profesional Supervisado en Clínica Dental Municipal de San José Las Cabezas, Oratorio, Santa Rosa.

**Análisis:** En la muestra de la población de aldea Las Cabezas, Oratorio, Santa Rosa, prevalece el grupo étnico no indígena. La comunidad sufre de edentulismo influenciado por aspectos tanto sociales, como psicológicos y económicos. Estos resultados indican que no importa al grupo étnico que se pertenezca, el edentulismo es una condición que puede afectar a cualquier persona, esto puede ser por la falta de interés en mantener una salud bucal adecuada.

**Gráfica 9**



**Fuente:** Dania Cruz. (Oratorio, Santa Rosa 2022). Archivos de Ejercicio Profesional Supervisado en Clínica Dental Municipal de San José Las Cabezas, Oratorio Santa Rosa.

**Análisis:** De la muestra obtenida podemos observar que el 68% eran mujeres y el 32% eran hombres; el 100% de la muestra sufre de edentulismo.

**Tabla 14**

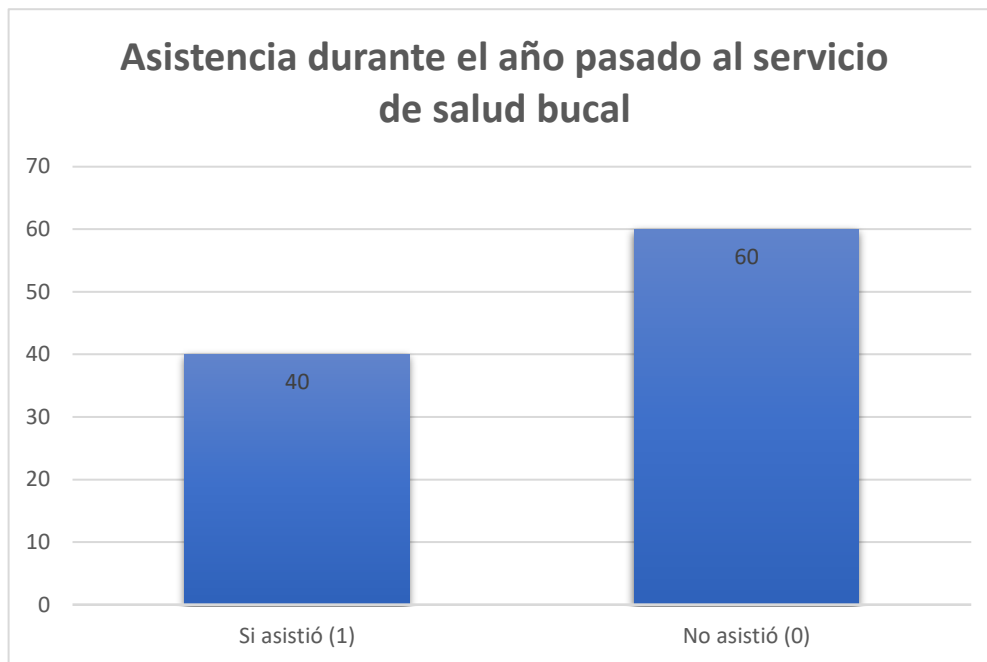
**Características sociodemográficas de la muestra de estudio**

<b>Acceso a Servicios de Salud Bucal en el último año</b>			
¿Durante el año pasado asistió usted o algún miembro de su familia al servicio de salud bucal?		Si asistió, ¿Qué tratamientos le hicieron?	
Variable	n=25 (%)	Variable	n=11 (%)
Sí asistió	10 (40)	Extracciones	7 (63.63)
No asistió	15 (60)	Rellenos	3 (27.27)
		Limpiezas	1 (9.09)
		Placas o Puentes	0 (0)

**Fuente:** Dania Cruz. (Oratorio, Santa Rosa 2022). Archivos de Ejercicio Profesional Supervisado en Clínica Dental Municipal San José Las Cabezas, Oratorio, Santa Rosa.

**Análisis:** Básicamente un limitado grupo de la población del estudio, representada por el 40% sí acudió a servicios de salud bucal en el año 2022. De esta población el 27.27% se realizó una restauración de amalgama de plata o resina compuesta, tratamiento curativo que preserva las piezas dentales en boca. Únicamente un 9.09% se realizaron limpiezas dentales. El 63.63% de los tratamientos corresponden a tratamientos mutiladores.

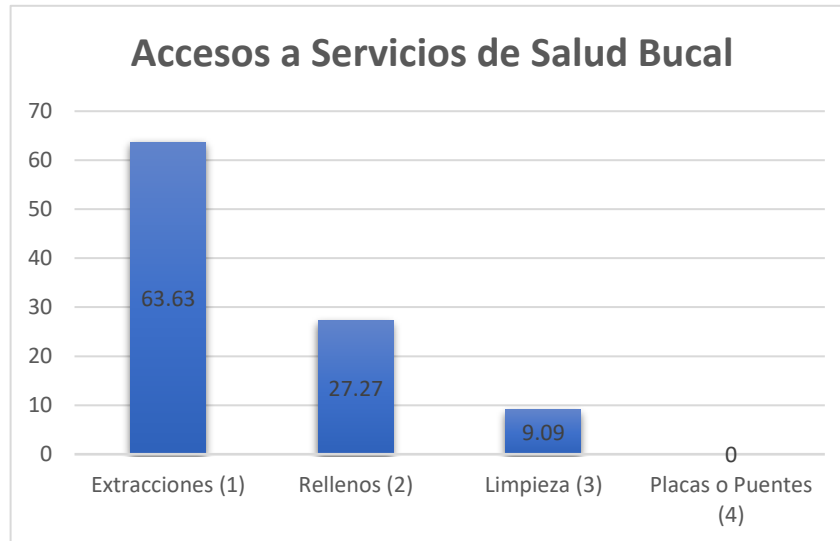
**Gráfica 10**



**Fuente:** Dania Cruz. (Oratorio, Santa Rosa 2022). Archivos de Ejercicio Profesional Supervisado en Clínica Dental Municipal San José Las Cabezas, Oratorio Santa Rosa.

**Análisis:** Tener acceso a atención bucal es de gran importancia en cualquier comunidad para poder evitar las pérdidas de piezas dentarias, de la muestra obtenida el 60% de la población no asistió al odontólogo ni alguien perteneciente a su núcleo familiar. Esto demuestra que para muchos guatemaltecos es difícil tener acceso al servicio de salud bucal debido a aspectos económicos o por falta de conocimiento. La mayoría de la población guatemalteca se acerca a una cita odontológica cuando presenta una emergencia dental y no por prevención; esta categoría pertenece al código 0.

**Gráfica 11**



**Fuente:** Dania Cruz. (Oratorio, Santa Rosa 2022). Archivos de Ejercicio Profesional Supervisado en Clínica Dental Municipal de San José Las Cabezas, Oratorio, Santa Rosa.

**Análisis:** El 63.63% de la población en estudio que acudieron a la consulta prefirieron realizarse una exodoncia, este criterio se representó con el código 1. Es importante mencionar que la concientización y la educación en salud bucal en la población es importante, esto toma valor porque el 27.27% de los pacientes que sí asistieron a servicios dentales decidió realizar algún tipo de restauración para salvar sus piezas dentales, representado por el código 2. La población que acudió a realizar limpiezas dentales fue el 9.09% que se representan con el código 3.



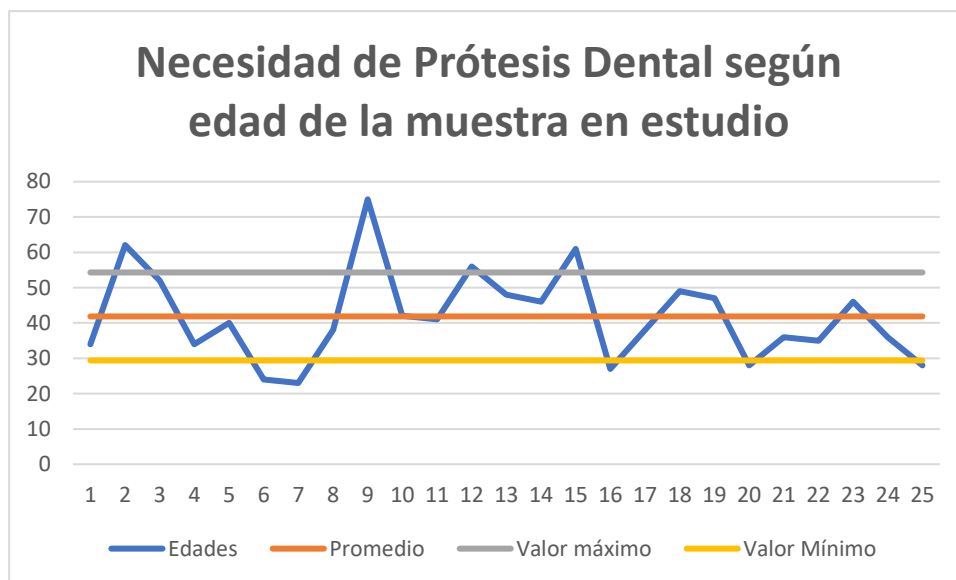
**Tabla 15**

**Necesidad de Prótesis Dental según edad de la muestra en estudio**

Variable	n=25
Valor Promedio	41.84
Desviación Estándar	12.4504779
Valor Máximo	54.2904779
Valor Mínimo	29.3895221

**Fuente:** Dania Cruz. (Oratorio, Santa Rosa 2022). Archivos de Ejercicio Profesional Supervisado en Clínica Dental Municipal San José Las Cabezas, Oratorio, Santa Rosa.

**Gráfica 12**



**Fuente:** Dania Cruz. (Oratorio, Santa Rosa 2022). Archivos de Ejercicio Profesional Supervisado en Clínica Dental Municipal de San José Las Cabezas, Oratorio, Santa Rosa.

**Análisis:** Todos los pacientes evaluados en el estudio necesitaban una prótesis, ya fuera fija o removible para reponer las piezas perdidas. Para la muestra de 25 personas el promedio de edad fue de 41.84, con una desviación estándar 12.45; fue el valor máximo 54.29 y el valor mínimo 29.38. Entre las personas evaluadas, las que más necesitan el uso de prótesis dentales se encontraron en el rango de edad entre 29 a 54 años.

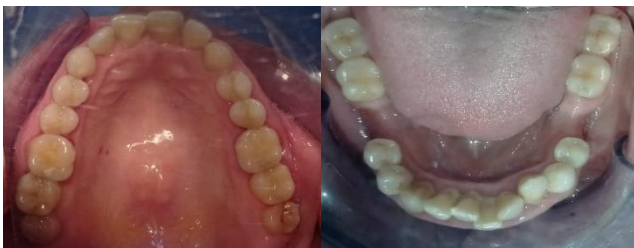### 3.4 CONCLUSIONES

- Diferentes factores, tales como edad y sexo, factores biológicos, incluso factores económicos influyen en la presencia de edentulismo.
- La mayor parte de población que se realizó la encuesta fue de sexo femenino y no indígena.
- La frecuencia de edentulismo en los encuestados en el estudio en San José Las Cabezas, Oratorio, Santa Rosa, fue del 100%. La mayoría de las personas encuestadas eran edéntulos parciales bimaxilares.
- Las necesidades de reponer piezas dentales perdidas por medio de prótesis ya sea parcial o fija son altas, esto puede deberse al desconocimiento sobre la salud bucal y al poco interés que muestra la población en cubrir las necesidades protésicas que presentan.
- Es importante mencionar que ninguna de las personas encuestadas en el estudio es edéntula total; con lo cual se puede concluir que la población sí busca ayuda para preservar las piezas dentales.

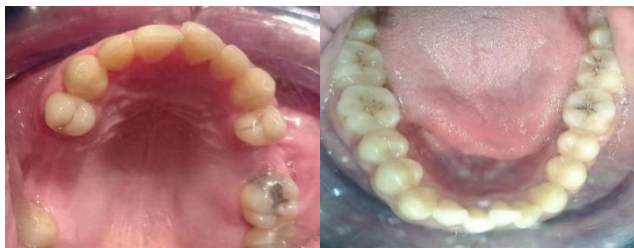### 3.5 RECOMENDACIONES

- Las condiciones de edentulismo que padecen las personas encuestadas en San José Las Cabezas, Oratorio, Santa Rosa, es una alerta para implementar políticas de salud bucal enfocadas a mejorar la salud de las estructuras dentales, y evitar la pérdida de las piezas.
- Se recomienda implementar programas educativos sobre la importancia de higiene bucal para evitar la pérdida de piezas dentarias.
- Realizar actividades educativas en aldeas lejanas para dar a conocer sobre todas las enfermedades bucales existentes y sobre el edentulismo que afecta a la mayoría de los guatemaltecos, dar a conocer que se pueden evitar si acuden a servicios odontológicos.

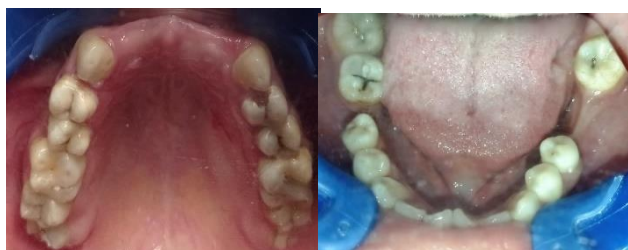### 3.6 FOTOGRAFÍAS DE LA INVESTIGACIÓN



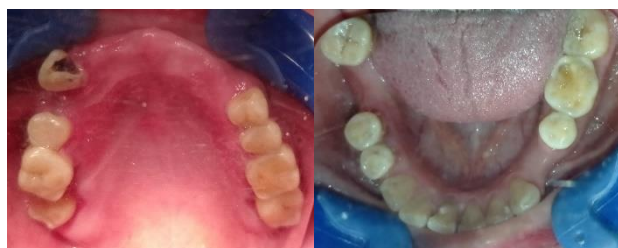**Imagen 3.1 y 3.2 Fotografías Oclusales** de Dania Cruz. (Oratorio, Santa Rosa 2022). Archivos de Ejercicio Profesional Supervisado en Clínica Dental Municipal de San José Las Cabezas, Oratorio, Santa Rosa. Nota: fotografía de paciente encuestado y evaluado que pertenece a la investigación única del programa EPS.



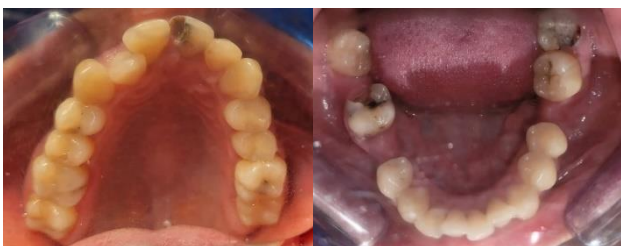**Imagen 3.3 y 3.4 Fotografías Oclusales** de Dania Cruz. (Oratorio, Santa Rosa 2022). Archivos de Ejercicio Profesional Supervisado en Clínica Dental Municipal de San José Las Cabezas, Oratorio, Santa Rosa. Nota: fotografía de paciente encuestado y evaluado que pertenece a la investigación única del programa EPS.



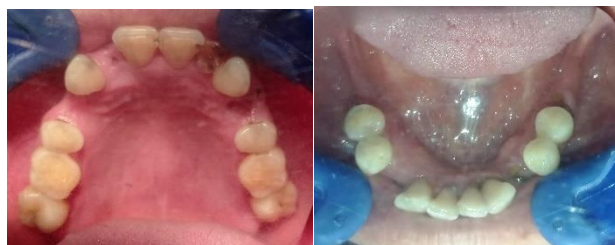**Imagen 3.5 y 3.6 Fotografías Oclusales** de Dania Cruz. (Oratorio, Santa Rosa 2022). Archivos de Ejercicio Profesional Supervisado en Clínica Dental Municipal de San José Las Cabezas, Oratorio, Santa Rosa. Nota: fotografía de paciente encuestado y evaluado que pertenece a la investigación única del programa EPS.



**Imagen 3.7 y 3.8 Fotografías Oclusales** de Dania Cruz. (Oratorio, Santa Rosa 2022). Archivos de Ejercicio Profesional Supervisado en Clínica Dental Municipal de San José Las Cabezas, Oratorio, Santa Rosa. Nota: fotografía de paciente encuestado y evaluado que pertenece a la investigación única del programa EPS.



**Imagen 3.9 y 3.10 Fotografías Oclusales** de Dania Cruz. (Oratorio, Santa Rosa 2022). Archivos de Ejercicio Profesional Supervisado en Clínica Dental Municipal de San José Las Cabezas, Oratorio, Santa Rosa. Nota: fotografía de paciente encuestado y evaluado que pertenece a la investigación única del programa EPS.



**Imagen 3.11 y 3.12 Fotografías Oclusales** de Dania Cruz. (Oratorio, Santa Rosa 2022). Archivos de Ejercicio Profesional Supervisado en Clínica Dental Municipal de San José Las Cabezas, Oratorio, Santa Rosa. Nota: fotografía de paciente encuestado y evaluado que pertenece a la investigación única del programa EPS.

## **4. ATENCIÓN CLÍNICA INTEGRAL**

#### **4.1 DESCRIPCIÓN DE LA ATENCIÓN CLÍNICA**

En la Aldea San José Las Cabezas, Oratorio, Santa Rosa, se inauguró la clínica en el año 2017, para brindar desde entonces servicio odontológico a través del Ejercicio Profesional Supervisado (EPS) y dar acceso a la población de la comunidad a tratamientos dentales. Esta atención se brindó durante 8 meses (14 de febrero a 14 de octubre de 2022), estando a cargo la clínica del odontólogo practicante.

Se brindó atención clínica a la población en general niños y adultos, esta metodología se empleó desde el año 2021 cuando se retomaron las clínicas de EPS al entrar la pandemia de COVID 19. Anteriormente la clínica se dedicaba a atender a los niños de las escuelas y en menos frecuencia a la población en general.

La atención de pacientes se realizó por medio de citas previas que las personas llegaban a agendar a la clínica o por medio de promotoras municipales que realizaban listados con nombres de personas que se encontraban en aldeas cercanas o retiradas del puesto de EPS. Estos listados le eran entregados a la asistente dental, quien se encargaba de colocarles cita.

En el mes de junio se inauguró una nueva clínica dental en la aldea Coatepeque, la cual se atendió los martes y jueves con ayuda del odontólogo practicante de Oratorio. Los meses trabajados fueron junio, julio, agosto, septiembre y octubre. Las promotoras municipales realizaban listados de las personas que llegaban a apuntarse a la clínica y con estos listados se agendaban por medio de llamadas.

Los tratamientos dentales a los cuales la población en general tuvieron acceso fueron los siguientes:

- Barrido de sellantes
- Obturaciones de resina compuesta
- Obturaciones de amalgama de plata
- Limpiezas

- Profilaxis y aplicaciones de barniz
- Pulpotomías
- Extracciones
- Examen Clínico

La población en general fue beneficiada con tratamientos restauradores, preventivos y extracciones dentales cuando el diagnóstico lo indicó. Se trabajó con el objetivo de mantener la mejor salud bucal y reducir la incidencia de caries; así como de poder mantener el mayor número de piezas posibles en boca de las personas que acudieron al puesto de EPS. Se realizaron tratamientos en niños para que mantengan las piezas primarias en boca y exfolien naturalmente. La prevalencia de caries se logró identificar por medio de los índices CPO, se programaron planes de tratamientos a cada paciente que visitaba la clínica dental.

## 4.2 RESULTADOS

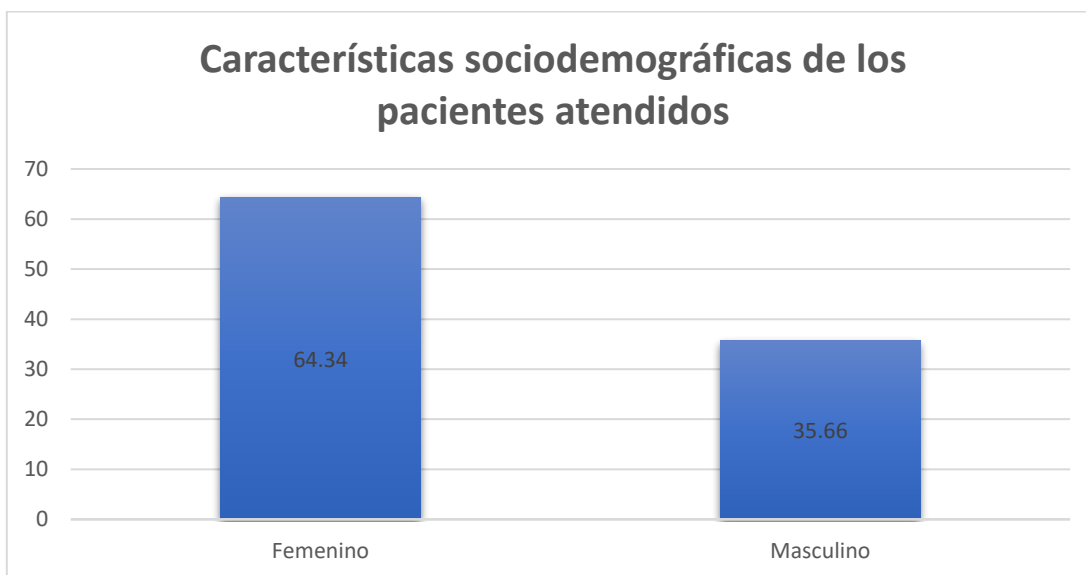
Tabla 16

### Características sociodemográficas de los pacientes atendidos

Variable	n = 387
<b>Sexo [n (%)]</b>	
Femenino	249 (64.34)
Masculino	138 (35.66)

**Fuente:** Dania Cruz. (Oratorio, Santa Rosa 2022). Archivos de Ejercicio Profesional Supervisado en Clínica Dental Municipal San José Las Cabezas, Oratorio, Santa Rosa.

Gráfica 13



**Fuente:** Dania Cruz. (Oratorio, Santa Rosa 2022). Archivos de Ejercicio Profesional Supervisado en Clínica Dental Municipal San José Las Cabezas, Oratorio, Santa Rosa.

**Análisis:** La cantidad de mujeres fue mucho mayor en comparación a la cantidad de hombres que recibieron atención odontológica.



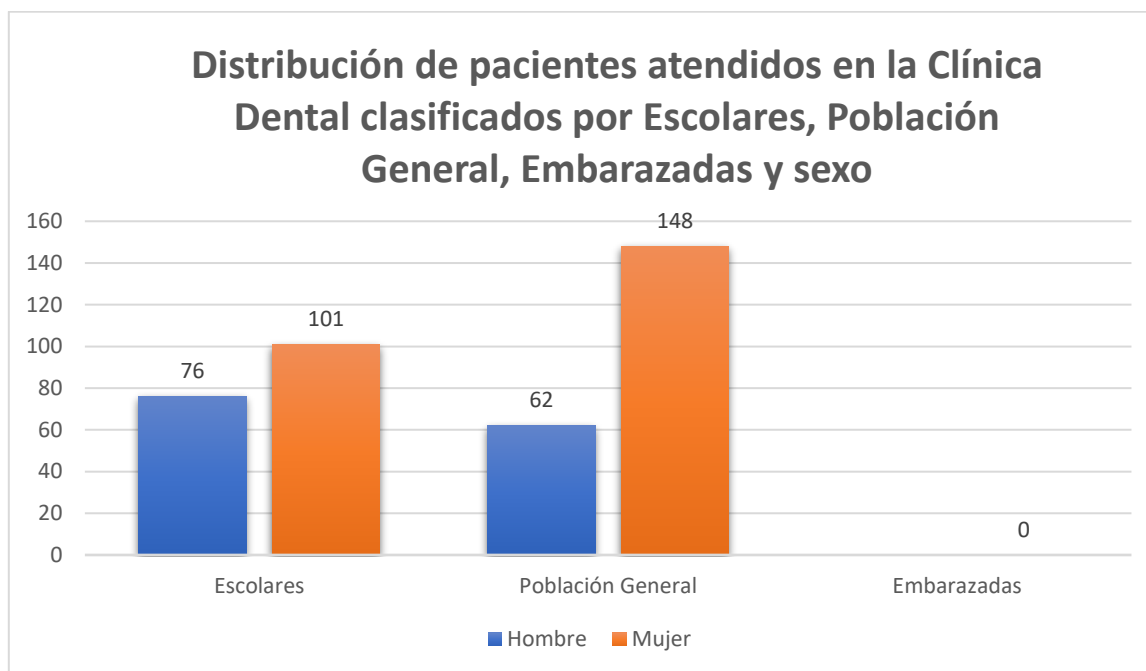
**Tabla 17**

**Distribución de pacientes atendidos en la Clínica Dental clasificados por Escolares, Población General, Embarazadas y sexo**

Variable	Escolares	Población general	Embarazadas	Total General
Hombre	76	62		138
Mujer	101	148	0	249
Total general	177	210	0	<b>387</b>

**Fuente:** Dania Cruz. (Oratorio, Santa Rosa 2022). Archivos de Ejercicio Profesional Supervisado en Clínica Dental Municipal San José Las Cabezas, Oratorio, Santa Rosa.

**Gráfica 14**



**Fuente:** Dania Cruz. (Oratorio, Santa Rosa 2022). Archivos de Ejercicio Profesional Supervisado en Clínica Dental Municipal San José Las Cabezas, Oratorio, Santa Rosa.

**Análisis:** La cantidad de mujeres fue mucho mayor en comparación a la cantidad de hombres que recibieron atención odontológica. Aunque la mayoría de los pacientes atendidos pertenecen al grupo de mujeres no se atendieron a pacientes embarazadas, ya que no acudieron a la clínica dental. La cantidad de pacientes adultos atendidos fue mayor que el de los pacientes niños, debido a que se atendió emergencias dentales en el puesto de EPS.

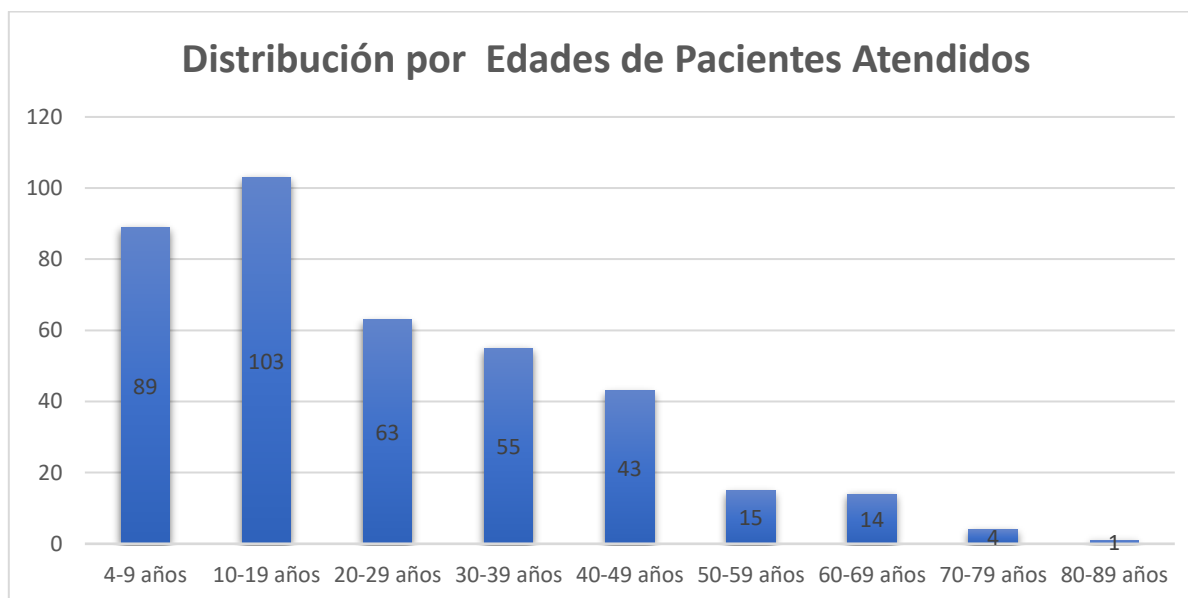
**Tabla 18**

**Distribución por Edades de pacientes atendidos en la Clínica Dental**

Variable	
Edad	No. De Pacientes
4-9	89
10-19	103
20-29	63
30-39	55
40-49	43
50-59	15
60-69	14
70-79	4
80-89	1

**Fuente:** Dania Cruz. (Oratorio, Santa Rosa 2022). Archivos de Ejercicio Profesional Supervisado en Clínica Dental Municipal San José Las Cabezas, Oratorio, Santa Rosa.

**Gráfica 15**



**Fuente:** Dania Cruz. (Oratorio, Santa Rosa 2022). Archivos de Ejercicio Profesional Supervisado en Clínica Dental Municipal San José Las Cabezas, Oratorio, Santa Rosa.

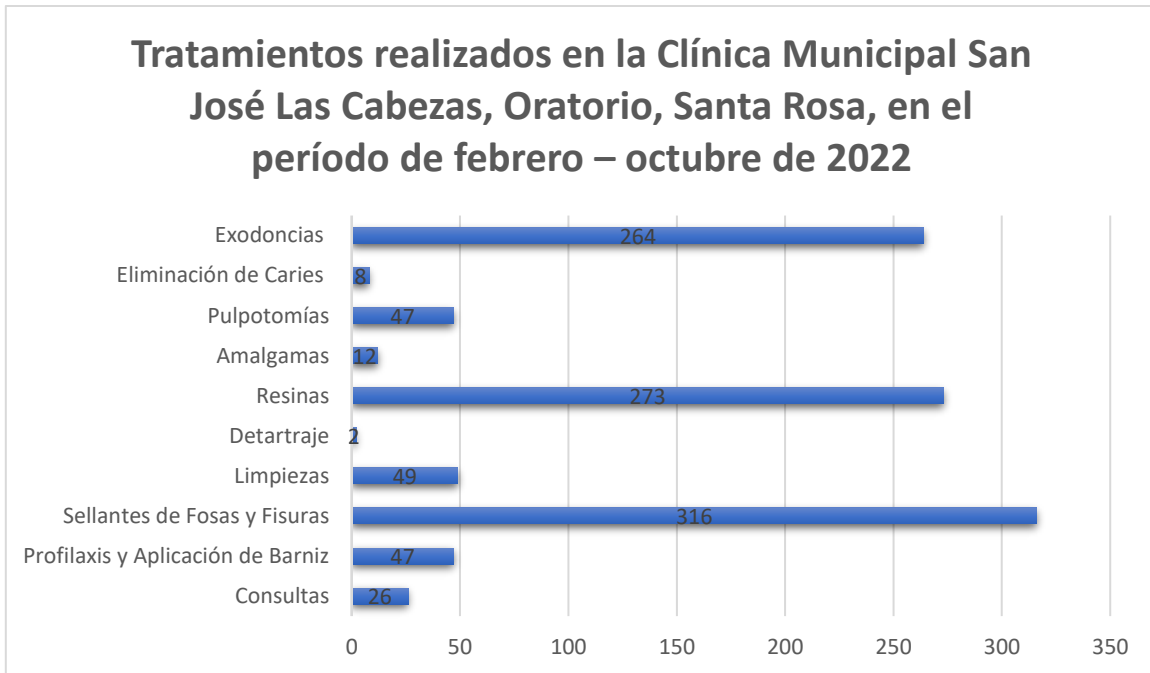
**Análisis:** La afluencia de pacientes en el puesto de EPS fue bastante aceptable. Se observa que el rango de edad atendido con mayor cantidad de personas fue el de 10- 19 años, fueron pacientes adolescentes los que buscaron más atención odontológica.

**Tabla 19****Tratamientos realizados en la Clínica Municipal San José Las Cabezas, Oratorio, Santa Rosa, en el período de febrero – octubre de 2022**

<b>Variable</b>	
<b>Tratamiento</b>	<b>No. de tratamientos realizados</b>
Consultas (solo se realizó evaluación al paciente)	26
Profilaxis y aplicación de barniz al 5%	47
Sellantes de fosas y fisuras	316
Limpiezas	49
Detartraje	2
Obturación de resina	273
Obturación de amalgama	12
Pulpotomías	47
Eliminación de caries	8
Exodoncias	264

**Fuente:** Dania Cruz. (Oratorio, Santa Rosa 2022). Archivos de Ejercicio Profesional Supervisado en Clínica Dental Municipal San José Las Cabezas, Oratorio, Santa Rosa.

## Gráfica 16



**Fuente:** Dania Cruz. (Oratorio, Santa Rosa 2022). Archivos de Ejercicio Profesional Supervisado en Clínica Dental Municipal San José Las Cabezas, Oratorio, Santa Rosa.

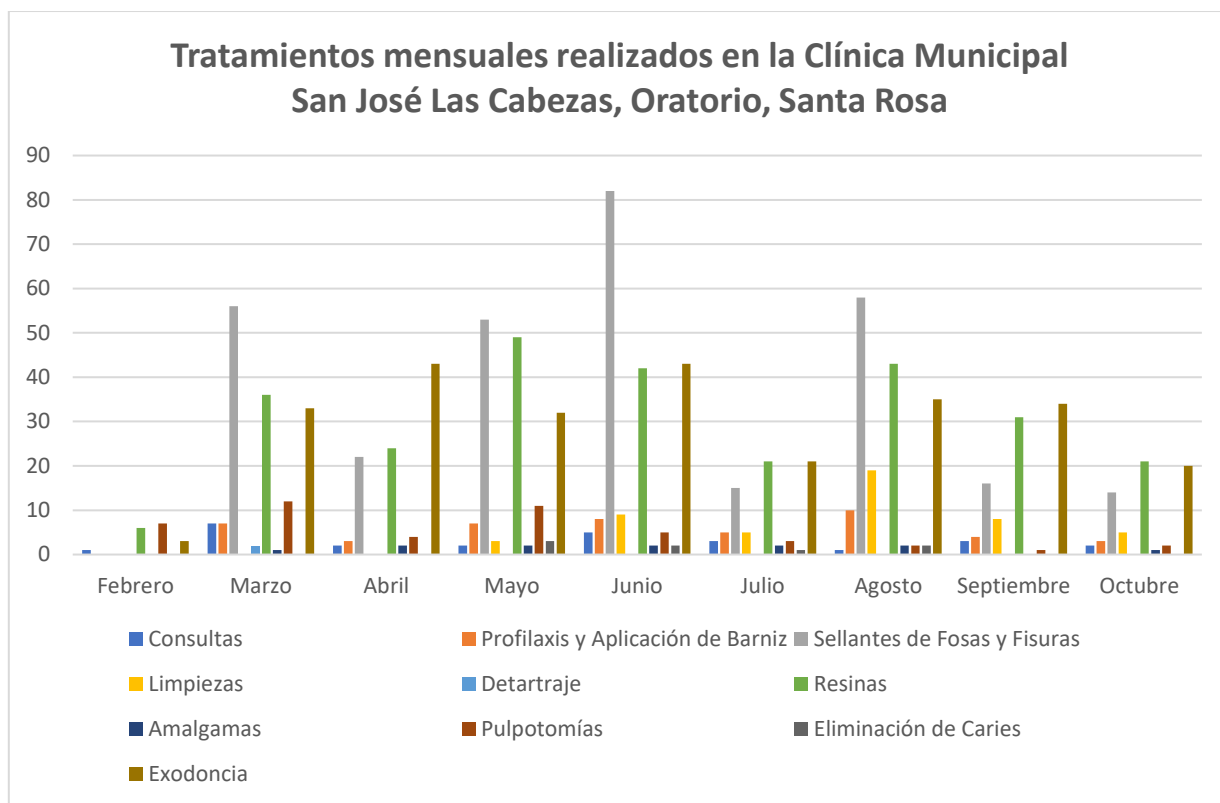
**Análisis:** La cantidad de tratamientos preventivos y curativos como lo son los sellantes y resinas, los cuales tienen un porcentaje alto en la distribución clínica durante la realización del programa EPS; indica que la población busca tratamientos en los que permite a las piezas dentarias quedarse en boca. Sin embargo, a pesar de esto el porcentaje de extracciones realizadas fue alto, ya que en la clínica se atendió a muchos pacientes con emergencias dentales.

**Tabla 20****Tratamientos mensuales realizados en la Clínica Municipal San José Las Cabezas, Oratorio, Santa Rosa**

Tratamiento	Feb	Mar	Abr	May	Jun	Jul	Ago	Sep	Oct
Consultas (solo se realizó evaluación al paciente)	1	7	2	2	5	3	1	3	2
Profilaxis y Aplicación de Barniz		7	3	7	8	5	10	4	3
Sellantes de Fosas y Fisuras		56	22	53	82	15	58	16	14
Limpiezas				3	9	5	19	8	5
Detartraje		2							
Obturaciones de Resinas	6	36	24	49	42	21	43	31	21
Obturaciones de Amalgamas		1	2	2	2	2	2		1
Pulpotomías	7	12	4	11	5	3	2	1	2
Eliminación de caries				3	2	1	2		
Exodoncia	3	33	43	32	43	21	35	34	20

**Fuente:** Dania Cruz. (Oratorio, Santa Rosa 2022). Archivos de Ejercicio Profesional Supervisado en Clínica Dental Municipal San José Las Cabezas, Oratorio, Santa Rosa.

**Gráfica 17**



**Fuente:** Dania Cruz. (Oratorio, Santa Rosa 2022). Archivos de Ejercicio Profesional Supervisado en Clínica Dental Municipal San José Las Cabezas, Oratorio, Santa Rosa

**Análisis:** Se muestra que los tratamientos que tuvieron prevalencia durante todos los meses del programa EPS fueron obturaciones de resina y aplicación de sellantes de fosas y fisuras, por lo que se determinó que la población sí buscaba prevenir enfermedades bucales. Sin embargo, por la cantidad de emergencias atendidas, las extracciones fueron un tratamiento que se realizó con frecuencia.

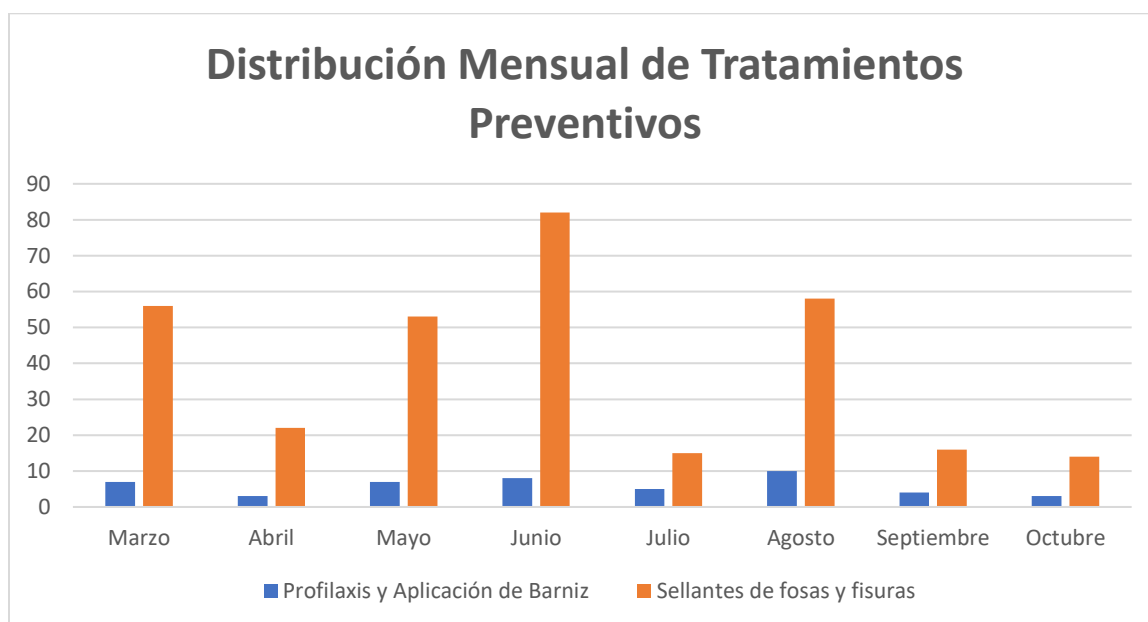
**Tabla 21**

**Distribución mensual de Tratamientos Preventivos**

Tratamiento	Mar	Abr	May	Jun	Jul	Ago	Sep	Oct
Profilaxis y Aplicación de Barniz	7	3	7	8	5	10	4	3
Sellantes de Fosas y Fisuras	56	22	53	82	15	58	16	14

**Fuente:** Dania Cruz. (Oratorio, Santa Rosa 2022). Archivos de Ejercicio Profesional Supervisado en Clínica Dental Municipal San José Las Cabezas, Oratorio, Santa Rosa.

**Gráfica 18**



**Fuente:** Dania Cruz. (Oratorio, Santa Rosa 2022). Archivos de Ejercicio Profesional Supervisado en Clínica Dental Municipal San José Las Cabezas, Oratorio, Santa Rosa.

**Análisis:** Los tratamientos preventivos son una parte fundamental en el Ejercicio Profesional Supervisado, ya que se pretende no solo realizar tratamientos invasivos si no brindar atención odontológica donde se evite perder piezas dentales en la población en general. En el mes de mayo se aplicaron más sellantes de fosas y fisuras durante el programa EPS y en el mes de junio se realizaron la mayor cantidad de aplicaciones de Barniz.

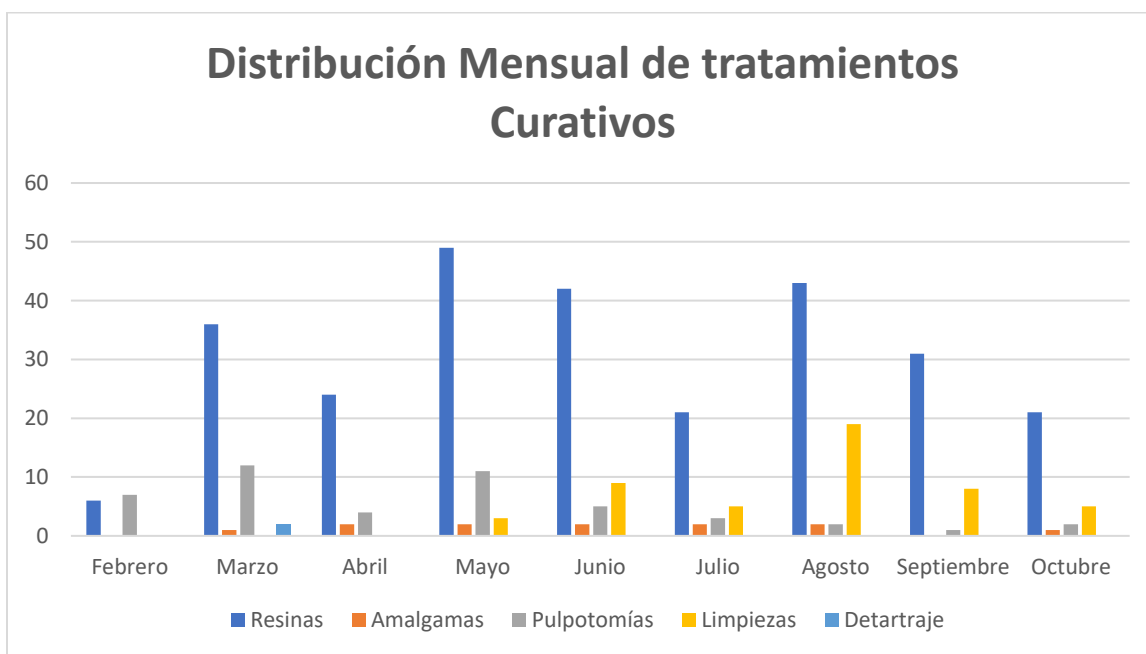
**Tabla 22**

**Distribución mensual de tratamientos Curativos**

Tratamiento	Feb	Mar	Abr	May	Jun	Jul	Ago	Sep	Oct
Obturación de Resina	6	36	24	49	42	21	43	31	21
Obturación de Amalgama		1	2	2	2	2	2		1
Pulpotomías	7	12	4	11	5	3	2	1	2
Limpiezas				3	9	5	19	8	5
Detartraje		2							

**Fuente:** Dania Crúz. (Oratorio, Santa Rosa 2022). Archivos de Ejercicio Profesional Supervisado en Clínica Dental Municipal San José Las Cabezas, Oratorio, Santa Rosa.

**Gráfica 19**



**Fuente:** Dania Crúz. (Oratorio, Santa Rosa 2022). Archivos de Ejercicio Profesional Supervisado en Clínica Dental Municipal San José Las Cabezas, Oratorio, Santa Rosa.

**Análisis:** De los tratamientos restaurativos el que más se realizó a lo largo del EPS fue obturaciones de resina, debido a que se atendió a bastantes pacientes adultos. Se realizaron varias restauraciones en piezas anteriores donde se necesitaba tener estética.



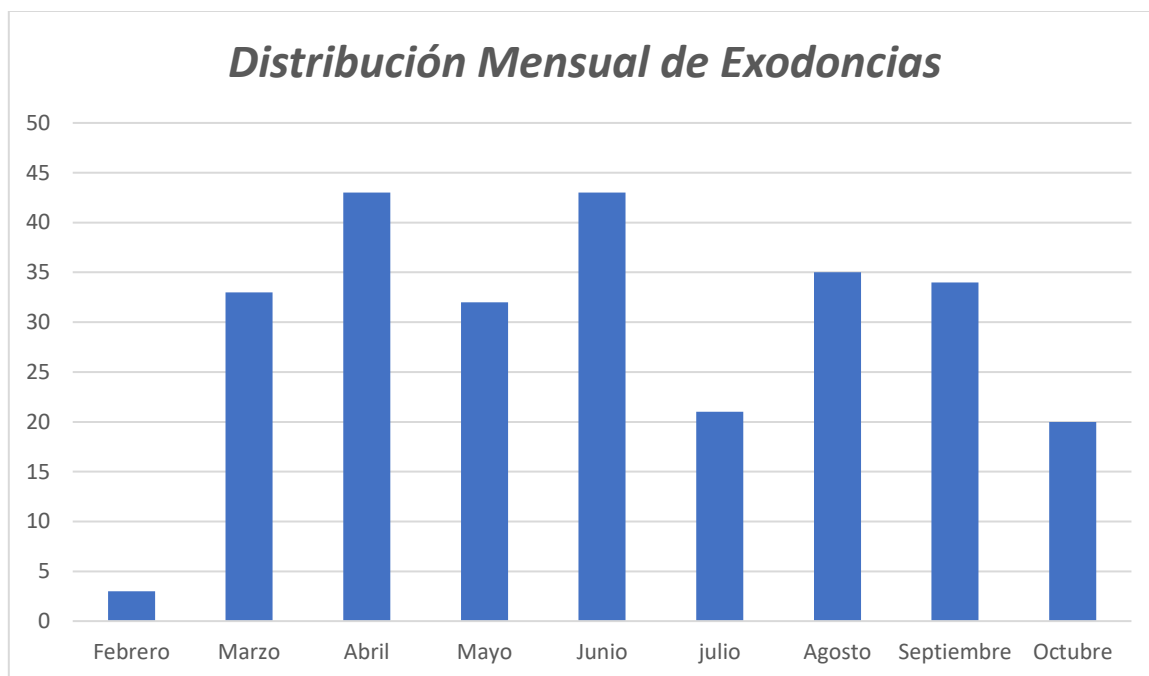
**Tabla 23**

**Distribución mensual de Exodoncias**

Tratamiento	Feb	Mar	Abr	May	Jun	Jul	Ago	Sep	Oct
Exodoncia	3	33	43	32	43	21	35	34	20

**Fuente:** Dania Cruz. (Oratorio, Santa Rosa 2022). Archivos de Ejercicio Profesional Supervisado en Clínica Dental Municipal San José Las Cabezas, Oratorio, Santa Rosa.

**Gráfica 20**



**Fuente:** Dania Cruz. (Oratorio, Santa Rosa 2022). Archivos de Ejercicio Profesional Supervisado en Clínica Dental Municipal San José Las Cabezas, Oratorio, Santa Rosa.

**Análisis:** Las extracciones es uno de los tratamientos más realizados durante el período del EPS, aunque se evite realizar la extracción y darle al paciente otra alternativa, en ciertos casos es la mejor opción de tratamiento. También la cantidad de extracciones se debe a que se atendieron emergencias dentales.

### **4.3 CONCLUSIONES**

- La mayoría de la población atendida en la Clínica Municipal San José Las Cabezas, Oratorio, Santa Rosa, estaba en un rango de edad entre 10-19 años.
- Los tratamientos que más se realizaron a lo largo del Ejercicio Profesional Supervisado fueron los curativos, entre los que están los sellantes de fosas y fisuras y obturaciones de resinas.
- Debido a que se trataron a pacientes con emergencias dentales, las extracciones fueron un tratamiento con una demanda alta en la clínica de San José Las Cabezas.

### **4.4 RECOMENDACIONES**

- Continuar con la atención a población general, para poder cubrir la alta necesidad que tiene la comunidad de atención odontológica.
- Buscar ayuda de transporte por medio de la Municipalidad de Oratorio para que las personas que se encuentren en las aldeas más lejanas puedan llegar a la clínica en busca de atención.
- Brindar más información acerca de la clínica en aldeas retiradas para que tengan en cuenta el servicio que se les ofrece.
- Darle mantenimiento a la unidad y compresor al iniciar cada período del Ejercicio Profesional Supervisado (EPS).

## **5. ADMINISTRACIÓN DE CONSULTORIO**

## **5.1 ADMINISTRACION DEL CONSULTORIO**

**Clínica Dental Municipalidad San José Las Cabezas, Oratorio, Santa Rosa.**

**5.1.1 INSTITUCIÓN** Municipalidad de Oratorio, Santa Rosa

**5.1.2 COORDINADORA LOCAL** Sharon González

### **5.1.3 UBICACIÓN GEOGRÁFICA**

El municipio de Oratorio se encuentra situado en la parte suroriente de la república de Guatemala. Se localiza en la latitud 14° 13' 57" y en la longitud 90° 10' 56", a una altura de 955 metros sobre el nivel del mar. Se encuentra a una distancia de 15 kilómetros de la cabecera departamental y a 78 kilómetros de la ciudad capital de Guatemala. Limita al Norte con el municipio de Cuilapa, cabecera del departamento y el municipio de San José Acatempa del departamento de Jutiapa; al Sur con los municipios de San Juan Tecuaco y Chiquimulilla del departamento de Santa Rosa, y el municipio de Pasaco de Jutiapa. Al Este con los municipios Jalpatagua y Moyuta del departamento de Jutiapa y, al Oeste con Santa María Ixhucatán y Cuilapa, Santa Rosa (IGN 2000).

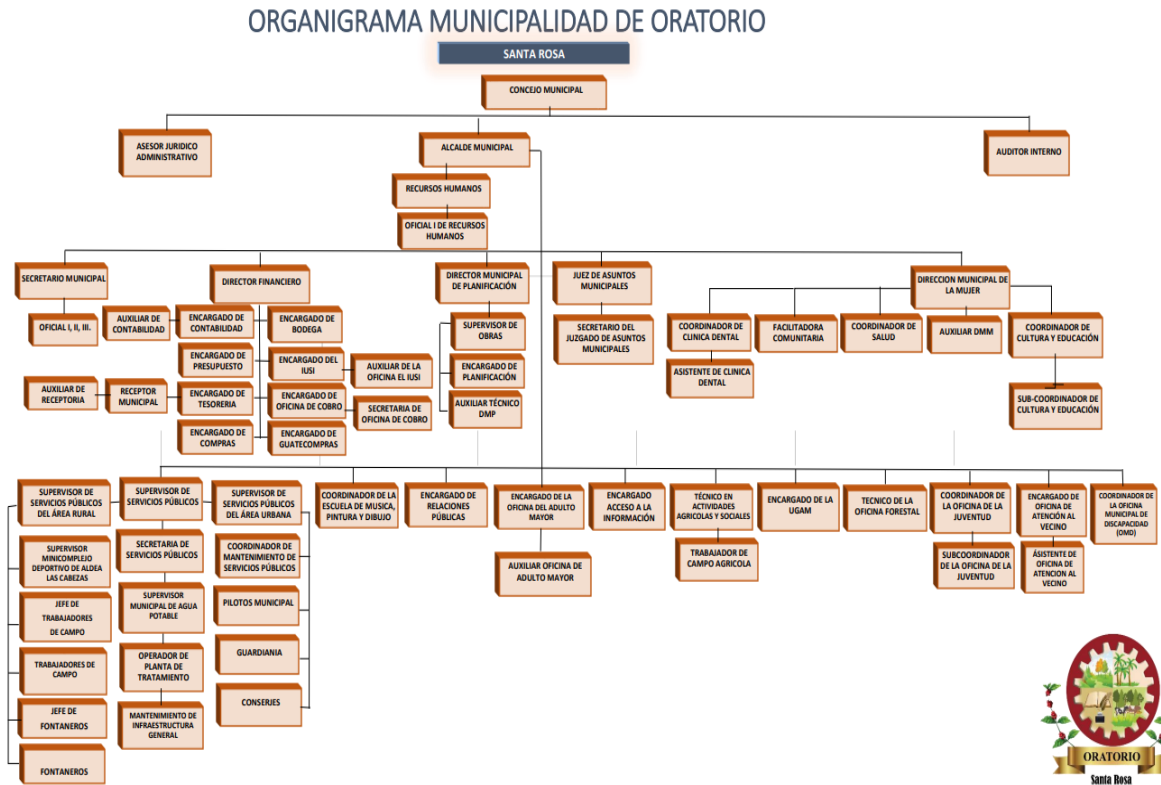
### **5.1.4 VISIÓN DE LA MUNICIPALIDAD DE ORATORIO, SANTA ROSA**

Ser municipio modelo de desarrollo social, con las prioridades de gobierno local en la educación, salud, infraestructura, desarrollo económico sostenible, el espacio público y su equipamiento con eficientes servicios públicos y la atención al desempleo.

### **5.1.5 MISIÓN DE LA MUNICIPALIDAD DE ORATORIO, SANTA ROSA**

Somos una institución que se encarga de mejorar el nivel de los habitantes del municipio de Oratorio, departamento de Santa Rosa, a través de la educación, salud, programas sociales, proyectos de infraestructura y optimización de los servicios públicos básicos, priorizando la transparencia y eficiencia en la administración de los recursos municipales.

## 5.1.6 ORGANIGRAMA MUNICIPALIDAD DE ORATORIO



## 5.1.7 PERSONAL QUE ELABORA EN LA MUNICIPALIDAD DE ORATORIO, SANTA ROSA, NÚMERO DE EMPLEADOS Y FUNCIONES QUE DESEMPEÑAN

Tabla 24

No.	NOMBRE DEL FUNCIONARIO, EMPLEADO PÚBLICO	RENLÓN PRESUPUESTARIO	PUESTO
<b>ALCALDIA</b>			
1	ELY YOVANY OROZCO MARTINEZ	O62	ALCALDE MUNICIPAL
<b>SECRETARIA</b>			
2	GLORIA ESTELA HERNANDEZ BLANCO	O11	SECRETARIA MUNICIPAL
3	ALBA GRISELDA GALINDO ZEPEDA	O11	OFICIAL I DE SECRETARIA
4	MIRNA NINETH RODRIGUEZ HERNANDEZ	O11	OFICIAL II DE SECRETARIA
5	MAYRA JOSEFINA SÀNCHEZ BELTRÀN	O11	OFICIAL III DE SECRETARIA
<b>DIRECCIÓN MUNICIPAL DE LA MUJER</b>			

7	SHARON LEISSY GONZALEZ SILVA	O11	DIRECTORA DE DIRECCIÓN MUNICIPAL DE LA MUJER
8	MIRIAM RAQUEL ORANTES ROMERO	O11	ASISTENTE DE LA DIRECCIÓN MUNICIPAL DE LA MUJER
<b>RECURSOS HUMANOS</b>			
	EVELIN LISETH PINZÓN RODRIGUEZ	O11	ENCARGADA DE RECURSOS HUMANOS
6	RONALDO DE JESÚS GARCÍA GONZÁLEZ	O11	OFICIAL I DE RECURSOS HUMANOS
<b>DIRECCIÓN DE PLANIFICACIÓN MUNICIPAL</b>			
10	HUMBERTO ANTONIO NAJARRO COLOCHO	O11	DIRECTOR MUNICIPAL DE PLANIFICACION
11	HECTOR LEONEL MORAN QUIJADA	O11	PLANIFICADOR MUNICIPAL
12	CARLOS JOSE BARRERA AREVALO	O11	ENCARGADO DE GUATECOMPRA S
13	JAVIER EDUARDO GUINEA ZEPEDA	O11	AUXILIAR TECNICO DMP
<b>OFICINA DE LA TERCERA EDAD</b>			
14	JEYDI CARINA CASTILLO DÍAZ	O11	ENCARGADA OFICINA DEL ADULTO MAYOR
<b>DIRECCIÓN ADMINISTRATIVA Y FINANCIERA MUNICIPAL</b>			
15	AUGUSTO OTONIEL SANDOVAL ALONZO	O11	DIRECTOR FINANCIERO MUNICIPAL
16	EDGAR YOBANY QUIÑONEZ BARRERA	O11	ENCARGADO DE CONTABILIDAD
17	AMNER ASAEL CHOCHÉ ROSALES	O11	AUXILIAR OFICINA MUNICIPAL DE CONTABILIDAD
18	OLGA ADALÍ PINEDA QUINTEROS	O11	AUXILIAR DE RECEPTORIA MUNICIPAL

19	RONALDO REYNEL SILVA ZEPEDA	O11	ENCARGADO DE BODEGA
20	JUAN JOSE ZEPEDA MORAN	O11	ENCARGADO DE PRESUPUESTO
21	JHENIFER ETELVINA CETINO FRANCO	O11	ENCARGADA DE COMPRAS
22	LUIS ALBERTO HERNANDEZ CORADO	O22	ENCARGADO DEL AREA DE TESORERIA
<b>SERVICIOS PÚBLICOS</b>			
24	LESTER EFRAIN GONZALEZ GONZALEZ	O11	SUPERVISOR MUNICIPAL DE AGUA POTABLE
25	JOSE HORACIO GUEVARA RUIZ	O11	JEFE DE FONTANEROS
26	ADOLFO PALACIOS MORAN	O11	ENCARGADO DE TRABAJADORES DE CAMPO
27	FREDY ORLANDO FRANCO MARTINEZ	O11	SUPERVISOR DE MINICOMPLEJO DEPORTIVO DE ALDEA LAS CABEZAS, ORATORIO SANTA ROSA
28	SAMUEL MATEO MENDEZ	O11	OPERADOR PLANTA TRATAMIENTO DE AGUAS RESIDUALES
29	RAÚL ANIBAL JIMÉNEZ ROSALES	O11	OPERADOR PLANTA DE TRATAMIENTO DE ALDEA LAS CABEZAS
30	ISMAEL DE JESUS GECAIDA PADILLA	O11	TRabajador DE CAMPO
31	ADALBERTO MIRANDA CALEDONIO	O11	GUARDIAN DEL EDIFICIO MUNICIPAL
33	IRMA ALEYDA SILVA MARTINEZ	O11	CONSERJE EDIFICIO MUNICIPAL

34	RODOLFO SECAIDA PADILLA	O11	TRABAJADOR DE CAMPO
14	CARLOS RAQUEL CASTILLO SILVA	O11	TRABAJADOR DE CAMPO
35	MARIO EDUARDO FLORES GONZALEZ	O11	TRABAJADOR DE CAMPO
36	MARBIN YOBANY ESPINOZA JIMENEZ	O11	TRABAJADOR DE CAMPO
37	JILBERTO SALINAS HERNANDEZ	O11	TRABAJADOR DE CAMPO
38	LUIS GUILLERMO HERNANDEZ SILVA	O11	TRABAJADOR DE CAMPO
39	RUDY ALLBERTO FLORES ZEPEDA	O11	TRABAJADOR DE CAMPO
40	JOSÉ HERNANDEZ MARTINEZ	O11	TRABAJADOR DE CAMPO
41	JOSÉ ARMANDO HERNANDEZ	O11	TRABAJADOR DE CAMPO
42	BYRON ARMANDO HERNANDEZ HERNANDEZ	O22	TRABAJADOR DE CAMPO
43	FREDY DAGOBERTO RUANO REYES	O11	TRABAJADOR DE CAMPO
44	FILADELFO CASTILLO ABREGO	O11	TRABAJADOR DE CAMPO
46	MARIA DIONICIA CORADO	O11	CONSERJE CASA DE LA CULTURA
47	MARÍA ODILIA HERNÁNDEZ SECAIDA	O11	CONSERJE SALON MUNICIPAL
48	HECTOR JACO HERNANDEZ	O11	ENCARGADO DE MANTENIMIENTO O ESTADIO ALDEA LAS CABEZAS
49	MANUEL ANTONIO CARDONA GARCÍA	O11	ENCARGADO DE MANTENIMIENTO O DE CEMENTERIO ALDEA LAS CABEZAS
50	MOISES PALACIOS MORAN	O22	TRABAJADOR DE CAMPO
51	CARLOS ROMEO VASQUEZ HERNANDEZ	O11	PILOTO MUNICIPAL



52	ISRAEL MARTINEZ MENENDEZ	O22	PILOTO DE AMBULANCIA
53	BLAUMNER EDIL OSORIO GARCIA	O11	PILOTO DE AMBULANCIA
54	CESAR ABIGAIL HERNANDEZ GARCÍA	O11	PILOTO MUNICIPAL
55	GLORIA AMANDA BELTRAN CASTILLO	O11	ENCARGADA PARQUE "EL CALVARIO"
56	CARLOS ARISTIDES NAVAS PENSAMIENTO	O11	FONTANERO MUNICIPAL
57	ELDER LEONEL MORALES PRADO	O11	FONTANERO MUNICIPAL
58	ROSA ADELINA ALONZO GARCÍA	O11	CONSERJE EDIFICIO MUNICIPAL
59	SONIA JUDITH GONZÁLEZ CONTRERAS	O11	CONSERJE EDIFICIO MUNICIPAL
<b>OFICINA DE RELACIONES PÚBLICAS</b>			
62	EDWIN ESTUARDO MORAN GUTIERREZ	O11	ENCARGADO DE RELACIONES PÚBLICAS
<b>OFICINA FORESTAL</b>			
63	ANDY FERNANDO URBIZO MARROQUIN	O11	TRABAJADOR DE CAMPO AGRÍCOLA DEL MUNICIPIO DE ORATORIO
<b>OFICINA DE ATENCION AL VECINO</b>			
64	MARICARMEN PINTO ANAVISCA	O11	ENCARGADA DE LA OFICINA DE ATENCIÓN AL VECINO
<b>OFICINA MUNICIPAL DE LA JUVENTUD</b>			
65	BRENDA YADIRA CONTRERAS ZEPEDA	O11	ENCARGADA DE LA OFICINA DE LA JUVENTUD
<b>UNIDAD DE GESTION AMBIENTAL</b>			
66	ARNOLDO GUILLERMO HERRERA RIVERA	O11	COORDINADOR DE LA UNIDAD DE GESTIÓN AMBIENTAL
<b>OFICINA AGRÍCOLA MUNICIPAL</b>			
67	GUILLERMINA MARITZA JIMENES	O11	TECNICA EN ACTIVIDADES

			AGRICOLAS Y SOCIALES
68	JOSÉ EDGAR OSORIO HERNÁNDEZ	O11	TRABAJADOR DE CAMPO AGRÍCOLA
<b>OFICINA DE IMPUESTO ÚNICO SOBRE INMUEBLES</b>			
69	SINDY MAYARI BLANCO CABRERA	O11	ENCARGADA DE OFICINA DE IUSI
<b>JUZGADO MUNICIPAL</b>			
70	ISABEL CRISTINA MARTINEZ SILVA	O11	ENCARGADA DE RECURSOS HUMANOS

*Fuente: Municipalidad de Oratorio. (Oratorio, Santa Rosa 2022). Archivos de Ejercicio Profesional Supervisado en Clínica Dental Municipal San José Las Cabezas, Oratorio, Santa Rosa.*

### 5.1.8 TIPOS DE SERVICIOS QUE PRESTA LA INSTITUCIÓN

Los servicios que presta la municipalidad de Oratorio son los siguientes:

- Construcción de parque recreativo en la cabecera municipal, Santa Rosa.
- Mejoramiento de calles, en aldea la Ceibilla, aldea Cacao, aldea Canoa.
- Ampliación del centro de salud, construcción de clínica dental en la aldea Coatepeque.
- Trabajo con adultos mayores, con la niñez, juventud y la mujer.

### 5.1.9 INFRAESTRUCTURA DE LA CLÍNICA

El edificio donde se encuentra ubicada la Clínica Municipal de San José Las Cabezas, Oratorio, Santa Rosa, se encuentra en óptimas condiciones. Las instalaciones están dentro del parque de la aldea, por lo que a diario le dan mantenimiento al exterior de la clínica.

La clínica dental cuenta con el siguiente equipo:

- Una unidad dental manual que se encuentra en buen estado.
- Un carrito dental que se encuentra en buen estado.

- Un ultrasonido dental que al inicio del EPS no estaba en funcionamiento, se gestionó la reparación, que fue aprobada por la coordinadora local Sharon González.
- Compresor dental en buen estado.
- Un autoclave que no está en funcionamiento, se gestionó la reparación, pero el técnico explicó que por la deficiente energía eléctrica en la clínica, el autoclave se iba a estar dañando por lo que se sugería antes arreglar la luz para repararlo.
- Un amalgamador en buen estado.
- Lámpara de fotocurado en buen estado.
- Un escritorio en buen estado.
- Un mueble odontológico, se ve deteriorado por el tiempo de uso.
- Un lavamanos en buen estado.
- Un ventilador que no está en funcionamiento, ya que por el problema de la luz se quemó.
- Un botiquín de pared en buen estado.
- Una silla giratoria en buen estado.
- Sillas para la sala de espera todas en buen estado.

La mayoría del equipo se encuentra en buen estado y la municipalidad es la que se encarga del mantenimiento de toda la clínica. Cuando es necesario reparar algún equipo, la municipalidad se encarga de la gestión de manera rápida. La clínica no cuenta con piezas de mano de alta y de baja velocidad, estas deben ser llevadas por el odontólogo practicante; sin embargo, si se gestionan con la municipalidad podrían obtenerse para la clínica.

### 5.1.10 EQUIPO DE DESINFECCIÓN Y ESTERILIZACIÓN

La desinfección y esterilización del instrumental en la clínica se realizó por medio de un lavado preliminar, seguido de la colocación de los instrumentos en un recipiente con tapadera con Zeta 2 Sporex que es un esterilizador químico en frío y desinfectante de alto nivel en polvo.

Para el uso de este esterilizador en frío se dejaban los instrumentos sumergidos durante 10 minutos, el polvo que no se disolvía y que se quedaba en el fondo garantizaba la eficacia durante toda su duración. La solución preparada permanece estable durante 24 horas.

#### **Esterilización con Zeta 2 Sporex en Frío, de los instrumentos en la Clínica Municipal de San José Las Cabezas, Oratorio, Santa Rosa.**



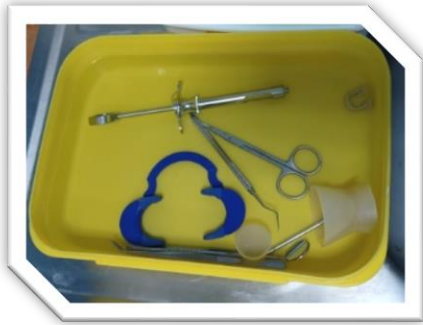**Imagen 5.1** de Dania Crúz. (Oratorio, Santa Rosa 2022). Archivos de Ejercicio Profesional Supervisado en Clínica Dental de San José Las Cabezas, Oratorio, Santa Rosa. Nota: En un recipiente plástico colocar 1 litro de agua y 3 medidas de Zeta 2 Sporex de Zhermack y esperar de 10 a 15 minutos.



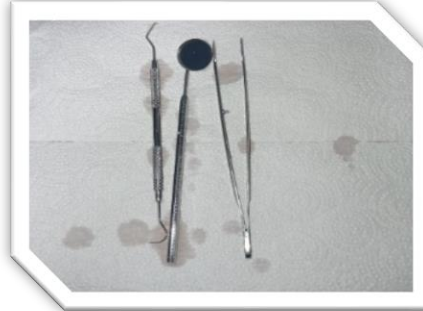**Imagen 5.2** de Dania Crúz. (Oratorio, Santa Rosa 2022). Archivos de Ejercicio Profesional Supervisado en Clínica Dental de San José Las Cabezas, Oratorio, Santa Rosa. Nota: Colocarse las barreras de protección ya que los instrumentos se encuentran contaminados. Entre las barreras están batas, guantes, mascarillas, lentes y gorro; proceder a lavar los instrumentos contaminados con cepillo.



**Imagen 5.3** de Dania Crúz. (Oratorio, Santa Rosa 2022). Archivos de Ejercicio Profesional Supervisado en Clínica Dental de San José Las Cabezas, Oratorio, Santa Rosa. Nota: Sumergir los instrumentos en el recipiente que contiene el agua con el Sporex de 10 a 15 minutos.



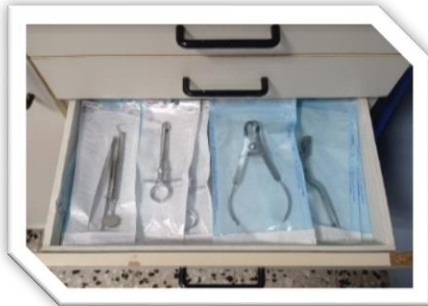**Imagen 5.4** de Dania Cruz. (Oratorio, Santa Rosa 2022). Archivos de Ejercicio Profesional Supervisado en Clínica Dental de San José Las Cabezas, Oratorio, Santa Rosa. Nota: Sacar los instrumentos del recipiente y pasarlos por agua purificada nuevamente.



**Imagen 5.5** de Dania Cruz. (Oratorio, Santa Rosa 2022). Archivos de Ejercicio Profesional Supervisado en Clínica Dental de San José Las Cabezas, Oratorio, Santa Rosa. Nota: Secar los instrumentos con papel mayordomo.










**Imagen 5.6** de Dania Cruz. (Oratorio, Santa Rosa 2022). Archivos de Ejercicio Profesional Supervisado en Clínica Dental de San José Las Cabezas, Oratorio, Santa Rosa. Nota: Empacarlos en bolsas para esterilizar.


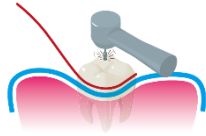






**Imagen 5.7** de Dania Cruz. (Oratorio, Santa Rosa 2022). Archivos de Ejercicio Profesional Supervisado en Clínica Dental de San José Las Cabezas, Oratorio, Santa Rosa. Nota: Por último, guardar los instrumentos en las gavetas de una forma ordenada.

**Protocolo de Bioseguridad utilizado en La Clínica Municipal San José Las Cabezas, Oratorio, Santa Rosa**

**Tabla 25**

<b>PREVIO A INGRESAR AL CONSULTORIO DENTAL</b>		
<b>ASISTENTE DENTAL</b>	Colocarle gel antibacterial al paciente antes de entrar a la clínica dental.	
<b>ASISTENTE DENTAL</b>	Medir la temperatura corporal del paciente con termómetro infrarrojo.	
<b>PACIENTE</b>	Pasar por el pediluvio con solución de hipoclorito de sodio al 1%.	
<b>PACIENTE</b>	<ul style="list-style-type: none"> <li>• En la sala de espera, permanecer sentado y con una distribución que garantice el distanciamiento social.</li> <li>• No deambular en la sala de espera.</li> </ul>	  
<b>AL INGRESO AL CONSULTORIO</b>		
<b>ODONTÓLOGO PRACTICANTE Y ASISTENTE DENTAL</b>	Vestir el equipo de protección personal (bata, gorro, careta).	
<b>ODONTÓLOGO PRACTICANTE Y ASISTENTE DENTAL</b>	Llenar ficha clínica del paciente. Llenar cuestionario de Historia médica anterior e Historia odontológica anterior. Firmar consentimiento informado de COVID 19.	

<b>PACIENTE</b>	Realizar enjuagues con peróxido de hidrógeno al 1% durante 1 minuto, auxiliado por el odontólogo aspirando con el eyector para evitar escupir.	
<b>ODONTÓLOGO</b>	Utilizar dique de hule en todos aquellos procedimientos que lo permitan.	
<b>AL FINALIZAR LA ATENCIÓN DENTAL</b>		
<b>ODONTÓLOGO</b>	Una vez terminado el procedimiento, pedir al paciente que se coloque el cubrebocas. Despedir al paciente.	
<b>ASISTENTE</b>	<ul style="list-style-type: none"> <li>• Sin quitarse el equipo de protección personal, deberá lavar el instrumental, utilizando guantes y realizar el proceso de esterilización.</li> <li>• Realizar asepsia de todo el equipo utilizado. Para realizar este procedimiento se debe de dejar 30 minutos entre cada paciente.</li> </ul>	
<b>ODONTÓLOGO Y ASISTENTE</b>	Retirar el equipo de protección y desecharlo de manera adecuada.	
<b>ODONTÓLOGO Y ASISTENTE</b>	Lavarse las manos y colocarse gel.	

**Fuente:** Dania Cruz. (Oratorio, Santa Rosa 2022). Archivos de Ejercicio Profesional Supervisado en Clínica Dental Municipal San José Las Cabezas, Oratorio, Santa Rosa.

### **5.1.11 TIPO DE UNIDAD**

La clínica cuenta con una unidad manual de marca MD dental la cual es usada, pero se encuentra en buen estado. Esta fue adquirida por la municipalidad en el año del 2017, desde la apertura de la clínica en la Aldea San José Las Cabezas, Oratorio, Santa Rosa.

### **5.1.12 INSTRUMENTAL Y ESTADO FÍSICO Y FUNCIONAL DE LOS MISMOS**

El instrumental que se encuentra en la clínica de San José Las Cabezas, Oratorio, Santa Rosa, se encuentra en buen estado. La cantidad de instrumentos es adecuada para la atención a pacientes que necesitan servicio odontológico en el puesto de EPS. Los elevadores y fórceps todos están en buen funcionamiento, al igual que los kits básicos. Se requieren de ciertos instrumentos que faltan, por ejemplo: los instrumentos de amalgama, paletas para mezclar cementos y tijeras. Sin embargo, si se solicitan a la municipalidad los podrían proporcionar. Al inicio faltaban instrumentos para aislamiento, los cuales se gestionaron por medio de la coordinadora local y se llevaron 2 juegos nuevos de estos. Los instrumentos que faltan por el momento tendrían que ser llevados por el odontólogo practicante.

### **5.1.13 ABASTECIMIENTO DE MATERIALES**

Se realizó un inventario al inicio de EPS y algunos de los materiales existentes ya estaban vencidos, por lo que se decidió gestionar materiales e instrumentos nuevos para la clínica. La municipalidad es la encargada de dar todo el material e instrumentos que hagan falta en la clínica. Primero se realiza la gestión con la coordinadora local Sharon González quien es la que se encarga internamente de darle seguimiento. Para que los materiales lleguen a la clínica se demora varios días por el proceso que lleva, aproximadamente de 1 a 2 meses. La Universidad de San Carlos de Guatemala proporcionó dos bolsas de estudio a cada uno de los odontólogos practicantes, la primera bolsa se entregó al inicio del programa EPS y la segunda a los dos meses.

Los materiales que se entregaron en cada bolsa fueron: hilo dental, cápsulas de amalgama, cuñas de madera, bandas para amalgama, papel mayordomo, paquetes de rollos de algodón, anestesia lidocaína, agujas cortas y largas.



Los materiales e instrumentos que la Municipalidad entregó a la clínica durante los 8 meses de EPS, fueron los siguientes:

- Resina compuesta
- Pastas para profilaxis
- Gasas, rollos de algodón
- Agujas largas y cortas
- Fresas de carburo
- Barniz
- Guantes
- Microaplicadores
- Barniz fluorado
- Ácido y adhesivo
- Resina fluida
- Ionómero fotocurado
- Instrumentos para aislamiento
- Diques de goma
- Anestesia Lidocaína, Mepivacaína, Articaína
- Alcohol gel y líquido
- Utensilios de limpieza (escobas, trapeadores y recogedores para basura)
- Eyectores
- Sporex
- Mayordomo
- Papel higiénico
- Bolsas para basura
- Desinfectante
- Cloro
- Detergente
- Tiras de lija para pulir resinas y amalgamas
- Gorros
- Mascarillas
- Gasas

El equipo de bioseguridad fue adquirido por parte del odontólogo practicante, al igual el termómetro infrarrojo y pediluvio para la entrada de la clínica.

#### **5.1.14 DISTRIBUCIÓN DIARIA Y SEMANAL DE ATENCIÓN CLÍNICA**

La atención clínica se realizó con citas previas a la población en general, se atendían aproximadamente de 5 a 6 personas diarias previendo el tiempo necesario para la limpieza y desinfección de la clínica entre cada paciente. El horario se realizó programando una hora de trabajo clínico y 30 minutos de desinfección. La atención clínica era variable, ya que habían días de poca afluencia y otros donde se atendían todos los pacientes citados; que eran la mayoría de los días en la clínica de San José Las Cabezas, Oratorio. La población acepta muy bien la atención que se brinda en el puesto de EPS.

Los martes y jueves eran exclusivos para atender a pacientes de aldeas cercanas al puesto de EPS, los cuales eran de oportunidad para realizar la actividad en Educación Bucal en sala de espera, ya que estos pacientes llegaban juntos por la dificultad que tenían en encontrar transporte.

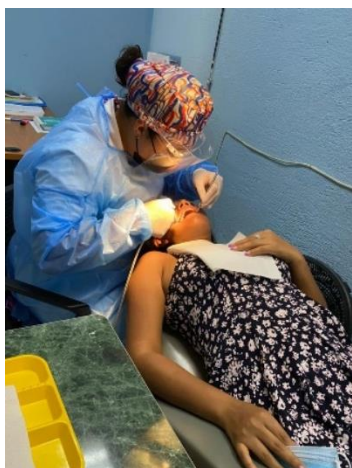Con ayuda del libro diario se tenía control del día y la hora que se atendían a los pacientes y semanalmente, apuntando el color de semáforo epidemiológico en el que se encontraba la comunidad.

### 5.1.15 HORARIO DE LA CLÍNICA MUNICIPAL SAN JOSÉ LAS CABEZAS, ORATORIO, SANTA ROSA

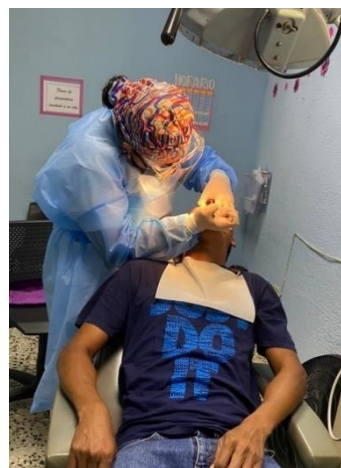HORA	LUNES	MARTES	MIÉRCOLES	JUEVES	VIERNES
8:00-8:30	Atención a Pacientes	Día exclusivo para atención a pacientes de comunidades cercanas	Atención a Pacientes	Día exclusivo para atención a pacientes de comunidades cercanas	Atención a Pacientes
8:30-9:00	Desinfección de la clínica		Desinfección de la clínica		Desinfección de la clínica
9:00-9:30	Atención a Pacientes		Atención a Pacientes		Atención a Pacientes
9:30-10:00	Desinfección de la clínica		Desinfección de la clínica		Desinfección de la clínica
10:00-10:30	Atención a Pacientes		Atención a Pacientes		Atención a Pacientes
10:30-11:00	Desinfección de la clínica		Desinfección de la clínica		Desinfección de la clínica
11:00-11:30	Atención a Pacientes		Atención a Pacientes		Atención a Pacientes
11:30-12:00	Desinfección de la clínica		Desinfección de la clínica		Desinfección de la clínica
12:00-12:30	Atención a Pacientes		Atención a Pacientes		Atención a Pacientes
12:30-13:00	Desinfección de la clínica		Desinfección de la clínica		Desinfección de la clínica
13:00-13:30	ALMUERZO				
13:30-14:00	Atención a Pacientes	Día exclusivo para atención a pacientes de comunidades cercanas	Atención a Pacientes	Día exclusivo para atención a pacientes de comunidades cercanas	Atención a Pacientes
14:00-14:30	Desinfección de la clínica		Desinfección de la clínica		Desinfección de la clínica
14:30-15:00	Atención a Pacientes		Atención a Pacientes		Atención a Pacientes
15:00-15:30	Desinfección de la clínica		Desinfección de la clínica		Desinfección de la clínica
15:30-16:00	SALIDA		SALIDA		SALIDA

**Fuente:** Dania Cruz. (Oratorio, Santa Rosa 2022). Archivos de Ejercicio Profesional Supervisado en Clínica Dental Municipal San José Las Cabezas, Oratorio, Santa Rosa.

### 5.1.16 FOTOGRAFÍAS DE ACTIVIDAD CLÍNICA



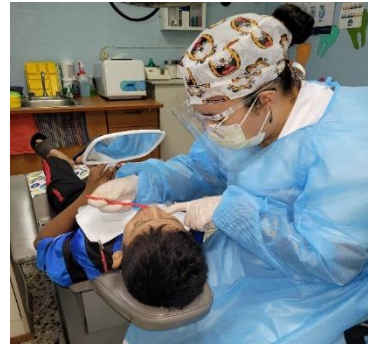**Imagen 5.8** de Dania Cruz. (Oratorio, Santa Rosa 2022). Archivos de Ejercicio Profesional Supervisado en Clínica Dental de San José Las Cabezas, Oratorio, Santa Rosa. **Nota:** Atención Clínica a pacientes.



**Imagen 5.9** de Dania Cruz. (Oratorio, Santa Rosa 2022). Archivos de Ejercicio Profesional Supervisado en Clínica Dental de San José Las Cabezas, Oratorio, Santa Rosa. **Nota:** Atención Clínica a pacientes.



**Imagen 5.10** de Dania Crúz. (Oratorio, Santa Rosa 2022). Archivos de Ejercicio Profesional Supervisado en Clínica Dental de San José Las Cabezas, Oratorio, Santa Rosa. Nota: Charlas en sala de espera a pacientes de comunidades cercanas al puesto de EPS.



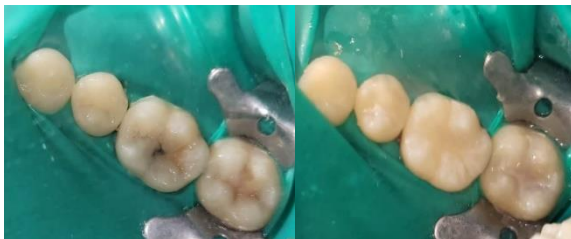**Imagen 5.11** de Dania Crúz. (Oratorio, Santa Rosa 2022). Archivos de Ejercicio Profesional Supervisado en Clínica Dental de San José Las Cabezas, Oratorio, Santa Rosa. Nota: Asesoría sobre técnica de cepillado a pacientes niños que acuden a su cita dental.



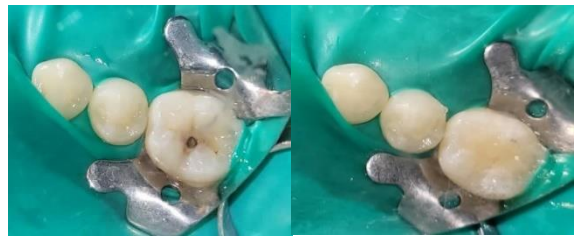**Imagen 5.12** de Dania Crúz. (Oratorio, Santa Rosa 2022). Archivos de Ejercicio Profesional Supervisado en Clínica Dental de San José Las Cabezas, Oratorio, Santa Rosa. Nota: Abastecimiento de materiales e instrumentos para la clínica.



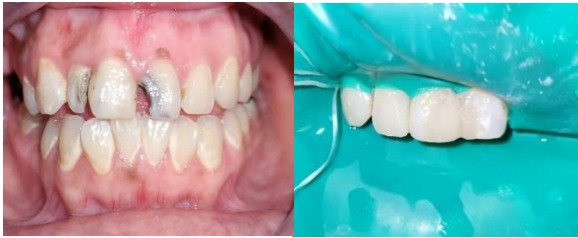**Imagen 5.13** de Dania Crúz. (Oratorio, Santa Rosa 2022). Archivos de Ejercicio Profesional Supervisado en Clínica Dental de San José Las Cabezas, Oratorio, Santa Rosa. Nota: Abastecimiento de materiales e instrumentos para la clínica.



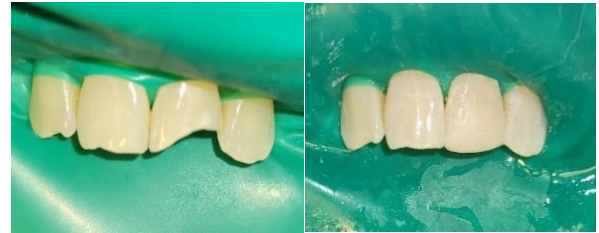**Imagen 5.14 y 5.15** de Dania Crúz. (Oratorio, Santa Rosa 2022). Archivos de Ejercicio Profesional Supervisado en Clínica Dental de San José Las Cabezas, Oratorio, Santa Rosa. Nota: Tratamientos realizados en el puesto de EPS.



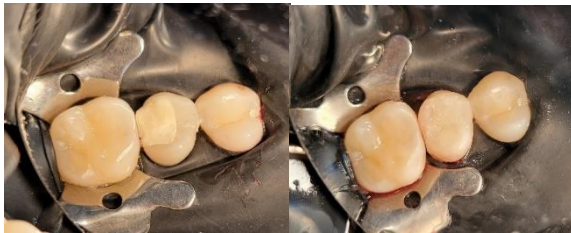**Imagen 5.16 y 5.17** de Dania Crúz. (Oratorio, Santa Rosa 2022). Archivos de Ejercicio Profesional Supervisado en Clínica Dental de San José Las Cabezas, Oratorio, Santa Rosa. Nota: Tratamientos realizados en el puesto de EPS.



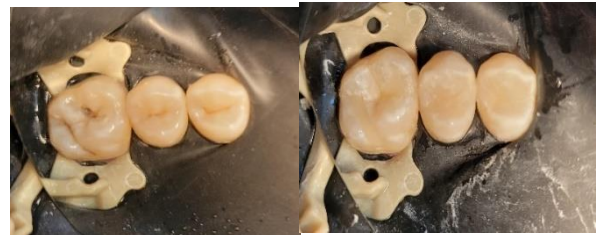**Imagen 5.18 y 5.19** de Dania Cruz. (Oratorio, Santa Rosa 2022). Archivos de Ejercicio Profesional Supervisado en Clínica Dental de San José Las Cabezas, Oratorio, Santa Rosa. Nota: Tratamientos realizados en el puesto de EPS.



**Imagen 5.20 y 5.21** de Dania Cruz. (Oratorio, Santa Rosa 2022). Archivos de Ejercicio Profesional Supervisado en Clínica Dental de San José Las Cabezas, Oratorio, Santa Rosa. Nota: Tratamientos realizados en el puesto de EPS.



**Imagen 5.22 y 5.23** de Dania Cruz. (Oratorio, Santa Rosa 2022). Archivos de Ejercicio Profesional Supervisado en Clínica Dental de San José Las Cabezas, Oratorio, Santa Rosa. Nota: Tratamientos realizados en el puesto de EPS.



**Imagen 5.24 y 5.25** de Dania Cruz. (Oratorio, Santa Rosa 2022). Archivos de Ejercicio Profesional Supervisado en Clínica Dental de San José Las Cabezas, Oratorio, Santa Rosa. Nota: Tratamientos realizados en el puesto de EPS.

## 5.2 CAPACITACIÓN DEL PERSONAL AUXILIAR

### 5.2.1 DESCRIPCIÓN DEL PROGRAMA

El papel de la asistente dental en la clínica es fundamental, ya que ejecuta funciones importantes como el manejo de la agenda de los pacientes y ayudar al odontólogo para que el proceso clínico sea más rápido y eficiente. Si la asistente dental apoya de manera adecuada al odontólogo, la clínica se vuelve más eficiente y se logra que la productividad clínica aumente en cantidad.

La función principal del personal auxiliar es asistir al odontólogo en los tratamientos y asegurarse de que el equipo y los materiales estén listos, desinfectados y esterilizados para poder atender al paciente.

Es necesario capacitar al personal auxiliar para que pueda comprender el manejo de la clínica, ya que algunos de ellos son nuevos en el tema de ser asistente o necesitan reforzar en ciertas áreas para que la clínica pueda ser atendida de una manera adecuada para el paciente.

Los temas impartidos a la asistente dental fueron designados por el Área de Odontología Socio - Preventiva, los cuales se desarrollaron mensualmente.

### **5.2.2 METODOLOGÍA Y FORMAS DE EVALUACIÓN**

Se realizaron las capacitaciones a la asistente dental con los temas proporcionados por el área de odontología socio preventiva. Estos temas fueron dados durante el transcurso de 8 meses, tiempo de duración del programa EPS. La asistente dental colaboró anteriormente en la clínica dental por 2 meses, tiempo en el cual aprendió ciertos manejos de la clínica. Estos conocimientos previos se tuvieron que reforzar, y se impartieron lo demás temas.

La metodología utilizada para desarrollar cada tema a la asistente dental fue la siguiente: con ayuda del folleto proporcionado por el área de OSP, se brindaba la información sobre el tema mensual a la asistente dental Glendy Paniagua. Se le explicaba cada sub tema de los folletos y se hacía énfasis en el uso de materiales o de instrumentos según el tema y de los nombres, para que ella los pudiera identificar rápidamente y así lograr un procedimiento clínico más eficaz. También se hizo uso de videos mensuales, ya que estos ayudaban mucho a aclarar las dudas de cómo se realizaban los procedimientos odontológicos. Los videos se explicaban y por último se resolvían las dudas que le surgieran a la asistente. Los links de cada video utilizado se colocaban en los informes mensuales de capacitación al personal auxiliar. Por último se realizaba una prueba oral y una prueba escrita, esta última proporcionada en el folleto. Las pruebas fueron de gran ayuda porque indicaban qué tanto la asistente dental comprendía de la metodología utilizada o si era necesario cambiar el método que se estaba aplicando. Tanto las pruebas escritas como orales, la asistente las resolvió de manera correcta.

### 5.2.3 TEMAS IMPARTIDOS AL PERSONAL AUXILIAR

Tabla 26

<b>TEMAS IMPARTIDOS A LO LARGO DE LOS 8 MESES AL PERSONAL AUXILIAR</b>		
<b>MES</b>	<b>TEMAS</b>	<b>CALIFICACIÓN</b>
<b>Febrero / Marzo</b>	<ul style="list-style-type: none"> <li>• <i>Funciones de la asistente dental</i></li> <li>• <i>Limpieza y esterilización de instrumentos</i></li> <li>• <i>Manejo de desechos tóxicos</i></li> <li>• <i>Equipo de uso dental</i></li> </ul>	100 puntos
<b>Marzo</b>	<ul style="list-style-type: none"> <li>• <i>Equipo dental parte 2</i></li> <li>• <i>Equipo dental parte 3</i></li> </ul>	100 puntos
<b>Abril</b>	<ul style="list-style-type: none"> <li>• <i>Fluoruros de uso tópico</i></li> </ul>	100 puntos
<b>Mayo</b>	<ul style="list-style-type: none"> <li>• <i>Instrumental básico de operatorio</i></li> </ul>	100 puntos
<b>Junio</b>	<ul style="list-style-type: none"> <li>• <i>Instrumental básico de cirugía y exodoncia</i></li> </ul>	100 puntos
<b>Julio</b>	<ul style="list-style-type: none"> <li>• <i>Amalgama</i></li> <li>• <i>Aislamiento</i></li> <li>• <i>Cementos</i></li> <li>• <i>Formocresol</i></li> <li>• <i>Resinas</i></li> <li>• <i>Sellantes de fosas y fisuras</i></li> <li>• <i>Fórceps y elevadores</i></li> </ul>	100 puntos
<b>Agosto/Septiembre</b>	<ul style="list-style-type: none"> <li>• <i>Instrumental de periodoncia</i></li> </ul>	100 puntos
<b>Octubre</b>	<ul style="list-style-type: none"> <li>• <i>Tipos de yesos en Odontología</i></li> </ul>	100 puntos

**Fuente:** Dania Cruz. (Oratorio, Santa Rosa 2022). Archivos de Ejercicio Profesional Supervisado en Clínica Dental Municipal San José Las Cabezas, Oratorio, Santa Rosa.

#### **5.2.4 ANÁLISIS DE RESULTADOS CON RELACIÓN A LOS CONOCIMIENTOS Y HABILIDADES ALCANZADOS POR EL PERSONAL AUXILIAR**

El uso de otros métodos para dar la capacitación a la asistente dental fue fundamental para la comprensión de los temas, gracias a los videos que se utilizaban mensualmente, la asistente podía observar el uso de materiales e instrumentos según el tema a capacitar. La asistente dental siempre tuvo buena disposición con cada tema para el aprendizaje.

Cada tema que se enseñaba a la asistente dental era bastante satisfactorio, ya que ella ponía mucho interés y cada tema procuraba ponerlo en práctica en la clínica. A los pocos meses de dar inicio el programa EPS la asistente ya tenía bastante práctica sobre el ingreso del paciente, los tipos de anestésicos que se utilizaban en cada paciente, y podía identificar los instrumentos de amalgama. Es importante destacar la perseverancia de la asistente para comprender cada tema, aunque a veces se le dificultaba por los términos odontológicos, los cuales se le explicaban de la mejor manera posible.

Se recomienda continuar con estas capacitaciones ya que no solo ayuda al odontólogo practicante, sino también al personal auxiliar a poder aprender otro tipo de trabajo que en algún futuro le pueda ayudar a superarse.




### 5.3 FOTOGRAFÍAS DE CAPACITACIÓN AL PERSONAL AUXILIAR



**Imagen 5.26** de Dania Crúz. (Oratorio, Santa Rosa 2022). Archivos de Ejercicio Profesional Supervisado en Clínica Dental de San José Las Cabezas, Oratorio, Santa Rosa. *Nota: Capacitación a la asistente dental Glendy Paniagua.*



**Imagen 5.27** de Dania Crúz. (Oratorio, Santa Rosa 2022). Archivos de Ejercicio Profesional Supervisado en Clínica Dental de San José Las Cabezas, Oratorio, Santa Rosa. *Nota: Capacitación a la asistente dental con ayuda de los instrumentos de la clínica.*



**Imagen 5.28** de Dania Crúz. (Oratorio, Santa Rosa 2022). Archivos de Ejercicio Profesional Supervisado en Clínica Dental de San José Las Cabezas, Oratorio, Santa Rosa. *Nota: Se realizaban pruebas orales a la asistente dental.*



**Imagen 5.29** de Dania Crúz. (Oratorio, Santa Rosa 2022). Archivos de Ejercicio Profesional Supervisado en Clínica Dental de San José Las Cabezas, Oratorio, Santa Rosa. *Nota: Uso de videos mensuales como apoyo al tema para capacitación al personal auxiliar.*



**Imagen 5.30** de Dania Crúz. (Oratorio, Santa Rosa 2022). Archivos de Ejercicio Profesional Supervisado en Clínica Dental de San José Las Cabezas, Oratorio, Santa Rosa. *Nota: La asistente dental realizaba las evaluaciones escritas al final de cada capacitación.*

## **6. SEMINARIOS REGIONALES Y EDUCACIÓN A DISTANCIA**

## **6.1 DESCRIPCIÓN DEL PROCESO DE EDUCACIÓN A DISTANCIA**

El curso Seminario Regional y Educación a Distancia es parte del último año de la carrera de Cirujano Dentista de la FOUSAC. Los objetivos de dicho curso fueron los siguientes:

- Analizar y evaluar artículos científicos mediante foros.
- Actualizar los conocimientos científicos y técnicos relacionados con la salud bucal.
- Ejecutar un seminario regional con el fin de actualizar conocimientos en ciertas áreas de la odontología.
- Trabajar y documentar un caso clínico en el cual el odontólogo practicante pueda poner en práctica los conocimientos adquiridos durante la carrera.

La metodología utilizada para realizar los foros fue la siguiente: cada mes se llevaba a cabo un foro virtual en el cual se proporcionaba dos artículos científicos con temas variados sobre Odontología, uno perteneciente a educación a distancia y el otro a seminario regional. Estos se debían leer y analizar para luego responder a preguntas formuladas en relación al contenido del artículo y la aplicación en la práctica del EPS. Posterior a esto, se interactuaba con los compañeros ya que se debía leer y analizar los comentarios de dos de ellos para después discutir. Los foros se realizaron mediante la plataforma, y fueron 5 foros de educación a distancia y 6 foros de seminario regional.

Para realizar el seminario regional, la metodología empleada fue la siguiente: por medio de comisiones organizadas por todos los estudiantes de EPS, se llevó a cabo por medio de la plataforma zoom, se invitaron a 5 conferencistas los días jueves 7 y viernes 8 de julio de 2022. El horario fue de 8 de la mañana a 3 de la tarde para impartir temas de interés odontológico. El objetivo principal del seminario fue un análisis del desarrollo del Programa del Ejercicio Profesional Supervisado. Cada estudiante debía comentar las dificultades y facilidades del puesto asignado a cada uno de ellos. Los estudiantes participaron en el seminario con los siguientes cargos: maestros de ceremonia, selección de temas, contactar a los conferencistas, elaboración de afiches y elaboración de diplomas.

Se elaboró un protocolo de bioseguridad que se entregó en el segundo mes del programa, para la elaboración se tomó en cuenta el puesto de EPS asignado a cada odontólogo practicante. Con base en esto, se realizó el protocolo sin excluir las indicaciones dadas en la plataforma.

Por último, se trabajó un caso clínico, que trató sobre manejo de emergencias o condiciones patológicas, y se llevó a cabo en un paciente atendido en el puesto de EPS. Este caso se llevó documentado a lo largo del Programa EPS con fotografías para hacer entrega como un artículo científico.

## 6.2 TEMAS DESARROLLADOS EN LOS SEMINARIOS REGIONALES

**Tabla 27**

<b>MES</b>	<b>TEMA</b>
<b>Marzo</b>	<i>Materiales de Obturación utilizados en dientes deciduos</i>
<b>Abril</b>	<i>Especificidad y Sensibilidad del sistema ICDAS</i>
<b>Mayo</b>	<i>Valoración de los Métodos de Análisis de Dentición Mixta Moyers y Tanaka-Johnston</i>
<b>Junio</b>	<i>Protocolo de Odontología Preventiva en Pacientes Cardiópatas</i>
<b>Julio</b>	<i>Protocolo de Extracciones en Ortodoncia</i>
<b>Agosto</b>	<i>Salud Bucodental Materno-Infantil</i>

**Fuente:** Dania Cruz. (Oratorio, Santa Rosa 2022). Archivos de Ejercicio Profesional Supervisado en Clínica Dental Municipal de San José Las Cabezas, Oratorio, Santa Rosa.

### 6.3 TEMAS DESARROLLADOS EN EDUCACIÓN A DISTANCIA

Tabla 28

<b>MES</b>	<b>TEMA</b>
<b>Marzo</b>	<i>Revascularización en dientes permanentes con ápice inmaduro y necrosis pulpar.</i>
<b>Abril</b>	<i>El sistema ICDAS como método complementario para el diagnóstico de caries dental.</i>
<b>Mayo</b>	<i>Efectividad del Análisis de Tanaka Johnston.</i>
<b>Junio</b>	<i>Toxicidad Sistémica de Anestésicos Locales.</i>
<b>Julio</b>	<i>Valoración de los métodos de Análisis de Dentición Mixta de Moyers y Tanaka-Johnston, en la predicción de diámetro mesiodistal de caninos y premolares no erupcionados.</i>

**Fuente:** Dania Cruz. (Oratorio, Santa Rosa 2022). Archivos de Ejercicio Profesional Supervisado en Clínica Dental Municipal de San José Las Cabezas, Oratorio, Santa Rosa.

## **6.2 CASO CLÍNICO**

# **BIOPSIA EXCISIONAL DE HIPERPLASIA FIBROSA EN BORDE LATERAL IZQUIERDO DE LENGUA**

**Dania Stella Cruz Gálvez**

### **Resumen**

La hiperplasia fibrosa es una lesión exofítica circunscrita y formada por tejido conectivo fibroso denso, cubierto por un epitelio escamoso estratificado. Se localiza con más frecuencia en la mucosa yugal, encía, lengua y paladar blando. Generalmente zonas donde se produce mayor roce, ya que su etiopatogenia parece estar relacionada con factores irritativos crónicos o traumáticos repetidos. El tratamiento consiste en la extirpación quirúrgica y la eliminación de los factores irritantes locales.

Se presenta un caso de tumoración unilateral de aspecto fibroso, de aproximadamente 5 años de evolución, localizada en borde lateral izquierdo de lengua. El tratamiento consistió en la extracción de la pieza 18 la cual en este caso es el factor irritante y posteriormente una biopsia excisional de la lesión con bisturí. El estudio histopatológico de la muestra confirmó el diagnóstico de hiperplasia fibrosa. Tras tres meses de seguimiento, el paciente no presentó ninguna recidiva.

### **Palabras Clave**

Biopsia excisional, hiperplasia fibrosa, lengua, nódulo, lesión, fractura dental, extracción.

## **Introducción**

El nódulo fibroso o hiperplasia fibrosa es la lesión exofítica más frecuente de la cavidad oral. En muchas ocasiones indistinguible del fibroma. Representa casi el 20% de las lesiones encontradas en la mucosa bucal. Es más frecuente en mujeres que en hombres y la mayor prevalencia se haya alrededor de la tercera década de la vida. Su etiología parece estar relacionada con factores irritativos crónicos o traumáticos repetidos, tales como malos hábitos, prótesis y aparatos ortodóncicos. También se le atribuye una etiología por succión de la mucosa (en diastemas) que tiende a ocupar los espacios vacíos. Puede localizarse en cualquier zona de la mucosa oral, aunque con más predilección por las regiones donde se produce mayor roce: mucosa yugal, encía, lengua y paladar blando. Se enfatiza que muchas de estas lesiones han sido diagnosticadas clínicamente, pero sin realización de la biopsia respectiva, lo cual puede afectar el diagnóstico apropiado y su tratamiento. Es importante destacar, que la presentación clínica y epidemiológica de la mayoría de las lesiones con crecimiento no neoplásico en la cavidad oral son muy similares, por lo que la identificación de estas obedece al estudio histológico.

Clínicamente aparece como una lesión generalmente única, bien definida, de crecimiento lento y auto

limitado, suele ser asintomática, de aspecto nodular, elevada, pedunculada y sésil, de tamaño variable. El color de la mucosa que la cubre es el de la mucosa normal, aunque ésta puede ser más pálida, tersa, lisa y brillante. Su consistencia puede variar desde firme y resilente a blanda y esponjosa. La histopatología de la hiperplasia fibrosa se caracteriza fundamentalmente por la presencia de proliferación de fibroblastos y fibras de colágena, rodeadas por una capa de epitelio escamoso estratificado delgado con crestas poco profundas. El diagnóstico diferencial debe establecerse con el resto de las lesiones exofíticas de los tejidos blandos bucales.

## **Presentación del Caso**

Mujer de 34 años, sin antecedentes médicos de interés, presentaba una tumoración asintomática de tres a cinco años de evolución aproximadamente, en borde lateral izquierdo de lengua, coincidiendo con el área de la pieza 18 la cual presenta fractura de la corona dental. El crecimiento de la lesión fue lento y en ningún momento presentó ulceraciones. La exploración intraoral mostró una masa exofítica de aspecto nodular y bien delimitada, de 3 x 2.5 cm de diámetro aproximadamente, localizada borde lateral izquierda en lengua. La tumoración presentaba un color similar a la mucosa adyacente,

forma ovoidal, base sésil, superficie lisa y una consistencia firme a la palpación (Imagen 1).

## Anamnesis

Paciente indica que tiene aproximadamente tres años o más de tener una bolita en su lengua. Comentó que en el mes de diciembre de 2020 acudió a consulta en la clínica dental, la evaluaron y le sugirieron que se realizara una biopsia, pero por aspectos económicos no pudo acudir a la consulta, ya que era en la ciudad de Guatemala.

Paciente presenta signos vitales normales, no presenta dolor y al examen clínico se observa una lesión en forma ovoidal, base sésil, color similar a la mucosa adyacente, superficie lisa, consistencia firme.

## Estado general de salud de la paciente

La paciente presenta un estado de salud excelente, no padece de ninguna enfermedad sistémica. (Imagen 1).

## Características Clínicas de la Hiperplasia Fibrosa

La hiperplasia fibrosa es una lesión reactiva inflamatoria hiperplásica de tejido conectivo, que prolifera de manera exagerada al trauma crónico. También se le denomina fibroma irritativo, fibroma traumático, fibroma oral, y fibroma fibromatosis, aunque el

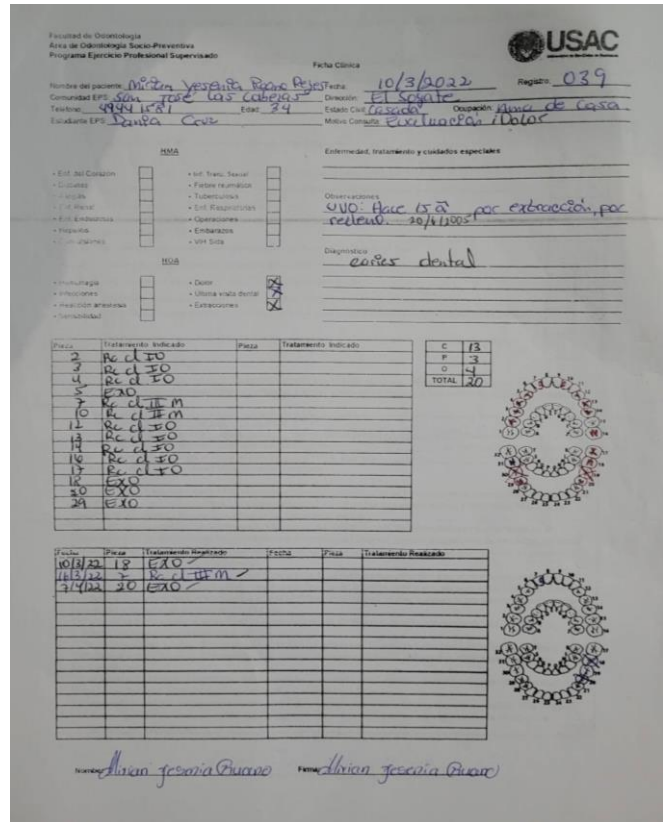


Imagen 1 de Dania Cruz. (Oratorio, Santa Rosa 2022). Archivos de Ejercicio Profesional Supervisado en Clínica Municipal San José Las Cabezas, Oratorio, Santa Rosa.

Fotografía de la ficha clínica de la paciente.

término de fibroma hace referencia a una neoplasia proliferativa benigna de los fibroblastos, lo cual dista del origen de esta lesión. Por ello, se prefiere utilizar el término de hiperplasia fibrosa, pues implícitamente lo describe como una respuesta tisular reactiva, al mismo tiempo de que especifica su apariencia clínica y su patogénesis. La hiperplasia fibrosa puede ocurrir en cualquier parte de la cavidad bucal, si bien el sitio predominante es en mucosa yugal a lo largo del plano de oclusión, también puede presentarse en encía, lengua (dorso o borde lateral de lengua), labio, reborde alveolar edéntulo y



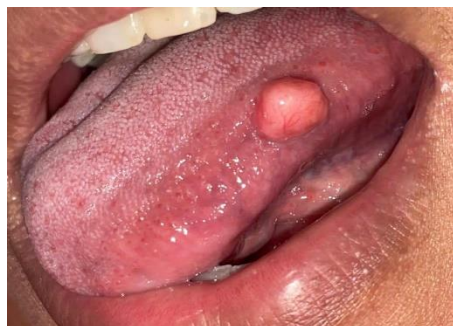**Tabla 1. Características Clínicas de la Hiperplasia Fibrosa**

<b>Características</b>	<b>Hallazgo específico</b>
<i>Sintomatología</i>	<ul style="list-style-type: none"> <li>• <b>Asintomático.</b></li> <li>• El paciente generalmente es consciente de la presencia de la lesión por lo que permanece por un tiempo prolongado sin tratamiento alguno, a consecuencia de la carencia de síntomas.</li> </ul>
<i>Crecimiento</i>	<ul style="list-style-type: none"> <li>• <b>Lento.</b></li> <li>• El crecimiento lento se debe al bajo índice mitótico.</li> </ul>
<i>Consistencia</i>	<ul style="list-style-type: none"> <li>• <b>Suave o dura.</b></li> </ul>
<i>Contorno</i>	<ul style="list-style-type: none"> <li>• <b>Bien definido y limitado.</b></li> </ul>
<i>Tipo de base</i>	<ul style="list-style-type: none"> <li>• <b>Sésil o pedunculada.</b></li> </ul>
<i>Forma</i>	<ul style="list-style-type: none"> <li>• <b>Redondeada u ovoide.</b></li> </ul>
<i>Color</i>	<ul style="list-style-type: none"> <li>• <b>Similar al tejido circundante.</b></li> <li>• La causa se debe a la reducida vascularidad. Sin embargo, puede ser más pálido por la hiperqueratosis epitelial o, también, estar ulcerada por trauma.</li> </ul>
<i>Tamaño</i>	<ul style="list-style-type: none"> <li>• <b>Menor a 20 mm,</b> a pesar de que existen estudios que describen lesiones mayores.</li> </ul>
<i>Edad</i>	<ul style="list-style-type: none"> <li>• <b>A cualquier edad.</b></li> </ul>
<i>Género</i>	<ul style="list-style-type: none"> <li>• <b>Proporción doble en mujeres en comparación a varones.</b></li> <li>• Se piensa que las hormonas tienen un papel importante en la etiología. En un estudio de Santa Santos y colaboradores (2014), se señala que la hiperplasia fibrosa afecta a población de todas las edades y a ambos géneros, no obstante, se describe que prevalece el grupo de mujeres adultas. Igualmente, el estudio de Reddy y colaboradores (2012), indica que estas lesiones se observan ligeramente más en mujeres. De la misma forma, se sugiere que la predilección en adultos es, probablemente, relacionada a las características físicas en este rango de edad, lo cual incluye uso de dentaduras, hábito de mordida de labio inferior, mordida crónica de mejilla, entre otros.</li> </ul>
<i>Malignidad</i>	<ul style="list-style-type: none"> <li>• <b>No.</b></li> </ul>

paladar, esta última zona es poco común debido a las pocas posibilidades de trauma local. Las características clínicas de la hiperplasia fibrosa se puntualizan en la **tabla 1**, lo que ayuda a identificar los detalles para realizar el diagnóstico de la lesión.

### Datos Clínicos de la lesión del caso

Nódulo en borde izquierdo de lengua, que mide 3 x 2.5 cm aproximadamente, forma ovoidal, base sésil, color similar a la mucosa adyacente, superficie lisa, consistencia firme, asintomático, con 3 a 5 años de evolución (**Imagen 2**).



**Imagen 2** de Dania Cruz. (Oratorio, Santa Rosa 2022). Archivos de Ejercicio Profesional Supervisado en Clínica Municipal San José Las Cabezas, Oratorio, Santa Rosa.

Fotografía Clínica del Caso. Imagen inicial de la lesión donde se pueden observar los datos clínicos mencionados.

### Diagnóstico Diferencial

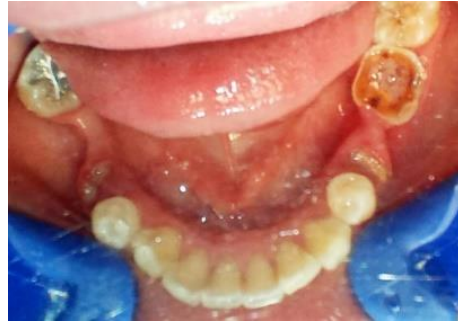Es importante mencionar que el diagnóstico diferencial puede

depender de la zona de localización, a pesar de que es un sobrecrecimiento de tejido suave, con características similares a las estructuras circundantes normales. En esta categoría se deben de considerar:

- Neurofibroma
- Lipoma
- Hemangioma y granuloma piógeno
- Papiloma
- Fibroma periférico osificante
- Fibroma de células gigante, fibroma odontogénico periférico, tumor odontogénico periférico adenomatoide, granuloma gigante de células periféricas, ameloblastoma periférico.
- Neurilemoma intraoral
- Quiste odontogénico calcificante periférico
- Mucocele
- Linfagioma
- Tumor maligno de células salivales
- Carcinoma verrucoso pequeño

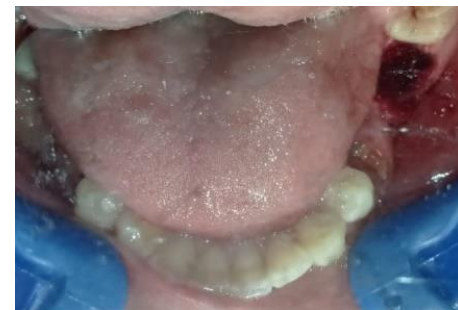## Tratamiento

La paciente acudió a su cita el día 10 de marzo del presente año, e indicó que necesita una evaluación. Se observó el nódulo en el borde lateral izquierdo de lengua y también la fractura dental de la pieza 18 (**Imagen 3**). En esta misma cita se realizó la extracción de la pieza 18 para remover el factor irritante (**Imagen 4**). Posteriormente se realizaron 2 citas de control, y no se observó ninguna disminución del tamaño del nódulo (**Imagen 5, 6**).



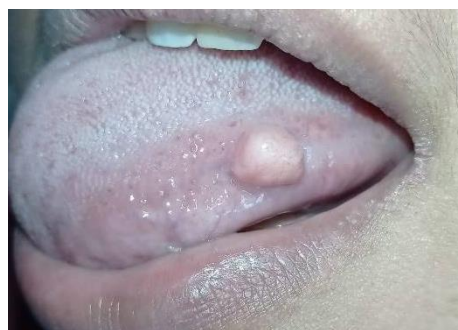**Imagen 3** de Dania Cruz. (Oratorio, Santa Rosa 2022). Archivos de Ejercicio Profesional Supervisado en Clínica Municipal San José Las Cabezas, Oratorio, Santa Rosa.

Fotografía oclusal. Se observa la fractura de la pieza 18 identificando el factor irritante de la lesión.



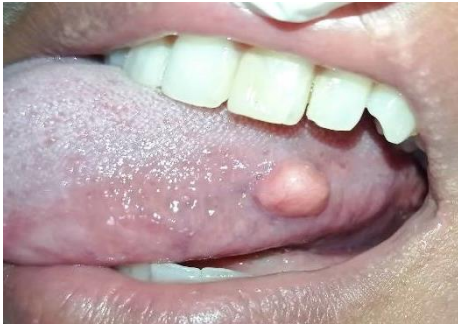**Imagen 4** de Dania Cruz. (Oratorio, Santa Rosa 2022). Archivos de Ejercicio Profesional Supervisado en Clínica Municipal San José Las Cabezas, Oratorio, Santa Rosa.

Fotografía Oclusal. Se realizó la extracción de la pieza 18 como inicio de tratamiento de la lesión, se programó citas de evaluaciones.



**Imagen 5** de Dania Cruz. (Oratorio, Santa Rosa 2022). Archivos de Ejercicio Profesional Supervisado en Clínica Municipal San José Las Cabezas, Oratorio, Santa Rosa.

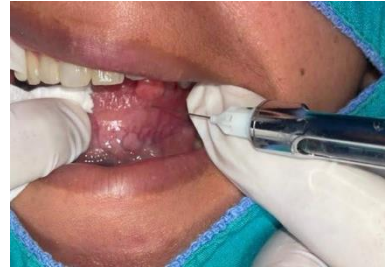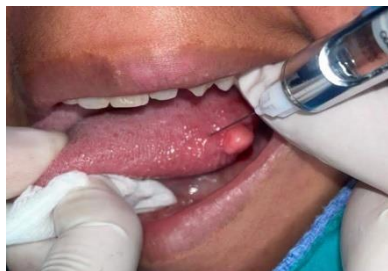Fotografía Clínica del Caso. En la primera cita de evaluación realizada el 16 de marzo del presente año se observó que el nódulo no disminuyó de tamaño con la eliminación del factor irritante, por lo que se procedió a agendar otra cita de control.



**Imagen 6** de Dania Cruz. (Oratorio, Santa Rosa 2022). Archivos de Ejercicio Profesional Supervisado en Clínica Municipal San José Las Cabezas, Oratorio, Santa Rosa.

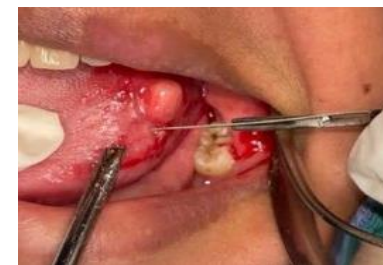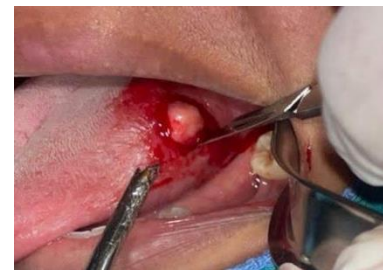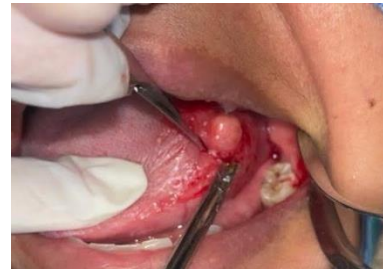Fotografía Clínica del Caso. En la segunda cita de evaluación realizada el 7 de abril del presente año, después de un mes de haber realizado la eliminación del factor irritante, se observó que la lesión no había disminuido de tamaño, por lo que se procedió a continuar con el tratamiento.

Se decidió explicarle la situación a la paciente y programar la cirugía y toma del tejido para realizar una biopsia el día 29 de abril. Para el día de la cita de la cirugía, se utilizó solución anestésica al 2% con vasoconstrictor alrededor de la lesión y nunca dentro de la misma (**Imagen 7, 8**). Se realizó tracción manual de la lengua para ayudar a tener una mejor visión del nódulo, realización del corte excisional en la base del nódulo siguiendo el eje longitudinal de la lengua por medio de bisturí (**Imagen 9, 10, 11**). Se procedió a realizar la remoción del tejido (**Imagen 12, 13, 14, 15, 16,**) para terminar con la realización de puntos de sutura (**18, 19, 20, 21, 22**).



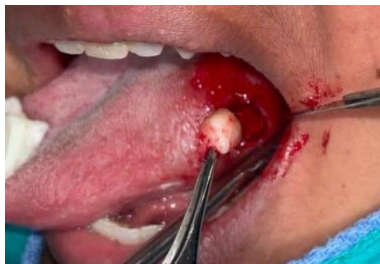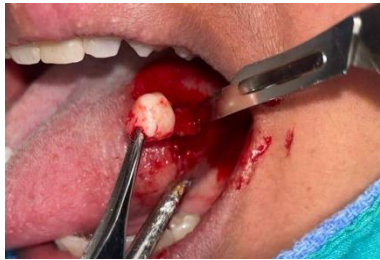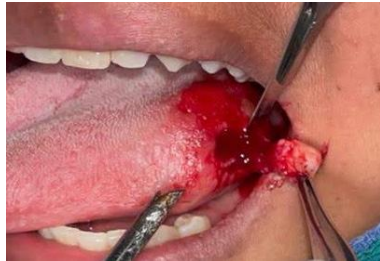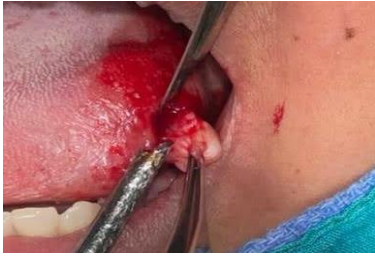**Imagen 7 y 8** de Dania Cruz. (Oratorio, Santa Rosa 2022). Archivos de Ejercicio Profesional Supervisado en Clínica Municipal San José Las Cabezas, Oratorio, Santa Rosa.

Fotografías de la cirugía. Se inició colocando anestesia alrededor de la lesión, el anestésico utilizado fue lidocaína al 2%.



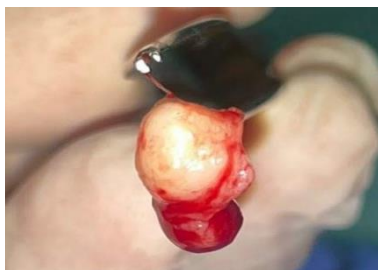**Imagen 9, 10, y 11** de Dania Cruz. (Oratorio, Santa Rosa 2022). Archivos de Ejercicio Profesional Supervisado en Clínica Municipal San José Las Cabezas, Oratorio, Santa Rosa.

Fotografías de la cirugía. Se realizó incisión alrededor del nódulo con bisturí para posteriormente retirarla.



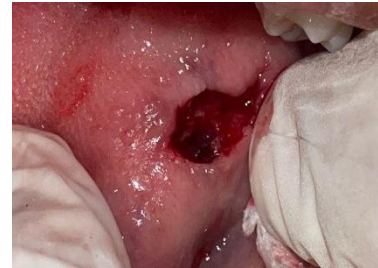**Imagen 12, 13, 14, y 15** de Dania Cruz. (Oratorio, Santa Rosa 2022). Archivos de Ejercicio Profesional Supervisado en Clínica Municipal San José Las Cabezas, Oratorio, Santa Rosa.

Fotografías de la Cirugía. Se observa la remoción de la lesión.



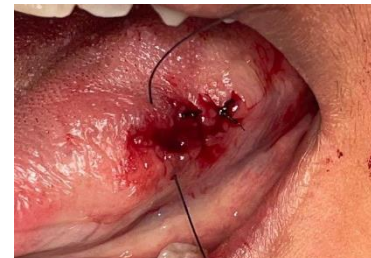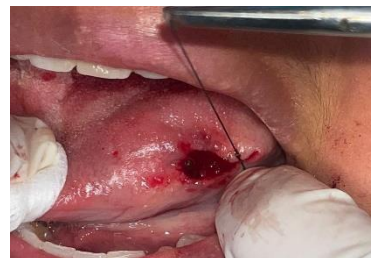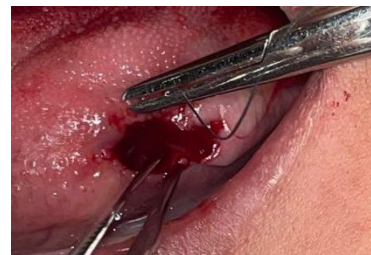**Imagen 16** de Dania Cruz. (Oratorio, Santa Rosa 2022). Archivos de Ejercicio Profesional Supervisado en Clínica Municipal San José Las Cabezas, Oratorio, Santa Rosa.

Fotografías del Tejido. Nódulo ya retirado de la lengua de la paciente, se puede observar con detalles las características clínicas de la lesión.



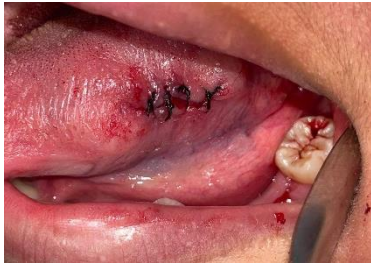**Imagen 17** de Dania Cruz. (Oratorio, Santa Rosa 2022). Archivos de Ejercicio Profesional Supervisado en Clínica Municipal San José Las Cabezas, Oratorio, Santa Rosa.

Fotografía Clínica del Caso. Fotografía de la lengua después de retirar por completo el tejido sin haber realizado los puntos de sutura, manteniendo siempre la integridad de la zona de la lesión.



**Imagen 18, 19 y 20** de Dania Cruz. (Oratorio, Santa Rosa 2022). Archivos de Ejercicio Profesional Supervisado en Clínica Municipal San José Las Cabezas, Oratorio, Santa Rosa.


Fotografías de la Cirugía. Después de retirar la lesión se procedió a realizar cuatro puntos de sutura.



**Imagen 21** de Dania Cruz. (Oratorio, Santa Rosa 2022). Archivos de Ejercicio Profesional Supervisado en Clínica Municipal San José Las Cabezas, Oratorio, Santa Rosa.

Fotografía Clínica del Caso. Fotografía de la lengua de la paciente al terminar la cirugía.

Se procedió a sumergir la muestra en formaldehído y se llevó al laboratorio correspondiente para su análisis (**Imagen 22**).



**Imagen 22** de Dania Cruz. (Oratorio, Santa Rosa 2022). Archivos de Ejercicio Profesional Supervisado en Clínica Municipal San José Las Cabezas, Oratorio, Santa Rosa.

Fotografía del tejido. Se observa el tejido dentro del formaldehído para llevar al laboratorio a realizar el estudio histopatológico.

## Resultados

Se llevó el tejido al laboratorio para su estudio histopatológico y lograr dar un correcto diagnóstico definitivo para la paciente. El resultado obtenido de la toma de muestra para biopsia fue: **HIPERPLASIA FIBROSA**, en borde lateral izquierdo de lengua/biopsia excisional (**Imagen 23**).

A continuación, se mencionará la descripción macroscópica y microscópica de la biopsia realizada.

## Descripción Macroscópica

Se recibió fijado en formalina fragmentado de tejido blando de forma circular, de color blanquecino con áreas parduzcas que medían en su totalidad 12 x 7 x 3 mm, con superficie lisa, base sésil y consistencia firme al corte. Se procesó en su totalidad para estudio histopatológico (**Imagen 23**).

FOUSAC Facultad de Odontología Universidad de San Carlos de Guatemala		LABORATORIO DE HISTOPATOLOGÍA "DR. CÉSAR LÓPEZ ACEVEDO"	
ESTUDIO HISTOPATOLÓGICO		P-20-04-22	
PACIENTE: Miriam Yessenia Ruano Reyes		EDAD: 34 años	SEXO: F
REGISTRO: Externo	CLÍNICA: FOUSAC		
SOLICITANTE: O.P. Dania Stella Cruz Gálvez	No Recibo: 1484333		
<b>DATOS CLÍNICOS:</b>			
Nódulo en borde izquierdo de lengua, que mide 3 x 2.5 cm aproximadamente, forma ovoidal, base sésil, color similar a la mucosa adyacente, superficie lisa, consistencia firme, asintomático con tres años de evolución.			
<b>DESCRIPCIÓN MACROSCÓPICA:</b>			
Se recibe fijado en formalina fragmento de tejido blando de forma circular, de color blanquecino con áreas parduzcas que miden en su totalidad 12 x 7 x 3 mm, con superficie lisa, base sésil y consistencia firme al corte. Se procesa en su totalidad para estudio histopatológico.			
<b>DESCRIPCIÓN MICROSCÓPICA:</b>			
En las secciones estudiadas se identifica lesión reactiva de estirpe mesenquimatosa caracterizada por la proliferación de fibras de colágeno, algunas densamente colagenizadas, entremezcladas entre sí y rodeando vasos sanguíneos de pequeño y mediano calibre, así como con infiltrado inflamatorio de predominio linfocitario y elementos fusocelulares. El epitelio que cubre la lesión es de tipo escamoso estratificado de características normales.			
<b>DIAGNÓSTICO: HIPERPLASIA FIBROSA</b>			
		Dr. Manolo Orellana Higueros Médico y Patólogo Colegiado Nombre y firma del Patólogo Maxilofacial	
Edificio M-4, segundo nivel. Ciudad Universitaria, zona 12. Guatemala, Centroamérica. Teléfono: 2418-8200			

**Imagen 23** de Dania Cruz. (Oratorio, Santa Rosa 2022). Archivos de Ejercicio Profesional Supervisado en Clínica Municipal San José Las Cabezas, Oratorio, Santa Rosa.

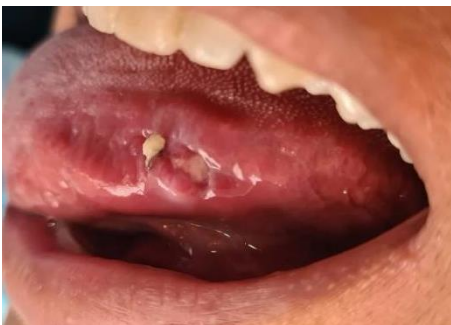Fotografía de los resultados de la biopsia realizada al tejido del caso presentado.

## Descripción Microscópica

En las secciones estudiadas se identificó lesión reactiva de estirpe mesenquimatoso caracterizada por la proliferación de fibras de colágeno, algunas densamente colagenizadas, entremezcladas entre sí y rodeando vasos sanguíneos de pequeño y mediano calibre, así como con infiltrado inflamatorio de predominio linfocitario y elementos fusocelulares. El epitelio que cubre la lesión era de tipo escamoso estratificado de características normales (**Imagen 23**).

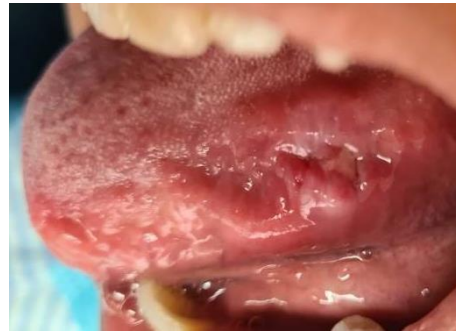## Resultados Clínicos de la Cirugía

Se realizó la eliminación de los puntos de sutura el día viernes 6 de mayo a los 8 días de la cirugía, y se efectuó una evaluación del avance de la paciente (**Imagen 24**).



**Imagen 24** de Dania Cruz. (Oratorio, Santa Rosa 2022). Archivos de Ejercicio Profesional Supervisado en Clínica Municipal San José Las Cabezas, Oratorio, Santa Rosa.

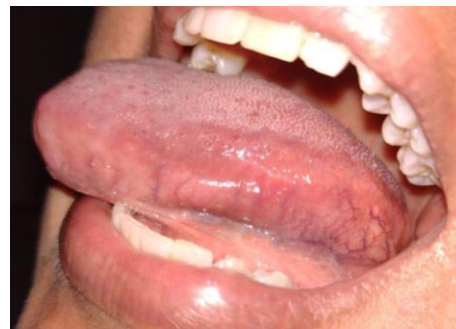Fotografía Clínica del Caso. En la imagen se observa la cirugía después de 8 días de realizada, se procedió a retirar los puntos de sutura de la paciente.



**Imagen 25** de Dania Cruz. (Oratorio, Santa Rosa 2022). Archivos de Ejercicio Profesional Supervisado en Clínica Municipal San José Las Cabezas, Oratorio, Santa Rosa.

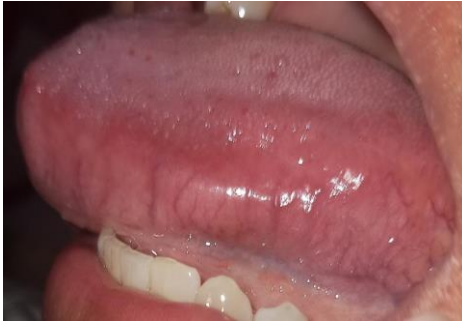Fotografía Clínica del Caso. Se observa el resultado de la cirugía ya sin puntos de sutura donde la evolución de la paciente ha sido favorable, aunque todavía se observa enrojecimiento e inflamación del tejido.

Se realizaron citas de evaluaciones después de retirar los puntos de sutura, la primera evaluación se realizó el día 30 de mayo (**Imagen 26**) y la segunda el 1 de julio (**Imagen 27**).



**Imagen 26** de Dania Cruz. (Oratorio, Santa Rosa 2022). Archivos de Ejercicio Profesional Supervisado en Clínica Municipal San José Las Cabezas, Oratorio, Santa Rosa.

Fotografía de primera evaluación después de retirar los puntos de sutura. Se observó el borde lateral izquierdo de lengua después de 30 días de haber realizado la cirugía, donde el tejido ya tiene un aspecto normal, ya no hay inflamación ni enrojecimiento.



**Imagen 27** de Dania Cruz. (Oratorio, Santa Rosa 2022). Archivos de Ejercicio Profesional Supervisado en Clínica Municipal San José Las Cabezas, Oratorio, Santa Rosa.

Fotografía de segunda evaluación después de haber retirado los puntos de sutura. Se observó el tejido de la lengua con un aspecto normal, la segunda evaluación se realizó a los tres meses de la cirugía.

## Discusión

Las lesiones de la mucosa oral son lesiones que producen una alteración de su estructura en cuanto a color, aspecto o pérdida de integridad de la superficie, ya que está expuesta a estímulos externos e internos, que pueden provocar desde lesiones de desarrollo, lesiones reactivas e inflamatorias hasta lesiones neoplásicas, interfiriendo con la calidad de vida del paciente. La hiperplasia fibrosa es la lesión reactiva local más común en cavidad oral, el conocimiento de lesiones comunes en cavidad oral y sus características clínicas e histológicas es fundamental, en beneficio de un diagnóstico temprano y un manejo apropiado. Se deben descartar lesiones con una apariencia similar a una hiperplasia fibrosa que pueda afectar las opciones de tratamiento. Esta revisión permite presentar un tipo de lesión común, como es la hiperplasia fibrosa, que frecuentemente no adquiere la

importancia correspondiente por los profesionales, pero que es relevante realizar su diagnóstico mediante una detallada historia clínica, descripción exacta de la lesión, en cuanto a tamaño, forma, color, evolución y textura, entre otros; y obtener así una documentación completa de la patología a tratar; mediante la necesidad de un diagnóstico histológico para confirmación del tipo de lesión, y brindar un manejo adecuado de la patología oral. Es claro, que la histopatología es el estándar de oro ante toda lesión en cavidad oral para poder determinar el diagnóstico preciso.

## Conclusiones

- Las características clínicas que presenta la Hiperplasia Fibrosa ayudan en su diagnóstico inicial y presuntivo, por lo que es importante que el profesional de la salud bucal las conozca y sepa identificarlas a primera instancia dentro de su práctica diaria.
- Es significativo señalar, que la hiperplasia fibrosa es una afección común en la cavidad oral con una alta predisposición en mujeres.
- La correcta elaboración de la historia clínica y anamnesis ayudará en el conocimiento de posibles factores etiológicos que hayan podido desencadenar o verse implicados en la aparición de la hiperplasia fibrosa, como es el trauma oclusal.

- El estudio histopatológico de esta lesión en boca es el que define el diagnóstico final.
- La técnica quirúrgica debe garantizar un buen manejo de tejidos, así como la buena recuperación de la zona operada para mantener la integridad de la zona afectada.

### **Bibliografías**

1. Casian Romero A, Trejo Quiroz P, De León Torres C, Carmona Ruiz D. (2011). Hiperplasia Fibrosa Inflamatoria: reporte de un caso. *Rev. Clin. Periodoncia Implantol. Rehabilitac. Oral.*, 4(2), 74-79.
2. López-Labardy J. (2009). Estudio epidemiológico del fibroma traumático en una muestra de la población venezolana durante el periodo 1991-2001. *Acta Odontológica Venezolana*, 47(3).
3. Muñante-Cardenas JL, Jaimes M, Olate S, Albergaria-Barbosa JR. (2009). Consideraciones actuales en hiperplasia fibrosa inflamatoria. *Acta Odontológica Venezolana*, 47(2).
4. Pérez Elizondo AD, Del pino GT, López Salgado ML. (2010). Hiperplasia epitelial focal: actualidades y tratamiento. *Asociación Mexicana de Cirugía Oral y Maxilofacial, Colegio Mexicano de Cirugía Oral y Maxilofacial, AC.*, 6(3), 111-115.
5. Suárez D, Vanegas S, Santos M, Godoy A. (2011). Fibroma traumático: evaluación clínica e histológica de un caso. *Acta Bioclínica*, 1.
6. Rodríguez Chessa J, Olate S, Henrique Duque M, Albergaria Barbosa JR, Mazzone R, Fernández Moreira RW. (2007). Hiperplasia Fibrosa Traumática asociada a implante ortodóntico. Reporte de un caso. *Int. J. Odontostomat.*, 1(1), 47-52.
7. *Odontostomat.*, 1(1), 47-52.



## CONCLUSIONES

- Por medio de educación en salud bucal se le ayuda al paciente a tener conocimiento de las condiciones de higiene bucal que debe mantener, y se guía a las personas sobre el cuidado dental.
- Se ha logrado uno de los objetivos del programa, que era hacer reflexionar al paciente sobre la importancia de preservar piezas dentales en boca.
- Devolver salud por medio del programa EPS a la comunidad San José Las Cabezas, a pesar del desinterés y falta de conocimiento de la población en general.
- Para ayudar en la higiene bucal de los niños de la aldea, lo principal es que el padre aprenda sobre el cuidado que debe de tener con el paciente y la obligación que tiene de ayudarlo a tener una buena higiene bucal.
- El COVID-19 creó valor sobre los procesos de bioseguridad que se utilizan y con ello se reforzaron las medidas para evitar enfermedades infecto-contagiosas.
- El trabajo del asistente dental es de suma importancia durante el Ejercicio Profesional Supervisado, ya que se garantizó mayor productividad y menor desgaste físico para el odontólogo.
- Las mejoras a la clínica ayudan a que permanezca en buenas condiciones de uso.

## RECOMENDACIONES

- Continuar con el aprovechamiento de la tecnología, como se ha realizado en los últimos períodos del Ejercicio Profesional Supervisado (EPS).
- Continuar con las capacitaciones al personal auxiliar, ya que es de gran beneficio para el odontólogo practicante como a la asistente.
- Mantener las barreras de protección al momento de atender al paciente, ya ayudan de gran manera a prevenir el contagio de COVID 19.
- Mantener un protocolo de bioseguridad, ya que es de guía para la atención clínica.
- Continuar realizando el protocolo de esterilización para que el odontólogo practicante tenga conocimiento si se está realizando bien el proceso en el puesto de EPS.
- Continuar con los proyectos comunitarios, ya que son de gran ayuda a las personas de las aldeas donde se realiza el EPS.

## BIBLIOGRAFÍAS

1. American Academy of Pediatric Dentistry. (2017). **Use of pit and fissure sealants**. Chicago: PubMed, pp. 15-80.
2. Barreda, R. A. et al. (2020). **Protocolo de bioseguridad odontológica con énfasis en Covid-19**. Guatemala: Colegio Estomatológico de Guatemala. (en línea). Consultado el 3 de marzo de 2022. Disponible en: [https://www.fdiworlddental.org/sites/default/files/media/documents/protocolo\\_de\\_bioseguridad\\_odontologica\\_con\\_énfasis\\_en\\_covid-19.pdf](https://www.fdiworlddental.org/sites/default/files/media/documents/protocolo_de_bioseguridad_odontologica_con_énfasis_en_covid-19.pdf) pp.41.
3. Bonnetti, D. and Clarkson, J. E. (2016). **Fluoride varnish for caries prevention: efficacy and implementation**. Estados Unidos: PubMed, pp. 47.
4. Casian Romero, A. et al. (2011). **Hiperplasia fibrosa inflamatoria: reporte de un caso periodoncia implantología rehabilitación oral**. Revista Clínica de Periodoncia, Implantología y Rehabilitación Oral. 4(2):74-79.
5. Cortés, V.; Carrasco, F., y Vergara, C. (2014). **Prevalencia de edentulismo parcial y total en Islas Butachauques y Tac, Quemchi**. Revista Chilena de Salud Pública. 18(3):257.
6. Gómez, L.H. et al. (2020). **Protocolo odontológico ante el SARS-CoV2 (COVID-19) en atención primaria**. España: Servicio Canario de la Salud. (en línea). Consultado el 5 de marzo de 2022. Disponible en: [http://coelp.es/images/Protocolo\\_USO\\_COVID19.pdf](http://coelp.es/images/Protocolo_USO_COVID19.pdf)

7. IGSS (Instituto Guatemalteco de Seguridad Social). (2020). **Equipo de protección personal según niveles de protección.** (en línea). Guatemala: Consultado el 5 de marzo. Disponible en: <https://www.igssgt.org/wp-content/uploads/2020/05/Equipo-de-Proteccion-Personal-segun-niveles-de-proteccion-IGSS.pdf>
8. López-Labardy, J. (2009). **Estudio epidemiológico del fibroma traumático en una muestra de la población venezolana durante el periodo 1991-2001.** Acta Odontológica Venezolana. 47(3):47-49.
9. Muñante-Cardenas, J. L. et al. (2009). **Consideraciones actuales en hiperplasia fibrosa inflamatoria.** Acta Odontológica Venezolana. 47(2): 4-40.
10. OMS. (Organización Mundial de la Salud). (2021). **Información básica sobre Covid 19.** (en línea). Ginebra, Suiza: Consultado el 3 de marzo de 2022. Obtenido en: <https://www.who.int/es/news-room/questions-and-answers/item/coronavirus-disease-covid-19>
11. Pérez Elizondo A. D. y López Salgado M. L. (2010). **Hiperplasia epitelial focal: actualidades y tratamiento.** Asociación Mexicana de Cirugía Oral y Maxilofacial, Colegio Mexicano de Cirugía Oral y Maxilofacial. 6(3): 111-115.
12. Rodríguez Chessa, J. et al. (2007). **Hiperplasia fibrosa traumática asociada a implante ortodóntico. Reporte de un caso.** 1(1):47-52.

13. Suarez, D.; Vanegas, S. y Santos, G.A. (2011). **Fibroma traumático: evaluación clínica e histológica de un caso.** México: Nueva Editorial Interamericana, Acta Bioclinica, v.1. pp. 90-99.

VoBo 28/11/2022



*Lic. Lybny Oziel Mejía Romero*



El siguiente cuestionario fue el instrumento de recolección de datos de la Investigación Única de EPS, en la Clínica Municipal San José Las Cabezas, Oratorio, Santa Rosa.

**Cuestionario previo a brinda una cita en la clínica dental ante emergencia COVID-19**

Nombre y Apellido: \_\_\_\_\_ Edad: \_\_\_\_\_  
 Fecha de nacimiento: \_\_\_\_\_ Sexo: \_\_\_\_\_  
 Dirección: \_\_\_\_\_ Tel: \_\_\_\_\_  
 Correo electrónico: \_\_\_\_\_ Cel: \_\_\_\_\_

Marque con una "X" su respuesta a las siguientes preguntas:

	SI	NO
1 ¿Tiene fiebre o ha tenido fiebre en estos últimos 14 días, mayor a 37.5 C°?		
2 ¿Ha tenido dificultad respiratoria, tos, o problema respiratorio recientemente o en los últimos 14 días?		
3 ¿Ha viajado durante estos últimos 14 días?		
4 ¿Ha tenido contacto con algún familiar, amigo, compañero de trabajo u otra persona que viajó durante estos últimos 14 días?		
5 ¿Ha tenido o tiene diarrea u otras molestias digestivas en los últimos 14 días?		
6 ¿Tiene o ha tenido sensación de mucho cansancio o malestar en los últimos 14 días?		
7 ¿Ha notado una pérdida del gusto u olfato en los últimos 14 días?		
8 ¿Ha tenido contacto con alguna persona que está o estuvo en cuarentena domiciliar?		
9 ¿Ha tenido contacto con alguna persona que tuvo o tiene fiebre o problemas respiratorios en estos últimos 14 días?		
10 ¿Ha participado en estos últimos 14 días en algún evento en el cual tuvo contacto con personas que no conoce?		

**Nota:** si un paciente responde "FIRMATIVAMENTE" una de estas preguntas, indíquelo que se ponga en contacto al Departamento de Epidemiología al 2445-4040 o al 1517 y evite salir hasta que le indiquen el procedimiento a seguir.

Puesto: \_\_\_\_\_  
 Yo \_\_\_\_\_, con número de DPI \_\_\_\_\_, mayor de edad, en mi propio nombre y representación o como padre/ madre o tutor legal de \_\_\_\_\_ en pleno uso de mis facultades, libre y voluntariamente declaro que el estudiante del programa EPS \_\_\_\_\_ me ha brindado información suficiente, completa y clara. Entiendo lo siguiente:

- He sido debidamente informado de las recomendaciones de distanciamiento de 1.5 metros entre las personas (distanciamiento social), pero para brindar una adecuada atención odontológica es imposible mantenerla, debido a la cercanía física entre el odontólogo y el paciente necesaria para realizar los tratamientos dentales.
- Fui debidamente advertido del alto riesgo de transmisión del virus SARS Cov2, de la presencia de otras personas en el consultorio y las características de los procedimientos odontológicos (como por ejemplo la generación de aerosoles), en virtud de lo cual no es posible asegurar un riesgo nulo de transmisión del virus, aun cumpliendo todos los protocolos de protección, seguridad e higiene disponibles e instaurados.
- Se me indicó que debido a disposiciones del Ministerio de Salud Pública y Asistencia Social no se recomienda atención odontológica de pacientes que presenten o hayan presentado fiebre, dificultad respiratoria, tos seca, secreción nasal, dolor de garganta u otros posiblemente relacionados al virus SARS Cov2 en los últimos 14 días. Tampoco si han estado en contacto con personas confirmadas de portar el virus SARS Cov2.
- Por lo tanto confirmo que no presento ni he presentado ningún síntoma mencionado anteriormente y no he estado en contacto con personas portadoras del virus.
- Se me informa que la atención odontológica no está recomendada para tratamientos electivos o de rutina no urgentes, limitándose a tratar urgencias o emergencias (por ejemplo traumatismo, infección, inflamación, dolor intenso, sangrado prolongado, etc).
- Las medidas de higiene recomendadas debo respetarlas y cumplirlas antes, durante y después de la atención odontológica, para salvaguardar mi salud, la del personal de la clínica, mi familia y la de las demás personas.

Entendiendo lo anterior, y al ser aclaradas todas mis dudas sobre el tratamiento a realizar, alternativas posibles y los riesgos mediante explicaciones claras y sencillas, estoy completamente informado/a y doy mi consentimiento a la realización del tratamiento correspondiente.

\_\_\_\_\_  
 Nombre y Firma o huella digital (paciente o representante).

El siguiente cuestionario fue el instrumento de recolección de datos de la Investigación Única de EPS, en la Clínica Municipal San José Las Cabezas, Oratorio, Santa Rosa.













**UNIVERSIDAD DE SAN CARLOS DE GUATEMALA**  
**Facultad de Odontología**  
**Área de Odontología Socio-Preventiva**  
**Investigación Única Programa EPS**

No. DE BOLETA

FECHA DE ENTREVISTA


1. DATOS DEL PACIENTE				
P0101	P0102	P0103	P0104	
PRIMER NOMBRE	SEGUNDO NOMBRE	PRIMER APELLIDO	SEGUNDO APELLIDO	
P0105	P0106	P0107		
EDAD	SEXO	NÚMERO DE CELULAR		
<input type="text"/> <input type="text"/>	1. FEMENINO <input type="checkbox"/> 2. MASCULINO <input type="checkbox"/>	<input type="text"/> <input type="text"/> <input type="text"/> <input type="text"/> <input type="text"/> <input type="text"/>		
P0108	P0109	P0110		
GRUPO ÉTNICO	DIRECCIÓN DE LA VIVIENDA	NOMBRE DE LA COMUNIDAD		
1. INDÍGENA <input type="checkbox"/> 2. NO INDÍGENA <input type="checkbox"/>				
2. NOMBRE DEL ESTUDIANTE EPS				
P0201	P0202	P0203	P0204	
PRIMER NOMBRE	SEGUNDO NOMBRE	PRIMER APELLIDO	SEGUNDO APELLIDO	
P0205	P0206			
NÚMERO DE CARNÉ	GRUPO EPS			
<input type="text"/> <input type="text"/> <input type="text"/> <input type="text"/> <input type="text"/> <input type="text"/>	<input type="text"/> <input type="text"/> <input type="text"/>			
3. Ilustraciones sobre códigos y criterios para el USO ACTUAL DE PRÓTESIS DENTALES				
CÓDIGO	CRITERIO	EJEMPLOS		
0	NO USA PRÓTESIS DENTALES	 NINGÚN ESPACIO PROTÉSICO <b>0A</b>	 DESIDENTADO PARCIAL PERO SIN PRÓTESIS PRESENTE <b>0B</b>	 DESIDENTADO TOTAL Y SIN PRÓTESIS PRESENTE <b>0C</b>
1	UTILIZA UN PUENTE FIJO	 UN PUENTE FIJO ANTERIOR <b>1A</b>	 UN PUENTE FIJO POSTERIOR <b>1B</b>	
2	UTILIZA MÁS DE UN PUENTE FIJO	 DOS PUENTES FIJOS EN PUNTOS DIFERENTES (ANTERIOR Y POSTERIOR) <b>2</b>		



3	UTILIZA UNA PRÓTESIS PARCIAL REMOVIBLE			
		PRÓTESIS PARCIAL REMOVIBLE ANTERIOR O POSTERIOR 3		
4	UTILIZA UNA O MÁS PUNTES FIJOS Y UNA O MÁS PRÓTESIS PARCIALES REMOVIBLES			
		PRÓTESIS REMOVIBLE ANTERIOR Y PUENTE FIJO POSTERIOR 4A	PRÓTESIS REMOVIBLE ANTERIOR Y DOS PUNTES FIJOS POSTERIORES 4B	
5	UTILIZA PRÓTESIS DENTALES TOTALES			
		PRÓTESIS TOTAL 5		
<b>4. Ilustraciones sobre códigos y criterios para la NECESIDAD DE PRÓTESIS DENTALES</b>				
<b>CÓDIGO</b>	<b>CRITERIO</b>	<b>EJEMPLOS</b>		
6	NECESITA UNA PRÓTESIS, FIJA O REMOVIBLE, PARA SUSTITUIR UNA PIEZA DENTAL			
		ESPACIO PROTÉSICO UNITARIO ANTERIOR 6A	ESPACIO PROTÉSICO UNITARIO POSTERIOR 6B	
7	NECESITA UNA PRÓTESIS, FIJA O REMOVIBLE, PARA SUSTITUIR MÁS DE UNA PIEZA DENTAL			
		ESPACIO PROTÉSICO ANTERIOR DE MÁS DE UN ELEMENTO 7A	ESPACIO PROTÉSICO POSTERIOR DE MÁS DE UN ELEMENTO 7B	
8	NECESITA UNA COMBINACIÓN DE PRÓTESIS, FIJAS Y REMOVIBLES, PARA SUSTITUIR UNA O MÁS PIEZAS DENTALES EN 2 ESPACIOS PROTÉSICOS			
		ESPACIOS PROTÉSICOS EN VARIOS PUNTOS DE LA BOCA 8		
9	NECESITA PRÓTESIS DENTALES TOTALES			
		DESIGNADO TOTAL SIN USAR PRÓTESIS EN EL MOMENTO 9		

CÓDIGO		5. ACCESO A SALUD BUCAL			
1	¿DURANTE EL AÑO PASADO, ASISTIÓ USTED O ALGÚN MIEMBRO DE SU FAMILIA AL SERVICIO DE SALUD BUCAL?	1. SI <input type="checkbox"/> 0. NO <input type="checkbox"/> MARQUE CON UNA X LOS TRATAMIENTOS QUE LE HICIERON:			
		1-EXTRACCIONES	2-RELLENOS	3-LIMPIEZA	4- PLACAS O PUNTES

El presente Informe Final de EPS es única y exclusivamente propiedad de

A handwritten signature in black ink, appearing to read 'D. Stella Cruz Gálvez', written over a horizontal line.

Dania Stella Cruz Gálvez

El Infrascrito Secretario Académico hace constar que se firma para cumplir con el trámite académico-administrativo sin responsabilidad del contenido presente trabajo de Informe Final de EPS, las modificaciones sugeridas fueron exclusivamente en estilo, redacción y ortografía, cuando se consideró necesario.

Vo. Bo.

  
**Dr. Oscar Anibal Taracena Monzón**  
**SECRETARIO CADÉMICO**  
**Facultad de Odontología**  
**Universidad de San Carlos de Guatemala**

