UNIVERSIDAD DE SAN CARLOS DE GUATEMALA
FACULTAD DE ODONTOLOGÍA
ESCUELA DE ESTUDIOS DE POSTGRADO

TESIS DE MAESTRÍA

COMPARACIÓN DE ELEMENTOS ANATÓMICOS DETERMINANTES EN LA ELEVACIÓN DEL SENO MAXILAR ENTRE LADOS EDÉNTULOS Y DENTADOS, UTILIZANDO TOMOGRAFÍA COMPUTARIZADA DE HAZ CÓNICO DE PACIENTES EN UN CENTRO RADIOLÓGICO DE LA CIUDAD DE GUATEMALA. ENERO A NOVIEMBRE 2024

HEIDY MANUELA IXCARAGUÁ BATZ

Guatemala, junio 2025

INDICE

I. SUMARIO 1

II. INTRODUCCIÓN 2

III. PLANTEAMIENTO DEL PROBLEMA 5

3.1. Descripción y antecedentes 5

3.2. Delimitación del Problema 7

3.3. Preguntas de investigación 8

IV. JUSTIFICACIÓN 9

V. MARCO TEÓRICO 11

5.1. Seno Maxilar 11

5.2. El estudio radiológico del seno maxilar 12

5.3. Elevación del seno maxilar 13

5.4. Variaciones anatómicas del seno maxilar y su relación con la elevación del piso del seno maxilar. 14

5.4.1. Tabique sinusal 15

5.4.2. Arteria Alveolar Posterosuperior 16

5.4.3. Membrana Sinusal 16

VI. OBJETIVOS 18

6.1. Objetivo General 18

6.2. Objetivos Específicos 18

VII. HIPÓTESIS 19

VIII. VARIABLES 21

8.1. Operacionalización de las variables 22

IX. MARCO METODOLÓGICO 24

IX.1. Tipo de estudio 24

IX.2. Unidad de análisis e información 24

IX.2.1. Unidad de análisis 24

IX.2.2. Unidad de información 24

IX.3. Población y muestra 24

IX.3.1. Población 24

IX.3.2. Muestreo 25
IX.4. Selección de los sujetos a estudio 25
IX.4.1. Inclusión 25
IX.4.2. Exclusión 25
IX.5. Técnicas, procesos e instrumentos a utilizar en la recolección 26
IX.5.1. Técnicas de recolección de datos 26
IX.5.2. Procedimiento 26
IX.5.3. Instrumento de recolección de datos 26
IX.6. Procesamiento y análisis de datos 27
IX.6.1. Plan de procesamiento 27
IX.6.2. Plan de análisis de datos 27
IX.6.3. Presentación de resultados 27
IX.6.4. Divulgación de los resultados 27
IX.7. Recursos 28
IX.7.1. Humanos 28
IX.7.2. Materiales 28
IX.7.3. Físicos 28
X. ASPECTOS BIOÉTICOS 29
10.1. Categorías de riesgo 29
XI. RESULTADOS 30
XII. DISCUSIÓN DE RESULTADOS 38
XIII. CONCLUSIONES 42
XIV. RECOMENDACIONES 43
XV. ALCANCES Y LIMITACIONES 44
15.1. Alcances 44
15.2. Límites de la investigación 44
XVI. BIBLIOGRAFÍA 45
XVII. ANEXOS 50

I. SUMARIO

El presente estudio tuvo como objetivo comparar los elementos anatómicos determinantes en la elevación del seno maxilar entre lados edéntulos y dentados, mediante tomografía computarizada de haz cónico (CBCT), en pacientes evaluados en un centro radiológico de la Ciudad de Guatemala, durante el periodo de enero a noviembre de 2024. Se empleó un diseño metodológico de tipo transversal, retrospectivo, analítico y comparativo. La muestra estuvo conformada por 64 estudios de CBCT que cumplieron con los criterios de inclusión, lo que correspondió a la evaluación de 128 senos maxilares.

Las variables analizadas fueron: grosor de la membrana sinusal, presencia y ubicación de tabiques sinusales, ancho del seno maxilar, y ubicación y posición de la arteria alveolar posterosuperior. La recolección de datos se realizó mediante el software Carestream CS 3D, y el análisis estadístico se llevó a cabo utilizando el programa Epi Info 7.2.6.0. Se aplicaron pruebas no paramétricas (U de Mann-Whitney y chi cuadrado), dada la distribución no normal de los datos.

Los resultados indicaron diferencias estadísticamente significativas en el ancho del seno maxilar ($p < .001$), siendo mayor en el lado dentado, y en la ubicación de la arteria alveolar posterosuperior ($p < .001$), con una mayor distancia en el lado edéntulo. No se observaron diferencias significativas en la presencia ni ubicación de tabiques sinusales ni en el grosor de la membrana sinusal.

Se concluye que ciertos elementos anatómicos del seno maxilar presentan variaciones según el estado dental del paciente. Estos hallazgos resaltan la importancia del uso de CBCT en la planificación prequirúrgica para reducir riesgos y mejorar los resultados en procedimientos de elevación del piso del seno maxilar.

II. INTRODUCCIÓN

La rehabilitación con implantes dentales en pacientes edéntulos de la región maxilar posterosuperior representa un desafío importante, ya que en esta área se encuentra frecuentemente una cantidad y calidad insuficiente de hueso alveolar; por lo que a menudo esta planificación se complica principalmente en la región distal de la cresta alveolar por la atrofia ósea (Tatum, 1986), y por el proceso de neumatización producido por la pérdida de piezas dentales (Bornstein et al., 2008). Con una altura ósea vertical más baja inducida por estos procesos, es indicada la elevación del piso del seno maxilar realizando la regeneración ósea necesaria para poder colocar implantes dentales como parte de la rehabilitación protésica en el área edéntula (Tatum, 1986).

La elevación del seno maxilar a través de la membrana sinusal es una técnica ampliamente utilizada particularmente en pacientes con atrofia ósea de esta zona que requieren rehabilitación mediante implantes dentales. La técnica de ventana lateral descrita por Tatum o por la vía transcrestal reportada por Summers son las técnicas más predecibles para la reconstrucción del proceso alveolar. (Wallace & Froum, 2003)

Este procedimiento permite aumentar la cantidad de hueso disponible para la colocación de implantes dentales a través del desplazamiento de la membrana sinusal y colocación de materiales de regeneración ósea, favoreciendo así la estabilidad y el éxito a largo plazo de los implantes dentales. Se ha reportado una tasa de supervivencia alta del 93.3% al 98% de implantes colocados después de una elevación de piso del seno maxilar (Aldahlawi et al., 2024). Sin embargo, la complejidad y las variaciones anatómicas individuales del seno maxilar pueden representar un desafío significativo para el clínico, lo cual subraya la necesidad de una planificación minuciosa. (Bornstein et al., 2008)

El uso de imágenes ha sido utilizado para el diagnóstico y planificación de estos procedimientos; durante muchos años, las radiografías panorámicas han sido utilizadas como herramientas de diagnóstico; sin embargo, proporcionan imágenes radiográficas bidimensionales con mala calidad e información incompleta en todos los planos requeridos. La tomografía computarizada de haz cónico (CBCT) es una técnica de imágenes tridimensionales de alta resolución que puede proporcionar cualquier plano de imagen deseado con menor radiación a los pacientes que la TC tradicional (Aldahlawi et al., 2024). La CBCT se ha convertido en la actualidad en una herramienta diagnóstica para la

evaluación preoperatoria del seno maxilar generando imágenes tridimensionales precisas y detalladas de características morfológicas y posibles patologías ofreciendo así una idea más precisa del seno maxilar en relación con técnicas bidimensionales convencionales (Aldahlawi et al., 2024)

La CBCT permite la observación e identificación de factores anatómicos críticos del seno maxilar como la dimensión vertical del hueso residual, la formación de septos sinusales, el grosor de la pared lateral, el contorno del seno, la anatomía vascular relacionada con el seno, las características de la membrada de Schneider y particularidades como la densidad ósea restante, el número de dientes a reemplazar que están sujetos a complicaciones correlacionadas. La identificación adecuada de estas estructuras es importante y a la vez críticas para minimizar las complicaciones tanto intraoperatorias como postoperatorias y para mejorar el pronóstico de los resultados clínicos. (Bornstein et al., 2008)

La pérdida de piezas dentales genera cambios anatómicos significativos en el maxilar que afectan la planificación de rehabilitaciones implantológicas. Entre estos cambios se encuentran la reabsorción ósea alveolar, la expansión del seno maxilar hacia las áreas edéntulas y alteraciones en el grosor de la membrana sinusal. Estos procesos pueden ocasionar un aumento en la complejidad quirúrgica incrementando el riesgo de complicaciones intraoperatorias. (Elsayed et al., s. f.)

La neumatización sinusal es un proceso fisiológico en el que el volumen de los senos maxilares aumenta con el tiempo. Se cree que la pérdida de dientes causa neumatización del seno maxilar, que puede conducir a una unión entre el suelo del seno y la cresta alveolar en casos graves. Por lo que los elementos anatómicos descritos anteriormente podrían experimentar cambios por dicho proceso.

Melgar & Medina (2020) realizan el primer estudio en Guatemala sobre frecuencia de variantes anatómicas del seno maxilar evaluadas en CBCT y plantea la necesidad de realizar investigaciones con la población guatemalteca con el fin de establecer y comparar resultados con estudios hechos en otras partes del mundo (Anayansi-Melgar Girón & Medina-Ocampo, 2020).

El presente estudio tiene como objetivo comparar los elementos anatómicos determinantes en la elevación del seno maxilar en pacientes edéntulos y dentados mediante CBCT. A través de este análisis, se busca identificar las diferencias anatómicas entre ambos grupos y cómo estas pueden influir en la planificación y éxito del procedimiento de elevación del

seno maxilar. En particular, se evaluarán el grosor de la membrana sinusal, la presencia y ubicación de los tabiques sinusales, la ubicación y distancia de la arteria alveolar posterosuperior y las variaciones en el ancho del seno maxilar.

Al entender mejor cómo las características anatómicas afectan el procedimiento quirúrgico, este estudio pretende proporcionar información valiosa para optimizar los resultados y reducir posibles complicaciones en los pacientes sometidos a este tipo de procedimientos quirúrgicos.

III. PLANTEAMIENTO DEL PROBLEMA

3.1. Descripción y antecedentes

Abesi, et al., (2023). Prevalence and anatomical characteristics of maxillary sinus septa: A systematic review and meta-analysis of cone-beam computed tomography studies. La muestra estuvo constituida por 100 pacientes (41 mujeres y 59 hombres, con una edad media de 50 años, con un rango comprendido entre 19 y 87 años) para los que se estaba planificando el tratamiento de restauraciones implantosoportadas. Se analizaron tomografías computarizadas (TC) reformateadas de 200 senos paranasales utilizando software de imagen. Resultados: La prevalencia de uno o más septos por seno fue de 26,5% (53/200), 31,76% (27/85) y 22,61% (26/115) en el total de la población estudiada y en los segmentos maxilares atrófico/edéntulo y no atrófico/dentado, respectivamente. Los análisis estadísticos se realizaron mediante las pruebas t de Student y x2 para determinar si había una diferencia significativa entre los tamaños y ubicaciones de los tabiques identificados en los segmentos maxilares atróficos y no atróficos. En el análisis de la localización anatómica de los tabiques dentro del seno, se reveló que 15 (25,4%) septos estaban localizados en la región anterior, 30 (50,8%) en la región media y 14 (23,7%) en la región posterior. La distribución varió cuando se compararon los segmentos maxilares atróficos y no atróficos, pero no se observaron diferencias significativas entre las dos poblaciones. (Abesi et al., 2023)

Varela et al. (2015). Detección de la arteria alveolar posterior superior en la pared lateral del seno maxilar mediante tomografía computarizada/tomografía computarizada de haz cónico: un estudio de metanálisis de prevalencia y revisión sistemática. Fueron seleccionados diez estudios (1647 pacientes y 2740 senos maxilares). La prevalencia agrupada de la AAPS fue de 62.02, IC del 95 %: 46.33-77.71). Los estudios CBCT detectaron a la Arteria alveolar posterosuperior (AAPS) (78.12; IC del 95 %: 61.25-94.98). Se concluye que la detección de PSAA es más frecuente cuando se utilizan exploraciones CBCT. (Varela-Centelles et al., 2015)

Shanbhag, S., Karnik, P., Shirke, P. y Shanbhag, V. (2014). Análisis tomográfico computarizado de haz cónico del espesor de la membrana sinusal, la permeabilidad del ostium y las alturas de la cresta residual en el maxilar posterior: implicaciones para la elevación del suelo sinusal. Se examinaron las tomografías CBCT de 128 pacientes (199

senos paranasales) a los que les faltaba 1 diente en el maxilar posterior. Se realizaron análisis estadísticos descriptivos y bivariados (Chi cuadrada y T Student). Resultados: Se observó MT >2 mm en el 60,6% de los pacientes y en el 53,6% de los senos paranasales. El engrosamiento de la mucosa plana y polipoide tuvo una prevalencia de 38,1% y 15,5%, respectivamente. Se observó grosor de la membrana sinusal de 4 mm en el 46,9% y 48,9% de los sitios edéntulos de primeros y segundos molares, respectivamente. El engrosamiento de las membranas sinusales (>2 mm) y la disminución de la altura de las crestas residuales (4 mm) fueron altamente prevalentes en esta muestra de pacientes con dientes maxilares posteriores faltantes. Según el nivel de significancia de $p < .01$ indica que existe una diferencia significativa en sitios edéntulos. (Shanbhag et al., 2014)

Krennmair, Gerald et al. (1999). Incidencia, ubicación y altura de los tabiques del seno maxilar en maxilares y dentados y edéntulos. Se examinaron ciento noventa y cuatro regiones maxilares posteriores, subdivididas en cuatro grupos (grupo 1, 61 crestas atróficas examinadas clínicamente; grupo 2, 41 crestas atróficas examinadas anatómicamente; grupo 3, 42 crestas atróficas examinadas radiográficamente [TC]; y grupo 4, 50 crestas maxilares dentadas examinadas mediante TC, para determinar la incidencia, ubicación y altura de los tabiques antrales. Se realizó la prueba de chi-cuadrado de Pearson para la evaluación de la incidencia de septos antrales, que fue significativamente menores $p < .01$ en las regiones edéntulas atróficas (grupos 1, 2 y 3) que en las regiones dentadas (grupo 4). Sin embargo, los septos fueron mucho menores $P < .01$. En los maxilares atróficos, alrededor del 70% de los septos antrales se ubicaron en la región anterior (premolar). Se concluye en este estudio que los septos antrales se encuentran con mayor frecuencia en maxilares atróficos edéntulos que en maxilares dentados. Los septos en maxilares atróficos edéntulos son más cortos que los encontrados en maxilares dentados. Cuando están presentes, los tabiques del seno maxilar son más comunes en la parte anterior que en la posterior. (Krennmair et al., 1999)

Velásquez-Plata D, Hovey LR, Peach CC, Alder ME. (2002). Maxillary sinus septa: a 3-dimensional computerized tomographic scan analysis. Se analizaron datos de 312 senos paranasales a partir de tomografías computarizadas reformateadas utilizando el software SIM/Plant. La muestra consistió en 156 pacientes (106 mujeres y 50 hombres, con edades comprendidas entre 24 y 86 años y una edad media de 55,4 años) que estaban siendo sometidos a un tratamiento planificado para recibir restauraciones soportadas por implantes. La prueba estadística para determinar si estas variables están relacionadas se

utilizó Chi-Cuadrado. Se encontraron 75 septos en 312 senos maxilares (24%), lo que correspondió al 32,7% de los pacientes (51 de 156). Los pacientes completamente edéntulos presentaron el 33,3% del total de septos, mientras que en los pacientes parcialmente edéntulos se identificó el 66,7% de los septos. El análisis de la ubicación anatómica de los septos dentro del seno reveló que 18 (24,0%) septos se ubicaron en la región anterior, 31 (41,0%) en la región media y 26 (35,0%) en la región posterior. Un total de 20 septos (26,7%) se localizaron en la región apical inmediata de los dientes. Los 55 septos restantes (73,3%) estaban relacionados con áreas edéntulas. Valor de p 0.21 indica que no hubo diferencias estadísticamente significativas entre la distribución de los septos en pacientes edéntulos y dentados. (Velásquez-Plata et al., 2002)

Malek, Barka., Catherine, Donta., Spyros, Damaskos., Emmanouil, Chatzipetros., Christos, Angelopoulos. (2023). Evaluación de variantes anatómicas y hallazgos patológicos del seno maxilar antes de la elevación del suelo del seno: un estudio retrospectivo de tomografía computarizada de haz cónico en 660 pacientes. Se obtuvieron y analizaron 660 exámenes CBCT de pacientes adultos que involucraban ambos senos paranasales (entre 2017 y 2023). Se evaluaron las siguientes variantes anatómicas y hallazgos patológicos: septos antrales, arteria alveolar superior posterior, hipoplasia sinusal, sinusitis, quistes odontogénicos, quistes de retención, antrolitos y varias lesiones menos comunes. Las diferencias en la prevalencia entre los hallazgos, según su ubicación (seno derecho y/o izquierdo), se investigaron mediante la prueba z y la prueba t. Se encontró septos antrales en el 38,6% y la arteria alveolar superior posterior fue identificable en el 90,2% (distancia media desde el suelo del seno = 6,44 mm) de los pacientes respectivamente. Se encontró una asociación estadísticamente significativa entre el género y el diámetro del PSAA p 0.012, la distancia del PSAA al suelo del seno, la hipoplasia, la sinusitis y los quistes de retención, así como una asociación estadísticamente significativa entre la edad y el diámetro del PSAA y la sinusitis p 0.021. (Malek, et al 2023)

3.2. Delimitación del Problema

En el ámbito geográfico e institucional, se realizó el estudio en las instalaciones de un centro radiológico en la ciudad de Guatemala, que es uno de los centros referencia para toma de estudios radiológicos a nivel maxilomandibular más grandes del país. A nivel poblacional, se analizaron los estudios de tomografía de haz cónico de pacientes referidos por

odontólogos para el diagnóstico y planificación de implantes dentales a nivel posterosuperior del año 2024 que cumplieron con los criterios de selección.

3.3. Preguntas de investigación

- ¿Existen diferencias significativas en los elementos anatómicos del seno maxilar (tabiques sinusales, grosor de la membrana sinusal, ubicación de la arteria alveolar posterosuperior y ancho del seno maxilar) entre lados edéntulos y dentados en pacientes evaluados mediante CBCT?

IV. JUSTIFICACIÓN

El análisis anatómico del seno maxilar es esencial en la planificación de procedimientos como la elevación del piso sinusal para la rehabilitación implantológica, particularmente en zonas edéntulas, por lo que es esencial comprender con detalle los elementos y variaciones anatómicas del seno maxilar, con el propósito de seleccionar adecuadamente el abordaje quirúrgico y prevenir o disminuir el riesgo de complicaciones quirúrgicas. (Abesi et al., 2023)

Las características morfológicas, que incluyen el grosor de la membrana sinusal, la presencia y ubicación de tabiques, la posición de la arteria alveolar posterosuperior y el ancho del seno maxilar, difieren entre lados edéntulas y dentados y pueden tener una gran influencia en la selección de la técnica quirúrgica y los resultados clínicos. La presencia de tabiques sinusales puede verse afectada por la neumatización del seno maxilar a causa de la pérdida de piezas dentarias, lo que es necesario tomar en cuenta en el procedimiento quirúrgico. Además, el grosor de la membrana sinusal varía entre lados dentados y edéntulos, lo que influye en la estabilidad del injerto y la futura estabilidad de la colocación del implante. La ubicación de la arteria alveolar posterosuperior es un riesgo potencial de hemorragias intraoperatorias no evaluadas adecuadamente, ya que su ubicación y orientación puede variar entre pacientes. Finalmente, el ancho del seno maxilar. Por lo general, es menor en el caso de lados edéntulos. Por tanto, el estudio del seno maxilar en imágenes CBCT es esencial para la planificación prequirúrgica precisa. (Şimşek Kaya et al., 2019)

El CBCT ofrece información tridimensional para minimizar riesgos y personalizar tratamientos. (Garlapati et al., 2018). A pesar de ello, no existen muchos estudios que comparen las características del seno maxilar entre lados edéntulos y dentados. Este estudio persigue evidenciar los cambios que se pueden dar en los elementos anatómicos a causa de la pérdida de una o más piezas dentales en comparación al lado dentado; que es de importancia para tomar en cuenta en el procedimiento quirúrgico. Los resultados no solo servirán para mejorar la planificación quirúrgica, sino también para dar lugar a guías que incrementen la seguridad y predictibilidad de las elevaciones del seno maxilar. Este enfoque no solo será relevante en la comunidad científica, sino también para la práctica clínica, donde repercutirá directamente beneficiando tanto a los pacientes como a los profesionales de la salud.

A pesar de la relevancia de estas variaciones anatómicas, existe una limitada cantidad de estudios en Guatemala que analizan de manera sistemática cómo las características del seno maxilar, evaluadas mediante CBCT, impactan el éxito de la elevación sinusal y la posterior colocación de implantes. (Anayansi-Melgar Girón & Medina-Ocampo, 2020) La falta de información específica sobre cómo las características anatómicas individuales pueden cambiar por la pérdida de piezas dentales y cómo podrían afectar la planificación y ejecución de procedimientos quirúrgicos preprotésicos a nivel de seno maxilar plantea una necesidad de investigación importante. Comprender mejor estas variaciones podría no solo mejorar la predictibilidad del procedimiento, sino también reducir el riesgo de complicaciones y optimizar los resultados para los pacientes.

V. MARCO TEÓRICO

5.1. Seno Maxilar

El seno maxilar se define como una extensión con forma de pirámide del hueso maxilar, generalmente con presencia de aire en su interior, y con una base que hace contacto con la pared lateral de la cavidad nasal o pared lateral del maxilar y el ápice en el proceso cigomático del maxilar. Es considerado como el seno paranasal más voluminoso y el primero en desarrollarse. Así pues, el seno maxilar se encuentra limitado por dos grandes paredes superiores, laterales y anteriores y dos paredes inferiores y posteriores delgadas. Las paredes del seno maxilar llegan a coincidir con las áreas orbitarias, alveolar, facial e infratemporal del hueso maxilar. El proceso alveolar del maxilar sostiene la dentición y forma parte del límite inferior del seno maxilar. Dentro del seno maxilar se observan distintos recesos que son el receso alveolar inferiormente, el receso cigomático lateralmente, el receso infraorbitario o superomedial y el receso prelagrimal, que se encuentra en posición anteromedial (anterior al conducto nasolagrimal). De forma variable, se puede encontrar un receso palatino, que es una extensión inferomedial del receso alveolar El piso del seno maxilar es convexo y tiene por lo general una profundidad incrementada en la zona del primer molar y son visibles protuberancias de forma cónica que corresponden a las raíces del primer y segundo molar. (Whyte & Boeddinghaus, 2019)

La pared superior del seno maxilar está constituida por el proceso orbital del maxilar, siendo esta la mayor parte del suelo del orbitario superior a la vez que separa el contenido orbital del seno. El nervio infraorbitario y los vasos infraorbitarios discurren por la parte superior del seno maxilar por medio del complejo canal/surco infraorbitario. (Mularczyk & Welch, 2024)

La pared anterior del seno maxilar presenta una ligerísima concavidad en su parte anterior por naturaleza con una convexidad focal más profundamente convexa en su parte inferolateral llamada eminencia canina, donde el agujero infraorbitario se localiza más a la parte superior del maxilar anterior a unos 9,3 ± 2,3 mm por debajo del punto medio del reborde orbitario inferior. El canal alveolar superior anterior, "canalículo sinuoso", también se ubicará en este sentido en su parte anterior, emanando lateralmente del canal infraorbitario y dirigiéndose hacia el anterior, inferior y medial. (Mularczyk & Welch, 2024)

La pared medial del seno maxilar se corresponde con la mayoría de la pared lateral de la cavidad nasal. El seno drena hacia el meato medio y complejo ostiomeatal a través de su ostium natural ubicado en el aspecto superior de la pared medial del seno maxilar. Más anteriormente, la pared del seno maxilar medial está relacionada íntimamente con el canal nasolagrimal. (Mularczyk & Welch, 2024)

La pared lateral del seno maxilar es delgada y contiene el conducto alveolar posterosuperior. En sentido posterolateral corresponde a la fosa infratemporal y se continúa en su parte inferior hasta la parte bucal del proceso alveolar. (Mularczyk & Welch, 2024)

5.2. El estudio radiológico del seno maxilar

Durante el siglo XX, las herramientas de diagnóstico en implantología dental consistían en el examen clínico y la obtención de imágenes bidimensionales (2D). (Bornstein et al., 2008) La información proporcionada por estas herramientas era incompleta y a menudo de mala calidad. Para superar las limitaciones de estas técnicas, se introdujeron las proyecciones 3D, conocidas como tomografía computarizada (TC), que proporcionaban información más completa que las radiografías bidimensionales convencionales. Sin embargo, esta técnica adolecía de la desventaja de exponer al paciente a altas dosis de radiación. Más tarde, se desarrolló la tomografía computarizada de haz cónico (CBCT). Esta técnica de exploración radiológica aplica un haz de forma cónica o piramidal para adquirir múltiples proyecciones en una sola rotación. La CBCT crea una vista 3D con un nivel menor de exposición a la radiación y una mayor capacidad de diagnóstico. La CBCT se ha convertido en una herramienta diagnóstica principal, con muchas aplicaciones en implantología dental, tanto en planificación del procedimiento quirúrgico y evaluación de la calidad de tejido óseo. (Abesi et al., 2023)

Estos escáneres satisfacen la demanda de información tridimensional (3D) relacionada con las imágenes craneofaciales. Un interés generalizado en las imágenes CBCT se desarrolló como resultado de sus variadas aplicaciones en odontología para la planificación de implantes, elevación de seno maxilar, la planificación de tratamientos ortodóncicos, impactaciones, evaluación de quistes, tumores, etc. Ésta se ha convertido en una herramienta complementaria fiable tanto para el diagnóstico como para la planificación del

tratamiento en el campo de la odontología. Existen numerosas ventajas de la CBCT sobre las técnicas de imagen 2D (ortopantomografía). (Garlapati et al., 2018)

La radiografía panorámica puede dar lugar a hallazgos falsos positivos y falsos negativos en la evaluación de elementos anatómicos en casi la mitad de los casos. Por ello, siempre que se planifique una elevación del seno maxilar , se debe realizar un estudio exhaustivo del seno afectado mediante estudios 3D. (Maestre-Ferrín et al., 2011)

5.3. Elevación del seno maxilar

La pérdida dental y el proceso gradual de neumatización del seno maxilar pueden generar desafíos significativos al momento de planificar la colocación de implantes dentales en la región posterior superior. En casos de atrofia ósea severa, el abordaje lateral para la elevación del seno maxilar continúa siendo El método de referencia. Esta técnica, reconocida por su confiabilidad y por las elevadas tasas de éxito en la supervivencia de los implantes, no está exenta de riesgos, ya que puede asociarse con diversas complicaciones. (Lozano-Carrascal et al., 2017)

La técnica externa con ventana lateral: esta técnica tradicional es conocida como abordaje externo o modificación de Caldwell-Luc. La versión moderna de la elevación del seno maxilar se basa en el método desarrollado por el Dr. Tatum en 1986. Durante la década de 1970, este autor adaptó la cirugía de Caldwell-Luc, que consistía en acceder al seno maxilar a través de la fosa canina, e introdujo una osteotomía en forma de U. Esta ventana ósea puede desplazarse hacia arriba, retirarse, fragmentarse para su reutilización o reposicionarse en el lecho quirúrgico. El procedimiento incluye la elevación de la mucosa sinusal y el relleno del espacio creado con materiales de regeneración ósea. Después de un período de consolidación y maduración ósea, generalmente de seis meses, es posible colocar los implantes dentales utilizando. la técnica más adecuada para el nuevo hueso formado y aumentado. (Macías-Lloret et al., 2023)

La técnica de Summers: el Dr. Robert Summers fue quien describió esta técnica, basada en el uso de instrumental diseñado para compactar, ensanchar, movilizar y elevar el hueso, tanto en las regiones anteriores como posteriores del maxilar. Aunque se han desarrollado diversos métodos desde entonces, todos comparten el principio fundamental del empleo de osteótomos. El suelo del seno maxilar, debido a su consistencia frágil y delgada, similar al

hueso tipo IV, permite en la mayoría de los casos preparar el lecho para el implante utilizando únicamente osteótomos, sin necesidad de fresas. Además, el diseño del implante desempeña un papel crucial cuando se perfora la cortical del suelo del seno, ya que se busca que esta superficie ósea se regenere y cubra completamente el ápice del implante (Macías-Lloret et al., 2023)

5.4. Variaciones anatómicas del seno maxilar y su relación con la elevación del piso del seno maxilar.

A lo largo de la historia, la odontología se ha centrado en reconstruir las estructuras dentales y de soporte que se pierden o alteran, lo cual genera problemas estéticos y funcionales. Así, la pérdida dental ocasionada por caries, enfermedad periodontal, traumatismos o patologías neoplásicas han sido tradicionalmente tratadas con prótesis fijas o removibles, sostenidas por la mucosa o por dientes adyacentes. (Briceño & Estrada, 2012)

El concepto de osteointegración, introducido por Brånemark en la década de 1950, y la incorporación de implantes con finos protésicos se han establecido como una alternativa terapéutica ampliamente aceptada. Por otro lado, la reconstrucción de tejidos duros y blandos de soporte ha surgido como un procedimiento clave en la preparación quirúrgica de maxilares atróficos. La colocación de implantes puede estar condicionada, principalmente, por una neumatización del seno maxilar, que genera una pérdida posterior del hueso alveolar; así también, por las características óseas, tanto cuantitativas como cualitativas de esta zona. A lo largo de los últimos cincuenta años, se han desarrollado múltiples tratamientos para abordar esta limitación, pero fue en la década de 1980 cuando la elevación del piso del seno maxilar se consolidó como una opción quirúrgica eficaz para mejorar las condiciones de la zona receptora de implantes en la región posterosuperior. (Briceño & Estrada, 2012)

En los últimos años, se han observado diversos factores que afectan la predictibilidad de la elevación del seno maxilar, convirtiendo este procedimiento en un objeto de investigación constante (Wallace & Froum, 2003). No obstante, la información existente sigue siendo escasa y fragmentada, lo que complica la toma de decisiones clínicas basadas en evidencia.

Si bien las referencias anatómicas más detalladas del seno maxilar, tal como se conocen hoy en día, fueron documentadas en el libro de Jacob Parsons publicado en 1920 (Briceño & Estrada, 2012), el primer estudio que describió las características histológicas y morfológicas del seno maxilar fue realizada por Arthur Underwood en 1912. Según Underwood (1912), el seno maxilar se divide en tres compartimentos:

1. Anterior, que alberga el germen de premolares, presenta poca profundidad y está separado del compartimento medio por un tabique óseo.
2. Medio, localizado en una posición más posterior y profunda respecto al anterior, está asociado con el primer molar.
3. Posterior, una cripta ósea que contiene las estructuras calcificadas del segundo premolar y el tercer molar, ubicándose en la región más alta en relación con el germen del segundo molar. (Briceño & Estrada, 2012)

5.4.1. Tabique sinusal

Diversos estudios han analizado la frecuencia de los tabiques presentes en el los senos maxilares, determinando la prevalencia de estas estructuras anatómicas. Según los datos, el 33% de los maxilares evaluados presentaron únicamente un tabique, mientras que el 19,6% mostró dos tabiques en su piso. Por su parte, la presencia de tres tabiques se observó en el 15,7% de los casos, y un 5,9% de los maxilares estudiados más de tres tabiques intrasinusales (Hernandez, C. A et al, 2011)

En el estudio de Toprak y Atac. Los tipos de septos se clasificaron en primarios y secundarios en función de su origen etiológico. Los septos primarios, que son congénitos, surgen durante el desarrollo de los maxilares y se localizan sobre las regiones del seno dentado, mientras que los tabiques secundarios se desarrollan después de la pérdida de dientes. Los septos secundarios se denominan recientemente "otros septos" porque es imposible identificar la etiología sin documentación de seguimiento radiológico. (Toprak & Ataç, 2021)

5.4.2. Arteria Alveolar Posterosuperior

Es se suma importancia en conocimiento anatómico de esta estructura, ya que clínicamente se resalta la importancia de la distancia entre esta arteria y el piso del seno maxilar o de la cresta ósea a la hora de realizar el diseño de la antrostomía para la elevación sinusal. El estudio de (Varela-Centelles et al., 2015) muestran valores medios reportados en un rango amplio de distancias 2.8–31.7, esto podría estar relacionado con diferencias anatómicas y variaciones en las dimensiones de la cresta vertical. Señala también que debe tenerse en cuenta la posición del PSAA, particularmente aquellos con una localización intraósea parcial en el lado interno de la pared ósea lateral, con el fin de evitar lesiones vasculares durante el desprendimiento de la membrana.

5.4.3. Membrana Sinusal

La membrana sinusal recubre internamente la cavidad del seno maxilar y está formada, desde el punto de vista histológico, por un periostio cubierto con una fina capa de epitelio ciliado pseudoestratificado y tejido conectivo altamente vascularizado. Según lo reportado por Demos Kalyvas et al., Kim et al (2009) demostraron en su investigación que las células madre mesenquimales de la membrana sinusal poseen capacidad osteogénica, lo que resulta esencial en los procedimientos de elevación del piso del seno maxilar. Diversos estudios han evaluado el grosor de la membrana de Schneider utilizando métodos como el análisis de cadáveres y técnicas de imágenes tridimensionales.

La membrana sinusal, que se encuentra adherida al hueso que delimita el seno maxilar y está compuesta por un periostio cubierto por una fina capa de epitelio respiratorio seudoestratificado ciliado, ésta desempeña un papel esencial como barrera protectora y defensiva de la cavidad sinusal (Kang et al., 2013)

Normalmente, el grosor de esta membrana es de aproximadamente 1 mm. Sin embargo, en la práctica clínica diaria, el engrosamiento de la mucosa del seno maxilar es un hallazgo radiográfico frecuente en pacientes asintomáticos; Por lo tanto, el revestimiento de la mucosa de más de 4 mm se considera patológico. A la hora de planificar cualquier tratamiento quirúrgico para el maxilar que incluya la región posterior, no sólo las

dimensiones y capacidades de la membrana de Schneider, sino también las variaciones anatómicas del seno maxilar son muy significativas para todo clínico. (Kalyvas et al., 2018)

Este autor realizó una compilación de estudios donde miden en CBCTs, cadáveres y endoscópicamente el valor medio del grosor de la membrana sinusal, que a continuación se presenta:

Autor	Año	Método	Espesor de la membrana sinusal
Tos and Mogensen et al.	1979	Cadáveres	0.3–0.8 mm
Aimetti et al.	2008	Endoscópicamente	0.97 ± 0.36 mm
Pommer et al.	2009	Cadáveres	0.09 ± 0.045 mm
Janner et al.	2010	CBCTs	2.16–3.11 mm (región medio-sagital) y 0.9–1.84 mm (regiones latero-mediales)
Pazera et al.	2010	CBCTs	1.58 mm (95% CI 1.17–1.98)
Cakur et al.	2011	CBCTs	0.5 ± 0.49 mm
Pommer et al.	2012	CTs	0.8–1.99 mm
Anduze-Acher et al.	2012	CTs	1.99 ± 2.10 mm
Zheng-Ze Guo et al.	2015	CBCTs	1.93 ± 2.00 mm
Shih-Cheng Wen et al.	2015	CBCTs	1.78 ± 1.99 mm
Yen-Hua Lin et al.	2015	CBCTs	1.32 ± 0.87 mm
Insua et al.	2017	Cadáveres	1.36 ± 0.42 mm
Lozano-Carrascal et al.	2017	CBCTs	1.82 ± 1.59 mm
Talo Yildirim et al.	2017	CBCTs	4.19 ± 5.84 mm
Presente estudio	2017	CBCTs	1.60 ± 1.20 mm

VI. OBJETIVOS

6.1. Objetivo General

Comparar los elementos anatómicos determinantes en la elevación del seno maxilar en pacientes edéntulos de un lado contra el lado dentado mediante tomografía computarizada de haz cónico (CBCT) en pacientes que asistieron a un centro radiológico en el período de enero a noviembre de 2024.

6.2. Objetivos Específicos

- Comparar el grosor de la membrana sinusal entre el lado edéntulo y el lado dentado mediante CBCT.

- Contrastar las diferencias en la ubicación y posición de la arteria alveolar posterosuperior entre el lado edéntulo y dentado mediante CBCT.

- Comparar la presencia, ubicación y orientación de tabiques sinusales en lados edéntulos y dentados mediante CBCT.

- Contrastar las variaciones en el ancho del seno maxilar entre lados edéntulos y dentados mediante CBCT.

VII. HIPÓTESIS

Con respecto a los tabiques intrasinusales

- **Hipótesis nula (H_0):**
  No existe diferencia significativa en la presencia y ubicación de los tabiques intrasinusales entre el lado edéntulo y el lado dentado en pacientes evaluados mediante CBCT.

- **Hipótesis alterna (H_a):**
  Existe diferencia significativa en la presencia y ubicación de los tabiques intrasinusales entre el lado edéntulo y el lado dentado en pacientes evaluados mediante CBCT.

Con respecto a el grosor de la membrana sinusal

- **Hipótesis nula (H_0):**
  No existe diferencia significativa en el grosor de la membrana sinusal entre el lado edéntulo y el lado dentado en pacientes evaluados mediante CBCT.

- **Hipótesis alterna (H_a):**
  Existe una diferencia significativa en el grosor de la membrana sinusal entre el lado edéntulo y el lado dentado en pacientes evaluados mediante CBCT.

Con respecto a el ancho del seno maxilar

- **Hipótesis nula (H_0):**
  No existe diferencia significativa en el ancho del seno maxilar entre el lado edéntulo y el lado dentado en pacientes evaluados mediante CBCT.

- **Hipótesis alterna (H_a):**
  Existe diferencia significativa en el ancho del seno maxilar entre el lado edéntulo y el lado dentado en pacientes evaluados mediante CBCT.

Con respecto a la arteria alveolar posterosuperior

- **Hipótesis nula (H_0):**
  No existe diferencia significativa en posición y ubicación de la arteria alveolar posterosuperior entre el lado edéntulo y el lado dentado en pacientes evaluados mediante CBCT.
- **Hipótesis alterna (H_a):**
  Existe diferencia significativa en posición y ubicación de la arteria alveolar posterosuperior entre el lado edéntulo y el lado dentado en pacientes evaluados mediante CBCT.

VIII. VARIABLES

Variables dependientes:

- Tabiques sinusales
    - Cantidad: número de tabiques intrasinusales del lado edéntulo y del lado dentado
    - Ubicación: zona del seno maxilar divido en tres segmentos de mesial a distal en los cortes sagitales
        - Anterior: de mesial de primer premolar a distal de segundo premolar.
        - Media: de distal de segundo premolar a distal de segundo molar.
        - Posterior: desde distal de segundo molar hacia posterior.

- Grosor de la membrana sinusal: grosor de la membrana que cubre la parte interna del seno maxilar y está en contacto con el periostio. Se midió en el punto más inferior del piso del seno maxilar en el lado edéntulo; y del lado dentado se midió en el punto más inferior del piso del seno maxilar que corresponda a la pieza dental del lado contralateral.

- Ancho del seno maxilar: ángulo formado entre una línea que va desde la pared lateral del seno maxilar a la altura del paladar duro, al punto más inferior del piso del seno maxilar; y otra línea que va desde la pared medial del seno maxilar a la altura del paladar duro al punto más inferior del piso del seno maxilar en el lado edéntulo y en el lado dentado donde corresponde a la pieza dental contralateral, medido en un plano coronal.

- Arteria alveolar posterosuperior
    - Ubicación: medida en milímetros, esta corresponde a la distancia entre la pared inferior del canal de la arteria alveolar posterosuperior al punto más inferior del piso del seno maxilar en el espacio edéntulo; y en el lado dentado, la distancia entre la pared inferior del canal de la arteria alveolar posterosuperior al punto más inferior del piso del seno maxilar que corresponda a la pieza dental del espacio edéntulo contralateral.

- Posición: Según su relación con la pared lateral del seno maxilar en el mismo plano coronal que la medición de la ubicación de esta arteria, se clasificó en 3 posiciones:
    - Intrasinusal: se encuentra entre la superficie interna de la pared lateral sinusal y la membrana del seno maxilar.
    - Intraósea: ubicada dentro de la cortical externa e interna de la pared lateral sinusal
    - Superficial: se encuentra en la parte externa de la pared lateral sinusal

Variable independiente

- Estado dental del lado analizado: ausencia de una o más piezas dentales en el sector posterosuperior (1era y 2da premolar, 1era y 2da molar); y presencia de piezas dentales en el lado contralateral.
    - Edéntulo (parcial o total en el sector posterior)
    - Dentado (en el sector posterior)

8.1. Operacionalización de las variables

Variable		Definición Conceptual	Tipo de variable	Escala de medición	Unidad o categorías de variable
tabique sinusal	Cantidad	Estructuras de hueso cortical que pueden dividir el seno maxilar en dos o más compartimientos (Hernandez, C. A et al, 2011). Cantidad de tabiques en cada seno maxilar.	Cuantitativa	Continua de razón	Cantidad

	Ubicación	Ubicación espacial en el seno maxilar de anterior a posterior divida en tres segmentos	Cualitativa politómica	Nominal	anterior, medio, posterior
Membrana sinusal	Grosor	Membrana que cubre la superficie interna del seno maxilar.	Cuantitativa	Continua de razón	Milímetros
Arteria alveolar posterosuperior	Ubicación	Distancia entre la pared inferior del canal de la AAPS al borde del piso del seno maxilar.	Cuantitativa	Continua de razón	Milímetros
	Orientación	Relación con la pared lateral del seno maxilar.	Cualitativa politómica	Nominal	superficial, intraósea, intrasinusal
Ancho del seno maxilar		Ángulo formado entre dos líneas que parten en pared lateral y medial a la altura del paladar duro hacia el borde del piso del seno	Cuantitativa	Continua de razón	grados
Estado dental del lado analizado		Ausencia o presencia una o más piezas dentales	Cualitativa dicotómica	Nominal	Dentado, edéntulo

IX. MARCO METODOLÓGICO

IX.1. Tipo de estudio

Diseño analítico retrospectivo y comparativo.

IX.2. Unidad de análisis e información

IX.2.1. Unidad de análisis

Estudios de tomografía computarizada de haz cónico que mostraron maxilar superior de pacientes referidos por odontólogo tratante para la planificación de implantes dentales en el sector posterosuperior que asistieron al centro radiológico DISA zona 9 de la Ciudad de Guatemala, en el periodo de enero a noviembre, año 2024.

IX.2.2. Unidad de información

Software Carestream CS 3D de lectura de las Tomografías Computarizadas de Haz cónico de pacientes que asistieron a la toma de dicho estudio para la planificación de implantes dentales en el sector posterosuperior en el centro radiológico DISA zona 9 de la Ciudad de Guatemala, en el periodo de enero a noviembre del año 2024

IX.3. Población y muestra

IX.3.1. Población

Tomografía Computarizada de Haz Cónico que mostraron senos maxilares bilaterales de 208 pacientes referidos para la planificación de implantes dentales en el sector posterosuperior con uno o más espacios edéntulos en el sector posterosuperior en un lado y el otro lado que fuera dentado, que asistieron al centro radiológico DISA de la Ciudad de Guatemala, en el periodo de enero a noviembre del año 2024.

IX.3.2. Muestreo

Se tomó al 100% de la población total que cumplieron con los criterios de inclusión. Se incluyeron en la investigación 64 estudios de CBCT que cumplieron con los criterios de selección del estudio. Por lo que fueron 128 senos maxilares a estudio. Se proporcionó una base de datos de 208 estudios de CBCT de pacientes que iban referidos para la colocación de implantes dentales en el sector posterosuperior. Se descartaron de la investigación 144 estudios de CBCT que tuvieron criterios de exclusión.

IX.4. Selección de los sujetos a estudio

IX.4.1. Inclusión

- Estudios de CBCT donde se evidenciaron las estructuras del seno maxilar bilateral correctamente, pertenecientes a individuos entre 18 y 70 años
- Examen de CBCT de sujetos de ambos sexos
- Estudios de CBCT donde mostraron uno o más espacios edéntulos posterosuperiores de un lado y el lado contralateral que fuera dentado posterosuperior.
- Estudios de CBCT de alta resolución

IX.4.2. Exclusión

- Estudios de CBCT de campo reducido donde no se observan correctamente los 2 senos maxilares.
- Estudios de CBCT en donde se visualizaron procedimientos quirúrgicos previos a nivel de seno maxilar a evaluar.
- Estudios de CBCT donde se evidenciaron indicios de trauma facial previo.
- Estudios de CBCT que mostraron artefactos metálicos que dificultaban la correcta evaluación de los senos maxilares.
- Estudios de CBCT donde se observó patología en el seno maxilar
    - discontinuidad del piso
    - pólipos, mucoceles
    - niveles hidroaéreos

    - opacificación
    - Quistes y procesos tumorales
- Estudios de CBCT que mostraron dientes retenidos en el área del seno maxilar a estudiar.

IX.5. Técnicas, procesos e instrumentos a utilizar en la recolección

IX.5.1. Técnicas de recolección de datos

Se utilizó una boleta de recolección de datos de tipo ficha técnica.

IX.5.2. Procedimiento

Se obtuvieron las órdenes recibidas por el centro radiológico DISA zona 9 enviadas al paciente por el odontólogo para la toma del estudio de CBCT en donde se indicó que el examen realizado era para la planificación de implantes dentales en sector posterosuperior.

Una vez obtenidos los datos, se seleccionaron en la base de datos los estudios de CBCT que cumplieron con los criterios previamente establecidos para que formaran parte de la investigación para su evaluación y análisis.

IX.5.3. Instrumento de recolección de datos

Se hizo la recolección por medio de la base de datos del Centro Radiológico DISA zona 9 de la Ciudad de Guatemala de todos los estudios CBCT que cumplieron con los criterios de elección descritos anteriormente correspondientes al período en estudio.

El Centro Radiológico utilizó un tomógrafo computarizado de haz cónico de marca Carestream CBCT, modelo CS 8100, para la obtención de los datos. Estos estudios fueron indicados previamente por parte del odontólogo tratante del paciente para diagnóstico y planificación de implantes dentales en sector posterosuperior.

El software Carestream CS 3D se usó para la visualización y estudio de los hallazgos anatómicos en los senos maxilares por medio de una ventana de reconstrucción con

múltiples planos (sagital, coronal y axial). Las imágenes obtenidas fueron estudiadas por el investigador previamente calibrado y entrenado.

IX.6. Procesamiento y análisis de datos

IX.6.1. Plan de procesamiento

Los hallazgos y datos obtenidos se registraron en una hoja de recolección de datos y después fueron introducidas en tablas en una hoja electrónica de Excel.

IX.6.2. Plan de análisis de datos

Para el análisis estadístico se utilizó el programa Epi info 7.2.6.0 para analizar los datos obtenidos de la hoja de Excel.
El análisis se realizó de la siguiente forma: El análisis de normalidad de las variables cuantitativas mostraron que no fueron normales según la prueba de Kolmogorov Smirnov, por lo tanto, para las comparaciones se utilizó la prueba de U Mann-Whitney. Las variables cualitativas fueron procesadas y comparadas por medio de la prueba estadística de Chi cuadrada.

IX.6.3. Presentación de resultados

Los datos se presentaron y organizaron a través tablas y gráficas.

IX.6.4. Divulgación de los resultados

Al finalizar el estudio, se trasladó a la Escuela de Estudios de Postgrado de la Facultad de Odontología una copia impresa del informe final con el fin que evaluaran los hallazgos más importantes.

IX.7. Recursos

IX.7.1. Humanos

- Tesista, investigadora principal Dra. Heidy Manuela Ixcaraguá Batz
- Asesor de Tesis
- Revisores de tesis
- Técnico en toma de CBCT

IX.7.2. Materiales

- Sofware Carestream CS 3D de lectura obtenidos de equipos de CBCT.
- Boleta de recolección de datos.
- Software de programa estadístico Epi info 7.2.6.0

IX.7.3. Físicos

- Centro radiológico DISA, ciudad de Guatemala
- Equipo de computación
- Hojas, lapiceros.

X. ASPECTOS BIOÉTICOS

Este estudio, de tipo transversal analítico, no implicó ninguna intervención directa con los individuos, limitándose únicamente al análisis de las tomografías computarizadas de haz cónico (CBCT) correspondientes a los sujetos en estudio.

Se garantizaron las siguientes condiciones éticas:

Anonimización de los datos: Previo al análisis, los datos fueron anonimizados para proteger la identidad de los participantes, en cumplimiento con los principios de confidencialidad y respeto a la autonomía del paciente, tal como lo establece el principio de autonomía del modelo bioético principialista (Beauchamp y Childress). (García, 2012)

Protección de la información: La información imagenológica fue resguardada de manera segura y no se compartieron nombres ni identificadores personales con personas ajenas al estudio. Este enfoque asegura el cumplimiento del principio de no maleficencia, al evitar cualquier daño o perjuicio relacionado con la exposición de datos sensibles. (García, 2012)

Integridad en los resultados: No se alteraron los datos ni se buscó un beneficio económico derivado de esta investigación, lo que refleja el compromiso con el principio de justicia, al garantizar que los resultados contribuyan al conocimiento científico sin sesgos ni conflictos de interés. (García, 2012)

Concordancia con la bioética personalista: Este estudio se alinea con los principios de la bioética personalista (Sgreccia), que promueve el respeto integral por la persona humana y el bien de la sociedad. Aunque no hubo interacción directa con los pacientes, se respetaron los derechos inherentes a los participantes al abordar su información de manera responsable y ética. (García, 2012)

Por lo tanto, esta investigación fue diseñada y ejecutada en estricto apego a los lineamientos éticos internacionales y las normativas locales aplicables.

10.1. Categorías de riesgo

La categoría del estudio fue I, en los niveles éticos de la investigación

XI. RESULTADOS

A continuación, se presentan los resultados de la comparación de los elementos anatómicos determinantes en la elevación del seno maxilar entre lados edéntulos y dentados de pacientes utilizando tomografía computarizada de haz cónico de pacientes en un centro radiológico durante enero a noviembre de 2024.

Previo a realizar el análisis estadístico, para las variables cuantitativas se realizó la prueba de normalidad de Kolmogorov Smirnov para definir el tipo de test estadístico a utilizar. En base al siguiente se decide utilizar la prueba no paramétrica de U Mann-Whitney.

Tabla 1.

Prueba de normalidad utilizada para las variables cuantitativas a estudio.

	Kolmogorov-Smirnov[a]		
	Estadístico	Gl	Sig.
Grosor de la membrana sinusal	0.161	71	0.000
Ancho del seno maxilar	0.098	71	0.089
Ubicación de la Arteria Alveolar Posterosuperior	0.152	71	0.000

Fuente: Base de Datos de Tomografías Computarizadas de Haz Cónico de pacientes en un centro radiológico.
a. Corrección de significación de Lilliefors

Con respecto a comparación de la frecuencia de tabiques sinusales y el estado dental de los pacientes a estudio se observó una frecuencia del 37% (48) de tabiques sinusales de 128 senos evaluados. Con respecto a la presencia de estos tabiques, la tabla 2 muestra un mayor porcentaje en lado edéntulo (40.6%) versus el lado dentado (34.4%). Sin embargo, aunque se observa una mayor presencia de tabiques sinusales en el lado edéntulo, no se encontraron diferencias estadísticamente significativas en el estado dental del sector posterosuperior observados en los estudios imagenológicos incluidos.

Por tanto, se observa que por el valor de p 0.46, por tal razón, se acepta la hipótesis nula y se rechaza la hipótesis alterna.

Tabla 2.

Distribución de la frecuencia de tabiques sinusales y el estado dental de pacientes observados en 64 Tomografías Computarizadas de Haz Cónico en un centro radiológico. Enero a noviembre 2024.

TABIQUES SINUSALES	Edéntulo f (%)	Dentado f (%)	Total f(%)	Valor *p*
Presencia	26 (40.6)	22(34.4)	48 (37.5)	0.46
Ausencia	38 (59.4)	42 (65.6)	80 (62.5)	
TOTAL	64 (100)	64 (100)	128 (100)	

Fuente: Base de Datos de Tomografías Computarizadas de Haz Cónico de pacientes en un centro radiológico.
Chi cuadrado

Comparando la cantidad de tabiques sinusales entre el lado edéntulo y dentado observados en las tomografías computarizadas de haz cónico de los 64 pacientes, se visualizan en la tabla 3 los resultados; se observaron en la muestra 1, 2, 3 y 4 tabiques sinusales en un mismo seno. La mayor cantidad de tabiques que se encontraron en un mismo seno fue de 4, y se presentó en lado edéntulo que corresponde únicamente al 2.1% de los 48 senos maxilares en donde se visualizaron tabiques. 1 tabique sinusal fue la cantidad de mayor frecuencia observados en un mismo seno independientemente del lado (66.7%). En los senos maxilares en donde se observó 1 tabique, el 65% de estos fueron en el lado edéntulo y 68.2% en el lado dentado. En los senos maxilares en donde se observaron dos tabiques el mayor porcentaje se observó en el lado edéntulo (30.8%) versus el lado dentado (22.7%). Únicamente 2 senos maxilares presentaron 3 tabiques sinusales y fueron del lado dentado. A pesar de las diferencias de frecuencias entre los 2 lados, no se evidencian diferencias estadísticamente significativas comparadas con el estado dental observados en los estudios imagenológicos. Por lo que se acepta la hipótesis nula y se rechaza la hipótesis alterna con un valor de p 0.32

Tabla 3.

Distribución de la cantidad de tabiques sinusales y el estado dental de pacientes observados en 64 Tomografías Computarizadas de Haz Cónico en un centro radiológico. Enero a noviembre 2024.

		Edéntulo f(%)	Dentado f(%)	TOTAL f(%)	Valor *p*
Cantidad	1	17 (65.4)	15 (68.2)	32 (66.7)	0.32
	2	8 (30.8)	5 (22.7)	13 (27.1)	
	3	0 (0)	2 (9.1)	2 (4.2)	
	4	1 (3.8)	0 (0)	1 (2.1)	
TOTAL		26 (100)	22 (100)	48 (100)	

Fuente: Base de Datos de Tomografías Computarizadas de Haz Cónico de pacientes en un centro radiológico. Prueba de Chi cuadrado de Pearson.

En la tabla 4 se muestran los resultados de comparar la ubicación anterior, media y posterior de los tabiques sinusales entre el lado edéntulo y dentado. Se observa que el sector en donde más frecuencia de tabiques hay es en el tercio medio (28%), seguido del tercio posterior (12.5%) y en el menos frecuente es en el tercio anterior (7%) de los 128 senos evaluados. Se observa un comportamiento similar entre el lado edéntulo y dentado con respecto a la distribución de los tabiques en los tercios del seno maxilar. Estadísticamente no existe diferencia significativa entre la ubicación y estado dental de los senos maxilares evaluados. Los valores de p 0.73 corresponden a la ubicación anterior, p 0.62 para sector medio, p 0.29 para sector posterior, estos datos dan como resultado la aceptación de la hipótesis nula y el rechazo de la hipótesis alterna.

Tabla 4.

Distribución de la ubicación de tabiques sinusales y el estado dental de pacientes observados en 64 Tomografías Computarizadas de Haz Cónico en un centro radiológico. Enero a noviembre 2024.

	Edéntulo f(%)	Dentado f(%)	Total	Valor *p*
Anterior	59 (92.2)	60 (93.8)	119 (93.0)	0.73
Medio	44 (68.8)	48 (75)	92 (71.9)	0.62
Posterior	55 (85.9)	57 (89.1)	112 (87.5)	0.29

Fuente: Base de Datos de Tomografías Computarizadas de Haz Cónico de pacientes en un centro radiológico.
Chi cuadrado

Se observó que el valor medio del grosor de la membrana sinusal en los senos maxilares del lado edéntulo es de 2.24 mm mientras que en el seno maxilar del lado dentado es 1.86 mm, aunque muestre una diferencia en milímetros, el valor de p es 0.196 por lo que estadísticamente no hay diferencia. Por lo que se acepta la hipótesis nula y se rechaza la hipótesis alterna. (ver tabla 5)

Tabla 5.

Comparación del grosor de la membrana sinusal y el estado dental de pacientes observados en 64 Tomografías Computarizadas de Haz Cónico en un centro radiológico. Enero a noviembre 2024.

	N	$\bar{x}$	sd	Valor *p*
Edéntulo	22	2.24	1.11	0.196
Dentado	19	1.86	0.88	

Fuente: Base de Datos de Tomografías Computarizadas de Haz Cónico de pacientes en un centro radiológico.
Prueba de U Mann-Whitney

En la gráfica 1 se observa la distribución de los rangos observados en el grosor de la membrana sinusal donde se muestra que el rango de dispersión con respecto a los datos es más corto en el lado dentado que en el edéntulo. A pesar de esto, las medias son muy similares y solo un dato se aleja del lado de dispersión en el lado dentado. De igual manera no existen diferencias estadísticamente significativas entre los dos lados.

Gráfica 1.

Comparación entre la distribución del grosor de la membrana sinusal con el estado dental de pacientes observados en 64 Tomografías Computarizadas de Haz Cónico en un centro radiológico. Enero a noviembre 2024.

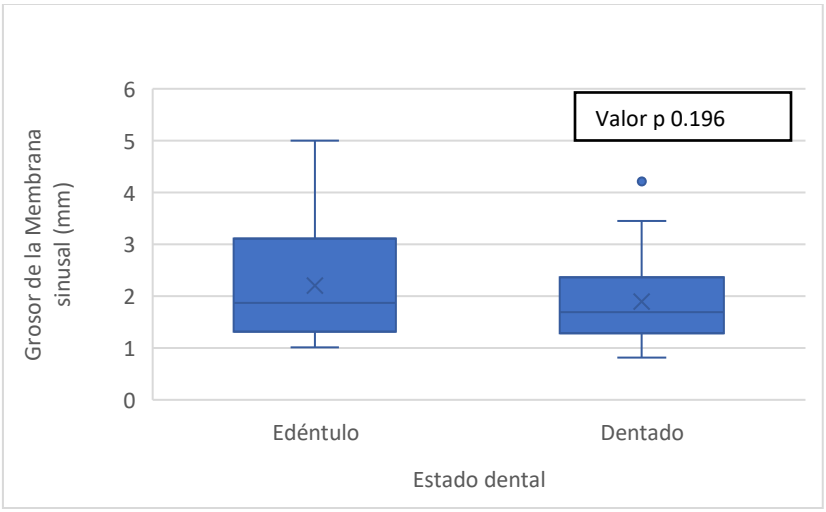

Fuente: Base de Datos de Tomografías Computarizadas de Haz Cónico de pacientes en un centro radiológico. Prueba de U Mann-Whitney

En la tabla 6 se observa que el valor medio del ancho del seno maxilar en el lado dentado es de 113.3º mientras que en el seno maxilar del lado dentado es de 85.2º. Por lo que muestra que hay un mayor ancho en el lado dentado que en el lado edéntulo, además muestra un valor de p <0.001 lo que significa que sí hay diferencia estadísticamente significativa entre el ancho del seno maxilar y el estado dental del paciente. Con lo anteriormente descrito se acepta la hipótesis alterna y se rechaza la hipótesis nula.

Tabla 6.

Comparación del ancho del seno maxilar y el estado dental de pacientes observados en 64 Tomografías Computarizadas de Haz Cónico en un centro radiológico. Enero a noviembre 2024.

	N	$\bar{x}$	sd	Valor *p*
Edéntulo	64	85.2	7.6	<0.001
Dentado	64	113.3	8.3	

Fuente: Base de Datos de Tomografías Computarizadas de Haz Cónico de pacientes en un centro radiológico.
Prueba de U Mann-Whitney

En la gráfica 2 se observa la distribución de los rangos observados en el ancho del seno maxilar donde se muestra una diferencia entre el rango de dispersión entre el lado edéntulo y dentado. Por lo que sí existen diferencias estadísticamente significativas entre los dos lados.

Figura 2.

Comparación entre la distribución del ancho del seno maxilar con el estado dental de pacientes observados en 64 Tomografías Computarizadas de Haz Cónico en un centro radiológico. Enero a noviembre 2024.

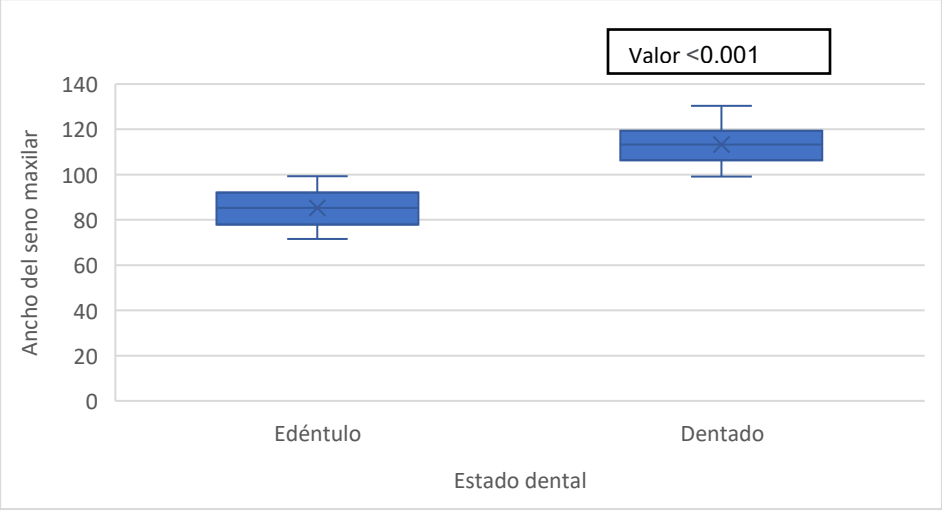

Fuente: Base de Datos de Tomografías Computarizadas de Haz Cónico de pacientes en un centro radiológico.
Prueba de U Mann-Whitney

En esta tabla 7 se observa que el valor medio de la ubicación de la Arteria Alveolar Posterosuperior en el lado edéntulo es de 11.6 mm mientras que en el lado dentado es de 9.1 mm. Por lo que muestra que hay una mayor distancia entre pared inferior del canal de la AAPS y el punto más profundo de la cortical del piso del seno maxilar en el espacio edéntulo y el lado dentado que corresponde a la pieza contralateral. Además, muestra un valor de p <0.001 lo que significa que sí hay diferencia estadísticamente significativa entre la ubicación y el estado dental del paciente. Por ende, se rechaza la hipótesis nula y se acepta la hipótesis de alterna.

Tabla 7.

Comparación de la ubicación de la Arteria Alveolar Posterosuperior entre el lado edéntulo y dentado de pacientes, observados en 64 Tomografías Computarizadas de Haz Cónico en un centro radiológico. Enero a noviembre 2024.

	N	$\bar{x}$	sd	Valor *p*
Edéntulo	41	11.6	2.5	<0.001
Dentado	45	9.1	0.9	

Fuente: Base de Datos de Tomografías Computarizadas de Haz Cónico de pacientes en un centro radiológico. Prueba de U Mann-Whitney

La tabla 8 muestra las 3 posiciones de la Arteria Alveolar Posterosuperior respecto a la pared lateral del seno maxilar. Se logró observar este elemento en 86 senos maxilares de los 128 evaluados. El mayor porcentaje de esta estructura se encuentra en posición intraósea con un 67.4%, seguido de la posición intrasinusal el cual muestra un 24.42% y el de menor porcentaje es el 8.1% en la posición superficial. Ambos lados siguieron un comportamiento similar. Comparando la posición de la Arteria Alveolar Posterosuperior con el estado dental del paciente no se encontró diferencia estadísticamente significativa en entre lados. En consecuencia, a lo anteriormente mencionado, se acepta la hipótesis nula y se rechaza la hipótesis alterna.

Tabla 8.

Distribución de la posición de la Arteria Alveolar Posterosuperior comparando lado edéntulo y dentado de pacientes observados en 64 Tomografías Computarizadas de Haz Cónico en un centro radiológico. Enero a noviembre 2024.

	Edéntulo f (%)	Dentado f (%)	Total f (%)	Valor *p*
Intrasinusal	9 (21.9)	12 (26.7)	21 (24.42)	0.796
Intraóseo	28 (68)	30 (66.7)	58 (67.4)	
Superficial	4 (9.7)	3 (6.67)	7 (8.1)	

Fuente: Base de Datos de Tomografías Computarizadas de Haz Cónico de pacientes en un centro radiológico. Chi cuadrado de Pearson.

XII. DISCUSIÓN DE RESULTADOS

Esta investigación tuvo como objetivo principal comparar los elementos anatómicos determinantes en la elevación del seno maxilar en pacientes edéntulos de un lado contra el lado dentado mediante tomografía computarizada de haz cónico (CBCT) en pacientes que asistieron a un centro radiológico en el período de enero a noviembre de 2024. Y como objetivos específicos comparar cada uno de los elementos anatómicos determinantes en la elevación del seno maxilar en pacientes edéntulos de un lado contra el lado dentado; estas características o elementos son la cantidad y ubicación de los tabiques sinusales, el grosor de la membrana sinusal, el ancho del seno maxilar y; la ubicación y posición de la Arteria Alveolar Posterior Media.

Del total de 128 senos evaluados en CBCT, se pudo observar la frecuencia de tabiques sinusales en un 37%. Güncü et al. (2011) mide la frecuencia en una población turca del 16.1%. Kim et al. (2006) en su estudio, indica una prevalencia del 26.5% observada en la evaluación de 200 senos maxilares mediante CBCT. Los resultados de esta investigación se acercan más al realizado por el de Melgar & Ocampo (2020) realizado en Guatemala que reporta un 31.3%.

La ubicación más frecuente de los tabiques sinusales es en la región media, seguida de la posterior y por último y menos frecuente la región anterior que coincide

Con respecto a la cantidad de tabiques encontrados en los senos maxilares, en este estudio, el tabique único se presentó con mayor frecuencia con un 67%, comparado con el Estudio de Melgar & Ocampo (2020) con población guatemalteca, que también reporta que el tabique único fue el más frecuente con un 89%.

En este estudio, la frecuencia de tabiques sinusales encontrados en lados dentados fue de 34.4% y 40.63% en lados edéntulos. Krennmair et al. (1999) encontró en su estudio que la frecuencia de tabiques sinusales es mayor comparando lados edéntulos que dentado, y encontraron una diferencia significativamente mayor ($p < 0.01$) en los lados edéntulos que en los lados dentados. A pesar que en esta investigación hay diferencia en porcentajes.

En lo que respecta a los resultados obtenidos acerca de la presencia de tabiques sinusales y el estado dental del paciente, se mostró una mayor frecuencia de aparición de tabiques sinusales en la región media del seno maxilar (p 0.62) tanto en el lado edéntulo como dentado; por lo que no muestran diferencias significativas. Coincide con la investigación de

Melgar & Ocampo (2020) que, de igual manera, no muestra diferencias significativas (p 1.142), por tal razón, se acepta la hipótesis nula y se rechaza la hipótesis alterna.

En la evaluación del grosor de la membrana sinusal se obtuvo una media para lados edéntulos del 2.24 +- 1.11 mm y para los lados dentados una media de 1.86 +- 0.88mm. Aunque se observe una mayor medición de grosor en el lado edéntulo estadísticamente no hay diferencia significativa (0.196). Rapani et al. (2016) miden en rangos la membrana sinusal mediante CBCT, en pacientes que serían sometidos a elevaciones del piso del seno maxilar e indicaron que en el 26% obtuvieron una medición entre 0 y 2mm y un 17% para el rango de 2 a 4mm.

Estos resultados son consistentes con estudios como el de Rapani et al. (2016), quienes clasificaron el grosor de la membrana sinusal en pacientes candidatos a elevación de seno maxilar mediante CBCT. En su estudio, el 26% de los pacientes presentaban un grosor entre 0 y 2 mm, mientras que un 17% se encontraba en el rango de 2 a 4 mm. Estos datos sugieren que la variabilidad en el grosor de la membrana sinusal puede estar influenciada por múltiples factores, incluyendo la inflamación crónica, enfermedades periodontales y la respuesta individual del paciente a la pérdida dentaria.

Otros estudios, como el de Pommer et al. (2012), han señalado que el grosor de la membrana sinusal puede incrementarse en presencia de patologías inflamatorias o infecciosas, lo que podría explicar la tendencia a mayores valores en los lados edéntulos en comparación con los dentados, aunque sin alcanzar significación estadística en esta muestra.

Estos resultados concuerdan con el presente estudio en donde no se encontraron diferencias estadísticamente significativas en el grosor de la membrana y el estado dental observados en los estudios imagenológicos incluidos, por lo que se acepta la hipótesis nula y se rechaza la hipótesis alterna.

Analizando el ancho del seno maxilar comparándolo con el lado edéntulo (85.2 ± 7.6 grados) y lado dentado (113.3 ± 8.3 grados) se observó que, el lado dentado es más ancho que el lado edéntulo. ($p < 0.001$) por lo que sí es estadísticamente significativo por ende se rechazó la hipótesis nula y se aceptó la hipótesis alterna.

Los resultados de este estudio son consistentes con investigaciones previas que han reportado una reducción del ancho del seno maxilar en pacientes edéntulos. Rapani et al.

(2016) encontraron que la reabsorción ósea posterior a la pérdida dentaria influye en la disminución del volumen del seno maxilar, lo que concuerda con nuestros hallazgos.

Güncü et al. (2011) también reportaron diferencias significativas en el ancho del seno maxilar entre pacientes dentados y edéntulos, observando un patrón de reducción en ausencia de dientes posteriores. Este hallazgo es relevante para la planificación de procedimientos de elevación sinusal, ya que un menor ancho podría influir en la estabilidad del injerto óseo.

En contraste, estudios como el de Kim et al. (2006) no encontraron diferencias estadísticamente significativas en el ancho del seno maxilar entre pacientes con y sin dientes, lo que podría explicarse por variaciones en la muestra poblacional o en las técnicas de medición empleadas.

La reducción del ancho sinusal en pacientes edéntulos tiene implicaciones clínicas importantes, ya que podría afectar la cantidad de injerto necesaria para la rehabilitación implantológica. Estos hallazgos refuerzan la importancia de evaluar cuidadosamente la anatomía del seno maxilar en cada paciente antes de la intervención quirúrgica.

En el presente estudio, La Arteria Alveolar Posterosuperior se observó en el 67.2% de los 128 senos estudiados. Varias publicaciones revisadas como la de Güncü et al. (2011) indicaron una visualización de la arteria en el 64.5% de 242 senos maxilares evaluados. Elian et al. (2005) reportó una prevalencia del 55.9%. Por lo que se puede observar que los resultados se correlacionan con los obtenidos en este estudio.

En cuanto a la arteria alveolar posterosuperior, en este estudio se identificó en el 67.2% de los senos maxilares evaluados, resultado que concuerda con estudios previos como el de Güncü et al. (2011), que reportaron una visualización del 64.5% en 242 senos maxilares, y el de Elian et al. (2005), con una prevalencia del 55.9%. Esto indica que la presencia de la arteria en el seno maxilar es una característica anatómica común y que su detección mediante CBCT es fiable.

Al analizar la distancia de la arteria al piso del seno maxilar, se observó una diferencia estadísticamente significativa ($p < 0.001$) entre los lados edéntulos (11.6 ± 2.5 mm) y dentados (9.1 ± 0.9 mm). Esta diferencia sugiere que la reabsorción ósea alveolar tras la pérdida dentaria influye en la ubicación vertical de la arteria, lo que debe considerarse en procedimientos de elevación sinusal para evitar complicaciones hemorrágicas. Por tal razón, se rechazó la hipótesis nula y aceptó la hipótesis alterna.

Comparando con otros estudios, Güncü et al. (2011) reportó una distancia promedio de 18 ± 4.9 mm, aunque esta medición se realizó desde la arteria hasta la cresta alveolar, lo que podría explicar la discrepancia al no considerar la reducción ósea en edéntulos. Mardinger et al. (2007) encontró una distancia de 8 mm desde la arteria hasta el piso del seno en pacientes con alturas de la cresta alveolar de 10 mm, resultado que es comparable con el presente estudio.

En cuanto a la posición de la arteria alveolar posterosuperior, se determinó que la ubicación intraósea fue la más frecuente (67%), seguida de la intrasinusal (24.42%) y la superficial (8.1%). Estos resultados coinciden con los de Güncü et al. (2011), quienes reportaron una prevalencia del 68.2% para la posición intraósea. Esta variabilidad en la ubicación de la arteria resalta la importancia de una evaluación radiológica detallada antes de procedimientos quirúrgicos en la región posterior del maxilar.

XIII. CONCLUSIONES

Los resultados de este estudio sugirieron que la tomografía computarizada es una herramienta valiosa para evaluar la presencia y caracterización de elementos anatómicos del seno maxilar como parte del diagnóstico y planificación en elevación de seno maxilar. Las imágenes preoperatorias son clínicamente muy relevantes para la evaluación de la presencia y ubicación de septos, la localización del PSAA, el ancho del seno maxilar y el grosor de la membrana sinusal. Estos datos pueden ser utilizados para planificar el abordaje quirúrgico y así lograr un tratamiento quirúrgico exitoso con implantes dentales para la posterior rehabilitación protésica.

La frecuencia de tabiques sinusales fue mayor en los lados edéntulos que en los dentados, aunque la diferencia no fue estadísticamente significativa. La ubicación más frecuente de los tabiques fue en la región media del seno maxilar, sin relación significativa con el estado dental del paciente.

Se observó un mayor grosor de la membrana sinusal en el lado edéntulo en comparación con el lado dentado. Sin embargo, esta diferencia no fue estadísticamente significativa, lo que sugiere que la pérdida dentaria no influye de manera relevante en el grosor de la membrana sinusal dentro de la población estudiada.

La arteria alveolar posterosuperior fue identificada en el 67.2% de los senos maxilares evaluados, sin diferencias significativas en su presencia entre los lados edéntulos y dentados. No obstante, la distancia de la arteria al piso del seno maxilar fue significativamente mayor en los lados edéntulos, lo que indica que la reabsorción ósea podría influir en su ubicación vertical.

Se evidenció que el ancho del seno maxilar fue significativamente mayor en los lados dentados en comparación con los lados edéntulos. Este hallazgo confirma que la pérdida dentaria influye en la reducción del volumen del seno maxilar, lo cual es un factor clave a considerar en la planificación de procedimientos de elevación sinusal.

XIV. RECOMENDACIONES

Los tabiques sinusales pueden representar un desafío en la elevación del seno maxilar, por lo que es crucial tener en cuenta su presencia y ubicación al momento de planificar el procedimiento. Se recomienda implementar un protocolo rutinario para la evaluación de los tabiques sinusales en la tomografía computarizada de haz cónico, con el fin de detectar cualquier irregularidad y ajustar las técnicas quirúrgicas a las características anatómicas específicas de cada paciente.

Aunque no se encontraron diferencias estadísticamente significativas en el grosor de la membrana sinusal entre los lados edéntulos y dentados, se debe seguir evaluando ya que se sabe que este es un elemento importante para el éxito del tratamiento de elevación de piso sinusal para evitar complicaciones de perforación. Se recomienda el uso de estudios de CBCT de alta resolución para obtener imágenes precisas y detalladas para planificar de una mejor forma el procedimiento.

Según este estudio, existen variaciones estadísticamente significativas en el ancho del seno maxilar entre los lados edéntulos y dentados. Se requieren más parámetros de medición ya que en la literatura no hay un parámetro de medición específico por lo que es más difícil la comparación.

La proximidad de la arteria alveolar posterosuperior al seno maxilar debe ser cuidadosamente considerada durante la planificación quirúrgica, ya que puede influir significativamente en el éxito de la elevación del seno maxilar. Es fundamental medir con precisión la ubicación de esta arteria usando CBCT de alta resolución para observarla de mejor manera.

XV. ALCANCES Y LIMITACIONES

15.1. Alcances

Con esta investigación, al identificar las diferencias entre el grosor de la membrana sinusal, la posición y ubicación de la arteria alveolar posterosuperior, los tabiques sinusales y el ancho del seno maxilar entre lados edéntulos y dentados se contribuye al conocimiento anatómico de la región sinusal para proveer información que mejorará la predictibilidad y eficacia de tratamientos relacionados a elevación del seno maxilar con el objetivo de una rehabilitación implantológica adecuada. Esta información provee puntos claves para personalizar procedimientos quirúrgicos en el seno maxilar que minimizará riesgos y complicaciones trans y postoperatorias.

Con este estudio se establece una base para futuras investigaciones que facilite las comparaciones con otros contextos clínicos o poblacionales para fomentar publicaciones más amplias.

15.2. Límites de la investigación

En algunas órdenes para estudio imagenológico indicado por el odontólogo tratante del paciente no se indica si la persona se realizó el estudio para planificación de implantes dentales posterosuperiores, por lo que el estudio de CBCT no se tomó en cuenta en la investigación.

Varias tomografías CBCT son de campo reducido y no formaron parte de la investigación porque no se pueden realizar mediciones.

XVI. BIBLIOGRAFÍA

Abesi, F., Yousefi, M. J., & Zamani, M. (2023). Prevalence and anatomical characteristics of maxillary sinus septa: A systematic review and meta-analysis of cone-beam computed tomography studies. *Journal of Oral and Maxillofacial Surgery, Medicine, and Pathology*, *35*(6), 501-507. https://doi.org/10.1016/j.ajoms.2023.03.015

Aldahlawi, S., Nourah, D., Alturkistani, E., AlBander, W., Azab, R. Y., Aldhlaawi, S., Nourah, D., Alturkistani, E. A., AlBander, W., & Azab, R. Y. (2024). Anatomical Factors Affecting the Complexity of Maxillary Sinus Augmentation in Saudi Patients: A Cone Beam Computed Tomography (CBCT) Study. *Cureus*, *16*. https://doi.org/10.7759/cureus.68462

Anayansi-Melgar Girón, M. E., & Medina-Ocampo, P. E. (2020). Variantes anatómicas en el seno maxilar en individuos de Guatemala. Un estudio en TCHC. *Revista Científica Odontológica*, *8*(3), e031. https://doi.org/10.21142/2523-2754-0803-2020-031

Ardekian, L., Oved-Peleg, E., Mactei, E. E., & Peled, M. (2006). The Clinical Significance of Sinus Membrane Perforation During Augmentation of the Maxillary Sinus. *Journal of Oral and Maxillofacial Surgery*, *64*(2), 277-282. https://doi.org/10.1016/j.joms.2005.10.031

Bornstein, M. M., Chappuis, V., Von Arx, T., & Buser, D. (2008). Performance of dental implants after staged sinus floor elevation procedures: 5-year results of a prospective study in partially edentulous patients. *Clinical Oral Implants Research*, *19*(10), 1034-1043. https://doi.org/10.1111/j.1600-0501.2008.01573.x

Elsayed, S. A., Alassaf, M. S., Elboraey, M. O., Mohamado, L. L., Huwaykim, D. A., Albouq, A. K., & Shahada, M. O. (s. f.). The Impact of Maxillary Sinus Pneumatization on the Quality of the Alveolar Bone in Dentated and Edentulous Patients: A Cone-Beam Computed Tomography Radiographic Analysis. *Cureus*, *15*(9), e46005. https://doi.org/10.7759/cureus.46005

García, J. J. (2012). BIOÉTICA PERSONALISTA Y BIOÉTICA PRINCIPIALISTA. PERSPECTIVAS. *Instituto de Bioética Universidad Católica de Cuyo (Argentina)*.

Garlapati, K., D.B., G. B., Chaitanya, N. C. S. K., Guduru, H., Rembers, A., & Soni, P. (2018). Evaluation of Preference and Purpose of Utilisation of Cone Beam Computed Tomography

(CBCT) Compared to Orthopantomogram (OPG) by Dental Practitioners – A Cross-Sectional Study. *Polish Journal of Radiology*, *82*, 248-251. https://doi.org/10.12659/PJR.900864

Güncü, G. N., Yildirim, Y. D., Wang, H., & Tözüm, T. F. (2011). Location of posterior superior alveolar artery and evaluation of maxillary sinus anatomy with computerized tomography: A clinical study. *Clinical Oral Implants Research*, *22*(10), 1164-1167. https://doi.org/10.1111/j.1600-0501.2010.02071.x

Hernandez, C. A et al. (2011). (PDF) Presencia y Distribución de Tabiques Intrasinusales en el Piso del Seno Maxilar. *Int. J. Morphol., 29(4)*, 1168-1173. https://doi.org/10.4067/S0717-95022011000400016

Ilguy, D., Ilguy, M., Dolekoglu, S., & Fisekcioglu, E. (2013). Evaluation of the posterior superior alveolar artery and the maxillary sinus with CBCT. *Brazilian Oral Research*, *27*(5), 431-437. https://doi.org/10.1590/S1806-83242013000500007

Kalyvas, D., Kapsalas, A., Paikou, S., & Tsiklakis, K. (2018). Thickness of the Schneiderian membrane and its correlation with anatomical structures and demographic parameters using CBCT tomography: A retrospective study. *International Journal of Implant Dentistry*, *4*, 32. https://doi.org/10.1186/s40729-018-0143-5

Kang, S., Shin, S., Herr, Y., Kwon, Y., Kim, G., & Chung, J. (2013). Anatomical structures in the maxillary sinus related to lateral sinus elevation: A cone beam computed tomographic analysis. *Clinical Oral Implants Research*, *24*(A100), 75-81. https://doi.org/10.1111/j.1600-0501.2011.02378.x

Khojastehpour, L., Dehbozorgi, M., Tabrizi, R., & Esfandnia, S. (2016). Evaluating the anatomical location of the posterior superior alveolar artery in cone beam computed tomography images. *International Journal of Oral and Maxillofacial Surgery*, *45*(3), 354-358. https://doi.org/10.1016/j.ijom.2015.09.018

Krennmair, G., Ulm, C. W., Lugmayr, H., & Solar, P. (1999). The incidence, location, and height of maxillary sinus septa in the edentulous and dentate maxilla. *Journal of Oral and Maxillofacial Surgery*, *57*(6), 667-671. https://doi.org/10.1016/S0278-2391(99)90427-5

Lozano-Carrascal, N., Salomó-Coll, O., Gehrke, S. A., Calvo-Guirado, J. L., Hernández-Alfaro, F., & Gargallo-Albiol, J. (2017a). Radiological evaluation of maxillary sinus anatomy: A cross-sectional study of 300 patients. *Annals of Anatomy - Anatomischer Anzeiger*, *214*, 1-8. https://doi.org/10.1016/j.aanat.2017.06.002

Lozano-Carrascal, N., Salomó-Coll, O., Gehrke, S. A., Calvo-Guirado, J. L., Hernández-Alfaro, F., & Gargallo-Albiol, J. (2017b). Radiological evaluation of maxillary sinus anatomy: A cross-sectional study of 300 patients. *Annals of Anatomy - Anatomischer Anzeiger*, *214*, 1-8. https://doi.org/10.1016/j.aanat.2017.06.002

Macías-Lloret, A., Parra-Rogel, C., Macías-Lloret, A., & Parra-Rogel, C. (2023). Cirugía de elevación del seno maxilar: «utilidad de las diferentes técnicas». Caso clínico de elevación de seno y colocación de implantes Phibo TSH y TSA. *Avances en Odontoestomatología*, *39*(4), 191-200.

Maestre-Ferrín, L., Carrillo-García, C., Galán-Gil, S., Peñarrocha-Diago, M., & Peñarrocha-Diago, M. (2011). Prevalence, Location, and Size of Maxillary Sinus Septa: Panoramic Radiograph Versus Computed Tomography Scan. *Journal of Oral and Maxillofacial Surgery*, *69*(2), 507-511. https://doi.org/10.1016/j.joms.2010.10.033

Malek, Barka., Catherine, Donta., Spyros, Damaskos., Emmanouil, Chatzipetros., Christos, Angelopoulos. (2023). (2024). Evaluation of anatomical variants and pathological findings of the maxillary sinus prior to sinus floor elevation: A Cone Beam CT retrospective study in 660 patients. *Journal of Clinical and Experimental Dentistry*, e740-e748. https://doi.org/10.4317/jced.61624

Mularczyk, C., & Welch, K. (2024). Maxillary Sinus Anatomy and Physiology. *Otolaryngologic Clinics of North America*, *57*(6), 991-1006. https://doi.org/10.1016/j.otc.2024.07.004

Park, Y.-B., Jeon, H.-S., Shim, J.-S., Lee, K.-W., & Moon, H.-S. (2011). Analysis of the Anatomy of the Maxillary Sinus Septum Using 3-Dimensional Computed Tomography. *Journal of Oral and Maxillofacial Surgery*, *69*(4), 1070-1078. https://doi.org/10.1016/j.joms.2010.07.020

Rapani, M., Rapani, C., & Ricci, L. (2016). Schneider membrane thickness classification evaluated by cone-beam computed tomography and its importance in the predictability of

perforation. Retrospective analysis of 200 patients. *British Journal of Oral and Maxillofacial Surgery*, *54*(10), 1106-1110. https://doi.org/10.1016/j.bjoms.2016.08.003

Schriber, M., Von Arx, T., Sendi, P., Jacobs, R., Suter, V., & Bornstein, M. (2017). Evaluating Maxillary Sinus Septa Using Cone Beam Computed Tomography: Is There a Difference in Frequency and Type Between the Dentate and Edentulous Posterior Maxilla? *The International Journal of Oral & Maxillofacial Implants*, *32*(6), 1324-1332. https://doi.org/10.11607/jomi.5854

Shanbhag, S., Karnik, P., Shirke, P., & Shanbhag, V. (2014). Cone-beam computed tomographic analysis of sinus membrane thickness, ostium patency, and residual ridge heights in the posterior maxilla: Implications for sinus floor elevation. *Clinical Oral Implants Research*, *25*(6), 755-760. https://doi.org/10.1111/clr.12168

Şimşek Kaya, G., Daltaban, Ö., Kaya, M., Kocabalkan, B., Sindel, A., & Akdağ, M. (2019). The potential clinical relevance of anatomical structures and variations of the maxillary sinus for planned sinus floor elevation procedures: A retrospective cone beam computed tomography study. *Clinical Implant Dentistry and Related Research*, *21*(1), 114-121. https://doi.org/10.1111/cid.12703

Tatum, H. (1986). Maxillary and sinus implant reconstructions. *Dental Clinics of North America*, *30*(2), 207-229.

Toprak, M. E., & Ataç, M. S. (2021). Maxillary sinus septa and anatomical correlation with the dentition type of sinus region: A cone beam computed tomographic study. *British Journal of Oral and Maxillofacial Surgery*, *59*(4), 419-424. https://doi.org/10.1016/j.bjoms.2020.08.038

Varela-Centelles, P., Loira-Gago, M., Seoane-Romero, J. M., Takkouche, B., Monteiro, L., & Seoane, J. (2015). Detection of the posterior superior alveolar artery in the lateral sinus wall using computed tomography/cone beam computed tomography: A prevalence meta-analysis study and systematic review. *International Journal of Oral and Maxillofacial Surgery*, *44*(11), 1405-1410. https://doi.org/10.1016/j.ijom.2015.07.001

Velásquez-Plata, D., Hovey, L. R., Peach, C. C., & Alder, M. E. (2002). Maxillary sinus septa: A 3-dimensional computerized tomographic scan analysis. *The International Journal of Oral & Maxillofacial Implants*, *17*(6), 854-860.

Villagra, M. P. S., & Yáñez, F. V. (s. f.). estudio anatómico de la arteria alveolar póstero superior en pacientes con tomografía computarizada de haz cónico de la facultad de odontología de la universidad finis terrae entre junio de 2015 y junio de 2019.

Wallace, S. S., & Froum, S. J. (2003). Effect of Maxillary Sinus Augmentation on the Survival of Endosseous Dental Implants. A Systematic Review. *Annals of Periodontology*, *8*(1), 328-343. https://doi.org/10.1902/annals.2003.8.1.328

Wen, S.-C., Chan, H.-L., & Wang, H.-L. (2013). Classification and Management of Antral Septa for Maxillary Sinus Augmentation. *The International Journal of Periodontics and Restorative Dentistry*, *33*(4), 509-517. https://doi.org/10.11607/prd.1609

Whyte, A., & Boeddinghaus, R. (2019). The maxillary sinus: Physiology, development and imaging anatomy. *Dentomaxillofacial Radiology*, *48*(8), 20190205. https://doi.org/10.1259/dmfr.20190205

XVII. ANEXOS

Guatemala, 14 de noviembre de 2024

Doctor

Vincent Archila

Director General DISA

Estimado doctor Archila,

Nos dirigimos a su persona esperando se encuentre muy bien y que sus labores se estén desarrollando de la mejor manera.

El motivo de la presente es para solicitar acceso a su base de datos de Tomografía de Haz Cónico (CBCT) para el trabajo de investigación titulado: "EVALUACIÓN COMPARATIVA DE FACTORES ANATÓMICOS RELEVANTES EN LA ELEVACIÓN DE SENO MAXILAR: LADOS EDÉNTULOS Y DENTADOS A TRAVÉS DE TOMOGRAFÍA COMPUTARIZADA DE HAZ CÓNICO EN PACIENTES DE UN CENTRO RADIOLÓGICO DE LA CIUDAD DE GUATEMALA EN EL PERÍODO DE ENERO A DICIEMBRE DEL AÑO 2024"; investigación que se encuentra desarrollándose en la Escuela de Estudios de Postgrado de la Universidad de San Carlos de Guatemala, a cargo de la doctora: Heidy Manuela Ixcaragua Batz, residente de la maestría en Cirugía Oral y Maxilofacial.

De antemano, agradecemos su amabilidad y disposición en apoyar al desarrollo de la ciencia.

Atentamente,

Dr. Guillermo Barreda

Cirujano Oral y Maxilofacial

Asesor de tesis

Dra. Heidy Ixcaragua

Residente

Maestría en Cirugía Oral y Maxilofacial.

Guatemala, noviembre de 2024

Dra. Heidy Ixcaraguá Batz

Residente cirugía oral y maxilofacial

Facultad de Odontología

Universidad de San Carlos de Guatemala

Estimada dra. Heidy Ixcaraguá, en respuesta a su solicitud de acceso a la utilización de la base de datos de tomografías computarizadas de haz cónico durante el período enero a noviembre 2024 que se encuentra en DISA zona 9 para la realización de su estudio de tesis "EVALUACIÓN COMPARATIVA DE FACTORES ANATÓMICOS RELEVANTES EN LA ELEVACIÓN DE SENO MAXILAR: LADOS EDÉNTULOS Y DENTADOS A TRAVÉS DE TOMOGRAFÍA COMPUTARIZADA DE HAZ CÓNICO EN PACIENTES DE UN CENTRO RADIOLÓGICO DE LA CIUDAD DE GUATEMALA EN EL PERÍODO DE ENERO A NOVIEMBRE DEL AÑO 2024", tiene la autorización para el uso de la base de datos bajo las condiciones siguientes:

- No utilizar los datos del paciente (nombre ni referente)
- Si se usarán imágenes para ilustrar la tesis a estudio, no deben de llevar los datos de identificación del paciente
- Respetar la privacidad de los pacientes

Atentamente,

Dr. Vincent Archila

Director General DISA

Hoja de recolección de datos

Estado Dental	Tabique sinusal							Grosor de membrana sinusal		Ancho del seno maxilar (grados)	Arteria alveolar posterosuperior				
Edéntulo	Cantidad	Ubicación			Orientación			Observable (mm)	No observable		Ubicación (mm)	Posición			
		Ant	Med	Post	Axial	Coronal	Sagital					Intrasinusal	Intraósea	Superficial	No visible
Dentado		Ant	Med	Post	Axial	Coronal	Sagital					Intrasinusal	Intraósea	Superficial	No visible

APROBACIÓN COMITÉ DE BIOÉTICA
MAESTRÍA EN CIRUGÍA ORAL Y MAXILOFACIAL

La infrascrita Comisión de Bioética de la Maestría en Cirugía Oral y Maxilofacial de la Escuela de Estudios de Postgrado de la Facultad de Odontología, Universidad de San Carlos de Guatemala, por este medio hace constar que fue presentado ante este comité el proyecto de investigación titulado:

"Relación entre el Trauma Facial y el Trauma de cráneo en los Pacientes Ingresados del año 2019 a 2021 al Servicio de Cirugía Oral y Maxilofacial del Hospital General de Accidentes "Ceibal""

Presentado por la ***Dra. Heidy Manuela Ixcaraguá Batz****, Registro académico: 20061054.*

Por lo cual, informamos que este comité otorga el siguiente dictamen de la evaluación Bioética:

APROBADO

Debido a que no presenta ningún conflicto de interés y cumple con las normas bioéticas de investigación científica.

En la Ciudad de Guatemala, el veintitrés de enero del año dos mil veinticinco.

"Id y Enseñad a Todos"

Dr. ALEJANDRO CURÁN
CIRUJANO MAXILOFACIAL
COL. 3098

Dr. Erwin Alejandro Curan Cantoral
Coordinador, Maestría en Cirugía Oral y Maxilofacial

Dr. Jaime Enrique Matta Ríos
Docente, Maestría en Cirugía Oral y Maxilofacial

C.c. Archivo
/kycb

FOUSAC
Facultad de Odontología
Universidad de San Carlos de Guatemala

ANEXO 1

Escuela de Estudios de Postgrado
Facultad de Odontología
Universidad de San Carlos de Guatemala

PROTOCOLO DE INVESTIGACIÓN
HOJA DE FIRMAS

Titulo del Protocolo de Investigación:

FACTORES ANATÓMICOS A CONSIDERAR EN LA ELEVACIÓN DE SENO MAXILAR EVALUADAS EN TOMOGRAFÍA COMPUTARIZADA DE HAZ CÓNICO EN PACIENTES DE UN CENTRO RADIOLÓGICO DE LA CIUDAD DE GUATEMALA EN EL PERÍODO DE ENERO A DICIEMBRE DEL AÑO 2024

Profesor Asesor:

Dr. Edgar Guillermo Barreda Muralles
(nombre completo)

(firma)

VoBo:

Dr. Erwin Alejandro Curan Cantoral
(nombre completo del Coordinador de la Maestría)

Dr. ALEJANDRO CURAN
CIRUJANO MAXILOFACIAL
COL. 3098

(firma)

Dr. Carlos Guillermo Alvarado Barrios
(nombre completo del Director de Postgrado)

(firma)

FOUSAC
Facultad de Odontología
Universidad de San Carlos de Guatemala

ANEXO 2

APROBACIÓN FINAL DEL PROTOCOLO DE INVESTIGACIÓN:

Edgar Guillermo Barreda Murallas
(nombre completo del Profesor Asesor)

(firma)

Danilo Morales Andrade

Bienvenido Argueta Hernández
(nombre completo del Coordinador y/o Revisor de Investigación)

DANILO D. MORALES ANDRADE
M.Sc. MEDICINA INTERNA
Colegiado 7131

B. Argueta
(firma)

Erwin Alejandro Curán Contreras
(nombre completo del Coordinador de Maestría)

Dr. ALEJANDRO CURÁN
CIRUJANO MAXILOFACIAL
COL. 3098

(firma)

Carlos Alvarado Bonnes
(nombre completo del Director de Postgrado)

(firma)

Nombres y firmas de los docentes que aprobaron la presentación del protocolo de investigación (mínimo 3).

Alex Josué Pérez Ruiz

Francisco Ceballos

FOUSAC
Facultad de Odontología
Universidad de San Carlos de Guatemala

ANEXO 3

TRABAJO DE INVESTIGACIÓN
HOJA DE FIRMAS

Título del Trabajo de Investigación:

Comparación de elementos anatómicos determinantes en la elevación del seno maxilar entre lados edéntulos y dentados, utilizando Tomografía Computarizada de Haz Cónico de pacientes en un centro radiológico. Enero a noviembre 2024

APROBACIÓN FINAL DEL TRABAJO DE INVESTIGACIÓN:

EDGAR GUILLERMO BARRIOS MURALLES
(nombre completo del Profesor Asesor)

(firma)

Bienvenido Argueta Hernández
(nombre completo del Coordinador de Investigación)

(firma)

ERWIN ALEJANDRO WEBB CONTRERAS
(nombre completo del Coordinador de Maestría)

Dr. ALEJANDRO CURAN
CIRUJANO MAXILOFACIAL
COL. 3098

(firma)

Carlos Alejandro Barrios
(nombre completo del Director de Postgrado)

(firma)

ANEXO 4

Nombres y firmas de los profesores nombrados en la terna examinadora que aprobaron la tesis final de investigación:

María del Rosario Godínez y Godínez
(nombre completo)

(firma)

Daniel Erasmo de León Vásquez
(nombre completo)

(firma)

Dra. Gretchen Elisabeth Möller Rubio
(nombre completo)

(firma)