

**UNIVERSIDAD DE SAN CARLOS DE GUATEMALA  
FACULTAD DE CIENCIAS MÉDICAS  
ESCUELA DE ESTUDIOS DE POSTGRADO**



**“CARACTERIZACIÓN Y TRATAMIENTO QUIRÚRGICO  
DE LOS PACIENTES CON DEFECTOS DEL TUBO NEURAL”**

**EUGENIA CASTILLO RODRÍGUEZ**

**TESIS**

Presentada ante las autoridades de la  
Escuela de Estudios de Postgrado de la  
Facultad de Ciencias Médicas.

Maestría en Ciencias Médicas con Especialidad en Cirugía General  
Para obtener el grado de  
Maestra en Ciencias Médicas con Especialidad en Cirugía General

Junio 2015



ESCUELA DE  
ESTUDIOS DE  
POSTGRADO

# Facultad de Ciencias Médicas Universidad de San Carlos de Guatemala

UNIVERSIDAD DE SAN CARLOS DE GUATEMALA

LA FACULTAD DE CIENCIAS MÉDICAS

ESCUELA DE ESTUDIOS DE POSTGRADO

HACE CONSTAR QUE:

La Doctora: Eugenia Castillo Rodríguez

Carné Universitario No.: 100020056


Ha presentado, para su EXAMEN PÚBLICO DE TESIS, previo a otorgar el grado de Maestra en Ciencias Médicas con Especialidad en Cirugía General, el trabajo de tesis "caracterización y tratamiento quirúrgico de los pacientes con defectos del tubo neural"

Que fue asesorado: Dr. Ery Mario Rodríguez Maldonado MSc.

Y revisado por: Dr. Ery Mario Rodríguez Maldonado MSc.

Quienes lo avalan y han firmado conformes, por lo que se emite, la ORDEN DE IMPRESIÓN para junio 2015.

Guatemala, 29 de mayo de 2015

  
Dr. Carlos Humberto Vargas Reyes MSc.  
Director  
Escuela de Estudios de Postgrado



  
Dr. Luis Alfredo Ruiz Cruz MSc.  
Coordinador General  
Programa de Maestrías y Especialidades



/mdvs

Guatemala, 30 de Enero de 2015.

**Dr. Oscar Fernando Castañeda Orellana, MSc.**  
Coordinador Específico  
Programa de Maestrías y Especialidades  
Escuela de Estudios de Postgrado  
Universidad de San Carlos de Guatemala  
Instituto Guatemalteco de Seguridad Social

Estimado Doctor Castañeda Orellana:

Por medio de la presente le informo que he **revisado y aprobado** el informe final de Tesis detallado a continuación:

**Título: "CARACTERIZACION Y TRATAMIENTO QUIRURGICO DE LOS PACIENTES CON DEFECTOS DEL TUBO NEURAL".**

**Autor: EUGENIA CASTILLO RODRIGUEZ**

Dicha tesis ha cumplido con todos los requisitos para su aval por parte de esta Coordinación, siendo enviada para los trámites de aprobación e impresión final de tesis a donde corresponda.

Sin otro particular, se suscribe.

Atentamente,

  
Dr. Ery Mario Rodríguez Maldonado  
Asesor de Tesis  
CIRUGIA GENERAL  
IGSS/ USAC

*Dr. Ery Mario Rodríguez M.*  
MS  
MEDICO Y CIRUJANO  
CIRUGIA COL 6534

Guatemala, 30 de Enero de 2015

**Dr. Oscar Fernando Castañeda Orellana, MSc.**  
Coordinador Específico  
Maestrías y Especialidades  
Escuela de Estudios de Postgrado  
Universidad de San Carlos de Guatemala

Estimado Doctor Castañeda Orellana:

Por medio de la presente le informo que he **revisado y aprobado** el informe final de Tesis detallado a continuación:

Título: **“CARACTERIZACION Y TRATAMIENTO QUIRURGICO DE LOS PACIENTE CON DEFECTOS DEL TUBO NEURAL”.**

Autor: **EUGENIA CASTILLO RODRIGUEZ**

Dicha tesis ha cumplido con todos los requisitos para su aval por parte de esta Coordinación, siendo enviada para los trámites de aprobación e impresión final de tesis a donde corresponda.

Sin otro particular, se suscribe.

Atentamente,

  
Dr. Ery Mario Rodríguez Maldonado  
Revisor de Tesis  
CIRUGIA GENERAL  
IGSS/ USAC

*Dr. Ery Mario Rodríguez M.*  
MEDICO Y CIRUJANO  
CIRUGIA COL. 6534

## INDICE DE CONTENIDOS

INDICE DE TABLAS	i
RESUMEN	ii
I. INTRODUCCIÓN	1
II. ANTECEDENTES	2
III. OBJETIVOS	31
IV. MATERIAL Y MÉTODOS	32
V. RESULTADOS	38
VI. DISCUSIÓN Y ANALISIS	42
6.1 CONCLUSIONES	45
6.2 RECOMENDACIONES	46
VII. REFERENCIAS BIBLIOGRAFICAS	47
VIII. ANEXOS	51

## ÍNDICE DE TABLAS

Tabla No. 1	<b>38</b>
Tabla No. 2	<b>38</b>
Tabla No. 3	<b>39</b>
Tabla No. 4	<b>39</b>
Tabla No. 5	<b>40</b>
Tabla No. 6	<b>40</b>
Tabla No. 7	<b>41</b>
Tabla No. 8	<b>41</b>

## RESUMEN

Los defectos del tubo neural, son alteraciones producidas en el cierre del tubo neural, que ocasionan al sujeto la aparición de malformaciones externas o internas de diverso grado, que se acompañan de trastornos clínicos de diversa gravedad, de acuerdo con la intensidad y localización del defecto.<sup>(3, 6, 7)</sup> En Guatemala los defectos del tubo neural son la causa más importante de anomalías congénitas, existe una alta frecuencia comparable con países como Irlanda, Norte de China y el Norte de Irán. La incidencia es de aproximadamente 2.4 x 1000 nacidos vivos, predominando en el sexo femenino, siendo el meningocele y el mielomeningocele las formas de presentación más frecuentes; los departamentos más afectados son Quetzaltenango y Huehuetenango, en donde la incidencia podría superar a 4 x 1000 nacidos vivos.<sup>(4, 26)</sup> En el Instituto Guatemalteco de Seguridad Social no hay disponibles estudios epidemiológicos acerca de esta patología, por lo que el objetivo de este estudio es describir las características y tratamiento quirúrgico brindado a los pacientes con defectos del tubo neural durante el periodo comprendido del 2003 al 2013.

La muestra del estudio fue de 275 pacientes, se revisaron los expedientes clínicos. Se encontró que la mayoría de pacientes son de género femenino (67%), con una edad media de 1.7 meses. El diagnóstico prenatal se realizó en el 77% de los pacientes, mediante uso de ultrasonido obstétrico y mediciones de alfa-fetoproteína en suero materno y en líquido amniótico. En el periodo posnatal se realizó el diagnóstico mediante la evaluación clínica (100%), uso de rayos x (70%), ultrasonido transfontanelar (67%), tomografía axial computarizada (84%) y resonancia magnética nuclear (38%). El defecto del tubo neural encontrado con mayor frecuencia fue la hidrocefalia y el mielomeningocele en 45 y 38% de los casos respectivamente. El principal procedimiento quirúrgico efectuado fue la colocación de sistemas de derivación ventricular (45%) y la mielomeningoplastía (38%). Entre las complicaciones postoperatorias se puede mencionar como principal, a la disfunción del sistema de derivación ventricular (5%), seguido de infecciones de herida operatoria (2%) y dehiscencia de herida operatoria (1.5%). La mortalidad fue del 3%, asociada con mayor frecuencia a pacientes con infecciones sistémicas, anomalías severas del tubo neural (mielomeningocele) y coexistencia de otras anomalías congénitas.

## I. INTRODUCCION

Las anomalías congénitas comprenden defectos en la estructura, funcionamiento o metabolismo de órganos o sistemas, que están presentes desde el nacimiento y que pueden provocar incapacidad física, mental o la muerte del paciente en casos severos.

Entre toda la gama de anomalías congénitas son especialmente importantes las del tubo neural, que se encuentran entre los defectos al nacimiento más comunes y que incluyen malformaciones producidas por un defecto en el cierre del tubo neural, desde las primeras etapas de desarrollo del embrión (tercera a cuarta semana). Según datos estadísticos, en Latinoamérica, las anomalías del tubo neural, se han encontrado en 2.4 de cada 1000 nacidos vivos.<sup>(4, 26)</sup> En estos pacientes, es de vital importancia el tratamiento dado, ya que este tendrá un impacto directo en el pronóstico y calidad de vida que tengan estos pacientes. El tratamiento médico – quirúrgico implica una serie de acciones enfocadas en mantener al neonato en el mejor estado de salud, evitar la neuroinfección, determinar la coexistencia de otras anomalías congénitas y corregir el defecto el tubo neural a la brevedad posible. La corrección quirúrgica de estas anomalías se realiza empleando distintos abordajes quirúrgicos, mismos que varían de acuerdo al tipo y a la severidad de las patología. La cirugía oportuna y temprana, sobre todo realizada en las primeras 72 horas de vida, reducirá las complicaciones y las cifras de morbimortalidad en estos pacientes.

En el presente estudio, se determinaron las características y el tratamiento quirúrgico dado a los pacientes con defectos del tubo neural en el Instituto Guatemalteco de Seguridad Social - HGEC - durante el periodo comprendido del año 2003 a 2013. Se documentaron 275 casos. Se Recolecto la información utilizando una boleta de recolección de datos, misma que se llenó mediante información obtenida de los expedientes clínicos de estos pacientes.



## II. ANTECEDENTES

Una malformación es toda alteración de la morfología que se produce en uno o varios órganos, sistemas o en la totalidad del organismo, y que está presente al nacimiento. Unas veces son congénitas y otras adquiridas a través de los múltiples factores que pueden actuar sobre el embrión o feto durante la gestación.<sup>(2, 3, 4)</sup> Tienen un carácter permanente y su corrección espontánea es imposible. Únicamente se pueden corregir algunas de ellas con métodos quirúrgicos complejos, con la finalidad de mejorar la función y estética del individuo afectado.<sup>(3, 4, 7)</sup>

Los defectos del tubo neural, son alteraciones producidas en el cierre del tubo neural, que ocasionan al sujeto la aparición de malformaciones externas o internas de diverso grado, que se acompañan de trastornos clínicos de diversa gravedad, de acuerdo con la intensidad y localización del defecto.<sup>(3, 6, 7)</sup> Las causas precisas de los defectos del tubo neural aún son desconocidas, pero se ha detectado la asociación de un gran número de factores de riesgo, entre los más importantes se encuentran: radiación, fármacos tales como los antiepilépticos (ácido valpróico y carbamazepina), trastornos nutricionales, sustancias químicas y determinantes genéticos, entre otros.<sup>(3, 8, 9, 10, 20, 23)</sup>

### 2.1 EMBRIOLOGÍA

El sistema nervioso comienza su desarrollo embriológico en el décimo noveno día de gestación.<sup>(2, 10)</sup> Este proceso llamado neurulación ocurre en la región dorsal del embrión, entre la membrana bucofaríngea y el nodo primitivo. Al comenzar la tercera semana, la notocorda en desarrollo y el mesodermo adyacente estimulan al ectodermo que está encima de ellos. Este complejo proceso de inducción notocordal hace que el ectodermo se engruese, formándose así la placa neural.<sup>(9, 10, 11)</sup> Varias moléculas actúan como señales en los procesos inductivos y de diferenciación del sistema nervioso central; la interacción entre BMP (bone morphogenetic protein), cordina y ácido retinoico, determinan la inducción y diferenciación del ectodermo que origina piel, tubo neural cefálico o tubo neural caudal. La inducción neural, trae como consecuencia una sobreproducción inicial de células nerviosas. A este período prosigue otro de apoptosis, lo que determina la cantidad total de neuronas que el individuo tendrá durante su vida.<sup>(11)</sup>

Una vez completado el proceso inductivo, la placa neural se alarga desde su sitio de origen craneal al nodo primitivo hasta la membrana bucofaríngea. Alrededor del décimo

noveno día de desarrollo los bordes laterales de la placa neural se elevan y forman los pliegues neurales; la porción media entre los pliegues neurales forma el surco neural. Al final de la tercera semana los pliegues neurales se elevan más, se acercan y se fusionan irregularmente en la línea media formando el tubo neural. La fusión empieza en la región cervical y sigue hacia cefálico y caudal. Mientras ocurre la fusión, los bordes libres del ectodermo superficial se separan del tubo neural. Posteriormente, ambos bordes se unen y forman una capa continua en la superficie que dará origen al epitelio epidérmico.<sup>(11)</sup>

Debido a que la fusión de los pliegues neurales no ocurre simultáneamente a lo largo de ellos, la luz del tubo neural comunica con la cavidad amniótica en sus extremos cefálico y caudal a través de los neuroporos craneal (anterior) y caudal (posterior). El cierre del neuroporo craneal se realiza el día 25 (período 18-20 somitas). Por su parte el neuroporo caudal se cierra el día 27 (período de 25 somitas). El cierre de ambos neuroporos coincide con el establecimiento de la circulación sanguínea hacia el tubo neural.<sup>(10, 11, 23)</sup> Mientras los pliegues neurales se acercan a la línea media para fusionarse, un grupo de células neuroectodérmicas ubicadas en la cresta de cada pliegue (cresta neural) pierden su afinidad epitelial con las células de la vecindad. La migración activa de las células de la cresta neural desde las crestas hacia el mesodermo adyacente transforma el neuroectodermo en una masa aplanada e irregular que rodea al tubo neural, este grupo celular dará origen a los ganglios de la raíz posterior, ganglios autónomos, ganglios de los pares craneales V, VII, IX, X, células de Schwann, las leptomeninges (aracnoides y piamadre), melanocitos, médula suprarrenal, odontoblastos, etc. En consecuencia, el tubo neural será el que se convertirá por diferenciación en encéfalo y médula espinal, mientras que las crestas neurales formarán la mayor parte del sistema nervioso periférico.<sup>(10, 11)</sup> Luego del cierre completo del tubo neural, comienza el desarrollo del mismo. El extremo cefálico del tubo neural se dilata y origina 3 vesículas encefálicas primarias: □ prosencéfalo (cerebro anterior), mesencéfalo (cerebro medio) y rombencéfalo (cerebro posterior). □ El tercio caudal del tubo se alarga y su diámetro se acorta para formar la médula espinal. □ El neurocele se estrecha y pasa a formar el canal central (del epéndimo) de la médula espinal que se continúa con la cavidad de las vesículas encefálicas. La cavidad del rombencéfalo es el cuarto ventrículo, la del diencéfalo el tercer ventrículo y la de los hemisferios cerebrales los ventrículos laterales. Tercer y cuarto ventrículos se comunican por la luz del mesencéfalo que se torna estrecha y origina el acueducto cerebral (de Silvio). Los ventrículos laterales se comunican con el tercer ventrículo por los agujeros

interventriculares (de Monro).<sup>(10, 11)</sup>

### **2.1.1 Médula Espinal**

Luego de la neurulación, el tubo neural forma una estructura totalmente separada de la cavidad amniótica cuya pared está constituida por células cilíndricas que forman un epitelio pseudoestratificado y que están conectadas por complejos de unión. Durante este período se distingue la capa neuroepitelial que está en íntimo contacto con la cavidad del tubo neural. Esta capa da origen a todas las neuronas y neuroglías (astrocitos y oligodendrocitos) de la médula espinal.<sup>(10, 11)</sup> Durante la quinta semana, las células neuroepiteliales proliferan y producen un aumento en longitud y diámetro del tubo neural. Los neuroblastos (células nerviosas primitivas) migran a la periferia y se organizan en una nueva estructura: la capa del manto, que posteriormente constituirá la sustancia gris de la médula espinal. Las prolongaciones axonales de las neuronas de la capa del manto migran a la periferia y forman los fascículos nerviosos de la capa marginal.<sup>(10)</sup> Al mielinizarse estas fibras nerviosas, la capa toma un aspecto blanquecino y constituye la sustancia blanca de la médula espinal. Gran parte de los glioblastos (células de sostén primitivas) deriva del neuroepitelio una vez que este ya ha dado origen a los neuroblastos. Los glioblastos emigran desde la capa neuroepitelial hacia las capas marginal y del manto para allí diferenciarse en astrocitos tipo I (que envían prolongaciones a la piamadre y a los vasos sanguíneos encefálicos para formar la barrera hematoencefálica) y tipo II (que toman contacto con los nodos de Ranvier de los nervios mielínicos del sistema nervioso central y suelen encapsular las sinapsis químicas). La célula de oligodendroglia son glías del sistema nervioso central que forman las vainas de mielina que rodean a los axones de los tractos del sistema nervioso central. Los oligodendrocitos satélites son aquellos que rodean los cuerpos celulares y regulan el ambiente bioquímico que rodea la neurona.<sup>(10, 11)</sup>

Alrededor del cuarto mes aparecen las células de microglia, derivan del mesénquima circundante y se caracterizan por ser pequeñas y fagocíticas. Llegan a la sustancia blanca y gris del sistema nervioso central luego de la aparición de los vasos sanguíneos. Cuando las células neuroepiteliales dejan de producir neuroblastos y glioblastos, se diferencian las células endimarias que revisten el canal central de la médula espinal.<sup>(10, 11)</sup>

La multiplicación de los neuroblastos de la capa del manto a cada lado del tubo neural origina unos engrosamientos en la región ventral y dorsal: 1) Las placas basales, incluyen los somas de las motoneuronas que posteriormente constituirán las astas anteriores de la

médula espinal. 2) Las placas alares, corresponden a regiones sensitivas que se diferenciarán en las astas posteriores de la médula espinal. El crecimiento de las placas alares origina el tabique medio posterior. Al sobresalir ventralmente las placas basales se forma el tabique medio anterior, mientras tanto se desarrolla la fisura mediana anterior en la superficie anterior de la médula espinal. El surco limitante delimita ambas placas, y de esta manera también separa las regiones motoras de las sensitivas. Las regiones dorsal (placa del techo) y ventral (placa del piso) en la línea media del tubo neural no poseen neuroblastos, siendo muy importantes en el proceso de diferenciación de las neuronas de las placas alares y basales.<sup>(11)</sup>

Entre las astas ventral y dorsal de los segmentos torácicos hasta el segundo o tercero lumbar de la médula espinal se acumulan neuronas que formarán el asta lateral o intermedia, que contiene neuronas del sistema nervioso autónomo.<sup>(11)</sup>

El tejido mesenquimático (esclerotoma) que rodea el tubo neural se condensa para formar la meninge primitiva, que originará la duramadre. A esta meninge primitiva se le agregan células provenientes de las crestas neurales para formar la capa interna denominada leptomeninges (aracnoides y piamadre). Al unirse los espacios llenos de líquidos que existen entre las leptomeninges, se forma el espacio subaracnoideo. El origen de la aracnoides y piamadre a partir de una capa única explica la existencia de las trabéculas aracnoideas que existen entre ellas. Como resultado del desarrollo del aparato locomotor durante el cuarto mes, además de la adición de neuronas motoras y sensitivas, la médula espinal se ensancha en las regiones cervical y lumbar formando los engrosamientos cervical y lumbar.<sup>(11)</sup>

Al tercer mes, la médula espinal se extiende a lo largo del canal vertebral del embrión y los nervios espinales atraviesan los agujeros intervertebrales a nivel de su origen. Poco después, la columna vertebral y la duramadre crecen más rápido longitudinalmente que el tubo neural ocasionando que el extremo terminal de la médula se desplace a niveles más altos. A los seis meses de vida intrauterina, el cono medular alcanza la primera vértebra sacra, y ya en el neonato su extremo caudal está a nivel de L3. Debido a este crecimiento desproporcionado, los nervios raquídeos tienen una dirección oblicua desde su segmento de origen en la médula espinal hasta el nivel correspondiente de la columna a nivel coccígeo.<sup>(10, 11)</sup>

En el adulto, la médula espinal termina a nivel L2 (esta es una medida promedio, ya que

el extremo medular puede estar tan alto como T12 o tan bajo como borde superior de L3). Debajo, una prolongación filiforme de la piamadre forma el filum terminale que se adosa al periostio de la primera vértebra coccígea y señala la línea de regresión de la médula espinal embrionaria. Las fibras nerviosas bajo el extremo inferior de la médula espinal forman la cauda equina.<sup>(10)</sup>

La mayor parte de las malformaciones congénitas del encéfalo resultan del cierre defectuoso del neuroporo rostral y afectan a los tejidos que descansan sobre esa zona: meninges, cráneo y cuero cabelludo. La mayor parte de las malformaciones congénitas de la médula espinal se producen a consecuencia de defectos del cierre del neuroporo caudal hacia el final de la cuarta semana de desarrollo. Varios defectos del tubo neural involucran también a los tejidos que descansan sobre la médula (meninges, arcos vertebrales, músculos dorsales y piel).<sup>(9, 10, 11)</sup>

## 2.2 EPIDEMIOLOGÍA

Se estima que la prevalencia de las formas más comunes de los defectos del tubo neural (anencefalia y espina bífida) es de 300.000 casos al año en el mundo y, aunque las prevalencias varían entre países, se evidencia, desde hace dos décadas, un declive en las frecuencias de los defectos del tubo neural, principalmente en los países desarrollados.<sup>(7)</sup> Adicionalmente, se ha encontrado que la disminución de los defectos del tubo neural también se relaciona con la interrupción del embarazo luego de la detección ecográfica y los niveles de  $\alpha$ -feto proteína.<sup>(5, 7)</sup> La reducción de estos defectos, se debe principalmente al consumo de ácido fólico.<sup>(23)</sup>

La prevalencia de los defectos del tubo neural en Seattle EE.UU. fue de 5 por 10.000 entre 1981 y 1982, aminorándose a 0,5 por 10.000 nacimientos en 2001 mientras que la prevalencia en Inglaterra y Gales pasó de  $\approx$ 38 por 10.000 nacimientos a 1,4 por 10.000 nacimientos desde 1997. En ambos casos, el descenso estuvo relacionado con la fortificación de alimentos de consumo masivo con ácido fólico.<sup>(7)</sup> En Latinoamérica, específicamente en México, se documentó un aparente incremento en la incidencia de los defectos del tubo neural, principalmente anencefalia, durante los últimos años de la década de los ochentas y principios de los noventas. En 1988, el Departamento de Genética del Instituto Nacional de la Nutrición "Salvador Zubirán" y la Secretaría de Salud, realizaron un estudio transversal sobre malformaciones congénitas en 26 hospitales de México, en el cual se encontró una prevalencia del 10.9% en malformaciones del sistema

nervioso central. <sup>(6)</sup>

En Argentina, luego de la fortificación de la harina de trigo en 2003, la mortalidad por anencefalia y espina bífida descendió en un 67.8%; en Chile, después de la fortificación en el año 2000, los casos de defectos del tubo neural disminuyeron en 51.9%. <sup>(6)</sup>

En Guatemala los defectos del tubo neural son la causa más importante de anomalías congénitas, existe una alta frecuencia, la cual es comparable con países como Irlanda, Norte de China y el Norte de Irán. <sup>(4, 26)</sup> La incidencia de estas patologías es de aproximadamente 2.4 x 1000 nacidos vivos, predominando en el sexo femenino, siendo el meningocele y el mielomeningocele las formas de presentación más frecuentes, es decir las formas abiertas de las anomalías del tubo neural; en algunas regiones del país el subregistro es considerable, sobre todo de los mortinatos (generalmente anencéfalos), los departamentos más afectados son Quetzaltenango y Huehuetenango, en donde la incidencia podría superar a 4 x 1000 nacidos vivos. <sup>(26)</sup> Se considera que factores genéticos, de tipo nutricional (deficiencia de ácido fólico antes y durante la gestación) y toxinas en los alimentos, pudieran estar asociados; lo que explicaría que con mayor frecuencia estos defectos se presenten en poblaciones de áreas geográficas rurales, deprimidas económicamente y con altas tasas de desnutrición; como en el altiplano, centro y noroccidente del país, también se ha observado una tendencia familiar en los niños que presentan estas anomalías, así como la persistencia de este tipo de defectos en varias generaciones familiares, incluso cambiando de hábitat. <sup>(28)</sup> Se estima que la mortalidad post natal en nuestro país es de un 37% en pacientes con anomalías congénitas, de esta población un 34.07 corresponde a pacientes con defectos de tubo neural. <sup>(26, 28)</sup>

### **2.3 PATOGÉNESIS Y FISIOPATOLOGÍA**

La teoría predominante de la patogénesis de los defectos del tubo neural es que resulta por un defecto en el proceso de neurulación. <sup>(23)</sup> La falta del cierre del tubo neural tiene lugar tempranamente en la vida, entre la tercera y cuarta semana de vida intrauterina, debido a que el neuroporo anterior y posterior cierran de último, son las estructuras más vulnerables para la presentación de anomalías. <sup>(20, 23)</sup>

## 2.4 FACTORES DE RIESGO

El Center of Disease Control and Prevention (CDC) refiere que los tipos más comunes de defectos del tubo neural son de origen multifactorial, situación que ocurre frente a una predisposición genética favorable a la malformación, cuyo desencadenante es un factor de riesgo ambiental. En la etiología de los defectos del tubo neural se incluye una predisposición genética e influencias ambientales, suceden más en familias que han tenido un antecedente previo, aunque sólo un 5% de los defectos del tubo neural aparecen en familias con historial familiar positivo. <sup>(14, 20, 26)</sup>

En cuanto al padre, se deben considerar sus exposiciones en los 3 meses previos a la procreación debido al periodo de espermatogénesis que tiene una duración entre 63 a 74 horas. El mayor riesgo de teratogénesis por parte de la madre se relaciona generalmente en la fase de organogénesis. Muchas sustancias químicas pueden atravesar la barrera placentaria y llegar al embrión en el periodo de mayor vulnerabilidad para la ocurrencia de defectos del tubo neural, entre los días 15 y 30 de la concepción. <sup>(20)</sup>

Los fibroblastos de fetos con defectos del tubo neural presentan, con mayor frecuencia, una mutación genética relacionada con la termolabilidad de la enzima 5,10 metiltetrahidrofolato reductasa, esta enzima cataliza la reducción del 5,10 metiltetrahidrofolato precursor de la cadena de reacciones de metilación de sustancias de interés biológico en la síntesis del DNA. Las personas con esta variante termolábil tienen una reducción del 50% en la actividad enzimática, elevación de la homocisteína sérica Y folato sérico por debajo de lo normal. Se ha informado que el suplemento con ácido fólico puede hacer que disminuya la homocisteína sérica en personas con termolabilidad de la enzima mencionada. Estudios experimentales han permitido establecer que la suplementación con esta vitamina a mujeres en etapa periconcepcional (cuatro semanas antes de la concepción hasta la duodécima semana de gestación), reduce hasta en un 50% el riesgo de que se presente un defecto del tubo neural en el producto. A pesar de la contundente evidencia de la participación del ácido fólico en la prevención de los defectos del tubo neural, existe un porcentaje de casos que se denomina como “no prevenible por ácido fólico”, en el que se debe reconocer la influencia de otros factores. <sup>(23)</sup>

Los factores de riesgo pueden resumirse en la siguiente tabla:

FACTOR	PORTADOR	MECANISMO
Ácido fólico	Madre	Mutación genética de la enzima 5,10 metiltetrahidrofolato reductasa por termolabilidad.
Exposiciones ambientales	Ambos	Daño genético antes o después de la concepción.
Tóxicos (exposición 3 meses previos a la concepción)	Padre	Daño a las células germinales antes de la concepción, presencia de toxinas en los fluidos seminales y contaminación de la ropa de trabajo con exposición secundaria de la madre.
Pesticidas y metales pesados, solventes, radiaciones ionizantes y gases anestésicos	Madre	Daño genético antes de la concepción.
Diabetes	Madre	Varios mecanismos: <ul style="list-style-type: none"> <li>• Inhibición de la glicólisis fetal.</li> <li>• Deficiencia funcional del ácido araquidónico.</li> <li>• Deficiencia del mioinositol en el desarrollo embrionario.</li> <li>• Alteración de la vesícula vitelina.</li> <li>• Concentraciones mayores al 8% de hemoglobina glicosilada.</li> <li>• Reducción de niveles plasmáticos de factores del crecimiento (desarrollo cerebral) secundario a hipoglicemia.</li> </ul>
Antiepilépticos (ácido valproico y carbamazepina)	Madre	Anomalías del sistema nervioso central (1.5% o una relación de 1.66).
Infección por citomegalovirus, rubéola y herpes congénito	Madre	Infección en el primer trimestre del embarazo.
Nivel socioeconómico	Ambos	Factor nutricional.
Ocupación agrícola y de jornaleros, exposición a radiación ionizante, mercurio y productos de limpieza	Padre	Daño genético antes de la concepción.
Hipertermia	Madre	Procesos febriles y uso de baños sauna durante las primeras semanas de embarazo, incrementan la frecuencia de anencefalia y de espina bífida.

Tomado de "Manual de Procedimientos Estandarizados para la Vigilancia Epidemiológica de los defectos del tubo neural." Secretaría de Salud y Dirección General Adjunta de Epidemiología. México. 2012.

## 2.5 DIAGNÓSTICO

### 2.5.1 Diagnóstico prenatal



Durante el periodo en que el tubo neural se encuentra abierto, este se comunica libremente con la cavidad amniótica. Cuando ocurre un defecto del tubo neural, sustancias fetales como  $\alpha$ -fetoproteína (AFP) y acetilcolinesterasa, son excretadas al líquido amniótico, lo que permite detectarlas como marcadores bioquímicos para defectos del tubo neural, tanto en el líquido amniótico como en el suero materno.<sup>(14)</sup> En presencia de concentraciones elevadas de AFP o cuando el ultrasonido ordinario lleva a sospechar la presencia de defectos congénitos, se requiere una prueba con ultrasonografía de alta resolución para poder hacer el diagnóstico definitivo y específico de un defecto del tubo neural.<sup>(10, 14)</sup> La deficiencia de folatos puede influir en el desarrollo de los defectos del tubo neural, por lo que una manera indirecta de medirlos es mediante la medición de los niveles de folato séricos; otra forma es por medio de un frotis de sangre, en el que la hipersegmentación neutrofílica refleja el balance negativo de folatos, un hallazgo característico es una célula con un núcleo de seis o más lóbulos, esto constituye una sospecha clínica de anemia megaloblástica.<sup>(14, 23)</sup> En la embarazada la deficiencia de ácido fólico se presenta por la elevada demanda del feto en desarrollo, pero tal deficiencia tarda meses en generarse y la anemia megaloblástica tarda meses en generarse por lo que es conveniente realizar este tipo de pruebas durante la tercera y cuarta semana de embarazo.<sup>(14)</sup>

- Amniocentésis: La determinación de los niveles AFP constituye el estudio de elección para evaluar defectos del tubo neural, se realiza desde la 14 a 18 semanas de gestación, si los niveles son mayores o iguales a 2.5 múltiplos de la mediana corregida para la edad gestacional, confirman el diagnóstico. Tiene una tasa de exactitud entre 99.4 a 100 % en cuanto al diagnóstico de anomalías cromosómicas y en cerca del 95% de los casos ayuda a detectar anencefalia y en un 80% espina bífida oculta. Se consideran valores normales entre 7,000 y 20,000 ng/ml entre la semana 14 y 16 de gestación. La morbilidad del estudio se ha calculado en un 0.3-1.5%.<sup>(8, 9, 24)</sup>
- Alfa-fetoproteína en suero materno: Glicoproteína producida en el hígado e intestinos fetales y en el saco vitelino, esta presente en el líquido amniótico, una pequeña parte atraviesa la placenta, introduciéndose en el torrente sanguíneo materno, la prueba puede realizarse entre las 15 a 22 semanas de gestación como parte de los estudios para descartar anomalías congénitas; con esta prueba es posible detectar desde el comienzo del embarazo 80% a 85% de todos los

defectos del tubo neural. En cuanto a los rangos de normalidad, en el suero materno se expresa en MoM (Multiple of médium) y se calcula dividiendo el valor de AFP de la paciente por la mediana de la AFP para un embarazo normal de la misma edad gestacional, siendo su valor normal de 0.1 a 2.0 MoM e incluso 3.5 MoM. Cabe aclarar que para la adecuada estimación, deben hacerse correcciones de la mediana por peso materno, raza y existencia de diabetes mellitus insulino dependiente materna.<sup>(9, 24)</sup>

- Ultrasonido: Es eficaz en detectar anomalías del tubo neural, se realiza entre la 16 a 20 semanas de gestación; los signos craneales como es la compresión cerebelosa, ventriculomegalia y la disminución del diámetro biparietal están presentes en muchos de los casos. La sensibilidad del ultrasonido para detectar espina bífida abierta es de un 95% y por la disponibilidad y bajo costo, es en muchos casos el estudio de elección.<sup>(14, 20, 26)</sup> En casos graves como anencefalia, los defectos del tubo neural pueden detectarse incluso a las 13 ó 14 semanas de gestación.<sup>(24)</sup>

### **2.5.2 Diagnóstico posnatal**

El diagnóstico de anencefalia es hecho rápidamente, con anomalías como el meningocele y el mielomeningocele el diagnóstico después del nacimiento es evidente; la evaluación de niños con pocos defectos del tubo neural es más complicado. Sólo un 15% de los pacientes con defectos del tubo neural presentan en el nacimiento hidrocefalia, pero de manera posterior hasta un 90% la desarrollará.<sup>(20)</sup> Actualmente se recomienda que todo niño con mielomeningocele tiene que ser examinado y monitorizado para evaluar la presencia de hidrocefalia con por lo menos un ultrasonido transfontanelar ya que los síntomas pueden ser de aparición tardía.<sup>(26)</sup>

Una cuidadosa evaluación morfológica y funcional del aparato urinario es de importancia mayor en niños con mielomeningoceles. Lesiones por arriba de S3 están asociadas frecuentemente con incoordinación del esfínter ureteral detrusor y externo.<sup>(26)</sup>

En cuanto a los casos leves de espina bífida (oculta, cerrada) que no se diagnostican durante un examen prenatal se pueden detectar después del nacimiento mediante una radiografía simple. Clínicamente en las formas más graves de la enfermedad, los pacientes suelen tener debilidad muscular en los miembros inferiores, lo que provoca deformidades que pueden estar presentes desde el nacimiento. Para obtener una visión

más detallada del estado de la médula espinal y de la columna vertebral, se pueden usar imágenes de resonancia magnética o una tomografía computarizada. <sup>(29)</sup>

Para el diagnóstico de encefalocele, se emplea la resonancia magnética, la tomografía axial computarizada tridimensional para planificar la reconstrucción de la base del cráneo y la ecografía. La mayoría de los encefalocelos son diagnosticados prenatalmente por ecografía. Sin embargo, la resonancia magnética puede brindar detalles superiores de anomalías del sistema nervioso central. <sup>(29)</sup>

## 2.6 CLASIFICACIÓN

Pueden clasificarse con base a consideraciones embriológicas y a la presencia o ausencia de tejido neural expuesto. <sup>(20)</sup>

- Anomalías abiertas: Comprometen por completo el sistema nervioso central y son debidas a un fallo en la neurulación primaria. El tejido neural está expuesto y asociado a alteraciones de la circulación del líquido cefalorraquídeo. <sup>(20)</sup>
- Anomalías cerradas: Están localizadas y confinadas a la espina (el cerebro raramente es afectado) y resultan de un defecto en la neurulación secundaria. El tejido neural no está expuesto y el defecto está totalmente epitelizado, aunque la piel que lo recubre puede ser displásica. <sup>(20)</sup>

Las presentaciones craneales incluyen: <sup>(20)</sup>

- Anencefalia
- Encefalocele (meningocele o mielomeningocele)
- Craneorraquisquisis total
- Sinus dérmico congénito

Las presentaciones espinales incluyen: <sup>(20)</sup>

- Espina bífida abierta (quística)
- Mielomeningocele
- Meningocele
- Mielosquisis
- Sinus dérmico congénito
- Malformaciones lipomatosas (lipomeningocele)
- Malformaciones abiertas de la columna (espina bífida oculta)

- Diastemiatomielia
- Agenesia caudal

A continuación se describirán algunas de las presentaciones craneales y espinales de los defectos del tubo neural:

### **2.6.1 Anencefalia**

Es un gran defecto de la bóveda craneal, las meninges, el cuero cabelludo, junto con un cerebro rudimentario, esto derivado de un fracaso del cierre del neuroporo cefálico alrededor del 26 día de gestación, existe afeción del prosencéfalo y grado variable de compromiso del tallo encefálico. Los neonatos con esta anomalía tienen un aspecto de rana. Su incidencia es de 1 por 1000 nacidos vivos, la mayor incidencia se observa en Irlanda y Gales; es 2 a 3 veces más frecuente en el sexo femenino. Un 50% de los embarazos anencefálicos se acompaña de polihidramnios. Todo esfuerzo diagnóstico o terapéutico es inútil, estos pacientes nacen muertos o mueren al cabo de horas o días. <sup>(24, 25, 26)</sup>

### **2.6.2 Espina bífida**

También conocida como mielodisplasia, es un trastorno en el cual existe desarrollo anormal de los huesos de la columna, de la médula espinal, del tejido nervioso circundante y las meninges y ocurre entre los días 26 a 28 de la gestación. Puede producirse en cualquier parte de la columna vertebral, el 80% de los casos se presenta en la región lumbar o sacra, 10% en la región cervical y otro 10% se da en la región dorsal o dorsolumbar. Tiene una incidencia cercana a 1 de cada 1000, siendo más prevalente en personas de origen hispano, se manifiesta con una frecuencia cinco veces mayor en las mujeres que en los hombres. Se clasifica en dos variedades, abierta o tumoral y oculta o cerrada. <sup>(15, 21, 27)</sup>

- Espina bífida oculta (Figura 1)
  - Seno dérmico congénito
  - Lipomielomeningocele
  - Médula anclada
  - Diastemiatomielia
  - Médula espinal hendida

- Lipoma lumbosacro
- Quiste neuroentérico
- Espina bífida abierta o tumoral (Figura 1)
  - Meningocele
  - Mielomeningocele
  - Mielosquisis
  - Lipomielomeningocele

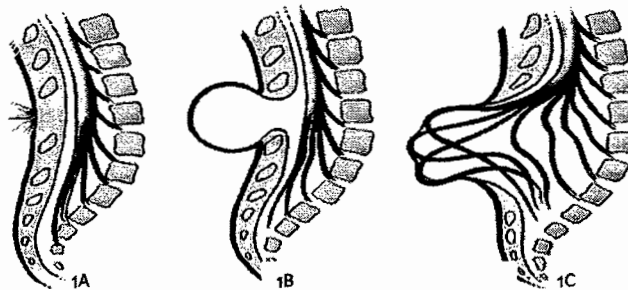


Figura 1 Clasificación de las espinas bífidas. A Espina bífida oculta, existe defecto en una o más vértebras, pero la piel está intacta y no hay alteraciones en la médula espinal. B Meningocele, protrusión de meninges y LCR a través del defecto en la columna. C Mielomeningocele, protrusión de elementos neurales y meninges a través del defecto espinal. (Tomada de Ecografía Malformaciones Fetales Nyberg )

Tomado de Horenstein, Martín y Gillio, Fabiana. "Espina Bífida." Revista Argentina de Ultrasonido. Mendoza, Argentina. 2010.

**2.6.2.1 Espina bífida oculta:** Consiste en un defecto de la línea media, sin protrusión de la medula espinal, ni las meninges, en la mayoría de pacientes es asintomática o se puede sospechar por la presencia de manifestaciones clínicas comunes más o menos evidentes: cifoescoliosis, lumbociática, pie equinovaro, asimetría de las extremidades inferiores, pérdida parcial de la sensibilidad, trastornos de los esfínteres.<sup>(2, 3)</sup> En el periodo prenatal, el diagnóstico puede sospecharse por niveles elevados de alfafetoproteína en el líquido amniótico y el suero materno, aunque este hallazgo no es específico de dicho cuadro. El ultrasonido 2D y 3D puede diferenciar entre espina bífida abierta y cerrada y delimitar el nivel de la lesión. La resonancia magnética es un recurso escaso en muchos servicios de salud y no ha demostrado ser superior al ultrasonido. Al

nacimiento pueden emplearse estudios como radiografías simples, potenciales somato sensoriales, ultrasonido abdominal, tomografía de cráneo, resonancia magnética nuclear dorso lumbar, pruebas urodinámicas. Estos recién nacidos generalmente no requieren ningún cuidado especial posterior al nacimiento, en la mayor parte de casos pueden egresar con la madre y continuar seguimiento ambulatorio por neurocirugía. Cuando la malformación está en contacto con el exterior a través de fístulas o senos dérmicos puede ser causa de meningitis recurrente. En niños con enuresis polisintomática se debe excluir este diagnóstico. Sumado a esto, más del 80% de los niños con espina bífida presentan hidrocefalia o la desarrollan durante el crecimiento. <sup>(27, 24)</sup>

El tratamiento quirúrgico está indicado en pacientes con secuelas urológicas y ortopédicas. Los neurocirujanos pediátricos son partidarios de la intervención profiláctica precoz, para evitar alteraciones irreparables, liberando la médula espinal de donde está anclada. La indicación quirúrgica específica para cada patología es la siguiente: médula anclada (primaria o secundaria), lipomas medulares (intradurales, lipomielomeningocele, del filum terminale) y diastematomelia.

- **Seno dérmico congénito:** Tracto tubular producido por una separación incompleta entre el ectodermo neural y el ectodermo epitelial durante las primeras semanas de gestación. <sup>(2)</sup> Es una variedad de disrafismo que permite una potencial comunicación entre la piel y el sistema nervioso central. Puede acompañarse de otros tipos de disrafismos, de tumores de inclusión y de estigmas cutáneos. Su extensión es variable: puede terminar en el tejido celular subcutáneo o llegar hasta la duramadre, o bien, atravesar esta última y terminar en la médula, cono, raíces o filum terminal. Se localiza preferentemente en la línea media, aunque puede ser paramediano y puede encontrarse en cualquier nivel, desde la primera vértebra cervical hasta el coxis, más frecuentemente en la región lumbar. El estigma cutáneo que acompaña al seno dérmico es un pequeño orificio u hoyuelo, a veces casi imperceptible, con supuración o sin ella, que puede estar acompañado de angioma cutáneo, hipertriosis o tumoración subcutánea. Todos estos hallazgos están presentes desde el nacimiento.

<sup>(30)</sup>

- **Lipomielomeningocele:** Patología raquídea congénita rara. Es la causa más frecuente de anclaje medular, que da lugar a deterioro neurológico, debido a isquemia del cono medular y de las raíces. El defecto está cubierto por un lipoma subcutáneo asimétrico. A la altura de la disrafia las vértebras son anómalas (deformidades en mariposa o anomalías de la segmentación en 40-50% de los casos). Se recomienda la intervención precoz, incluso en casos con examen neurológico normal, con el fin de prevenir deterioro neurológico. <sup>(16,21)</sup>
- **Médula anclada:** Se conoce como médula anclada a la anormal localización baja del cono medular asociado a un filium terminal afinado y corto. <sup>(2)</sup> Se manifiesta clínicamente con un incremento de la escoliosis, dolor lumbar, espasticidad, empeoramiento del modo de andar (en aquellos que previamente deambulaban), aparición de deformidad en los pies o deterioro urodinámico. Es muy común en los pacientes con mielomeningocele, puede acompañarse también de lipomielomeningocele, lipoma intradural y siringomielia. <sup>(31)</sup>
- **Diastemiatomielia:** Es el defecto en el cual cada hemimédula se encuentra en un saco dural, separadas por un tabique osteocartilaginoso. Cada hemimédula tiene raíces nerviosas laterales, sin raíces paramedianas. <sup>(2,33)</sup> Esta forma oculta de disrafismo espinal es la más común, y se caracteriza porque el tejido nervioso no está expuesto al exterior, sino que está recubierto por piel que puede ser normal o mostrar signos clínicos de alarma. Puede observarse en un 5 a 10 % de la población, y una vez presentes el 80 % de los mismos tiene localización lumbar, sobre todo a nivel de la quinta vértebra lumbar, también son comunes en la primera sacra, pero puede afectar cualquier porción de la columna vertebral. Es tres veces más común en el sexo femenino y se presenta en cualquier período de la vida, con mayor incidencia entre los 4 y 6 años de edad. El diagnóstico es esencialmente radiológico, ya que la mayoría de los pacientes no presentan síntomas asociados, por lo cual pasa desapercibida y constituye en muchas ocasiones un hallazgo radiológico casual. Cuando aparecen las manifestaciones clínicas, éstas suelen ser heterogéneas, con

signos y síntomas que se agrupan según los tejidos afectados; cutáneos, óseos, musculares, nerviosos, etc. Este defecto del tubo neural es de etiología multifactorial, causado probablemente por la interacción de factores ambientales en pacientes con predisposición genética. <sup>(32)</sup>

- **Médula espinal hendida:** En este defecto la médula espinal se encuentra dividida en dos. Se encuentra asociada a mielomeningocele con una frecuencia que varía entre el 5 al 36%. La clasificación propuesta por Díaz y Pang, se basa en el estado del saco meníngeo: malformación de la médula hendida tipo I: similar a lo que antes conocíamos con el nombre de diastematomielia; malformación de la médula hendida tipo II: ambas hemimédulas permanecen en un mismo saco dural, similar a lo que antes se denominaba diplomielia. Ambos tipos de esta malformación pueden coexistir en el mismo paciente. Debe sospecharse esta malformación en aquellos pacientes en los que de entrada existen diferencias tanto en el trofismo muscular como en la motilidad de miembros inferiores; siempre que existan estigmas cutáneos, como mechones de pelo asociados al mielomeningocele y un rápido deterioro del nivel motor de miembros inferiores, debe hacer sospechar esta patología. Lo mismo debe pensarse en los pacientes con mielomeningocele y malformaciones costales con tórax corto. La sintomatología está dada por el anclaje medular y la compresión que este tipo de tabiques produce al existir normalmente una discrepancia entre el gran crecimiento óseo y el lento crecimiento del tejido nervioso. La radiografía de columna, es el estudio más simple, permite conocer malformaciones groseras como hemivértebras, raquisquisis, y en algunas oportunidades permite demostrar con claridad el espolón óseo, también puede utilizarse la tomografía computarizada y la resonancia magnética. <sup>(3)</sup>

- **Quiste neuroentérico:** Corresponden a lesiones quísticas conformadas por epitelio cilíndrico simple mucosecretor, de características similares al epitelio de los tractos respiratorio y digestivo. <sup>(1)</sup> Son lesiones benignas de crecimiento lento, con gran tendencia a la recidiva. Por lo general, se describen en relación al canal espinal, a nivel cervical bajo o torácico



superior, con disposición intradural y extramedular. Tienen su origen en una separación incompleta entre el neuroectodermo y el endodermo hacia la tercera semana de gestación, lo cual determina una comunicación anómala persistente entre el neuroepitelio, la notocorda y el endodermo del intestino anterior primitivo. <sup>(1)</sup>

**2.6.2.2 Espina bífida abierta:** La variedad abierta comprende malformaciones que son precoces en el desarrollo embrionario de las estructuras medulares y raquídeas, las estructuras nerviosas y meníngeas pueden estar contenidas en un saco que según su contenido reciben el nombre de meningocele si contienen solo meninges y mielomeningocele si contiene ambas estructuras. <sup>(21, 27)</sup> Constituye el tipo más frecuente y complejo de disrafismo espinal, siendo la mielosquisis la forma más grave de esta malformación, ya que se produce antes de los 28 días de gestación. La médula se observa abierta y aplanada en la región toracolumbar. El mielomeningocele es un defecto más tardío. <sup>(21)</sup> El diagnóstico prenatal de esta enfermedad suele realizarse empleando los mismos medios que para la variedad cerrada, sin embargo el diagnóstico ultrasonográfico suele ser más expedito que para la variedad cerrada, acercándose la tasa de detección de espina bífida abierta al 100%, esta debido a la presencia de signos craneales fácilmente reconocibles. Posterior al nacimiento, el diagnóstico de estas malformaciones se realiza durante la exploración física, encontrándose abultamientos sobre la columna vertebral, de localización diversa (lumbar, dorsal, cervical o combinaciones de estas). El examen físico se acompaña de la realización de estudios complementarios de imágenes en combinación con estudios neurofisiológicos, para lograr determinar las estructuras presentes en la malformación congénita y su grado de compromiso neurológico, y así definir el tipo de cirugía a realizar así como el pronóstico de los pacientes. <sup>(16)</sup>

El tratamiento de estos pacientes es intrahospitalario, básicamente requiere el manejo en unidad especializada, tanto por equipo médico pediátrico como neuroquirúrgico. El cierre del defecto espinal puede realizarse dentro de las 48 a 72 horas posteriores al nacimiento, siempre y cuando no exista fuga de líquido cefalorraquídeo y la placoda no este expuesta. <sup>(3, 25, 27)</sup> En presencia de fuga de líquido cefalorraquídeo el neurocirujano valorará la colocación de un sistema de derivación ventriculoperitoneal como primera cirugía, siempre y cuando no exista

proceso infeccioso, de presentar el mismo, se deberá colocar un sistema de derivación ventriculoperitoneal al exterior e iniciar la antibioticoterapia pertinente. En los recién nacidos en quienes se realiza tratamiento quirúrgico temprano, la mortalidad inicial oscila en 1% y la supervivencia es de 80 a 95% en los dos primeros años de vida, el 75% de los supervivientes presentan secuelas neurológicas graves. <sup>(25, 27)</sup>

- **Meningocele:** Disrafia en la cual las meninges sobresalen de la apertura espinal; puede o no estar cubierta por una capa de piel. <sup>(33)</sup> Consiste en la presencia de raquisquisis, es decir una malformación por falta de los arcos vertebrales posteriores, produciéndose un quiste o protrusión de una bolsa meníngea llena de líquido cefalorraquídeo, que atraviesa la parte abierta de la médula espinal. El raquis no llega a cerrarse, por lo que hay una solución de continuidad entre el exterior y el espacio intrarraquídeo. <sup>(21)</sup> Es la forma, menos frecuente de disrafias espinales, puede localizarse en la región lumbosacra, cervical y en la torácica. Generalmente es poco sintomático, los pacientes únicamente presentan una tumoración cubierta de piel, sin datos neurológicos como debilidad en las extremidades inferiores, respuesta normal al dolor, no hay incontinencia anal o miccional. Siempre debe realizarse una exploración neurológica exhaustiva para descartar otras anomalías como hidrocefalia. Tiene un mejor pronóstico que las otras disrafias raquimedulares. <sup>(33)</sup>

El meningocele, que no afecta a la médula espinal, puede repararse quirúrgicamente y generalmente no deja secuelas. La mayoría de los niños con meningocele se desarrollan normalmente. La cirugía prenatal disminuye la incidencia de herniación cerebral e hidrocefalia. <sup>(21)</sup>

- **Mielomeningocele:** Es el más común y severo de los defectos del cierre del tubo neural, afecta a 1 de cada 1000 nacidos vivos. <sup>(16)</sup> Consiste en una "placa neural abierta", la cual puede representar el extremo distal de la médula espinal. Este tejido nervioso se encuentra en contacto con piel normal. <sup>(3, 29)</sup> La evaluación de esta lesión muestra que el tejido nervioso se encuentra separado de la piel por una zona intermedia, denominada epitelio de transición, caracterizado por una fina membrana, que no es

regular y puede no existir en algunas zonas. Subyacente a la placa se encuentra el saco aracnoidal, en el que se encuentran las raíces nerviosas que salen de la médula espinal, y el líquido céfalo raquídeo. La parte de la placa medulosa en contacto con el exterior, es la que al unir sus extremos laterales constituirá el interior de la médula (y que se continúa con el conducto central del epéndimo), en tanto la que se encuentra en contacto con el saco aracnoidal es la cara externa de la médula. <sup>(3)</sup>

- o Evaluación inicial: El nivel sensorio-motor debe ser interpretado observando tanto los movimientos espontáneos como las respuestas a la estimulación sensorial. Debe inspeccionarse y palpase la cabeza del recién nacido para valorar la tensión de la fontanela, diastasis de suturas, o adelgazamiento de la calota craneana (craneolacunía), hechos que se observan en los pacientes con hidrocefalias evidentes al nacimiento. El examen debe incluir una valoración de la función de los pares craneanos bajos, para esto, es importante conocer si el llanto es fuerte, si hay estridor, o la presencia de apneas, que nos hagan sospechar en la malformación de Arnold Chiari II. <sup>(3, 24, 25)</sup>
- o Clasificación: En Neurocirugía la clasificación más utilizada es la modificación de la propuesta por Sharrad et al en 1963, que evalúa el comportamiento funcional de los miembros inferiores al nacimiento, se aplica a las lesiones dorsales bajas, lumbares y sacras. <sup>(3)</sup>

Grado motor	Motilidad miembros inferiores	Valor muscular activo
Grado I	Parapléjico	Psoas
Grado II	Motilidad hasta rodilla	Cuadriceps
Grado III	Motilidad hasta tobillo	Tibial anterior
Grado IV	Motilidad hasta dedos pie	Flexo extensores de pie

Tomado de Picco, Pedro y Portillo, Santiago. "Defectos del cierre del tubo neural". Sociedad Argentina de Pediatría. Programa Nacional de Actualización Pediátrica. Buenos Aires. 2008.

- **Patologías asociadas al mielomeningocele**

- **Hidrocefalia:** Enfermedad que se caracteriza por incremento en el contenido de líquido cefalorraquídeo cefálico.<sup>(22)</sup> Está presente en aproximadamente el 80 a 90% de los pacientes con mielomeningocele,<sup>(18)</sup> sin embargo, solo el 10 a 15 % de ellos tienen perímetros cefálicos más allá del percentilo 95 al nacimiento; el resto van a desarrollar la hidrocefalia luego del cierre del mielomeningocele.<sup>(3, 18)</sup> Está caracterizada por una dilatación que compromete fundamentalmente el atrio y los cuernos ventriculares occipitales (colpocefalia) Esta configuración de los ventrículos está dada por otras malformaciones cerebrales asociadas tales como la disgenesia del cuerpo calloso, las masas intermedias (tálamos) muy cercanos entre sí.<sup>(12)</sup>

Es detectada por un aumento progresivo del perímetro cefálico por encima de la curva normal, con diastasis universal de suturas, fontanela llena, ojos en sol naciente.<sup>(3)</sup> Pocos pacientes presentan sintomatología de hipertensión endocraneana como vómitos e irritabilidad. Sin embargo, la concomitancia de hidrocefalia y alteraciones en la fosa posterior provoca en algunos casos la exacerbación de síntomas de la malformación de Arnold Chiari, tales como estridor, posición opistotónica y apneas.<sup>(3, 22)</sup>

La ecografía cerebral en el recién nacido es el estudio, de elección, por la posibilidad de realizarlo sin anestesia y en la cuna del paciente; sin embargo, la tomografía computada cerebral y la resonancia magnética de cerebro, aportan muchos más datos acerca de otras malformaciones cerebrales asociadas. A largo plazo la tomografía computada es más importante, puesto que será el estudio de elección luego del cierre de la fontanela anterior, puesto que nos permitirá hacer un seguimiento del tamaño ventricular y de esta forma conocer la evolución de la hidrocefalia a lo largo del tiempo.<sup>(3, 13)</sup>

El tratamiento de elección es la derivación del líquido cefalorraquídeo a un lugar diferente del fisiológico (peritoneo, corazón o pleura), que

con mayor frecuencia es colocada dentro de los dos primeros meses de vida, en la mayor parte de los casos este es el tratamiento definitivo.<sup>(3, 13, 17, 19, 22)</sup>

- Malformación de Arnold Chiari II: Chiari en 1896, describió una serie de alteraciones anatómicas y estructurales del cerebelo y el tronco cerebral, que aparecían en los pacientes con mielomeningocele.<sup>(2, 3)</sup>

En la actualidad se define un conjunto de alteraciones anatómicas que involucran además del descenso de la parte inferior de los hemisferios cerebelosos (amígdalas), el vermis cerebeloso, tronco cerebral y IV ventrículo por debajo del agujero occipital y una serie de alteraciones estructurales intrínsecas al tronco cerebral referidas a los núcleos (origen real) de los pares craneanos, cuyo resultado final es una disfunción neurológica caracterizada por trastornos en centros: respiratorio (apneas) o bien falta de motilidad de las cuerdas vocales (estridor), además de que esta disposición anatómica alterada incide mucho en la ocurrencia de la hidrocefalia. Es junto con la hidrocefalia la malformación de sistema nervioso central más frecuente en estos pacientes.<sup>(3)</sup>

Cuando se encuentra indicado, el tratamiento quirúrgico consiste en realizar una cirugía descompresiva, dirigida a aliviar la presión que estructuras óseas y ligamentarias de la columna cervical ejercen sobre estructuras vitales como el tronco cerebral. Se realiza una craneotomía occipital, ampliando el agujero occipital y laminectomías cervicales, con resección de los ligamentos y en algunos casos apertura de la duramadre con plastía de la misma con elementos autólogos (fascia muscular), o elementos heterólogos (duramadre liofilizada).<sup>(3)</sup>

- **Mielosquisis:** Es una de las formas más graves de disrafia medular, en esta anomalía la placa neural está abierta y expuesta, no hay desarrollo óseo, muscular, ni cutáneo. El líquido cefalorraquídeo sale espontáneamente y hay un déficit neurológico completo por debajo de la lesión. El fallo en el cierre sucede antes del día 28 de gestación.<sup>(3)</sup>

### 2.6.3 Encefalocele

Herniación congénita de estructuras intracraneanas, tales como meninges y componentes de tejido neuroglial rudimentario, a través de un defecto en la calota craneana, generalmente en la línea media denominado craneosquisis. <sup>(3, 33)</sup> Se origina por un defecto en el cierre del neuroporo rostral, que se produce durante la cuarta semana de embarazo. La incidencia de este defecto es de 1 cada 5.000 nacidos vivos. <sup>(29)</sup>

De acuerdo a la ubicación pueden clasificarse en: <sup>(3, 33)</sup>

- Anteriores: abarcan desde la lamina etmoidal hasta la sutura coronal, a su vez estos se pueden dividir en:
  1. Basales: crecen hacia la base del cráneo.
  2. Sincipitales: crecen hacia la parte anterior de la región frontal.
- Interparietales: también denominados de la “convexidad”, crecen entre la sutura coronal y la sutura lambdoidea.
- Occipitales: son los que ocurren por detrás de la sutura lambdoidea hasta la unión cráneo-cervical.

De acuerdo con el contenido, los encefaloceles pueden ser: <sup>(29)</sup>

- Meningocele: Sólo herniación de meninges, con contenido de líquido cefalorraquídeo en la tumoración.
- Encefalomeningocele: Se hernia tejido cerebral, aparte de meninges.
- Hidroencefalomeningocele: La malformación es más grave, con salida de una cantidad importante de tejido cerebral (que incluye ventrículo) y meninges.

El diagnóstico se hace por la exploración clínica, rayos x de cráneo para ver el defecto y, sobre todo, tomografía axial computarizada o resonancia magnética nuclear para ver la localización, forma y contenido del tejido cerebral herniado. El tratamiento quirúrgico pretende reponer cada estructura en su compartimiento, si es posible. Es importante obtener siempre el cierre de la duramadre, aunque el defecto óseo puede esperar y ser reparado cuando el niño sea mas mayor. <sup>(29)</sup>

Las patologías asociadas más frecuentes son:

- Malformación de Chiari III: Algunas veces esta malformación limita la cirugía del

encefalocele por la imposibilidad de reseca la totalidad del contenido del saco sin sacrificar estructuras vitales.

- Hiperteleorbitismo: Separación más allá de lo normal de los cantos oculares internos. En los defectos más severos puede acompañarse de paladar hendido y nariz bífida. <sup>(3, 33)</sup>

## 2.7 TRATAMIENTO

El manejo terapéutico de los defectos de tubo neural, dependerá del tipo de anomalía, características del paciente y recursos médico quirúrgicos disponibles.

Teniendo en cuenta los diversos escenarios en los que puede presentarse un paciente con defectos del tubo neural; en el caso de que exista un diagnóstico prenatal de disrafia espinal abierta, debe ser cuidadosamente acordado entre el equipo tratante, la madre y familia, a fin de asegurar que el equipo esté preparado para recibir al recién nacido, hacer los exámenes previos al momento quirúrgico, contar con el neurocirujano y el acceso al quirófano para el cierre del defecto. Si el diagnóstico es en el momento del parto y éste se ha producido en un hospital donde no están las condiciones para proceder al cierre del defecto, el paciente debe ser trasladado a una unidad especializada, en las mejores condiciones posibles. <sup>(24, 33)</sup>

Se debe tener cuidado especial en la limpieza del recién nacido, vigilar que el tejido nervioso expuesto solo tenga contacto con suero fisiológico y el defecto se debe cubrir con apósitos estériles húmedos en esta solución, posicionar al neonato en decúbito lateral o prono para evitar traumatismos del tejido neural. Vigilar al neonato en busca de signos de hipertensión intracraneana. Durante las primeras horas es indispensable que se realice una ecografía cerebral, que permitirá descartar o confirmar la presencia de otras malformaciones del sistema nervioso central y, en particular, de hidrocefalia. Deben completarse exámenes preoperatorios (hematocrito, glicemia y tiempo de protrombina) y dar manejo general, de acuerdo a los resultados, a fin de permitir que el neonato llegue en las mejores condiciones a la cirugía. <sup>(33)</sup>

La cirugía de cierre del defecto debe ser realizada por un neurocirujano, en un centro que cuente con los medios adecuados, apenas se logre la estabilidad hemodinámica y siempre antes de las 72 horas de vida. Las excepciones a esta regla se fundamentan en un compromiso global en las condiciones del recién nacido, que contraindiquen la cirugía

o que sea portador de malformaciones no compatibles con la vida, caso en el que se debe discutir con los padres y el comité de ética del hospital la alternativa de no intervenir. <sup>(24, 27, 33)</sup>

Para definir mejor los pasos en el tratamiento de estas anomalías, existen puntos importantes a recordar en el manejo de estos pacientes:

- Definir el tipo de lesión <sup>(24)</sup>
  - Lesión que compromete solo meninges, con o sin hidrocefalia.
  - Lesión con compromiso de meninges y tejido nervioso, con o sin hidrocefalia.
  - Hidrocefalia sin otra anomalía.
  - Existencia de otras anomalías asociadas.
- Determinar el área anatómica afectada <sup>(24)</sup>
  - Craneal (encefalocele).
  - Espinal (encefalocele, mielomeningocele, etc.).
- Determinar el estado general del paciente (infecciones, bajo peso, coexistencia de otras anomalías congénitas). <sup>(24)</sup>
- Selección del tratamiento
  - Hidrocefalia: El tratamiento debe realizarse a la brevedad posible, para evitar daños al tejido neural por aumento de la presión intracraneana. Si existe hidrocefalia y una anomalía raquímedular asociada, se debe corregir inicialmente la hidrocefalia, posteriormente se decide la corrección quirúrgica del problema raquímedular. En caso de hidrocefalia severa; si existe contraindicaciones para la colocación de un sistema de derivación ventricular, se deben realizar punciones ventriculares descompresivas seriadas. Como se menciono previamente, el tratamiento de elección es la derivación del líquido cefalorraquídeo a un lugar diferente del fisiológico, preferentemente colocada dentro de los primeros dos meses de vida. <sup>(3, 13, 17, 19, 22)</sup>

Existen diversos modelos de sistemas valvulares, con diferentes mecanismos de funcionamiento, desde los antiguos sistemas de flujo hasta los nuevos de presión regulables. Estos dispositivos no están exentos de complicaciones, las cuales se clasifican en: mecánicas obstructivas, mecánicas por desconexión-rotura, infecciosas y funcionales. El 40% de los



sistemas fallan a lo largo del primer año desde su implantación. <sup>(19)</sup> El procedimiento quirúrgico a groso modo, consiste en la colocación de una prótesis compuesta por: un catéter ventricular introducido generalmente en el ventrículo lateral derecho, que se conecta a una válvula que tiene una determinada resistencia al flujo (presión) del líquido cefalorraquídeo a través de ella, y esta a un catéter cuyo extremo distal se ubica en la cavidad abdominal. Por supuesto que existen variaciones a este procedimiento que se adecuan a la diversidad de características que presenta la hidrocefalia. <sup>(13, 19)</sup>

Las principales complicaciones de este procedimiento son el mal funcionamiento valvular por oclusiones parciales del catéter ventricular, catéter distal corto o rupturas del catéter distal y la infección del sistema; se considera que el riesgo de infección tras el procedimiento persiste durante un año luego de la cirugía, siendo de más del 90% en los primeros tres meses de la cirugía. <sup>(17, 19)</sup> En caso de comprobarse alteración del líquido cefalorraquídeo, con características de infección, se debe extraer el sistema de derivación, y a partir de ese momento se decidirá el manejo de la hidrocefalia, ya sea mediante la colocación de un drenaje ventricular externo, o con la realización de punciones ventriculares, de acuerdo con la sintomatología. <sup>(17)</sup>

- Encefalocele: Casi no existe dificultad en decidir un tratamiento en los encefaloceles anteriores que generan obstrucciones nasales, o bien deformidades faciales asociadas. La indicación de tratamiento en estos casos es la liberación de la vía aérea y la resolución del defecto facial cosmético. En los encefaloceles parietales y los occipitales muchas veces hay en el saco gran cantidad de tejido nervioso rudimentario, también denominado cerebroide, y el paciente se presenta como un microcéfalo, con importantes malformaciones del contenido intracraneano, tales como lisencefalia, lo que es de por sí lo que dará el pronóstico a largo plazo. En estos pacientes la decisión de tratamiento quirúrgico está orientada a facilitar el manejo y cuidado del paciente y evitar la infección del sistema nervioso central. El tratamiento quirúrgico consiste en la resección del tejido contenido dentro del saco, con posterior reparación de las cubiertas meníngeas. Especial cuidado se debe tener por la posibilidad que los senos

venosos de la duramadre estén involucrados en el saco y durante la cirugía una lesión de los mismos podría producir un sangrado incoercible. <sup>(3, 29, 33)</sup>

o Mielomeningocele: Los cuidados iniciales del paciente deben focalizarse en: <sup>(3)</sup>

1. Cobertura de la lesión con gasas humedecidas con solución fisiológica estéril.
2. Estabilización clínica del paciente.
3. Identificación de anomalías asociadas a este defecto tanto dentro como fuera del sistema nervioso central.
4. Cierre del mielomeningocele.
5. Seguimiento y tratamiento de la hidrocefalia asociada.

En cuanto al aspecto neuroquirúrgico, los fundamentos en la indicación de la cirugía de cierre del mielomeningocele son: <sup>(3)</sup>

1. Prevenir la infección del SNC: Debido a que una porción del sistema nervioso central se encuentra en contacto con el medio externo, y además existe una pérdida de líquido céfalorraquídeo ya sea proveniente del conducto central del epéndimo, o bien del saco aracnoidal, el defecto debe ser cerrado. <sup>(3)</sup>
2. Preservar la función neurológica: Esta enfermedad implica alteraciones estructurales, celulares, además del daño causado por la exposición del tejido nervioso al medio intrauterino. El nacimiento trae aparejado un nuevo problema, la exposición al aire, y al probable roce con otros elementos, que pueden aumentar el deterioro neurológico. <sup>(3)</sup>

El principal objetivo de la cirugía es devolver las estructuras a una posición anatómica lo más normal posible: liberar la médula, reconstituir la forma medular al unir sus extremos laterales dando la forma cilíndrica, reponer las cubiertas: meninges, músculo, piel. <sup>(3, 16)</sup>

En cuanto a las complicaciones posteriores al tratamiento; las inmediatas son aquellas relacionadas al acto quirúrgico entre el día 0 y el 30 después de la cirugía; pérdida de líquido céfalo raquídeo a través de la herida, mala

cicatrización de la herida, dehiscencia del plano de piel, fístulas de líquido cefalorraquídeo.<sup>(3)</sup> En el caso de que la zona que presentaba el defecto sea extensa y se requiera el uso de colgajos cutáneos, estos pueden presentar complicaciones como necrosis o infección. Las complicaciones tardías, son aquéllas que aparecen más allá del día 30 de realizado el cierre del defecto, y usualmente, años después. En general, se relacionan a la aparición de síntomas de deterioro motor o urológico motivados por la fijación y adherencias de la médula a la cicatriz.<sup>(3, 25)</sup>

En Guatemala la resolución de esta patología es considerada como tarea de neurocirujanos, por esa razón se ha observado en estudios que 96.1% de los casos son resueltos por dichos especialistas.<sup>(25)</sup> En otras latitudes es factible realizar cirugía intrauterina, la cual ha presentando buenos resultados, ya que se logra después el cierre del defecto, recién nacidos sin hidrocefalia, sin malformación de Chiari II y pacientes que movilizan los miembros inferiores. En nuestro país aún no se ofrece la cirugía prenatal, sin embargo, cuando se detecta por ultrasonido fetos que presentan mielomenigocele, se programa la resolución del embarazo por vía quirúrgica y posterior al nacimiento se realizan todos los procedimientos médicos necesarios para realizar un cierre quirúrgico del defecto en las primeras 24 o 48 horas.<sup>(24, 25)</sup> El propósito de la cirugía precoz es evitar la infección del sistema nervioso central, altamente mortal en el recién nacido, así como también el deterioro neurológico.<sup>(25)</sup>

- Meningocele: Si no afecta a la médula espinal, puede repararse quirúrgicamente y generalmente no deja secuelas. La mayoría de los niños con meningocele se desarrollan normalmente. La cirugía inmediata ayuda a evitar lesiones nerviosas adicionales por infección o trauma. No obstante, la lesión nerviosa que ya ha tenido lugar no puede revertirse y por lo general la parálisis de las extremidades y los problemas en la vejiga e intestino persisten. La indicación para proceder a un parto pretérmino puede ser el desarrollo rápido de ventriculomegalia grave y macrocráneo. La vía vaginal podría causar traumatismo en el defecto e incrementar el riesgo de infección de los tejidos neurales expuestos. La recomendación es cesárea electiva. La cirugía prenatal disminuye la incidencia de herniación cerebral

e hidrocefalia. Parece no modificar el grado de parálisis y de disfunción vesical, mientras que aumenta la tasa de parto pretérmino. <sup>(21)</sup> El tratamiento quirúrgico será de urgencia si el defecto carece de piel normal, pues ésta puede dañarse fácilmente e infectarse. Si el meningocele está cubierto por piel normal y no hay peligro de ruptura de la tumoración el tratamiento generalmente es a los 6 meses de edad, la cirugía consiste en extirpar el tejido anormal, respetando la médula y raíces nerviosas, posteriormente se cierra la placa medular, seguida de las meninges, músculos y piel. <sup>(21)</sup> Entre las complicaciones de la cirugía encontramos la médula anclada, que se debe sospechar en cualquier paciente con este tipo de anomalías y que presente progresión insidiosa de mielorradiculopatía, con disfunción de esfínteres, deterioro en la marcha, dolor lumbar, aparición de deformidades en los pies. El tratamiento es el reanclaje de la médula. <sup>(21)</sup>

- Médula anclada: Los factores determinantes para tomar la decisión de dar tratamiento quirúrgico se resumen en la siguiente tabla: <sup>(3)</sup>

<p><b>Urológicos</b></p>	<p>Cuando en un paciente que ha seguido un control continuo y adecuado se encuentra un cambio en el comportamiento de la vejiga, que se demuestra por los controles de urovideo: hipertonia ó disinergia (aumento de la presión intravesical, lo que implica una disminución de la capacidad vesical), con el consiguiente riesgo para la integridad de la vía urinaria.</p>
<p><b>Ortopédicos</b></p>	<p>Los pacientes con adecuado control ortopédico y kinesiológico pueden en algún momento de su vida, principalmente en los períodos de crecimiento presentar deterioros de tipo ortopédico como tendencia a la flexión sobre articulación de rodilla, aparición o recidiva de pie equino varo, o bien progresión de curva escoliótica.</p>
<p><b>De deterioro motor</b></p>	<p>Es quizás el más conflictivo al momento de decidir si puede incluirse como un síntoma de deterioro motivado por una médula anclada. Hay pacientes, como lo mencionaré al hablar de la patología ortopédica, que a lo largo de su infancia pasan de utilizar ortésis largas, a usar definitivamente la silla de ruedas, sin que esto tenga que ser visto como un deterioro, sino como una forma más fácil de trasladarse, o bien como el resultado de un cambio de hábito hacia una vida más sedentaria. Algunos pacientes con niveles lesionales altos (parapléjicos) usan reciprocadores como método de locomoción durante la infancia; al llegar a la adolescencia, los cambios corporales hacen que el método preferido de locomoción sea la silla de rueda, sin que sea debido realmente a un deterioro neurológico.</p>

Tomado de Picco, Pedro y Portillo, Santiago. "Defectos del cierre del tubo neural". Sociedad Argentina de Pediatría. Programa Nacional de Actualización Pediátrica. Buenos Aires. 2008.

El tratamiento consiste en desanclar la punta del cono medular que se encuentra adherida por la cicatriz del mielomeningocele, el lipoma lumbar o el espolón en la diastematomielia.<sup>(3)</sup> Se utiliza una incisión de línea media que permite la exposición de la apófisis espinosa y la lámina intacta más bajo. Se realiza una laminectomía en este nivel, apertura de la duramadre, identificación del tejido cicatrizal y liberación de la misma y cierre de la duramadre, que puede ser primario o con uso de injertos. Después de la operación, el niño se mantiene en posición de decúbito prono plana, durante 48 horas. La complicación postoperatoria más frecuente relacionada directamente con el procedimiento quirúrgico es fuga de líquido cefalorraquídeo, infección de la herida con o sin meningitis, nuevos déficits neurológicos y urológicos y escoliosis, que puede continuar progresando después de la liberación de medula anclada.<sup>(34)</sup>

## 2.8 PREVENCIÓN

Aunque aún no se establecen con certeza las causas de los defectos del tubo neural, múltiples estudios realizados desde la década de los ochentas, han señalado la importancia del ácido fólico en la génesis de este tipo de alteraciones.<sup>(4, 5, 6, 7, 23)</sup> Los niveles de ácido fólico se relacionan directamente con la cantidad de crecimiento tisular y su deficiencia conduce a graves anomalías del desarrollo intrauterino, entre ellas, los defectos del tubo neural; se ha sugerido que los niveles bajos de folatos exacerbaban el efecto de un trastorno genético subyacente.<sup>(9, 8, 7, 23)</sup> El CDC de los Estados Unidos, y el lineamiento técnico de prevención, manejo y seguimiento de los defectos al nacimiento y otras patologías del periodo perinatal, recomiendan la suplementación con ácido fólico a razón de 0.4 mg diarios a mujeres en edad reproductiva con riesgo de embarazarse y 4.0 mg por día a mujeres en las mismas condiciones con el antecedente de haber tenido un producto previo con defectos del tubo neural, la ingestión periconcepcional de ácido fólico puede disminuir más del 70% la incidencia de estos defectos.<sup>(21, 23)</sup> Otro aspecto importante en la prevención, es brindar consejo genético y pruebas diagnósticas prenatales a las mujeres con antecedentes personales o familiares de embarazos con productos con defectos del tubo neural, ya que la probabilidad de que se obtenga un hijo con algún tipo de estas anomalías, se incrementa hasta en 10% en estas familias.<sup>(5, 6, 28)</sup>

### **III. OBJETIVOS**

#### **3.1 GENERAL**

**3.1.1** Describir las características y el tratamiento quirúrgico que se da a los pacientes que son diagnosticados con anomalías congénitas del tubo neural, en el Instituto Guatemalteco de Seguridad Social.

#### **3.2 ESPECÍFICOS**

**3.2.1** Determinar la edad y el sexo de los pacientes más frecuentemente afectados por anomalías del tubo neural.

**3.2.2** Conocer los estudios con los cuales se realizó el diagnóstico de anomalías del tubo neural en estos pacientes, en el periodo prenatal y posnatal.

**3.2.3** Conocer el tipo de defecto del cierre del tubo neural más frecuentemente diagnosticado en el grupo de pacientes estudiados.

**3.2.4** Determinar el tratamiento quirúrgico que se dio a los pacientes con anomalías del tubo neural.

**3.2.5** Determinar las complicaciones postoperatorias que presentaron los pacientes estudiados.

**3.2.6** Determinar la mortalidad en los pacientes a los que se efectuó corrección quirúrgica de anomalías congénitas y la causa más frecuentemente asociada.

## IV. MATERIAL Y MÉTODO

### 4.1 TIPO Y DISEÑO DE INVESTIGACIÓN

Estudio descriptivo retrospectiva transversal

### 4.2 UNIDAD DE ANÁLISIS

Expedientes clínicos de pacientes pediátricos con diagnóstico de anomalías del tubo neural que ameritaron tratamiento quirúrgico en el Instituto Guatemalteco de Seguridad Social, Hospital General de Enfermedad Común.

### 4.3 POBLACIÓN

**4.3.1 Población:** Pacientes con diagnóstico de anomalías del tubo neural en el Hospital General de Enfermedad Común -HGEC- de enero de 2003 a diciembre de 2013.

**4.3.2 Muestra:** Pacientes con diagnóstico de anomalías del tubo neural en el Hospital General de Enfermedad Común -HGEC- de enero de 2003 a diciembre de 2013.

### 4.4 CRITERIOS DE INCLUSIÓN Y EXCLUSIÓN.

#### 4.4.1 Criterios de inclusión:

Expedientes clínicos completos de pacientes a los que se realizó tratamiento quirúrgico por defectos del tubo neural (hoja de ingreso, nota operatoria, record operatorio, evoluciones de seguimiento).

#### 4.4.2 Criterios de exclusión:

- Expedientes clínicos extraviados o incompletos.
- Expedientes de pacientes con diagnóstico de anomalías congénitas del tubo neural a los que no se les realizó tratamiento quirúrgico.
- Expedientes de pacientes que fallecieron antes de ser sometidos a tratamiento quirúrgico.
- Expedientes de pacientes que fueron sometidos a tratamiento quirúrgico extrainstitucionalmente.

#### 4.5 DEFINICIÓN Y OPERACIONALIZACIÓN DE VARIABLES

VARIABLE	DEFINICIÓN CONCEPTUAL	DEFINICIÓN OPERACIONAL	TIPO DE VARIABLE	ESCALA	INSTRUMENTO
❖ ANOMALIAS DEL TUBO NEURAL	Anomalías producidas en el cierre del tubo neural, que ocasionan alteraciones estructurales o funcionales externas o internas de diverso grado, presentes desde el nacimiento.	Alteración estructural o funcional del tubo neural.	Cualitativa	Nominal	Boleta de recolección de datos.
❖ EDAD	Tiempo que ha vivido un individuo desde su nacimiento hasta un momento determinado.	Tiempo de vida desde el nacimiento hasta la consulta.	Cuantitativa	Razón Discreta	Boleta de recolección de datos.
❖ SEXO	Conjunto de características sexuales que distinguen a un hombre de una mujer.	Masculino Femenino	Cualitativa	Nominal	Boleta de recolección de datos.
❖ MÉTODO DIAGNÓSTICO	Herramientas utilizadas en el procedimiento por medio del cual se identifica una	Estudios especiales de laboratorio, de imagen, utilizados para	Cualitativa	Nominal	Boleta de recolección de datos.



	<p>enfermedad, entidad nosológica, síndrome, o cualquier estado de salud o enfermedad.</p>	<p>confirmación diagnóstica.</p> <ul style="list-style-type: none"> <li>✓ Diagnóstico prenatal: <ul style="list-style-type: none"> <li>• AFP en suero materno</li> <li>• AFP líquido amniótico (amniocentesis)</li> <li>• Ultrasonido</li> </ul> </li> <li>✓ Diagnóstico posnatal: <ul style="list-style-type: none"> <li>• Evaluación clínica</li> <li>• Rayos x</li> <li>• Ultrasonido</li> <li>• Tomografía axial computarizada</li> <li>• Resonancia magnética nuclear</li> </ul> </li> </ul>			
<p>❖ TRATAMIENTO QUIRÚRGICO</p>	<p>Conjunto de medios quirúrgicos cuya finalidad es la curación o alivio de la enfermedad.</p>	<p>Tipo de cirugía</p> <ul style="list-style-type: none"> <li>✓ Colocación de sistema de derivación</li> </ul>	<p>Cualitativa</p>	<p>Nominal</p>	<p>Boleta de recolección de datos.</p>

❖ <b>COMPLICACIONES POSTOPERATORIAS</b>	Situación postoperatoria que agrava la condición del paciente después de una cirugía afectando una adecuada evolución.	<ul style="list-style-type: none"> <li>✓ ventricular.</li> <li>✓ Mielomeningoplastia</li> <li>✓ Meningoplastia</li> <li>✓ Desanclaje medular</li> <li>✓ Otros</li> </ul>	Cualitativa	Nominal	Boleta de recolección de datos.
		<ul style="list-style-type: none"> <li>✓ Infección de herida operatoria</li> <li>✓ Dehiscencia de herida operatoria</li> <li>✓ Infección del sistema nervioso central</li> <li>✓ Fístula de líquido cefalorraquídeo</li> <li>✓ Disfunción de sistema valvular</li> </ul>			

## **4.6 PROCEDIMIENTO PARA RECOLECCION DE INFORMACION**

### **4.6.1 Técnica**

El diseño de la boleta de recolección resultó ser eficaz y cumple con las variables planteadas. En el Servicio de Cirugía Pediátrica, específicamente en Sala de Operaciones, existe un libro donde se anotan todos los procedimientos quirúrgicos realizados a los pacientes en el Hospital General de Enfermedades, queda constancia del nombre, número de afiliación, edad, diagnóstico, tipo de procedimiento realizado y servicio al que pertenece el paciente.

### **4.6.2 Procedimiento**

Al obtener por medio del libro de Sala de Operaciones los datos de los pacientes con defectos del tubo neural, a los que se dio tratamiento quirúrgico, se procedió a buscar y revisar los expedientes clínicos en el archivo del Hospital General de Enfermedades y se llenó la boleta de recolección de datos de cada paciente.

### **4.6.3 Instrumento:**

Se utilizó la boleta de recolección de datos la cual reúne la información seleccionada de acuerdo a los objetivos planteados al inicio de la investigación.

## **4.7 PROCESAMIENTO Y ANÁLISIS DE DATOS**

### **4.7.1 Procesamiento:**

La información obtenida por medio de la hoja de recolección de datos fue tabulada y planteada en cuadros y gráficas para su análisis subsiguiente.

### **4.7.2 Análisis de datos:**

Las variables cualitativas fueron analizadas por porcentajes y las variables cuantitativas por porcentajes y media aritmética.

## **4.8 ALCANCES Y LIMITACIONES**

#### **4.8.1 Alcances:**

- La información generada en este estudio permite conocer la situación epidemiológica y el tratamiento dado a los pacientes con diagnóstico de defectos del tubo neural en el Hospital General de Enfermedades del Instituto Guatemalteco de Seguridad Social.
- Este estudio puede ser tomado en consideración por las entidades competentes para implementar estrategias y elaborar guías de manejo en beneficio de la prevención, tratamiento quirúrgico y rehabilitación de dichos pacientes, lo que mejorará su pronóstico y calidad de vida.

#### **4.8.2 Limitaciones:**

- Dificultad para obtener los datos generales (nombre, número de afiliación y diagnóstico) de los pacientes que fueron tratados antes del 2009, debido a la antigüedad de los libros.
- Dificultad para obtener expedientes en archivo de Consulta Externa del Hospital General de Enfermedades.
- Falta de información en los expedientes de los pacientes, ya que en ocasiones no se encontró correctamente documentada la historia clínica, las notas de seguimiento y notas operatorias.

### **4.9 ASPECTOS ÉTICOS DE LA INVESTIGACIÓN**

- En esta investigación se revisaron los expedientes médicos de pacientes con diagnóstico de Defectos del Tubo Neural que fueron sometidos a tratamiento quirúrgico en el Instituto Guatemalteco de Seguridad Social, los datos obtenidos fueron confidenciales, respetando los principios éticos de la Declaración de Helsinki de la Asociación Médica Mundial. Se tomaron en cuenta sólo aspectos clínicos y epidemiológicos de los sujetos investigados, esto se clasifica dentro de la Categoría I de dicha Declaración (sin riesgo para el paciente).

## V. RESULTADOS

**TABLA No. 1**

**Distribución por edad de los pacientes diagnosticados con anomalías del tubo neural que recibieron tratamiento quirúrgico.**

<b>Edad (Meses)</b>	<b>Frecuencia</b>	<b>Porcentaje</b>
<b>0 – 2</b>	245	89%
<b>3 – 4</b>	11	4%
<b>5 – 6</b>	1	0.4%
<b>7 – 8</b>	3	1.1%
<b>9 – 10</b>	1	0.4%
<b>11 - 12</b>	5	1.8%
<b>&gt; 12</b>	9	3.3%
<b>Total</b>	275	100%

**Fuente:** Boleta de recolección de datos.

**TABLA No. 2**

**Sexo de los pacientes diagnosticados con anomalías del tubo neural.**

<b>Sexo</b>	<b>Frecuencia</b>	<b>Porcentaje</b>
<b>Masculino</b>	90	33%
<b>Femenino</b>	185	67%
<b>Total</b>	275	100%

**Fuente:** Boleta de recolección de datos.

**TABLA No. 3**

**Estudios utilizados en los pacientes con defectos del tubo neural en los que se realizó el diagnóstico prenatal.**

<b>Tipo de estudio</b>	<b>Frecuencia</b>	<b>Porcentaje</b>
<b>Aalfetoproteína en suero materno</b>	30	11%
<b>Ultrasonido obstétrico</b>	175	63%
<b>Amniocentésis</b>	7	3%
<b>No se hizo diagnóstico prenatal</b>	63	23%
<b>Total</b>	275	100%

Fuente: Boleta de recolección de datos.

**TABLA No. 4**

**Estudios utilizados en los pacientes con defectos del tubo neural en los que se realizó el diagnóstico prenatal.**

<b>Tipo de estudio</b>	<b>Frecuencia</b>	<b>Porcentaje</b>
<b>Evaluación clínica</b>	275	100%
<b>Rayos X</b>	191	70%
<b>Ultrasonido transfontanelar</b>	185	67%
<b>Tomografía axial computarizada</b>	150	54%
<b>Resonancia magnética nuclear</b>	105	38%

Fuente: Boleta de recolección de datos.

**TABLA No. 5**

**Tipo de defecto del tubo neural.**

<b>Defecto del tubo neural</b>	<b>Frecuencia</b>	<b>Porcentaje</b>
<b>Hidrocefalia</b>	124	45%
<b>Mielomeningocele</b>	105	38%
<b>Médula anclada</b>	30	11%
<b>Meningocele</b>	11	4%
<b>Lipomielomeningocele</b>	5	2%
<b>Otros</b>	19	7%

**Fuente:** Boleta de recolección de datos.

**TABLA No. 6**

**Procedimiento quirúrgico realizado a los pacientes con anomalías del tubo neural.**

<b>Procedimiento quirúrgico</b>	<b>Frecuencia</b>	<b>Porcentaje</b>
<b>Colocación de sistema de derivación ventricular</b>	124	45%
<b>Mielomeningoplastia</b>	105	38%
<b>Desanclaje medular</b>	30	11%
<b>Meningoplastia</b>	11	4%
<b>Lipomielomeningoplastia</b>	5	2%
<b>Otros</b>	19	7%

**Fuente:** Boleta de recolección de datos.

**TABLA No. 7**

**Complicaciones presentadas por los pacientes con anomalías del tubo neural posterior a recibir tratamiento quirúrgico.**

<b>Tipo de complicación</b>	<b>Frecuencia</b>	<b>Porcentaje</b>
<b>Infección de herida operatoria</b>	5	2%
<b>Dehiscencia de herida operatoria</b>	4	1.5%
<b>Disfunción de válvula de derivación ventricular</b>	15	5%
<b>Fístula de líquido cefalorraquídeo</b>	4	1.5%
<b>Infección del sistema nervioso central</b>	3	1%
<b>Sin complicaciones</b>	244	89%
<b>Total</b>	275	100%

**Fuente:** Boleta de recolección de datos.

**TABLA No. 8**

**Mortalidad de los pacientes con anomalías del tubo neural.**

<b>Pacientes</b>	<b>Frecuencia</b>	<b>Porcentaje</b>
<b>Fallecidos</b>	9	3%
<b>No Fallecidos</b>	266	97%
<b>Total</b>	275	100%

**Fuente:** Boleta de recolección de datos.



## VI. DISCUSIÓN Y ANÁLISIS

Los defectos del tubo neural, son alteraciones producidas en el cierre del tubo neural, que ocasionan al sujeto la aparición de malformaciones externas o internas de diverso grado.<sup>(3, 6, 7)</sup> La incidencia de estas patologías en Guatemala, es de aproximadamente 2.4 x 1000 nacidos vivos, predominando el meningocele y el mielomeningocele.<sup>(26)</sup>

La frecuencia de defectos del tubo neural en pacientes del Instituto Guatemalteco de Seguridad Social del año 2003 al 2013 fue de 275 casos; encontrando que estas anomalías son predominantes en el sexo femenino, con una relación de 2.05:1 en este estudio, lo que coincide con lo documentado en otras investigaciones, en donde se reporta afección del sexo femenino en más del 50% de los casos.<sup>(26, 28)</sup> La distribución por edad de los pacientes estudiados oscilo entre los 0 a 24 meses de edad, observando la máxima frecuencia en el grupo de pacientes de 0 a 2 meses, con una media de 1.7 meses; esto debido a que el diagnóstico y tratamiento quirúrgico de estos pacientes en su mayoría debe darse inmediatamente después del nacimiento, ya que esto influirá en su pronóstico y calidad de vida.

En cuanto a los estudios que se realizaron para determinar el diagnóstico de la anomalía del tubo neural, estos pueden clasificarse en aquellos que se efectuaron el periodo prenatal y los realizados en la etapa posterior al nacimiento. Esta descrito, que en el periodo prenatal, el diagnóstico de los defectos del cierre del tubo neural puede realizarse mediante el uso de ultrasonografía, tan temprano como en la 13 semana de gestación,<sup>(24)</sup> aunque con mayor frecuencia suele diagnosticarse entre las 16 a 20 semanas,<sup>(14, 20, 26)</sup> esto dependerá de la severidad del defecto que presente el feto, siendo fácilmente identificable la anencefalia, mientras que patologías como la espina bífida oculta pueden no documentarse en este periodo. Otras pruebas de utilidad en este periodo son los niveles de  $\alpha$ -fetoproteína tanto en suero materno, como los niveles obtenidos del líquido amniótico mediante amniocentesis, los cuales tienen una tasa de exactitud de 95% en la detección de estos defectos. En este estudio, el diagnóstico prenatal se realizó en 212 pacientes, que representan el 77% del total de casos evaluados; en estos pacientes se utilizó con mayor frecuencia el ultrasonido obstétrico (63%), complementado en algunos casos con niveles de  $\alpha$ -fetoproteína en suero materno (11%), encontrando en estos casos niveles por encima de 2.5 MoM. En el período posnatal, la herramienta más empleada en

el diagnóstico fue la evaluación clínica (100%), ya que los pacientes presentaban hallazgos evidentes al examen físico, por lo que los estudios de imagen se utilizaron para planificar el tratamiento quirúrgico a realizar y documentar la severidad de la anomalía y/o descartar la coexistencia de otras anomalías congénitas. Se utilizaron rayos x (cráneo, columna vertebral) en un 70% de los pacientes, seguido de ultrasonido transfontanelar en 67%, tomografía axial computarizada en 54% y resonancia magnética nuclear en 38% de los casos.

La anomalía del tubo neural más frecuentemente encontrada fue la hidrocefalia, documentándose en 45% de los neonatos (124 casos) y estando asociada a anomalías como el mielomeningocele. El mielomeningocele se presentó en 105 pacientes (38%), meningocele en 11 pacientes y médula anclada en 30 pacientes. Menos frecuentemente se encontró al lipomielomeningocele (5 casos) y otras, entre las que cabe mencionar a la malformación de Arnold Chiari y formas de espina bífida oculta (19 casos). Los datos obtenidos se relacionan con lo encontrado en la literatura, ya que se ha descrito al mielomeningocele como el defecto del tubo neural más frecuente, reportándose incidencias de 1 por cada 1000 nacidos vivos.<sup>(16)</sup> Por otro lado, la hidrocefalia, esta presente en aproximadamente el 80 a 90% de los pacientes con mielomeningocele y si no esta presente desde el nacimiento, un 90% de los pacientes con defectos del tubo neural la desarrollará, por lo que la alta frecuencia encontrada en la serie de pacientes estudiados esta acorde a lo encontrado en otras latitudes.

Se realizó como tratamiento quirúrgico más frecuente, la colocación de sistemas de derivación ventricular en 45% de los pacientes, seguido de mielomeningoplastía en 38% y liberación de médula anclada en un 11%. El tratamiento se efectuó en su mayoría (81 pacientes) entre el segundo y séptimo día de vida en el caso de los pacientes con mielomeningocele; esto con la finalidad de mejorar el pronóstico de estos niños, ya que esta bien descrito en la literatura que las primeras 72 horas posteriores al nacimiento constituyen el periodo ideal para realizar este tipo de reparaciones, ya que se disminuye el riesgo de neuroinfección y la severidad de las secuelas neurológicas.; en estos niños además se valoró inicialmente la presencia de hidrocefalia, ya que muchos ameritaron la colocación de un sistema de derivación ventricular previo a la mielomeningoplastía o la realización de ambos procedimientos en el mismo tiempo quirúrgico. De los pacientes con diagnóstico de hidrocefalia (45%) es importante mencionar, que en algunos casos (24 pacientes) los niños ameritaron la colocación del sistema de derivación ventricular

posterior al periodo neonatal, ya que en la evaluación inicial no presentaron indicios de hidrocefalia, sino que fue desarrollada posterior al séptimo día de vida, lo que explica que el rango de edad de los pacientes intervenidos quirúrgicamente sea tan amplio como de 0 a 2 meses e incluso hasta más de 24 meses en el caso de pacientes con patologías como médula anclada.

La literatura reporta como complicaciones posteriores al tratamiento quirúrgico, a las infecciones, tanto del sitio quirúrgico, como del sistema nervioso central; dehiscencia de herida operatoria, sobre todo en pacientes con defectos extensos de piel, en los cuales se realizan rotaciones de colgajos, también fístulas de líquido cefalorraquídeo,<sup>(3, 25)</sup> disfunción de los sistemas de derivación ventricular, principalmente por oclusiones parciales del catéter ventricular, catéter distal corto o rupturas del catéter distal y la infección del sistema de derivación. <sup>(17, 19)</sup> En este estudio se desarrollaron complicaciones postoperatorias en 31 pacientes (11%), 15 pacientes con disfunción del sistema de derivación ventricular (5%), infecciones de herida operatoria 5 casos (2%), dehiscencia de herida operatoria 4 casos (3%), fístulas de líquido cefalorraquídeo 4 casos (2%) e infecciones del sistema nervioso central 3 pacientes (1%), es importante mencionar que los pacientes que presentaron infecciones tanto del sitio quirúrgico, como del sistema nervioso, fueron neonatos que presentaban factores de riesgo, como lesiones ulceradas (mielomeningocele ulcerado), edad mayor a 3 días, sin diagnóstico prenatal previo, en su mayoría procedentes de unidades del interior de la república, todos estos factores se consideran incrementaron el riesgo de infección y la evolución desfavorable del tratamiento quirúrgico ya que el tratamiento se dio de manera tardía por cuestiones relacionadas al traslado de los pacientes desde el lugar de origen.

La mortalidad fue del 3% (9 pacientes) asociada con mayor frecuencia a pacientes con infecciones del sistema nervioso (5 pacientes), anomalías severas del tubo neural (mielomeningocele) asociadas a otras malformaciones congénitas como malformación de Arnold Chiari II y encefalocele (2 pacientes) y condiciones generales del paciente como la presencia de otras comorbilidades, prematurez y bajo peso al nacer (2 casos).

## 6.1 CONCLUSIONES

- 6.1.1** El 67% de los pacientes con defectos del tubo neural corresponden al sexo femenino, con una relación 2.05:1 sobre el sexo masculino y la mayoría de pacientes se encontraba en el rango de edad de 0 a 2 meses, con una media de 1.7 meses.
- 6.1.2** El diagnóstico de defectos del tubo neural se realizó en el período prenatal en 77% de los pacientes, utilizándose en ellos, en primer lugar el ultrasonido obstétrico (63%) y los niveles de  $\alpha$ -fetoproteína en suero materno (11%). En la etapa posnatal se utilizaron como medios diagnósticos la evaluación clínica (100%), rayos x en 70% de los pacientes, ultrasonido transfontanelar en 67%, tomografía axial computarizada en 54% y resonancia magnética nuclear en 38% de los casos.
- 6.1.3** El tipo de defecto del tubo neural más frecuentemente encontrado fue la hidrocefalia y el mielomeningocele, documentándose en 124 y 105 pacientes respectivamente.
- 6.1.4** El procedimiento quirúrgico más frecuentemente realizado a estos pacientes fue la colocación de sistemas de derivación ventricular (45%) y la mielomeningoplastía (38%).
- 6.1.5** Se presentaron complicaciones postoperatorias en 31 pacientes: 15 pacientes con disfunción del sistema de derivación ventricular (5%), infecciones de herida operatoria 5 casos (2%), dehiscencia de herida operatoria 4 casos (1.5%), fístulas de líquido cefalorraquídeo 4 casos (1.5%) e infecciones del sistema nervioso central en 3 pacientes (1%).
- 6.1.6** De la muestra en estudio la mortalidad fue del 3% que corresponde a 9 pacientes.

## 6.2 RECOMENDACIONES

- 6.2.1** Implementar un protocolo sobre manejo de pacientes con defectos del tubo neural para sistematizar el manejo de los pacientes.
- 6.2.2** Documentar adecuadamente en el expediente clínico del paciente porqué se decide el tratamiento médico / quirúrgico en cada caso.
- 6.2.3** Mejorar el diagnóstico prenatal de estos pacientes, ya que esto contribuye a dar tratamiento médico quirúrgico de forma más expedita, disminuyendo así la mortalidad, complicaciones y mejorando el pronóstico y calidad de vida de estos niños.
- 6.2.4** Debido a que las unidades de referencia para el tratamiento especializado de estos pacientes se encuentran en la Ciudad Capital y en ocasiones en Escuintla, se recomienda mejorar la educación del personal médico y paramédico de las unidades departamentales del Seguro Social, para que puedan realizar diagnósticos tempranos, iniciar el manejo médico adecuado posterior al nacimiento y realizar el traslado de estos pacientes a la brevedad posible y de la forma más adecuada a las unidades de referencia mencionadas, todo enfocado a mejorar el pronóstico de estos pacientes.
- 6.2.5** Mejorar en las unidades del Instituto Guatemalteco de Seguridad Social la atención dada a los pacientes con defectos del tubo neural, esto mediante la contratación de especialistas en neurocirugía y neonatología en dichas unidades, con el fin de poder dar atención médica especializada y expedita a estos pacientes en su lugar de origen, mejorar su pronóstico, reducir la morbimortalidad y evitar las complicaciones que se puedan presentarse en estos niños en el caso de tener que realizarse traslados a otras unidades.
- 6.2.6** Implementar campañas dirigidas a mujeres en edad fértil en las unidades del Instituto Guatemalteco de Seguridad Social, en las cuales se les eduque sobre los factores de riesgo asociados al desarrollo de defectos del tubo neural durante la gestación y como evitarlos y sobre la ingesta de ácido fólico desde el periodo periconcepcional y durante el embarazo, con el fin de disminuir la incidencia de neonatos con este tipo de malformaciones.
- 6.2.7** Realizar estudios a largo plazo de estos pacientes, esto con la finalidad de determinar el impacto que tuvo el tratamiento dado en el periodo neonatal en su calidad de vida.

## VII. REFERENCIAS BIBLIOGRÁFICAS

1. Thomas Schmidt, P., et al. **“Lesiones quísticas de línea media de base de cráneo anterior.”** Revista de otorrinolaringología y de cirugía de cabeza y cuello. Hospital Guillermo Brant Benavente. Concepción, Chile. 2012.
2. Behrman, Richard, et al. **“Nelson. Tratado de pediatría.”** Elsevier. 17ª. Edición. Madrid, España. 2005.
3. Picco, Pedro y Portillo, Santiago. **“Defectos del cierre del tubo neural”.** Sociedad Argentina de Pediatría. Programa Nacional de Actualización Pediátrica. Buenos Aires. 2008.
4. Liu J. Yang, et al. **“Prevalence of neural tube defects in economically and socially deprived area of China.”** 2007.
5. Vieira Alexandre R., et al. **“Edad materna y defectos del tubo neural.”** Scielo. Revista médica de Chile. Enero 2005.
6. Nazer J., et al. **“Estudio de 30 años de vigilancia epidemiológica de defectos de tubo neural en Chile y en Latinoamérica.”** Revista médica de Chile. 2006.
7. Martinez, Karina, et al. **“Defectos congénitos. Aspectos de su epidemiología.”** Ministerio de salud pública. Anuario estadístico. Editorial ciencias médicas. Cuba. 2007.
8. Baquedano, Paulina. **“Diagnóstico prenatal de anomalías congénitas”.** Revista Chilena de Pediatría. Chile. 2005.
9. Piloto Morejón M., et al. **“Diagnóstico prenatal y atención de las malformaciones congénitas y otras enfermedades genéticas.”** Revista cubana obstetricia ginecología. Cuba. 2006.
10. Otárola B. D., et al. **“Desarrollo embrionario y defectos del cierre del tubo neural.”** Facultad de Medicina Universidad de Chile. □ Servicio Cirugía Infantil

Hospital Roberto del Río. Revista Pediátrica Electrónica. Chile. 2007.

11. Bravo, H. **“Neuroanatomía.”** Escuela de Medicina Pontificia Universidad Católica de Chile. Revista Médica de Chile. Chile. 2009.
12. Názar Nicolás, et al. **“Hidrocefalia. Patogenia y fisiopatología.”** Revista médica de Honduras. Honduras. 2000.
13. Torres Lanzas, J., et al. **“Tratamiento de la hidrocefalia mediante la derivación ventriculoperitoneal.”** Unidad de Neurocirugía Pediátrica. Hospital Universitario Virgen de la Arrixaca. Murcia. España. 2002.
14. **“Manual de Procedimientos Estandarizados para la Vigilancia Epidemiológica de los defectos del tubo neural.”** Secretaría de Salud y Dirección General Adjunta de Epidemiología. México. 2012.
15. Aparicio Meix, Juan Manuel. **“Espina bífida.”** Protocolos diagnóstico terapéuticos de la Asociación Española de Pediatría. Madrid, España. 2008.
16. Rodríguez, Jorge Luis, et al. **“Mielomeningocele.”** Revista cubana de neurología y neurocirugía. La Habana, Cuba. 2012.
17. Gómez López, L., et al. **“Complicaciones de las válvulas de derivación de líquido cefalorraquídeo.”** Servicio de Pediatría. Unitat Integrada Hospital Clínic-Sant Joan de Déu. Universitat de Barcelona. 1997.
18. Barrionuevo Gallo, B. **“Patogenia de la hidrocefalia en el mielomeningocele.”** Servicio de Neurología, Hospital “Virgen del Rocío”. Sevilla, España. 2001.
19. Molina, M. E., et al. **“25 años de experiencia en válvulas de derivación ventrículo-peritoneal. ¿Son mejores los nuevos sistemas?”** Servicio de Cirugía Pediátrica. Unidad de epidemiología y estadística. Hospital Juan Canalejo. La Coruña. Revista de Cirugía Pediátrica. España. 2008.

20. González-Vargas, Oscar, et al. **“Defectos del tubo neural”**. Servicio de Pediatría. Hospital Materno Infantil Josefa Ortiz de Domínguez. Archivos de Neurociencia. Toluca, México. 2007.
21. Horenstein, Martín y Gillio, Fabiana. **“Espina Bífida.”** Revista Argentina de Ultrasonido. Mendoza, Argentina. 2010.
22. **“Guía de práctica clínica: diagnóstico y manejo de la hidrocefalia congénita y adquirida en menores de 1 año de edad.”** Catálogo maestro de guías de práctica clínica del Instituto Mexicano de Seguridad Social. México. 2009.
23. Suárez-Obando, Fernando, et al. **“Defectos del tubo neural y ácido fólico: patogenia, metabolismo y desarrollo embriológico. Revisión de la literatura.”** Revista Colombiana de Obstetricia y Ginecología. Colombia. 2010.
24. Gómez, Amilcar. **“Manejo médico quirúrgico de neonatos con defectos del tubo neural.”** Hospital General San Juan de Dios. Guatemala. 2000.
25. Valdez, Moisés y Garnica, Fidel. **“Impacto en la calidad de vida de niños y niñas con mielomeningocele que fueron sometidos a tratamiento quirúrgico temprano y tardío.”** Hospital General San Juan de Dios. Guatemala. 2009.
26. Chúa López, Carlos. **“Anomalía del tubo neural en Guatemala.”** Universidad de San Carlos de Guatemala. Guatemala. 2004.
27. **“Guía de práctica clínica: prevención, diagnóstico y tratamiento de la espina bífida en niños.”** Catálogo maestro de guías de práctica clínica del Instituto Mexicano de Seguridad Social. México. 2009.
28. Chúa López, Carlos. **“Anomalías del tubo neural, ambiente y etnicidad.”** Universidad de San Carlos de Guatemala. Guatemala. 2004.



29. **"Trastornos encefálicos"**. Publicación de NIH 04-4339s. Preparado por: □Office of Communications and Public Liaison □National Institute of Neurological Disorders and Stroke. □National Institutes of Health □Bethesda. 2004.
30. Zúccaro, Graciela, et al. **"Senos dérmicos espinales"**. Hospital Nacional de Pediatría "Dr. Juan Arragahn". Revista argentina de Pediatría. Buenos Aires. 2001.
31. Pérez Villafuerte, Alberto, et al. **"Médula Anclada"**. Revista de ciencias médicas de Pilar del Río. Cuba. 2011.
32. Gómez, Bordel. **"Diastematomielia: una forma de disrafia espinal"**. Anales de pediatría. Barcelona. 2006.
33. **"Guía clínica AUGE. Disrafias espinales. Diagnóstico y tratamiento."** Guías clínicas Ministerio de Salud, Gobierno de Chile. Chile. 2011.
34. Riera, Alma y Nieto, J. **"Síndrome de médula anclada."** Universidad Miguel Hernández. Alicante. 2013.

## VIII. ANEXOS

### 8.1 ANEXO No. 1: BOLETA DE RECOLECCIÓN DE DATOS



Universidad de San Carlos de Guatemala  
Facultad de Ciencias Médicas  
Posgrado de Cirugía General  
Instituto Guatemalteco de Seguridad Social – IGSS-



“Caracterización y tratamiento quirúrgico de los pacientes con defectos del tubo neural en el Instituto Guatemalteco de Seguridad Social”.

Estudio retrospectivo descriptivo transversal en el Hospital General de Enfermedad Común – HGEC – durante el período de 2003 al 2013.

#### DATOS GENERALES

Nombre: \_\_\_\_\_

Edad: \_\_\_\_\_

Afiliación: \_\_\_\_\_

Sexo:

Femenino

Masculino

#### TIPO DE ANOMALÍA DEL TUBO NEURAL

---

#### MÉTODO DIAGNÓSTICO

Diagnóstico Prenatal:

AFP en suero materno

AFP líquido amniótico (amniocentesis)

Ultrasonido

Diagnóstico Posnatal:

Evaluación clínica

Rayos x

Ultrasonido

Tomografía axial computarizada

Resonancia magnética nuclear

#### TRATAMIENTO QUIRÚRGICO

Colocación de sistema de derivación ventricular

Mielomeningoplastia

Meningoplastía

Desanclaje medular

Otro: \_\_\_\_\_

COMPLICACIONES POSTOPERATORIAS

- Infección herida operatoria
- Dehiscencia de herida operatoria
- Infección del sistema nervioso central
- Fístula de líquido cefalorraquídeo
- Disfunción de sistema valvular
- Otras: \_\_\_\_\_

MORTALIDAD

Si: \_\_\_\_\_ No \_\_\_\_\_

Causa: \_\_\_\_\_

### **PERMISO DEL AUTOR PARA COPIAR EL TRABAJO**

El autor concede permiso para reproducir total o parcialmente y por cualquier medio la tesis titulada: **CARACTERIZACIÓN Y TRATAMIENTO QUIRÚRGICO DE LOS PACIENTES CON DEFECTOS DEL TUBO NEURAL**. Para propósitos de consulta académica. Sin embargo, quedan reservados los derechos de autor que confiere la ley, cuando sea cualquier otro motivo diferente al que se señala lo que conduzca a su reproducción o comercialización total o parcial.