

“EVALUACIÓN RADIOLÓGICA EN PANORÁMICAS PARA DETERMINAR LA MAL POSICIÓN DE LAS TERCERAS MOLARES INCLUIDAS, Y LA ELABORACIÓN DE UN INSTRUMENTO GUÍA PARA PLANIFICAR Y ESTABLECER UN PRONÓSTICO DEL TRATAMIENTO QUIRÚRGICO. ESTUDIO REALIZADO EN UN CENTRO RADIOLÓGICO DE LA CIUDAD DE GUATEMALA”

Tesis presentada por

JEAN CARLO ARMANDO LOPEZ RIOS

Ante el tribunal de la Facultad de Odontología de la Universidad de San Carlos de Guatemala que practicó el examen general público previo a optar al título de

CIRUJANO DENTISTA

Guatemala, Julio 2012

JUNTA DIRECTIVA DE LA FACULTAD DE ODONTOLOGÍA

Decano:	Dr. Manuel Aníbal Miranda Ramírez
Vocal Primero:	Dr. José Fernando Ávila González
Vocal Segundo:	Dr. Erwin Ramiro González Moncada
Vocal Tercero:	Dr. Jorge Eduardo Benítez De León
Vocal Cuarto:	Br. Carlos Alberto Páez Galindo
Vocal Quinto:	Br. Betzy Michelle Ponce Letona
Secretaria General de Facultad:	Carmen Lorena Ordóñez de Maas,Ph.D.

TRIBUNAL QUE PRACTICÓ EL EXAMEN GENERAL PUBLICO

Decano:	Dr. Manuel Aníbal Miranda Ramírez
Vocal Primero:	Dr. Jorge Eduardo Benítez De León
Vocal Segundo:	Dr. Marvin Lizandro Maas Ibarra
Vocal Tercero:	Dr. Aníbal Taracena
Secretaria General de Facultad:	Carmen Lorena Ordóñez de Maas,Ph.D.

ACTO QUE DEDICO

A DIOS:

Por darme la vida y la capacidad tanto física como mental para seguir esta carrera universitaria, también por guiarme en el camino para poder alcanzar todas estas metas trazadas en mi vida, por todos los triunfos y fracasos y la fuerza que me dio para sobrellevarlos y por los ángeles que puso en mi camino en esta etapa de mi vida.

A LA VIRGEN MARÍA:

Gracias madre por siempre estar a mi lado y protegerme con tu santo manto.

A MIS PADRES:

Carlos López y Aura de López, por ser los mejores padres sobre la tierra, por estar siempre a mi lado y nunca desampararme a pesar de las adversidades, gracias por todo el ejemplo de lucha y perseverancia en todo lo que uno se propone, también por hacerme un hombre de bien, enseñándome todos los valores y en especial gracias porque gracias a su esfuerzo y dedicación yo pude concluir esta carrera. Los amo.

A MIS ABUELITOS:

A mi abuelo Armando, a mi abuelita Tencha y a mi abuelito Carmelo que desde el cielo me protegen este logro es por ustedes. Y muy especial a mi abuelita Berta "la Bertina" gracias por ser ese eslabón de esta gran familia y mantenernos unidos siempre, gracias por todas sus oraciones y plegarias, por la alegría que nos brinda siempre, por soñar siempre con este momento y creer en mi, la amo abuelita.

ACTO QUE DEDICO

A MI HERMANA:

Andrea López.

Por ser esa persona que siempre estuvo a mi lado escuchándome y por todo el apoyo que me brindaste en los momentos difíciles, gracias por ser esa amiga incondicional y fiel te amo hermanita.

A MARÍA JOSÉ GODOY:

Por compartir conmigo esta última etapa de mi carrera por estar a mi lado apoyándome y dándome porras para seguir adelante, gracias por todo tu amor y cariño. Te amo.

A MIS ÁNGELES

Al doctor Juan Ignacio Asensio y el doctor Estuardo Solís por siempre brindarme su amistad y apoyo incondicional, gracias por que gracias a ustedes aprendí muchas cosas no solo de la odontología sino también de la vida.
Gracias .

A MIS TÍOS:

Por todo el apoyo que me brindaron y porque de cada uno de ustedes aprendí algo para la vida.

A MIS AMIGAS Y AMIGOS:

A mis amigos del colegio por compartir muchos momentos de mi vida: al chicha, a offier a diego y a rio.

A mis amigos de odonto: Diego, Sergio, Charly, Jenilu, Tachis, Luis, Vonvi, Victoria, Laurita, Jorge, José, Josean, Lázaro, Evelin, Gus, Polo, Ale y demás.

Porque juntos vivimos todas las alegrías y tristezas que compartimos en esta carrera gracias por estar conmigo en todos esos lindos momentos.

ACTO QUE DEDICO

A TODOS MI PRIMOS Y
SOBRINOS:

Por estar siempre a mi lado y a mis sobrinos espero esto sea un ejemplo para su futuro los quiero.

A MIS PROFESORES,
ASESORES Y REVISORES:

Dr. Estuardo Solís, Dr. Marvin Maas,
Dr. Víctor Hugo Lima, Dr. Aníbal
Taracena; gracias por el tiempo y
la ayuda brindada durante la
investigación.

A LAS FAMILIAS

Godoy Cifuentes, Corzo Alesio y Lang
Bernal. Por todo el apoyo obtenido.

TESIS QUE DEDICO

A DIOS Y A LA VIRGENCITA

Por todas la bendiciones que me han dado y llevarme en el camino del bien.

A MI QUERIDA FAMILIA

Por todo su amor y sacrificio para que esto se logre.

A MI BELLA GUATEMALA

El país que me ha dado esta oportunidad de crecer como persona.

A SAN BARTOLO AGUAS CALIENTES

Por darme la oportunidad de realizar mi EPS y vivir una bonita experiencia.

A MIS ASESORES Y REVISORES

Por hacer posible este trabajo.

A LA FACULTAD DE ODONTOLOGÍA

Por prepararme y hacerme un profesional.

A LA UNIVERSIDAD DE SAN CARLOS DE GUATEMALA

Por ser la Casa de Estudios que me dio la oportunidad para cumplir mi meta.
Me siento orgulloso de ser San Carlista

Y A TODOS LOS QUE COLABORARON DE UNA U OTRA FORMA CON LA REALIZACIÓN DE ESTA INVESTIGACIÓN

HONORABLE TRIBUNAL EXAMINADOR

Tengo el honor de someter a su consideración el trabajo de tesis titulado: "EVALUACIÓN RADIOLÓGICA EN PANORÁMICAS PARA DETERMINAR LA MAL POSICIÓN DE LAS TERCERAS MOLARES INCLUIDAS, Y LA ELABORACIÓN DE UN INSTRUMENTO GUÍA PARA PLANIFICAR Y ESTABLECER UN PRONÓSTICO DEL TRATAMIENTO QUIRÚRGICO. ESTUDIO REALIZADO EN UN CENTRO RADIOLÓGICO DE LA CIUDAD GUATEMALA", con forme lo demandan las normas de la Facultad de Odontología de la Universidad de San Carlos de Guatemala, previo a optar al título de:

CIRUJANO DENTISTA

Deseo expresar mi agradecimiento a los doctores: Dr. Estuardo Solís, Dr. Marvin L. Maas, Dr. Luis Archila, Dr. Víctor Hugo Lima y Dr. Aníbal Taracena, por su valiosa orientación y dedicación en la elaboración de esta investigación.

Y a ustedes miembros del Honorable Tribunal Examinador, acepten las Muestras de mi más alta estima y respeto.

ÍNDICE

CONTENIDO	PAGINA
Sumario	1
Introducción	2
Antecedentes	3
Planteamiento del problema	5
Justificación	6
Marco teórico	7
Objetivos	34
Variables	35
Materiales y métodos	38
Procedimiento y recursos	39
Presentación de resultados	41
Discusión de resultados	50
Conclusiones	52
Recomendaciones	53
Limitaciones	54
Referencias bibliográficas	55
Anexos	57

SUMARIO

El presente estudio se realizó con el objetivo de conocer si el odontólogo egresado de la Facultad de Odontología de la Universidad de San Carlos de Guatemala que enfoca su práctica a la odontología general, cuenta con la formación adecuada en técnicas y abordajes quirúrgicos para la extracción de terceras molares incluídas, debido a que en la clínica de la facultad no hay suficiente práctica en este campo puesto que en el pensum se considera parte de un posgrado.

Para la elaboración del presente estudio de investigación se utilizaron cinco mil radiografías panorámicas de pacientes que asistieron a un centro radiológico de la ciudad de Guatemala, de los cuales se seleccionaron tres mil según los criterios de inclusión; todo esto con la finalidad de examinar los terceros molares incluídos presentes.

El trabajo de campo se llevó a cabo en dos etapas:

Durante la *primera etapa* se observaron las radiografías panorámicas seleccionadas y se elaboró una plantilla y una ficha recolectora de datos, en donde se registraron diferentes hallazgos radiográficos tales como la posición y grado de la misma en el que se encuentra la pieza, anatomía ósea y del diente, número de raíces, cantidad de hueso oclusal y distal, estructuras anatómicas relacionadas y condición periodontal de piezas vecinas; lo cual fue útil para establecer, orientar y dar a conocer el grado de dificultad y posibles complicaciones que podría presentar la extracción de las terceras molares incluídas.

En la *segunda etapa* se procedió a tabular y analizar los datos obtenidos, haciendo uso para ello de cuadros y gráficas estadísticas, ello permitió encontrar que la posición más frecuente en la que aparecen las terceras molares incluídas es la *mesioangulada* con un 69.1%. En cuanto al grado de formación de la pieza un 74 % de las radiografías mostraron molares completamente formadas o en sus 2/3 partes.

En cuanto al estado y número de las raíces que presenta una tercera molar incluída, se encontró que un 15 % poseían una sola raíz, mientras que un 45 % eran multiradiculares pero fusionadas.

En relación a las estructuras anatómicas importantes predominó el seno maxilar en donde en 1,387 radiografías presentaba relación con la terceras molares superiores. En cuanto al maxilar inferior el canal dentario es el que mostró mayor relación, estando presente en 1,416.

INTRODUCCIÓN

Las terceras molares, cordales o molares del juicio, como se les conocen, son las piezas dentales que normalmente brotan entre los 15 y 21 años de edad. Por ser el tercer grupo de molares que aparecen en la cavidad oral es frecuente que su proceso eruptivo se vea interrumpido, provocando su retención parcial o total dentro de los maxilares. Esta es una situación frecuente que afecta aproximadamente al 75% de la población.³

Las terceras molares impactadas son las piezas dentales que permanecen en el tejido blando de la encía y/o en el hueso, más allá de su tiempo normal de erupción. La causa principal es por falta de espacio para su aparición en boca, debido a que los maxilares son muy pequeños para acomodarlas.

La retención de estas piezas puede causar algunos síntomas o condiciones que indican la extracción de las mismas, entre ellos está: dolor, hinchazón del rostro, inflamación de las encías en la región posterior de la boca. Por su posición, frecuentemente no se permite el acceso para la limpieza, lo que puede contribuir a infecciones de las encías y formación de abscesos. Por ello la extracción de los terceros molares incluidos es uno de los actos quirúrgicos que con mayor frecuencia realizan los cirujanos dentistas en nuestro medio, sin tener el conocimiento necesario tanto de la técnica como de las consecuencias que conlleva.⁴

En esta investigación se reunieron los datos suficientes para la creación de una plantilla que servirá como guía para el odontólogo general y maxilofacial, la cual oriente al profesional para establecer el grado de dificultad y posibles complicaciones del procedimiento, así como determinar el plan de tratamiento adecuado para la extracción quirúrgica de las terceras molares incluidas a través del análisis de la radiografía panorámica.

ANTECEDENTES

En la Facultad de Odontología de la Universidad de San Carlos de Guatemala, el Dr. Juan Francisco Hernández Matute (1974) realizó una investigación titulada TERCERAS MOLARES INCLUIDAS. En dicho estudio se investigaron las distintas posiciones en las que se podrían encontrar las terceras molares incluídas, así como su tratamiento quirúrgico y complicaciones pre y post-quirúrgicas.

Otra investigación realizada en la Facultad de Odontología de la Universidad de San Carlos de Guatemala, la efectuó el Dr. Guillermo Zapata Niederheitmann (1981), el estudio se tituló: "El práctico general y la exodoncia de las terceras molares incluídas". En este trabajo se utilizó una muestra de odontólogos que en la práctica privada, realizan exodoncias de terceras molares incluídas y que ejercieran en ese momento. Se les realizó a estos odontólogos un cuestionario, donde se pregunta si planifican sus exodoncias o no y del instrumental a utilizar, así como si están preparados o no para una complicación.

Así mismo se realizó una tesis en la Universidad de San Antonio Texas, por la Doctora RENATA CHILVARQUER en el año 2003 en la cual se elaboró una plantilla para poder observar si una radiografía panorámica está correctamente tomada según la posición en la que se encuentran las estructuras anatómicas.

En la Facultad de Odontología de la Universidad de San Carlos de Guatemala, el Dr. Isidoro Yee Melgar realizó un estudio titulado "Criterios de evaluación clínica en cirugía para los procedimientos de extracción de terceras molares incluídas y frenectomía labial superior". En este estudio se elaboraron criterios que guían al odontólogo a realizar una extracción de las terceras molares incluídas sin que repercutan en la salud y bienestar del paciente. Entre los criterios que se tomaron en cuenta están: tipo de incisión, preparación del colgajo, ostectomía, extracción del molar, limpieza del alveolo y reposición del colgajo siempre tomando en cuenta todos estos aspectos.

En el año de 1992, en la Facultad de Odontología de la Universidad de San Carlos de Guatemala, el Dr. Ronald Leonel Alcántara Marroquín realizó un estudio titulado "Prevalencia de malposición de las terceras molares inferiores en una muestra de estudiantes asistentes a la Unidad de Salud de la Universidad de San Carlos de Guatemala". En este estudio se determinó la frecuencia de la malposición de los terceros molares inferiores en una muestra de 100 estudiantes, a los que se les efectuó una evaluación clínica y roentgenológica y a través de una ficha clínica se recolectaron los datos y el resultado fue que la posición MESIOANGULAR fue la que más prevaleció en un 80%.¹⁰

PLANTEAMIENTO DEL PROBLEMA

El odontólogo egresado de la Facultad de Odontología de la Universidad de San Carlos de Guatemala que enfoca su práctica a la odontología general, usualmente no cuenta con la formación adecuada en técnicas y abordajes quirúrgicos para la extracción de terceras molares incluídas, debido a que en la clínica de la facultad no hay suficiente práctica en este campo, puesto que en el pensum se considera parte de un posgrado.

En nuestro medio es común que los pacientes que asisten a clínicas dentales con problemas por terceras molares, no sean atendidos por falta de conocimiento y preparación de los profesionales en dicho campo.

En virtud de lo anterior surge la siguiente interrogante: ¿será necesario utilizar la radiografía panorámica como medio de diagnóstico y así interpretar las mal posiciones de terceras molares, y así utilizar un instrumento guía que ayude a prever las posibles complicaciones en la extracción?

JUSTIFICACIÓN

Siendo las terceras molares incluidas las piezas dentarias que pueden dar más complicaciones al odontólogo debido a que se encuentran en relación cercana a estructuras anatómicas importantes de los maxilares, así como por la anatomía radicular que presentan y las distintas posiciones en las que se pueden presentar o por la cantidad y calidad de hueso que las rodea, es necesario que el odontólogo recurra a un adecuado examen clínico y radiográfico en donde sea imprescindible el uso de una panorámica para así lograr un buen diagnóstico y un tratamiento exitoso.

Por lo anterior expuesto el odontólogo debe poseer todo el instrumental adecuado y estar capacitado para realizar dicho tratamiento, y de esa forma obtener y lograr un pronóstico favorable tanto para el práctico como para el paciente.

Por ello fue necesario elaborar un instrumento guía y una ficha recolectora de datos, en donde se puedan registrar los diferentes hallazgos radiográficos que serán útiles para establecer y orientar al odontólogo a conocer el grado de dificultad y posibles complicaciones que una tercera molar incluida puede presentar.

MARCO TEÓRICO

DEFINICIÓN DE TÉRMINOS

TERCEROS MOLARES:

También llamada muela del juicio o cordal, es la que se presenta en la arcada dentaria por detrás y en contacto inmediato con el segundo molar y por delante de la rama ascendente del maxilar inferior, en el caso de las piezas inferiores, y en relación con el seno maxilar y la tuberosidad en el caso de las superiores.¹⁶

Existen varias maneras en que los autores se refieren a las piezas incluidas, muchas de ellas utilizadas de forma incorrecta.¹⁷

DIENTE INCLUIDO:

Este término se utiliza para designar aquellas piezas cuya erupción se ha visto en alguna forma obstaculizada por otras piezas, por tejido o por encontrarse dirigidas en una posición que les impide ocupar su sitio normal en la arcada dentaria. Esta pieza puede hallarse en mal posición, retenida o en estado incompleto de erupción. Y estos términos deben saber emplearse al describir una anomalía de este tipo.¹⁷

Se denomina, pieza incluida, cuando su posición y el ángulo en que se desarrolla interfieren en su movimiento hacia su colocación final en el lugar normal que le corresponde en la arcada dentaria.¹⁷

Es aquel diente que no hace erupción por existir una barrera que impide su erupción, ya sea barrera mucosa, ósea o la interposición con otra pieza dental o alguna patología.⁵

Diente incluido, es aquel cuya erupción ha sido interrumpida por mal posición, falta de espacio y algunos otros impedimentos.³

DIENTE RETENIDO:

El término retenido, se refiere a aquel que no hace erupción por haber perdido la fuerza normal para erupcionar, no existe ninguna barrera que impida la erupción.⁵

ETIOPATOGENIA

La etiopatogenia de las anomalías de la erupción dentaria no se conoce completamente. El hecho de esta peculiar anomalía en la erupción de los dientes debe buscarse en su causa primera en el mismo origen de la especie humana en el eslabón en que el hombre como tal inicia su línea evolutiva. Desde Homo Habilis a Homo Erectus, Homo Sapiens y el hombre actual u Homo Sapiens Sapiens. ¹⁷

Los antropólogos afirman que la cerebración del ser humano, constantemente en aumento, excepto en casos significativos, agranda su caja craneana a expensas de los maxilares. La línea prehipofisiaria que se inclina hacia adelante desde la frente en recesión hasta la mandíbula en protrusión en las formas prehumana, se ha vuelto casi vertical en el hombre moderno a medida que ha disminuido el número de dientes. ¹⁷

Hooton afirmó que las diferentes partes que forman el aparato estomatognático han disminuido en proporción inversa a su dureza y plasticidad, es decir, lo que más ha empequeñecido son los músculos, porque ha disminuido la función masticatoria, seguidamente los huesos y por último los dientes. Una dieta más blanda y refinada que requiere menos trabajo de masticación, favorece esta tendencia, lo que hace innecesario poseer un aparato estomatognático poderoso. Funcionalmente el hombre primitivo presentaba una oclusión borde a borde y una abrasión oclusal e interproximal durante toda su vida, debido a que la masticación de alimentos duros poco elaborados es lo que favorecía el equilibrio contenido-continente al compensar la reducción de tamaño de los maxilares. ¹⁷

Herpin también expuso su teoría sobre la evolución del aparato estomatognático humano con base a la regresión de los diferentes elementos que lo componen, que son los músculos (factores activos), los dientes (factores de ejecución) y los huesos (órganos de transmisión). Los músculos primitivamente muy potentes han bajado su inserción como el músculo temporal, y los maxilares primitivamente prognáticos y de gran tamaño se han convertido en ortognatos y han reducido su tamaño. Así quedan manifiestamente pequeños para la suma de diámetros mesio-distales de los dientes actuales. Estos también se han visto reducidos en número (agenesias) y en sus dimensiones (como los premolares que en el prehomínido Australopithecido de hace un millón de años eran tricúspides) pero a pesar de estas reducciones siguen siendo excesivos. Así pues la evolución filogenética ha inducido una importante discrepancia óseo-dentaria en los maxilares de la especie humana. ¹⁷

Paradójicamente en contra de estas teorías, ya se observó en un cráneo de Homo Erectus (Hombre de Lantian, de hace 800,000 años) la involución por agenesia de los terceros molares inferiores de Neardentalina de Malarnaud.

También en un cráneo de la Balma de Parlat, se encontraron dientes supernumerarios incluidos en el maxilar superior. Esto indica la posibilidad de que la falta de uso del aparato masticatorio no sea tampoco la única etiología posible de este cuadro clínico.¹⁷

Para Mayoral, en nuestra era, existe una oclusión estabilizada sin abrasión interproximal mantenida lo que explicaría muchas de las anomalías de posición y de dirección anómala de los dientes debido a la discrepancia óseo-dentaria.¹⁷

Todos estos datos solo ponen la primera piedra en cuanto a la etiología. A continuación analizaremos otras causas oclusales magnificadas por causas no antropológicas.

Los dientes que quedan incluidos con más frecuencia son los terceros molares superiores e inferiores. Sinkovits y Policer estimaron que el 1.65% de los pacientes entre 15 y 19 años presentan dientes incluidos, sin contar los terceros molares. La prevalencia de inclusión de los terceros molares oscila entre un 0.92% y un 2.2% de la población, según este estudio. Existen numerosos datos acerca de la frecuencia de los dientes incluidos basados en diferentes grupos de población y que difieren bastante unos de otros. El número de dientes incluidos en un mismo paciente es variable y se ha registrado la presencia de 25 dientes incluidos en un mismo individuo. Esta anomalía suele ser hereditaria y muchos autores han dado un papel destacado a este factor.¹⁷

En cuanto a la raza, se ha constatado que las personas de raza negra presentan una frecuencia menor de inclusiones dentarias; se ha especulado que esto puede deberse al mayor tamaño de los maxilares.¹⁰

CAUSAS DE LOS DIENTES INCLUIDOS

La explicación sobre el por qué ocurren dientes incluidos es necesaria, para que, conociendo las causas, se pueda prevenir esta patología en algunos casos. Además, es una de las preguntas más comunes en el consultorio, y hay que dar una explicación racional a esta interrogante. En los textos de cirugía se anota que la evolución del hombre ha conducido a que los maxilares sean más pequeños que en la antigüedad, en tanto que la masa craneal ha aumentado su tamaño; sin embargo, el número de dientes sigue siendo el mismo, y aunque hay tendencia evolutiva a la desaparición de algunas piezas dentales, más comúnmente los terceros molares, todavía la gran mayoría de las personas desarrollan 32 piezas dentales. Esto lleva a que muchas veces en maxilares pequeños no hay espacio para la totalidad de las piezas dentales.¹⁶

Se cree que otra de las causas de que ahora los maxilares son más pequeños es que la alimentación es más blanda, produciendo así poco estímulo para el desarrollo de huesos maxilares grandes. Otras causas locales son la irregularidad en la posición de los dientes adyacentes, la pérdida de espacio por la pérdida prematura de los dientes primarios o permanentes, retención prolongada de piezas primarias; rotación de gérmenes dentarios, por presencia de piezas o patología adyacente, inflamación crónica de la mucosa con la consiguiente fibrosis y aumento de densidad de la misma.¹⁶

Otras causas pueden ser las **locales adquiridas**, tales como infección y necrosis tisular; y finalmente los cambios inflamatorios en el hueso por condiciones locales patológicas.

Agrupadas en condiciones **sistémicas prenatales** se encuentra la herencia; uniones consanguíneas; sífilis, tuberculosis y malnutrición.

Entre las condiciones **sistémicas post-natales** están las condiciones que interfieran con el desarrollo del niño, raquitismo, anemia, sífilis hereditaria, tuberculosis, enfermedades de tipo exantematoso, enfermedades de los maxilares y estructuras vecinas y enfermedades endócrinas, principalmente al hipotiroidismo.

Las condiciones **sistémicas raras** que pueden causar piezas incluidas son: la disostosis cleidocraneal, oxicefalea, progeria y acondroplasia. Es también común que haya piezas incluidas en los casos de labio o paladar hendido y los respiradores bucales.⁵

INCIDENCIA Y FRECUENCIA DE PIEZAS INCLUIDAS

El orden de frecuencia de las piezas incluidas es:

- Terceros molares inferiores
- Terceros molares superiores
- Caninos superiores
- Premolares inferiores
- Premolares superiores
- Caninos inferiores
- Incisivos superiores
- Primeros y segundos molares inferiores
- Primeros y segundos molares superiores
- Incisivos inferiores

CLASIFICACIÓN DE TERCERAS MOLARES INCLUIDAS

Las terceras molares se pueden clasificar de distintas formas según: la posición de su eje mayor en relación con la segunda molar; el nivel en el que se encuentra en relación con el plano oclusal; según la relación que hay entre el diente incluido, la rama y el segundo molar (para las inferiores) o la relación entre el incluido y el seno maxilar (para las superiores); la cantidad de raíces que presenta y si estas están o no fusionadas.¹⁵

CLASIFICACIÓN DE WINTER: ⁸

Según la posición de la pieza puede ser:

- Vertical
- Mesioangular
- Horizontal
- Distoangular
- Vestibuloangular
- Linguoangular
- Invertida.

Algunos autores utilizan el término versión en lugar de angulación, por ejemplo dicen mesioversión en vez de mesioangular, pero solo es el término que utilizan para referirse.

Cada una de las posiciones anteriores puede ser subcatalogada en alta, media o baja, de acuerdo con la relación de la corona del tercer molar incluido con el cuello del segundo molar:

- **Alta:** cuando la mayor parte de la corona de la pieza incluida está arriba del nivel del cuello del segundo molar.
- **Media:** cuando la corona de la pieza incluida esta a nivel del cuello del segundo molar.
- **Baja:** cuando la corona de la pieza incluida se encuentra por debajo del nivel del cuello del segundo molar.⁵

INDICACIONES DE LA EXTRACCIÓN DE TERCEROS MOLARES INCLUIDOS

Los terceros molares incluidos pueden permanecer asintomáticos durante toda la vida, pero lo más frecuente es que participen en alguna alteración patológica que va desde una caries dental, hasta la formación de un quiste o lesión neoplásica. Cuando estas piezas padecen alguna alteración se considera su extracción.¹³

- **PERICORONARITIS:** es una infección que se da en los restos del folículo que están entre la corona del diente, el hueso y el tejido gingival. Cuando la infección solo se da en el colgajo gingival se llama *Operculitis*. Es un proceso que tiende a recidivas de forma intermitente y que puede llegar a producir destrucción ósea entre los segundos y terceros molares formando así una bolsa periodontal.¹³
- **PERIODONTITIS:** la constante impactación de alimentos entre el tercer molar erupcionado parcialmente y el segundo molar produce inflamación y pérdida ósea, lo cual lleva a la formación de una bolsa periodontal. Esto debilita el sostén del segundo molar y puede llegar aflojarse considerablemente.¹³
- **CARIES:** se produce cuando el diente está parcialmente erupcionado y en contacto con el ambiente oral en donde hay acumulación de comida y difícil acceso para la limpieza.¹³
- **RESORCIÓN PATOLÓGICA:** surge cuando la corona de un tercer molar retenido está en contacto con la superficie radicular del segundo molar. También puede ocurrir la resorción idiopática de un diente retenido más que todo en piezas que no están en comunicación con la cavidad bucal y en pacientes ancianos.¹³

- **FORMACIÓN DE QUISTES:** es usual que en un tercer molar incluido se dé la formación de quistes dentígeros. Estas lesiones pueden permanecer asintomáticas durante mucho tiempo y ser descubiertas en un examen radiográfico de rutina, pero en otros casos ocasionan tumefacción intrabucal o facial, dolor e infección secundaria.¹³
- **NEOPLASIAS:** en la región de terceros molares incluidos pueden formarse neoplasias benignas y malignas, por lo que está contraindicado dejar un tercer molar relacionado con una relación neoplásica.¹³
- **DOLOR:** puede ocurrir en la región de tercer molar retenido o puede darse un dolor referido a la cabeza y cuello; como consecuencia de pericoronaritis, caries, resorción radicular, enfermedad periodontal y patologías. Sin embargo, en algunos pacientes se presenta dolor sin ninguna evidencia radiográfica de alguna anomalía. También el dolor puede deberse a que el diente comprime el nervio alveolar inferior.¹³
- **RETENCIÓN EN UNA CRESTA DESDENTADA:** impidiendo así la fabricación de una prótesis total.¹³
- **APIÑAMIENTO DE LOS DIENTES:** se indica la extracción de terceros molares incluidos en pacientes que están o han estado en tratamiento endodóntico, ya que estas piezas pueden generar una fuerza anterior que produce la separación de los puntos de contacto y un apiñamiento de los dientes anteroinferiores.¹³
- **COMPROMISO EN UNA FRACTURA:** los terceros molares incluidos que se encuentran en la línea de fractura mandibular deben permanecer en el hueso hasta que se haya producido la curación. El intento de extraerla de entrada podría producir un traumatismo innecesario y desplazar partes óseas, lo que complica la fijación de la fractura.¹³

EXTRACCIÓN PROFILÁCTICA DE TERCEROS MOLARES INCLUIDOS

A continuación se detalla una lista de causas, según últimos estudios realizados por la Asociación Americana de Cirugía Oral y Maxilofacial (AAOMS) sobre por qué la extracción profiláctica de los terceros molares es una necesidad:

1. Los terceros molares deben ser extraídos en los adultos jóvenes para evitar o disminuir el riesgo de enfermedad periodontal.
2. Si han erupcionado parcialmente, ocasionan la entrada de bacterias entre el diente y la encía causando caries e infección. El resultado puede ser dolor, hinchazón, trismus y malestar general.
3. Cuando siguen erupcionando sin suficiente espacio dañarán los dientes adyacentes y pueden movilizarlos.
4. Frecuentemente desarrollan quistes y tumores, destruyendo estructuras cercanas como el hueso mandibular o las raíces de dientes próximos.
5. Pueden ocasionar dolores, a los que no se les encuentra explicación.
6. En ocasiones imposibilitan la colocación de prótesis.
7. Pueden ocasionar interferencias oclusales o mala mordida.
8. En un 70 % ocasionan traumatismo de las mejillas.
9. Se encuentran asociadas a fracturas mandibulares en un 65% de los casos.
10. El 40 % de los adultos a la edad de 45 años desarrollan enfermedad periodontal, infecciones a repetición o caries en el área cercana al tercer molar.
11. Al 25 % de los adultos que las conservan se les debe de extraer aumentado los riesgos y complicaciones en un 30 % si se les compara con su extracción en la adolescencia.¹⁰

RECONOCIMIENTO EN EL PREOPERATORIO DE FACTORES QUE COMPLICAN EL PROCEDIMIENTO QUIRÚRGICO

Al planificar un procedimiento quirúrgico se deben tener en cuenta una serie de factores importantes como lo son:

- **Estado de erupción o nivel del diente:** con un examen tanto clínico como radiológico, se determina si la pieza ha erupcionado completamente o en parte. Si no ha erupcionado puede ser que esté cubierta por tejido blando (retención textural) o que este en una posición más profunda en donde también existe una cobertura ósea parcial o total (retención ósea).
- **Verificar la angulación del diente y clasificarla según su posición.**
- **Relación con segundo molar:** establecer si la pieza está trabada bajo la corona del segundo molar
- **Determinar la distancia entre la rama ascendente y la superficie distal del segundo molar:** cuando la distancia es escasa el diente es menos accesible y el procedimiento será más difícil. La inclinación distal del segundo molar también hace difícil el acceso.
- **Aspecto de las raíces:** estudiar la cantidad de las raíces, si son rectas o curvadas en dirección distal o mesial, si están separadas o fusionadas y si presentan hiper cementosis. Algunas raíces están en el conducto alveolar inferior, lo que requiere una modificación de la técnica quirúrgica.
- **Considerar el estado del diente:** cuando la pieza a erupcionado en parte, puede ser que esté cariada; si no a erupcionado puede presentar reabsorción interna. En ambos casos la pieza es propensa a fracturarse.
- **Tejidos pericoronales:** cuando los tejidos están inflamados o infectados se requiere una preparación especial. El hueso que está a lo largo de la superficie mesial del diente también puede tener infección o haber sido destruido por la periodontitis, esto requiere la extracción del segundo molar. La infección puede también tomar la rama por detrás de la corona.
- **Estado del segundo molar:** esta pieza puede estar cariada, haberse reabsorbido o presentar una restauración grande, lo cual torna riesgoso el uso de un elevador entre ambas piezas. Si el segundo molar tiene raíces cónicas también podría luxarse inadvertidamente al elevar el tercer molar.
- **El tamaño del espacio folicular:** cuanto más estrecho es el espacio, más difícil será el procedimiento. El aumento del espacio entre la corona y el hueso puede indicar una formación quística, por eso los restos del folículo deben extirparse.

- **El ancho del ligamento periodontal:** en pacientes de edad media o más, este espacio es más pequeño, además las piezas no erupcionadas experimentan alteraciones resortivas que a veces ocasionan anquilosis.
- **El hueso circundante:** a veces puede haber esclerosis, lo que dificulta la extracción.
- **Identificar la presencia de quistes:** estos pueden ocasionar el desplazamiento de la pieza e involucrar piezas adyacentes.
- **La presencia de tumores:** en estas piezas pueden haber tumores benignos o malignos.
- **Enfermedades esqueléticas:** se debe verificar la presencia de enfermedades como osteogénesis imperfecta y osteoporosis, ya que pueden acrecentar el riesgo de fractura. La extracción de la pieza puede tornarse difícil porque la mandíbula es un hueso más denso y vulnerable a la infección.⁶
- **La técnica quirúrgica:** cuando no se corresponde con los principios quirúrgicos básicos pasando por alto condiciones como calentamiento óseo, mal diseño y maltrato del colgajo, mala utilización de elementos de corte rotatorios entre muchos otros, es responsable muy probablemente de la gran mayoría de las complicaciones.
- **Experiencia del cirujano:** Sisk y Hammer, observaron cómo había tres veces más alveolitis y 10 veces más neuropatías postquirúrgicas entre operadores sin experiencia, estudiantes de postgrado, comparado con cirujanos expertos. La experiencia representó la diferencia.⁸
- **Edad del paciente:** se deben contemplar dos variables: la relación entre la inclusión dentaria y la edad del paciente; y la relación de efecto del trauma quirúrgico frente a la edad cronológica del paciente. Así, en seguimiento a adultos con retención dentaria se pueden evidenciar cambios patológicos que indican exodoncia. Por otro lado, el nivel de densidad y la mineralización ósea en pacientes mayores, podrán dar resultados como excesivo trauma quirúrgico, lesiones neuronales, fracturas radiculares, fracturas mandibulares y hemorragias.
- **Condición sistémica del paciente:** tal como inmunosupresión con medicamentos, diabetes, cardiopatías reumáticas, o inmunosupresión por retrovirus, es factor condicionante de complicaciones.

Reconociendo estas posibles complicaciones y evaluándolas se obtiene una base que contribuye a decidir la mejor conducta operatoria.⁸

COMPLICACIONES DE LA CIRUGÍA DE CORDALES

Existen distintas complicaciones que se podrían producir antes durante y después de la extracción quirúrgica de las terceras molares incluidas, las mismas que deben ser tomadas en consideración al momento de planificar el procedimiento quirúrgico pues con ello se pueden prever inconvenientes que podrían afectar el curso de dicho procedimiento. A continuación se clasifican y se explica de una forma más amplia cada uno de ellos.¹

Intraoperatorias:

- Fracturas dentarias u óseas
- Desplazamientos de la pieza hacia el seno maxilar, espacio pterigomaxilar, suelo de boca
- Hemorragias
- Laceración de tejidos blandos
- Enfisema subcutáneo
- Lesiones nerviosas (neuropatías, hipoestésias o anestésias)
- Luxación de mandíbula
- Exposición de gran superficie radicular del 2º molar
- Comunicación oronasal y/o orosinusal
- Alergia al anestésico u otro medicamento utilizado

Transoperatorias:

- Fractura de la tuberosidad
- Perforación del seno maxilar
- Raíz desplazada en el seno
- Raíz desplazada en el espacio submandibular
- Lesión del nervio alveolar inferior
- Hemorragia
- Enfisema subcutáneo
- Traumatismo de la articulación temporomandibular
- Lesiones en tejidos vecinos
- Fracturas de instrumentos
- Dolor transoperatorio
- Fractura de maxilares
- Fractura de raíces

Postoperatorias:

- Dolor (durante 48-72h. que disminuye progresivamente), un dolor más tardío implica la aparición de complicaciones
- Inflamación (persistente durante varios días)
- Trismus
- Disestésias (la recuperación depende de la gravedad de la lesión y de la edad del paciente. La sensibilidad se puede restablecer en 6 meses y como máximo en 2 años)
- Alveolitis seca
- Hematomas
- Infección secundaria
- Dehiscencia de sutura
- Ronquera, náuseas o vómitos por la anestesia e intubación.¹¹

COMPLICACIONES TRANSOPERATORIAS

- **Fractura de la tuberosidad:** esta se puede fracturar al intentar la extracción de un segundo o tercer molar superior. Cuando esto sucede es importante tratar de retener el hueso porque la tuberosidad es imprescindible para la retención de una dentadura artificial.³
- **Perforación del seno maxilar:** el seno maxilar puede abrirse accidentalmente y en algunos casos pueden introducirse en él raíces de molares y premolares. Esto es muy común cuando las raíces sobresalen del seno maxilar. Las infecciones apicales favorecen las perforaciones porque el proceso inflamatorio crónico ha destruido el hueso entre el seno y la raíz.³
- **Raíz desplazada en el seno:** es necesario extraerla, pero primero hay que tratar de establecer si la raíz en realidad está en el seno o se encuentra deslizada entre la pared externa de la lámina yugal y el periostio.³
- **Raíz desplazada en el espacio submandibular:** las raíces de los terceros molares pueden ser empujadas a través de una perforación en la superficie lingual de la mandíbula hasta la región de la fosa submandibular. El hueso puede fracturarse al tratar de extraer la punta de la raíz. Una perforación causada por una infección periapical facilita el desplazamiento de la raíz a dicho espacio.³
- **Lesión del nervio alveolar inferior:** en algunos casos las terceras molares pueden encontrarse rodeando al nervio, de modo que este se lesiona al extraer el diente, pero lo más común es que ocurra un desgarramiento o se desplacen fragmentos óseos que lesionan al nervio por hacer un curetaje sin control o por utilizar incorrectamente los elevadores. Estas lesiones ocasionan parestesia y a veces anestesia de la mitad del labio inferior y el mentón. En la mayoría de los casos el nervio se regenera en 6 semanas a 6 meses. Si no se da la regeneración es porque el nervio está comprimido por las paredes óseas del conducto mandibular.³
- **Hemorragia:** los sangrados por coagulopatías o patologías sistémicas deben preverse desde el preoperatorio. Sin embargo el sangrado en el paciente sano podrá ocurrir por eliminación incompleta de una lesión crónica, inflamación gingival crónica, o por lesión de vasos de calibre importante, pero la mayoría se da en regiones donde los tejidos son hiperémicos. La laceración de la arteria alveolar inferior o su vena se puede dar al intentar la extracción de una raíz y puede ocasionar una hemorragia abundante. También se puede producir hemorragia del hueso. Se debe proceder a ejercer presión por 5 a 10 minutos; si el sangrado continúa se deben utilizar hemostáticos como celulosa oxidada o gelatina absorbible y realizar una sutura que le mantenga en posición. Como alternativa se pueden bruñir las paredes del alvéolo u ocasionalmente cauterizarlo.³
- **Enfisema subcutáneo:** es una complicación inusual. Se debe a la introducción forzada de aire en el tejido conectivo de los espacios

intramusculares o aponeuróticos. Se produce una tumefacción que suele comenzar de pronto y que le da al área afectada una consistencia elástica y al palpar con los dedos se siente crepitación. Este aire se absorbe con lentitud en 1 a 2 semanas y no se requiere tratamiento.³

- **Traumatismo de la articulación temporomandibular:** ocurre en la mayoría de los casos por la inadecuada utilización de fuerzas al extraer dientes inferiores, ya que se ejerce una tensión considerable en la cápsula y los ligamentos de la ATM, lo que provoca dolor y limitación de movimiento de la mandíbula en el postoperatorio. Esta complicación se evita sosteniendo el correctamente con la mano la mandíbula y usando una cuña de goma. De presentarse la luxación, la prioridad es reducirla por cuanto los músculos aún no se hacen espásticos. Se coloca al paciente en posición supina, bilateral y bimanualmente con apoyo digital en la línea oblicua externa se manobra traccionando la mandíbula ligeramente adelante y abajo, seguida de impulso hacia atrás.³
- **Lesiones en tejidos vecinos:** se pueden lesionar mucosas e inclusive piel con los instrumentos giratorios, o los de impulso manual. Si es una herida superior a 5 mm. se sugiere suturar; habría que regularizar bordes, generar una elipse y procurar cierre lineal primario. Así mismo el dorso de un fórceps fácilmente fractura los bordes incisales de dientes antagonistas si no hay precaución. La reconstrucción inmediata del diente fracturado es la solución. Es un accidente que genera gran ansiedad en el paciente.³
- **Fracturas de instrumentos:** las fresas, curetas e inclusive los elevadores se pueden fracturar y alojar en el tejido blando y en el lecho óseo quirúrgico. Debe orientarse en ese momento el objetivo quirúrgico, hacia la eliminación de los fragmentos.³
- **Dolor transoperatorio:** suele ser el resultado de la técnica anestésica inadecuada, la cual debe revisarse sin desconocer que al existir variables anatómicas, se requeriría echar mano de técnicas anestésicas alternativas: mandibulares como Gow-Gates y Akinosi, o palatino anterior para maxilar superior. Es muy importante indagar si el paciente confunde la presión muy fuerte con dolor, o si la refiere equivocadamente por desgaste emocional.³
- **Fractura de maxilares:** es una complicación mayor. Se debe suspender el procedimiento y reevaluar la situación, así: si se va a hacer reducción inmediata de la fractura, deberá evaluarse la necesidad o no de la permanencia del molar en línea de fractura con fines de fijación. Si el operador no es un especialista en cirugía, lo más racional es la remisión inmediata del paciente, sin eliminar el molar en línea de fractura.³
- **Fractura de raíces:** es la complicación más frecuente. El objetivo es entonces eliminar las raíces inmediatamente, para ello es necesario una valoración radiográfica de la morfología radicular así como la ubicación del resto radicular bien sea que permanezca en el alvéolo o que se alojó en los tejidos blandos. Cuando se rompe una raíz y queda un trozo en la profundidad del alveolo, muchas veces es difícil decidir si es peligroso

afectar el seno maxilar o el nervio alveolar inferior al momento de intentar su extracción. Siempre que se decida dejar un fragmento se debe informar al paciente.³

COMPLICACIONES POSTOPERATORIAS

- **Hemorragia secundaria:** en pacientes normales la hemorragia que se da de los 3 a los 5 días de la cirugía suele deberse a una infección o a una disrupción mecánica del coágulo.
- **Infección:** cuando la tumefacción no sede, se acrecienta o aparece después de 3 o 5 días la causa es una infección, la cual se puede deber a estados preexistentes en tejidos periapicales o periodontales, o ser consecuencia de un estado séptico de la boca. Así mismo pudo haber sido por no contar con una técnica quirúrgica aséptica o por bacterias que se introducen durante el postoperatorio por no tener una buena higiene bucal.
- **Osteítis alveolar (alveolo seco):** es una de las complicaciones más comunes en la cirugía de terceros molares incluidos.
- **Granuloma piógeno posextracción:** surge cuando no se desbrida correctamente o no se retira el hueso comprimido durante la cirugía. Esto puede ocasionar una infección que supura y/o que forma un tejido de granulación.
- **Trismus:** es la incapacidad para abrir la boca hasta límites normales. Es frecuente encontrarla en el posoperatorio; la causa más común es un espasmo muscular debido a una inflamación por el traumatismo operatorio. El dolor también puede acentuar el espasmo y la limitación del movimiento mandibular. Otras causas pueden ser: infección (mas que todo en los espacios pterigomandibular, submaseterino, pretemporal o infratemporal), técnicas de anestesia local incorrectas, y lesión de la ATM durante la operación.⁵

ANATOMÍA DE LOS MAXILARES

MANDÍBULA

El cirujano oral y maxilofacial es el especialista encargado de estudiar la anatomía, estructura y procesos patológicos de los maxilares.

La mandíbula presenta un cuerpo horizontal y dos ramas ascendentes verticales, situadas a ambos lados del cuerpo. Es el hueso más denso y prominente de la cara.

❖ Cuerpo

Presenta un borde superior o alveolar (reborde alveolar), con orificios por donde nacen las raíces dentarias. En su parte media presenta la sínfisis mentoniana, línea de unión de las dos hemimandíbulas o hemiarcadas, que se osifica en el primer o segundo año de vida. A lo largo de esta línea hay varias crestas de osificación que constituyen la protuberancia mentoniana. A la altura del segundo premolar de cada lado se encuentran los orificios mentonianos, punto de entrada de vasos y nervios. En su cara externa presenta un surco denominado línea oblicua externa. En la cara interna o lingual del cuerpo se encuentran unas rugosidades denominadas apófisis geni, que son el punto de inserción de varios músculos de la orofaringe (geniogloso, genihiodeo), y otro surco denominado línea oblicua interna o milohioidea (punto de inserción del músculo milohioideo, o suelo de la boca).

❖ Ramas

Parten de las extremidades posteriores del cuerpo hacia la zona superior, formando un ángulo de unos 15°, denominado ángulo mandibular o gonion. Cada rama, en su parte superior, presenta dos procesos, uno anterior denominado apófisis coronoides, que sirve de inserción para el músculo temporal y otro posterior denominado cóndilo mandibular. Entre ambos está la escotadura mandibular. El cóndilo se encuentra recubierto por fibrocartilago y se articula con la fosa mandibular (o cavidad glenoidea) del hueso temporal, dando la articulación temporomandibular, situada por delante del canal auditivo externo.^{12,13}

MAXILAR SUPERIOR

El hueso maxilar (denominado también maxila o maxilar superior) es un hueso del cráneo, par, de forma irregular cuadrilátera. Es el hueso más importante del víscero-cráneo.

En su interior se encuentra una cavidad, recubierta de mucosa y rellena de aire, denominada seno maxilar. Su inflamación, con acumulación de moco o material purulento da lugar a sinusitis.

Se encuentra en el centro de la cara, debajo del frontal y del etmoides. Se articula con estos huesos y con el maxilar contralateral, el cigomático, lagrimal, nasal, vómer y la concha nasal inferior.

El maxilar presenta un cuerpo y varias prolongaciones o procesos. Estos son:

- ✓ el proceso frontal, que articula con el hueso frontal
- ✓ el proceso cigomático, que articula con el hueso cigomático
- ✓ el proceso palatino, que constituye los dos tercios anteriores del paladar duro
- ✓ el proceso alveolar, donde se implantan los dientes.¹²

❖ **Cuerpo**

El cuerpo tiene unas cuatro caras: una orbitaria, una nasal, una infratemporal y una anterior.

La cara orbitaria se ubica superior al cuerpo del hueso y forma parte del suelo de la cavidad orbitaria. Presenta el conducto infraorbitario, que se abre hacia la cara anterior, por el cual pasa la arteria y nervio infraorbitario. Este conducto, antes de terminar, da en el espesor del hueso el canal dentario anterior que rodeando el orificio piriforme de las fosas nasales, llega al reborde alveolar donde da varias ramificaciones para alveolos incisivos y caninos (paso de nervios y vasos dentarios anteriores).

La cara nasal es medial al cuerpo de hueso y conforma la pared lateral de la cavidad nasal. Es recorrida por el conducto nasolagrimal. En su interior se ubica el seno maxilar.

La cara infratemporal se ubica posterior al proceso cigomático y presenta la tuberosidad del maxilar. Esta tuberosidad forma parte de las fosas cigomática y pterigomaxilar, articulándose con el palatino y con los procesos pterigoides del esfenoides.

La cara anterior o facial, es limitada por arriba por el reborde orbitario, en su parte posterior por la cresta cigomáticoalveolar, por abajo por el reborde alveolar y por delante por la abertura piriforme y la espina nasal.^{12,13}

❖ **Seno maxilar**

El maxilar superior está formado por tejido compacto, salvo: parte anterior de la apófisis palatina, la base de la apófisis ascendente y el borde alveolar, que contienen una pequeña masa de tejido esponjoso.

El seno maxilar o antro de Highmore es una cavidad triangular, de forma piramidal, cuya base es interna y el vértice, externo.

Pared anterior o yugal: en relación con la mejilla; corresponde a la fosa canina; por arriba se abre el agujero supraorbitario; es de paredes muy delgadas.

Pared superior: corresponde a la órbita; comprende el conducto suborbitario, que aloja el nervio suborbitario. La pared de este conducto hace eminencia en la cavidad sinusal.

Pared posteroinferior: corresponde a la fosa cigomática.

Base o pared nasal del seno: formada por una parte de la pared externa de las fosas nasales. El cornete inferior divide esta cara en dos segmentos:

- Posterosuperior: tapizado únicamente por la mucosa.

- Anteroinferior: donde encontramos, de delante a atrás: embocadura del conducto lacrimonasal, apófisis auricular del cornete inferior y el palatino.

Vértice: corresponde a la pared interna del hueso malar.

- Borde anterior: formado por la unión de la pared yugal y nasal.
- Borde posterior: corresponde al borde posterior del maxilar.
- Borde superior: unión de la cara orbitaria y la pared nasal.
- Borde inferior o suelo del seno: corresponde al segmento posterior del borde alveolar y a los dientes que en él se implantan (2º premolar y dos primeros molares). A veces sus raíces sobresalen en el seno, separadas por tejido esponjoso.⁹

IRRIGACIÓN DE LOS MAXILARES

De la carótida externa nace la **arteria maxilar**

ARTERIA MAXILAR

Es una rama de la carótida externa. Se dirige superior y anterior, penetra en la región infratemporal pasando por el ojal retrocondíleo.

Esta arteria da 14 ramas colaterales:

- Arteria timpánica anterior
- Arteria meníngea media
- Arteria meníngea accesoria
- Arteria alveolar inferior: da la arteria del nervio lingual y la arteria milohioidea luego penetra en el conducto mandibular y da origen a ramas óseas y dentarias para todas las raíces de los dientes implantados. En la parte anterior del conducto se divide en dos ramas terminales la rama mentoniana que sale por el agujero mentoniano y la rama incisiva.
- Arteria masetérica
- Arteria temporal profunda posterior
- Arteria pterigoideas
- Arteria bucal
- Arteria temporal profunda anterior
- Arteria alveolar superior posterior: desciende junto a la tuberosidad del maxilar, da ramas dentales y peridentales que se introducen en los conductos alveolares posteriores y se extienden por el seno maxilar y por las raíces molares.
- Arteria infraorbitaria
- Arteria palatina descendente
- Arteria del conducto pterigoideo
- Arteria pterigopalatina¹³

INERVACIÓN DE LOS MAXILARES

V PAR CRANEAL: NERVIO TRIGÉMINO

Es un nervio mixto o sensitivomotor. Por una parte estimula los músculos masticadores y por otra proporciona sensibilidad a la cara, orbita, cavidades nasales y a la cavidad bucal. El origen sensitivo nace del ganglio trigeminal o de Gasser. El origen motor nace de las células de dos núcleos masticadores.

El trigémino se compone de tres ramos principales: el oftálmico, el maxilar y el mandibular.

- ❖ **EL NERVIO OFTÁLMICO:** es solamente sensitivo y nace de la parte anteromedial del ganglio trigeminal. De él salen los siguientes nervios:
 - NERVIO NASOCILIAR O NASAL
 - NERVIO FRONTAL
 - NERVIO LAGRIMAL

- ❖ **NERVIO MAXILAR:** al igual que el oftálmico, es solamente sensitivo. Se desprende del borde anterolateral del ganglio trigeminal, lateralmente al oftálmico. Este nervio se dirige anteriormente, atraviesa el agujero redondo y penetra en la fosa infratemporal. Entra en la fosa pterigopalatina y alcanza la extremidad posterior del canal infraorbitario en la cual ingresa y desemboca en la fosa canina por el agujero infraorbitario. Los ramos profundos del nervio maxilar dan la sensibilidad a las raíces dentarias y a las encías del maxilar. Este nervio presenta 6 ramos colaterales:
 - RAMO MENINGEO MEDIO
 - NERVIO CIGOMÁTICO
 - NERVIO PTERIGOPALATINO: se divide en numerosos ramos terminales:
 - Ramos orbitarios
 - Nervios nasales posteriores superiores
 - Nervio nasopalatino
 - Nervio faríngeo
 - Nervio palatino mayor
 - Nervios palatinos menores

 - RAMOS ALVEOLARES SUPERIORES POSTERIORES: estos se desprenden del nervio maxilar un poco antes de su entrada en la cavidad orbitaria. Descienden por la tuberosidad del maxilar, se introducen en los orificios alveolares y comunicándose superiormente a los molares y premolares, da un plexo dentario superior que proporciona ramos a las raíces de todos los molares superiores, al hueso maxilar y a la mucosa del seno maxilar.
 - RAMO ALVEOLAR SUPERIOR MEDIO: nace del nervio infraorbitario o en la extremidad posterior del conducto y desciende de la pared anterolateral del seno maxilar hasta la parte media del plexo dentario superior.
 - RAMO ALVEOLAR SUPERIOR ANTERIOR: se distribuye por las raíces de los incisivos y canino correspondientes, así como por la mucosa de la

parte anterior del meato nasal inferior. Éste también se comunica posteriormente con el plexo dentario superior.⁴

- ❖ **NERVIO MANDIBULAR:** es sensitivomotor. Es resultado de la unión de dos raíces: una gruesa sensitiva y otra pequeña motora.
El nervio mandibular conduce influjos sensitivos a la piel de la región temporal, la mejilla, y el mentón. Sus ramos profundos dan sensibilidad a la mucosa bucal, cara interna de la mejilla, a las encías, mucosa labio inferior, región anterior de la lengua, dientes inferiores.
Da fibras sensitivas para la sensibilidad gustativa de la punta y bordes de lengua.
También da inervación propioceptiva a los músculos de la mímica. Inerva también los músculos de la masticación.

Presenta un ramo colateral y 9 ramos terminales:

- RAMO COLATERAL: que es el ramo meníngeo.
- RAMOS TERMINALES: se divide en dos troncos terminales (anterior y posterior)
 - RAMOS DEL TRONCO TERMINAL ANTERIOR:
 - NERVIO TEMPOROBUCAL: se divide en dos ramos:
 - ✓ Nervio temporal profundo anterior: que es ascendente y motor. Se distribuye a la parte anterior del músculo temporal.
 - ✓ Nervio bucal: que es descendente y sensitivo. Sus ramos son destinados a la piel y mucosa de las mejillas.
 - NERVIO TEMPORAL PROFUNDO MEDIO: termina en la parte media del músculo temporal.
 - NERVIO TEMPOROMASETERICO: se divide en dos ramos, uno de estos da un ramito a la articulación temporomandibular:
 - ✓ Nervio masetérico
 - ✓ Ramo temporal o nervio temporal profundo posterior
 - RAMOS DEL TRONCO TERMINAL POSTERIOR: este se divide en cuatro ramos:
 - EL TRONCO COMÚN DE LOS NERVIOS PTERIGOIDEO MEDIAL, DEL TENSOR DEL VELO DEL PALADAR Y DEL TENSOR DEL TIMPANO
 - NERVIO AURICULOTEMPORAL
 - EL NERVIO ALVEOLAR INFERIOR: es el ramo más voluminoso del nervio mandibular, este se acompaña por la arteria alveolar inferior. Penetra en el conducto mandibular, donde puede presentar dos disposiciones bastante diferentes. La más frecuente de estas es donde el nervio discurre en el conducto hasta el agujero mentoniano dividiéndose en dos ramos terminales. Pero antes presenta sus ramos colaterales:

- ✓ Ramo para el lingual
- ✓ Nervio milohioideo
- ✓ Ramos dentarios: van hacia las raíces dentarias molares y premolares de la mandíbula y a la encía de los mismos.

Ramos terminales del N. Alveolar inferior:

- ✓ Nervio mentoniano: destinado a la mucosa del labio inferior, piel del labio inferior y del mentón.
 - ✓ Plexo dentario inferior (Incisivo): da ramos al canino, incisivos y la encía.
- EL NERVIO LINGUAL: desciende anterior al nervio alveolar inferior, medialmente a la glándula sublingual se divide en numerosos ramos terminales que inervan la mucosa de la lengua por delante del surco terminal lingual. Uno de los ramos desciende y se comunica con el hipogloso. Otros ramos van a la glándula submandibular y a la glándula sublingual.^{12,13}

SENSIBILIDAD DE LA CARA:

Los territorios cutáneos de la cara están inervados en su totalidad por los ramos sensitivos del trigémino, el nervio maxilar da sensaciones cutáneas a la parte anterior de la sien, la región cigomática. Parte del párpado inferior, ala de la nariz y parte del labio superior hasta la comisura. En su profundidad se va para la parte posterior de las cavidades nasales, bóveda palatina, velo del paladar, encías y dientes del maxilar.

La inervación sensitiva del nervio mandibular comprende la región temporal, el trago y el lobulillo de la oreja, la mejilla, el labio inferior y el mentón.¹³

PAPEL DE LOS FÁRMACOS EN LA PREVENCIÓN

Durante mucho tiempo y aún hoy en día se ha estudiado y propuesto la utilización de los antibióticos, los esteroides, los AINES y los analgésicos para controlar la infección, la inflamación, el trismus y el dolor, concluyéndose que:

- **LOS ANTIBIOTICOS:** sólo deben ser concebidos profilácticamente en pacientes con inmunosupresión o con cardiopatías reumáticas. Son aún cuestionables como profilácticos en diabéticos compensados médicamente. Las condiciones de la cirugía y clínicas del paciente sano ameritarían un manejo terapéutico según el operador.
Mónaco y colaboradores dejan ver en su estudio como no encontraron diferencia significativa de complicaciones postoperatorias entre grupos de pacientes que recibieron *amoxicilina* una vez terminada la cirugía y el grupo que no la recibió.
- **LOS ESTEROIDES:** los esteroides de acción rápida como la *dexametasona* en dosis pre y postoperatorias están justificadas por comprobados efectos antiinflamatorios. Su vía de administración parenteral es una dificultad.
- **LOS ANALGÉSICOS:** la administración previa de analgésicos es tal vez la más estudiada. Algo importante de recordar es que la concentración de prostaglandinas alcanza su evidencia clínica a partir de la tercera a quinta hora postquirúrgica y el pico máximo de dolor ocurre a las doce horas. Los estudios de *Sisk, Giacona* y otros, concluyen de acuerdo a esto, que la administración debe ser en el postoperatorio inmediato o justo antes de iniciar el procedimiento. Se han documentado científicamente asociaciones de AINES y esteroides con buenos resultados.³

RADIOGRAFÍA DENTAL

Imagen fotográfica grabada en una película por rayos X que atravesaron dientes y estructuras relacionadas.¹⁸

Las radiografías dentales son un tipo de imagen de los dientes y la boca. Los rayos X son una forma de radiación electromagnética, justo como la luz visible; sin embargo, su energía es mayor y pueden penetrar el cuerpo para formar una imagen en una película.

Las estructuras que son densas, como las obturaciones de plata o restauraciones metálicas, bloquearán la mayoría de los fotones y aparecerán de color blanco en la película revelada. Las estructuras que contienen aire aparecerán de color negro en la película, mientras que los dientes, los tejidos y los líquidos, aparecerán como sombras de color gris.¹⁴

RADIOGRAFÍA PANORÁMICA U ORTOPANTOMOGRAFIA

Es una técnica extrabucal que se utiliza para examinar los maxilares superior e inferior en una sola placa. En este tipo de radiografía la película y la cabeza del tubo giran alrededor del paciente y se obtienen varias imágenes individuales, las cuales se combinan en una sola película con lo que se crea una vista general del maxilar superior y la mandíbula.¹²

La panorámica es una radiografía panorámica que se toma con principios tomográficos. El tubo de rayos X se mueve para examinar diferentes partes del objeto.

La radiografía panorámica u ortopantomografía, es una vista parecida a la tomografía; produce una curva en la capa seleccionada, que abarca los dientes y alvéolos de la mandíbula y maxilar.¹¹

PROPÓSITO Y USO DE LA RX PANORÁMICA

Esta proporciona una imagen completa de los maxilares y se utiliza para complementar otras radiografías.

Se utiliza para:

- Evaluar dientes impactados
- Evaluar patrones de erupción, crecimiento y desarrollo
- Detectar enfermedades, lesiones y trastornos de los maxilares
- Examinar la extensión de lesiones grandes
- Evaluar traumatismos

Este tipo de radiografía no es apropiada para evaluar ni diagnosticar caries.¹²

Actualmente debe establecerse que la realización de panorámicas resulta imprescindible en los casos siguientes:

- Para el primer reconocimiento de pacientes nuevos de todas las edades.
- Para el diagnóstico precoz de defectos en el desarrollo de las arcadas dentales (recomendado sobre todo a los 10, 15 y 20 años de edad para el control de la dentición y para el reconocimiento precoz de quistes y tumores odontógenos).
- Para encontrar las causas de la falta de erupción de una pieza.
- Para la valoración radiológica de dientes no vitales (búsqueda del foco infeccioso).
- En la sospecha de enfermedades odontógenas del seno maxilar.
- En trastornos de las articulaciones temporomandibulares causados por una mala oclusión (debe realizarse la ortopantomografía siempre en la oclusión habitual).
- En asimetrías faciales y maxilares.
- En inflamaciones dolorosas y sensibles a presión, o bien asintomáticas.
- En heridas de extracción con mala cicatrización y bajo sospecha de osteomielitis.
- Cuando se sospecha el crecimiento de tumores intraóseos o infiltrantes, o la presencia de metástasis.
- En parestesias del dentario inferior.
- En exámenes de quistes no odontogénos, tumores o lesiones similares a tumores.
- En el examen de enfermedades del sistema o síndromes.
- En fracturas faciales y maxilares o sospechas de fractura tras accidentes.
- Antes y después de intervenciones quirúrgicas.

En todos estos casos, la confección de un *status* radiográfico de los dientes no garantiza ningún diagnóstico completo. El dentista que no disponga del equipo adecuado deberá enviar al paciente a un centro donde pueda realizarse el examen requerido. Así mismo antes de efectuar la panorámica para un nuevo paciente, se pueden solicitar las radiografías eventualmente realizadas en el consultorio anterior. Con esta medida se pretende reducir la carga radiológica y los gastos a lo estrictamente necesario.

El reconocimiento de que sólo la panorámica facilita un diagnóstico completo y perfecto conduce poco a poco a una nueva "estrategia" de la exploración radiográfica que tiene como meta descubrir procedimientos que economicen radiaciones y dinero. En ella, la radiografía individual se muestra sólo como una imagen radiológica complementaria.¹⁸

Esta estrategia se apoya en la perspectiva básica de la ortopantomografía, que se puede dividir en cuatro regiones diagnósticas:

- La región dentoalveolar
- La región maxilar
- La región mandibular
- La región de las articulaciones temporomandibulares, incluyendo las regiones retromandibulares y cervical.¹¹

VENTAJAS DEL USO DE LA RADIOGRAFIA PANORÁMICA

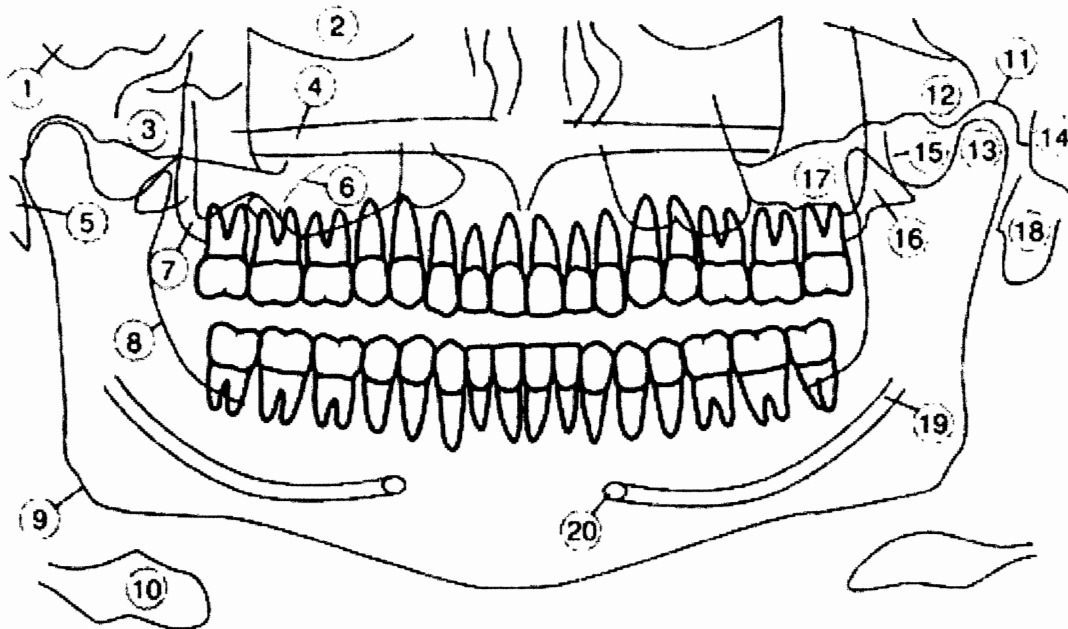
- Tamaño del campo: la radiografía panorámica incluye una cobertura del maxilar superior y la mandíbula; es posible observar mas estructuras anatómicas en esta radiografía que en una serie radiográfica intrabucal completa; además, permite detectar lesiones o trastornos de los maxilares que no se observan en las películas intrabucuales.
- Simplicidad: tomar este tipo de radiografías es relativamente simple y requiere una cantidad mínima de tiempo y capacitación para el radiólogo dental.
- Cooperación del paciente: el paciente acepta con facilidad la exposición a una panorámica porque no ocasiona molestias y solo requiere exposición a las radiaciones.
- Exposición mínima: para que el paciente tenga la mínima exposición a la radiación se practica una radiografía panorámica.⁴
- Una exploración dental completa a partir de la representación panorámica del sistema masticatorio, incluyendo las articulaciones temporomandibulares y los senos maxilares.
- Reconocimiento de las interrelaciones funcionales y patológicas y de sus efectos sobre el sistema masticatorio.
- Documentación general para la planificación del tratamiento y su control.
- Disminución de la irradiación gracias al empleo de estrategias de exploración racionales.¹¹

Las ventajas de una radiografía panorámica son observar ambos lados del maxilar y mandibular en una película; son visibles lesiones densas, dientes no erupcionados y fracturas. La película se coloca en posición extrabucal. Las desventajas principales son su distorsión adherente, imágenes fantasma y de manera especial la falta de detalle para el estudio de lesiones cariosas, enfermedad periodontal, daños óseos pequeños y patrón óseo; la vista de articulación temporomandibular aparece distorsionada. No debe usarse como única alternativa para un estudio radiográfico.¹¹

DESVENTAJAS DEL USO DE LA RADIOGRAFIA PANORÁMICA

- Calidad de la imagen: las imágenes que se observan en la panorámica no son tan nítidas como las de las radiografías intrabucales, por consiguiente no sirven para evaluar caries dentales, enfermedad periodontal, ni lesiones periapicales.
- Limitaciones del conducto focal: no se observan los objetos de interés localizados fuera del conducto focal.
- Distorsión: en una radiografía panorámica hay cierta cantidad de amplificación, distorsión y traslapa, aun cuando se realice con la técnica adecuada.
- Costo del equipo: el costo de la unidad de rayos X panorámica, comparado con el de la unidad de rayos intrabucal es relativamente alto.¹⁴
- En casos de posiciones extremas de los incisivos en maloclusiones de clase II y III, las zonas frontales del maxilar y la mandíbula no pueden reproducirse simultáneamente de forma correcta.
- La relación entre las distancias foco-objeto y objeto-película no es igual en todos los puntos, por lo que aparecen distintos factores de aumento.
- No es posible realizar mediciones exactas.
- Las estructuras que se hallen fuera de la capa pueden superponerse a las estructuras maxilares normales y simular alteraciones patológicas.
- El *efecto tangencial* de los rayos X sobre el espacio irradiado permite únicamente visualizar con claridad los tejidos duros de gran espesor o grosor, o aquellos que en el momento de la toma se hallan en paralelo al rayo central, como pueden ser "láminas" relativamente finas.

ANATOMÍA NORMAL DE LA RADIOGRAFÍA PANORÁMICA



- | | |
|----------------------------|------------------------|
| ① Fosa craneal media | ⑪ Fosa glenoidea |
| ② Orbita | ⑫ Eminencia articular |
| ③ Arco cigomático | ⑬ Cóndilo mandibular |
| ④ Paladar | ⑭ Vértebra |
| ⑤ Proceso estiloideo | ⑮ Apófisis coronoides |
| ⑥ Tabique del seno maxilar | ⑯ Láminas pterigoideas |
| ⑦ Tuberosidad maxilar | ⑰ Seno maxilar |
| ⑧ Línea oblicua externa | ⑱ Lóbulo de la oreja |
| ⑨ Angulo de la mandíbula | ⑲ Conducto mandibular |
| ⑩ Hueso hioides | ⑳ Agujero mentoniano |

Con la radiografía panorámica, el odontólogo puede observar una gran área de los maxilares superior e inferior en una sola placa. La identificación de los puntos de referencia radiográficos es lo que permite al odontólogo interpretar con precisión las placas panorámicas, pero si careciere de conocimientos adecuados de anatomía podría confundir estructuras anatómicas normales con trastornos patológicos.

Puntos de referencia óseos de los maxilares superiores e inferiores y las estructuras que lo rodean:

El maxilar superior constituye el suelo de las órbitas de los ojos, las paredes y el piso de la cavidad nasal, y el paladar duro. El borde inferior de dicho hueso sostiene los dientes superiores. El borde superior del maxilar inferior sostiene los dientes inferiores.

- ❖ **Órbita:** es la cavidad ósea que contiene al globo ocular, se ve como un compartimento radiolúcido redondo con bordes radiopacos, que está localizado en posición superior a los senos maxilares. En la mayoría de las radiografías panorámicas se ve solamente el borde inferior.
- ❖ **Arco Cigomático:** es una proyección ósea del maxilar superior y se articula con el hueso cigomático, aparece en las radiografías como un área radiopaca en forma de J o de U que se localiza por arriba de la región de los primeros molares.
- ❖ **Paladar:** separa las cavidades nasal y bucal, se ve como una banda radiopaca horizontal ubicada por arriba de los ápices de los dientes superiores.
- ❖ **Proceso estiloideo:** es una proyección ósea notable, de forma alargada, puntiaguda y filosa; se extiende hacia abajo desde la superficie inferior del hueso temporal, se ve como una larga espina radiopaca que se extiende de la parte anterior del hueso temporal hacia la apófisis mastoideas.
- ❖ **Tuberosidad maxilar:** es una prominencia ósea redondeada que se extiende en dirección posterior a la región del tercer molar, se ve como un abultamiento radiopaco en posición distal a la región del tercer molar.
- ❖ **Línea Oblicua externa:** es una prominencia ósea lineal que se halla en la superficie externa del cuerpo de la mandíbula, aparece como una banda radiopaca densa que se extiende hacia abajo y adelante desde el borde anterior de la rama mandibular.
- ❖ **Ángulo de la mandíbula:** es el área de la mandíbula donde la rama se junta con el cuerpo mandibular, se ve como una estructura radiopaca densa.
- ❖ **Fosa glenoidea:** es un área cóncava del hueso temporal, el cóndilo descansa en esta, la cual se localiza en posición anterior a la apófisis mastoideas y al meato auditivo externo, se ve como una área radiopaca cóncava que se ubica en posición superior al cóndilo mandibular.

- ❖ **Eminencia articular:** es una proyección redondeada del hueso temporal, la cual se localiza en posición anterior a la fosa glenoidea, aparece como una proyección radiopaca.

- ❖ **Apófisis corónoides:** es una prominencia ósea notable ubicada en posición posterior a la articulación temporomandibular, se ve como un área radiopaca densa redondeada.

- ❖ **Laminas pterigoideas:** es una proyección ósea que forma parte del hueso esfenoides, se ve como una proyección radiopaca.

- ❖ **Seno maxilar:** compartimentos óseos que se localizan dentro del hueso maxilar superior, por arriba de premolares y molares, se ven como áreas radiolúcidas pares que se hallan por arriba de los ápices de premolares y molares.

- ❖ **Conducto mandibular:** es una vía tubular que atraviesa el hueso a lo largo de la mandíbula: se extiende desde el agujero mandibular hasta el agujero mentoniano y aloja tanto el nervio alveolar inferior como vasos sanguíneos, se ve como una banda radiolúcida bordeada por dos delgadas líneas radiopacas que corresponden a la paredes del conducto.

- ❖ **Agujero mentoniano:** es un orificio localizado en la superficie externa de la mandíbula, en la región de premolares inferiores, se ve como una pequeña área redondeada u ovalada que se ubica en la región apical de premolares inferiores.¹⁵

OBJETIVOS

GENERAL

Conocer el grado de mal posición de las terceras molares incluidas, para poder elaborar un sistema de clasificación que ayude al odontólogo a identificar el nivel de dificultad de la extracción de dichas piezas dentales, basándose en una radiografía panorámica.

ESPECÍFICOS

- Determinar la frecuencia de la mal posición de las terceras molares incluidas.
- Establecer y recomendar la importancia de la radiografía panorámica como medio diagnóstico.

VARIABLES

IDENTIFICACIÓN DE VARIABLES

- Malposición de la tercera molar incluida
- Nivel en que se encuentra posicionada la pieza con relación a la altura del segundo molar
- Arcada dentaria
- Proximidad a estructuras anatómicas
- Estadio de formación de la tercera molar
- Numero de raíces
- Morfología radicular
- Presencia de patologías
- Edad
- Sexo

DEFINICIÓN DE VARIABLES

- **MALPOSICIÓN DE TERCERA MOLAR INCLUIDA**

Esto será según la posición de su eje mayor en relación con el plano oclusal:

- Mesioangulada (Ma)
- Distoangulada (Da)
- Vertical (V)
- Horizontal(H)
- Invertida (I)
- Bucalizada (Bu)
- Lingualizada(Li)

- **NIVEL EN QUE SE ENCUENTRA POSICIONADA LA PIEZA CON RELACIÓN A LA ALTURA DEL SEGUNDO MOLAR**

- **Alta (A):** cuando la mayor parte de la corona de la pieza incluida está arriba del nivel del cuello del segundo molar.
- **Media (M):** cuando la corona de la pieza incluida esta a nivel del cuello del segundo molar.
- **Baja (B):** cuando la corona de la pieza incluida se encuentra por debajo del nivel del cuello del segundo molar.⁵

- **ARCADA DENTARIA**

Es el grupo de dientes que se encuentran ubicados en la mandíbula o en el maxilar.

- **Superior:** para el maxilar superior
- **Inferior:** para la mandíbula

- **PROXIMIDAD A ESTRUCTURAS ANATÓMICAS**

- **Seno Maxilar:** compartimentos óseos que se localizan dentro del hueso maxilar superior, por arriba de premolares y molares, se ven como áreas radiolucidas pares que se hallan por arriba de los ápices de premolares y molares.
- **Tuberosidad Maxilar:** es una prominencia ósea redondeada que se extiende en dirección posterior a la región del tercer molar, se ve como un abultamiento radiopaco en posición distal a la región del tercer molar.
- **Canal Dentario:** es una vía tubular que atraviesa el hueso a lo largo de la mandíbula, se extiende desde el agujero mandibular hasta el agujero mentoniano y aloja tanto el nervio alveolar inferior como vasos sanguíneos.
- **Rama Mandibular:** es una de las partes que forma el hueso mandibular. Contiene el paquete vasculo nervioso del maxilar inferior.

- **ESTADIO DE FORMACIÓN DE LA TERCERA MOLAR**

- Corona formada
- Corona y un tercio de raíz formada
- Corona y raíz completamente formada

- **NÚMERO DE RAÍCES**

- **Monoradicular:** raíz dental única.
- **Multirradicular:** varias raíces en una misma pieza.

- **MORFOLOGÍA RADICULAR**

La forma varía según el tipo de diente:

- **Cónica:** es la raíz que tiene aspecto parecido al de un cono.
- **Fusionada:** cuando la pieza tiene dos o más raíces y estas se encuentran unidas.
- **Dilacerada:** cuando presenta algún tipo de curvatura o ángulo.

- **PRESENCIA DE PATOLOGÍAS**

- Si
- No

- **EDAD**

- 15-60 años

- **SEXO**

- Masculino
- Femenino

MATERIALES Y MÉTODOS

POBLACIÓN DE ESTUDIO

Fue constituida por los archivos radiográficos de un centro radiológico de la ciudad de Guatemala.

MUESTRA

La muestra estuvo formada por 3,000 radiografías panorámicas de personas de ambos sexos, comprendidos entre las edades de 15 a 60 años, se estableció este rango de edad debido a que esta muestra es la que representa el grupo desde la formación de los terceros molares hasta el brote a la cavidad bucal. Estas fueron escogidas según criterios de inclusión y exclusión.

CRITERIOS DE SELECCIÓN

Se tomaron en cuenta 3,000 radiografías panorámicas que cumplieran con los siguientes requerimientos:

CRITERIOS DE INCLUSIÓN TÉCNICOS

- Radiografía bien tomada
- Que presentaron buena calidad
- Que presentaron buen contraste
- Que presentaron buena nitidez

CRITERIO DE INCLUSIÓN BIOLÓGICO

- Ambos sexos
- Que estuvieran entre los 15 y 60 años de edad
- Que presentaran por lo menos dos terceros molares incluidos
- Que estuviera por lo menos la corona anatómica formada
- Con o sin patología relacionada

CRITERIO DE INCLUSIÓN BIOÉTICO

- Que se mantuviera el anonimato del paciente
- Que se mantuviera el anonimato del referente

PROCEDIMIENTO

Los tres investigadores fueron calibrados y entrenados por parte del centro radiológico para poder evaluar y analizar las radiografías panorámicas, las cuales debieron cumplir con los criterios de inclusión previamente establecidos.

Se elaboró una ficha recolectora de datos y una plantilla indicadora de mal posición de terceras molares incluídas, las cuales ayudaron a registrar la información que reveló cada radiografía, para su posterior interpretación y análisis.

Al finalizar la evaluación de las 3,000 radiografías panorámicas se procedió a tabular la información obtenida con la ayuda de un programa de análisis estadístico, con el cual se obtuvo la media estadística de los resultados, para así poder presentarlos en cuadros y gráficas para su mejor interpretación.

RECURSOS

HUMANOS:

- Cirujanos dentistas con maestría en cirugía oral y maxilofacial
- Personal experto en radiología que trabajan en un centro radiológico de la ciudad capital
- Investigadores
- Asesores y profesionales consultados

FÍSICOS:

- 3,000 expedientes radiográficos de pacientes que asistieron a dos clínicas dentales en la ciudad de Guatemala del año 2008-2010
- Plantillas de acetato
- Papel
- 3 Computadoras
- 3 Impresoras
- 3 Tijeras
- 3 Lápices
- 9 Marcadores de colores rojo, amarillo y azul

INSTITUCIONALES:

- Facultad de Odontología de la Universidad de San Carlos de Guatemala
- Centro radiológico de la ciudad capital

ESTADÍSTICOS:

- Cuadros y gráficas de recopilación, análisis e interpretación de los datos

**PRESENTACIÓN, INTERPRETACIÓN,
DISCUSIÓN Y ANÁLISIS
DE RESULTADOS**

PRESENTACIÓN DE RESULTADOS

A continuación se presenta la información obtenida del análisis de tres mil radiografías panorámicas de pacientes con terceras molares incluidas, proporcionadas por un centro radiológico de la ciudad capital.

TABLA No.

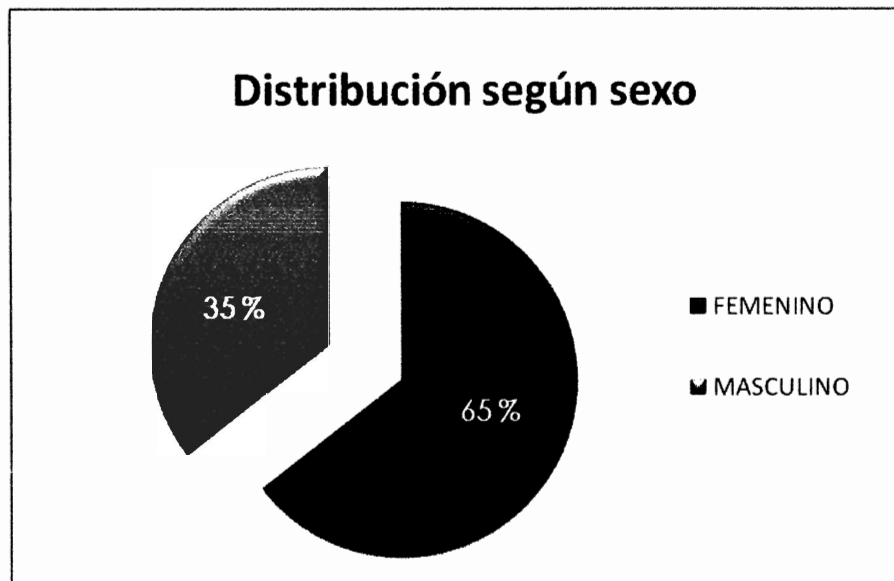
Distribución de las radiografías panorámicas examinadas según el sexo

SEXO	RADIOGRAFIAS	PORCENTAJE
FEMENINO	1936	65 %
MASCULINO	1064	35 %
TOTAL	3000	100 %

Fuente: ficha de recolectora de datos.

GRÁFICA No. 1

Distribución de las radiografías panorámicas según el sexo



Fuente: ficha de recolectora de datos.

Interpretación de la tabla y gráfica No. 1:

Se establece que de las tres mil radiografías panorámicas estudiadas, la mayoría pertenecían a pacientes del sexo femenino siendo un 65%.

TABLA No. 2

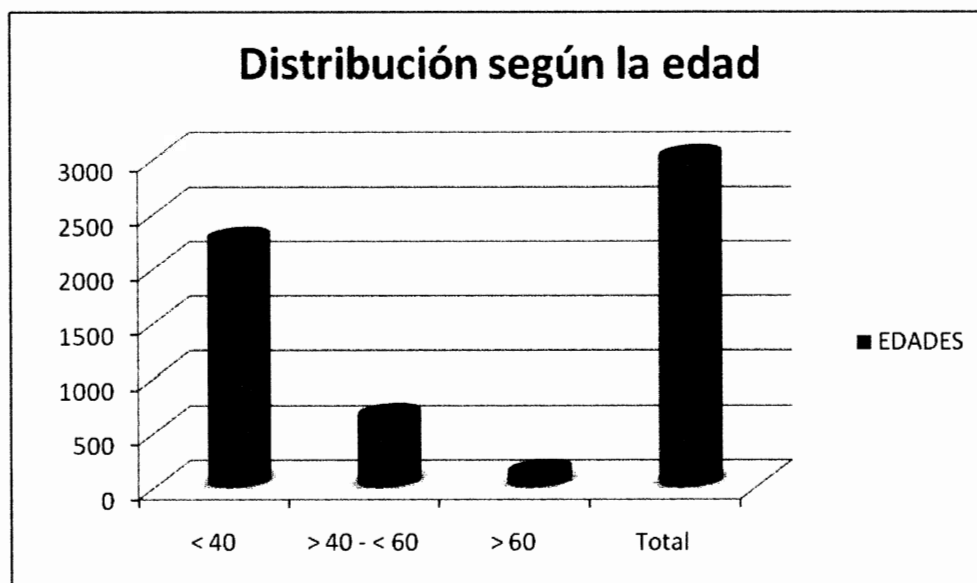
Distribución de las radiografías panorámicas examinadas según la edad

EDAD	RADIOGRAFIAS	PORCENTAJE
< 40	2246	75 %
> 40 - < 60	635	21 %
> 60	119	4 %
TOTAL	3000	100 %

Fuente: ficha de recolectora de datos.

GRÁFICA No. 2

Distribución de las radiografías panorámicas según la edad



Fuente: ficha de recolectora de datos.

Interpretación de la tabla y gráfica No. 2:

Se encontró que la mayoría de radiografías panorámicas examinadas corresponden a pacientes menores de cuarenta años siendo el 75% del total; así mismo un 21% de radiografías corresponden a pacientes en edades entre cuarenta y sesenta años; y únicamente un 4% de los pacientes pertenecen al grupo de mayores de sesenta años de edad.

Esto se podría deber a que los jóvenes y adultos jóvenes son los que con mayor frecuencia se presentan a la clínica dental por algún motivo relacionado con sus terceras molares.

TABLA No. 3

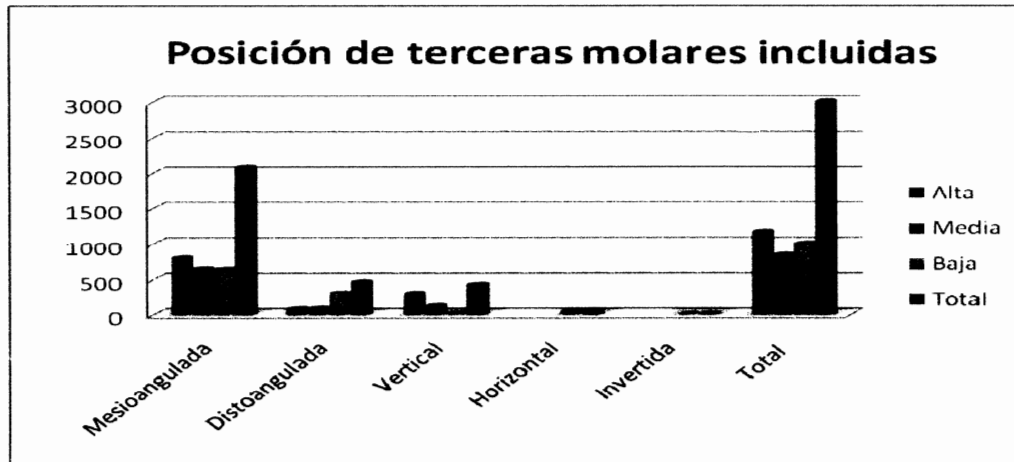
Posición de las terceras molares incluídas según su disposición en el plano y según su relación con la segunda molar

POSICIÓN	Alta	Media	Baja	PORCENTAJE	TOTAL
MESIOANGULADA	796	640	637	69.1 %	2073
DISTOANGULADA	75	83	300	15.27 %	458
VERTICAL	293	115	13	14.03 %	421
HORIZONTAL	-	-	46	1.53 %	46
INVERTIDA	-	-	2	0.07 %	2
TOTAL	1164	838	998	100 %	3000

Fuente: ficha de recolectora de datos.

GRÁFICA No. 3

Posición de las terceras molares incluídas según su disposición en el plano y según su relación con la segunda molar

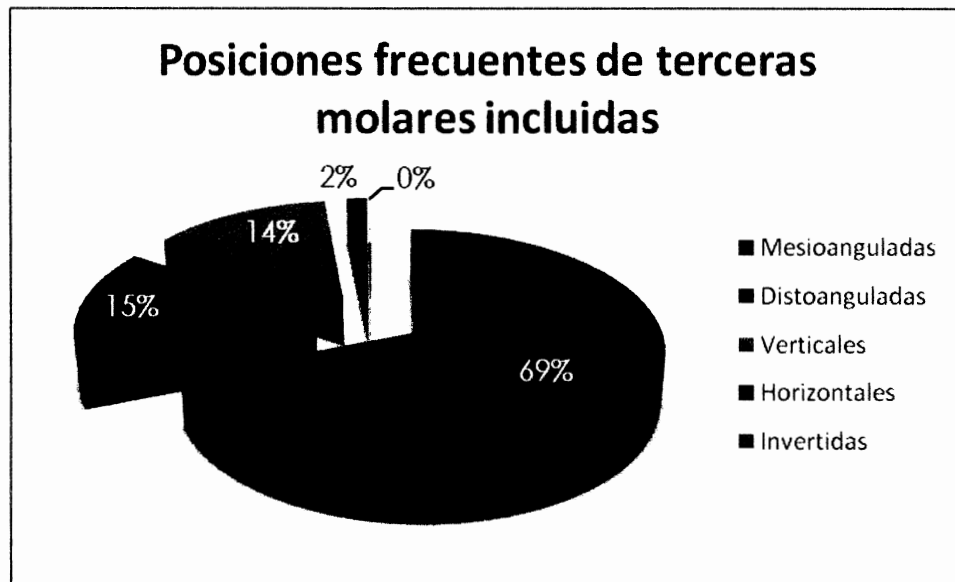


Interpretación de la tabla y gráfica No. 3:

Se puede observar que la presencia de terceras molares en una posición *horizontal alta o media*, así como *invertida alta o media*, es una situación poco común, pues no estuvo presente entre las tres mil radiografías panorámicas examinadas. Así también se ve que la posición *mesioangulada alta* es la condición que sobresale pues fue la más frecuente entre las radiografías examinadas.

GRÁFICA No. 4

Frecuencia de la posición en que se presentan las terceras molares incluidas



Fuente: ficha de recolectora de datos.

Interpretación de la gráfica No. 4:

Según el número de radiografías panorámicas examinadas, la posición más frecuentemente encontrada fue la *mesioangulada* con un 69.1% del total. Así mismo las terceras molares *horizontales* e *invertidas* fueron las menos frecuentes con un 1.53% y 0.07% correspondientemente.

TABLA No. 4

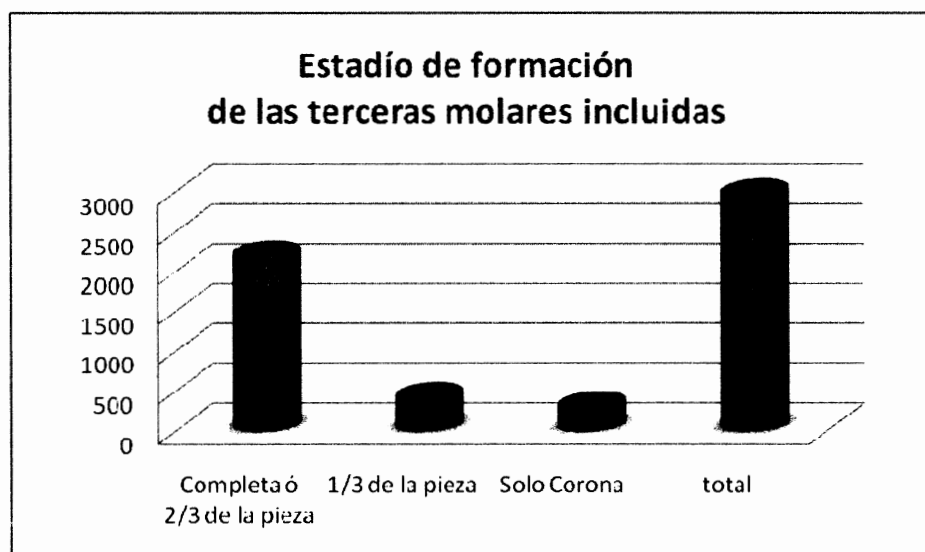
Distribución del estadio de formación de las terceras molares incluidas observadas en tres mil radiografías panorámicas

ESTADIO DE FORMACIÓN	RADIOGRAFÍAS	PORCENTAJE
Completa o 2/3 de la pieza	2225	74 %
1/3 de la pieza	445	15 %
Solo corona	330	11 %
TOTAL	3000	100 %

Fuente: ficha de recolectora de datos.

GRÁFICA No. 5

Distribución del estadio de formación de las terceras molares incluidas observadas en tres mil radiografías panorámicas



Fuente: ficha de recolectora de datos.

Interpretación de la tabla No. 4 y gráfica No. 5:

Según las 3,000 radiografías panorámicas examinadas se pudo observar que en la mayoría de los casos, el 70%, los terceros molares se presentaron completamente formados o en 2/3 partes de la pieza; esto se observó en pacientes mayores a los 15 años de edad.

Del mismo modo con valores menos significativos a la media se observa que el 11% del total únicamente tienen formada la corona

TABLA No. 5

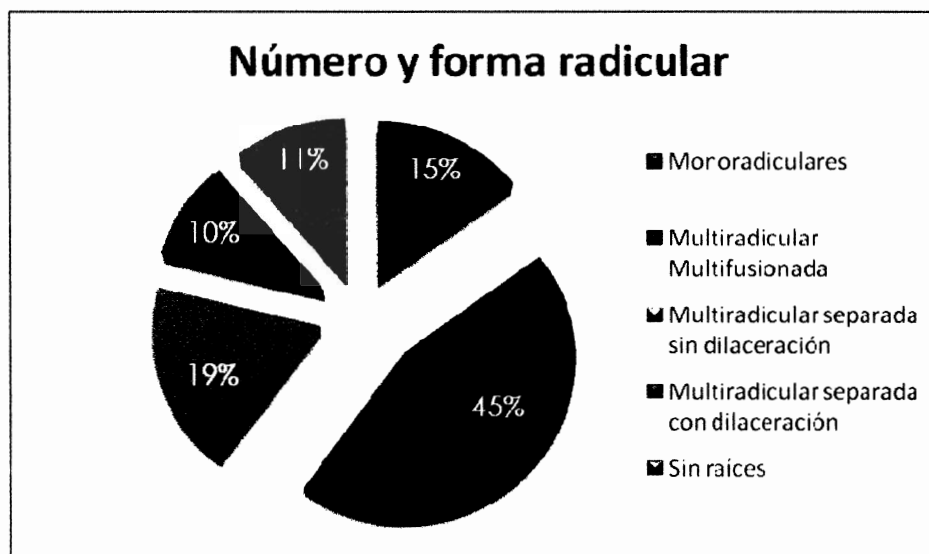
Condición radicular más frecuentemente encontrado en terceras molares incluidas, según su número y forma

NUMERO Y FORMA RADICULAR	RADIOGRAFIAS	PORCENTAJE
Monoradiculares	446	15 %
Multiradicular multifusionada	1351	45 %
Multiradicular separada sin dilaceración	570	19 %
Multiradicular separada con dilaceración	303	10 %
Sin raíces	330	11 %
TOTAL	3000	100 %

Fuente: ficha de recolectora de datos.

GRÁFICA No. 6

Condición radicular más frecuentemente encontrado en terceras molares incluidas, según su número y forma



Fuente: ficha de recolectora de datos.

Interpretación de la tabla No. 5 y gráfica No. 6:

En esta tabla se puede observar que en la mayoría de radiografías el valor significativo fue el de las piezas multiradiculares y fusionadas a la vez, con un 45%, mientras que las menos frecuentes fueron las piezas multiradiculares y con dilaceración. También se presentó otra condición con un valor de 11% el cual corresponde a las piezas que no tienen raíces debido al grado de formación en el que se encuentran.

TABLA No. 6

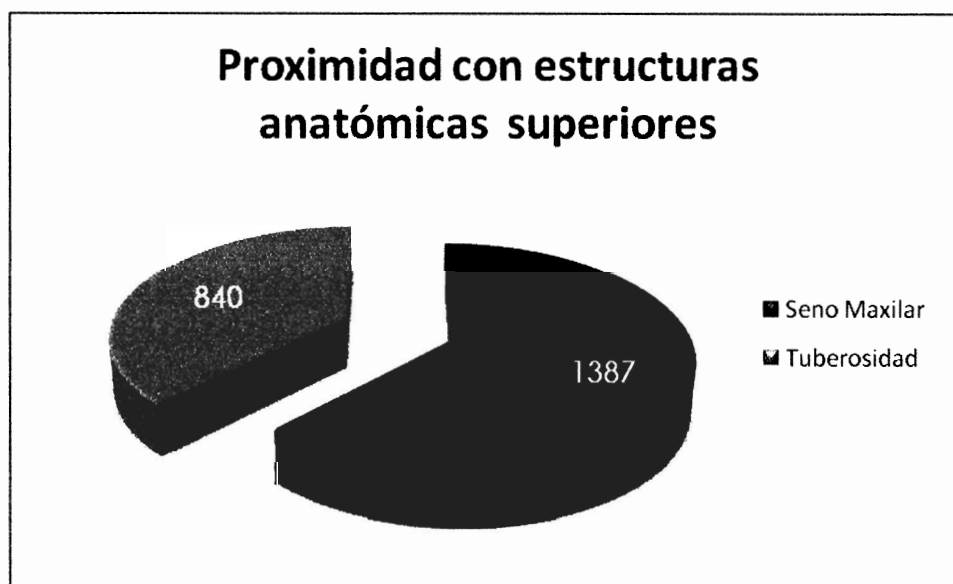
Proximidad de las terceras molares incluidas con estructuras anatómicas adyacentes en el maxilar superior

ESTRUCTURAS ANATOMICAS	RADIOGRAFIAS	PORCENTAJE
SENO MAXILAR	1387	62 %
TUBEROSIDAD	840	38 %
TOTAL	2227	100 %

Fuente: ficha de recolectora de datos.

GRÁFICA No. 7

Proximidad de las terceras molares incluidas con estructuras anatómicas adyacentes en el maxilar superior



Fuente: ficha de recolectora de datos.

Interpretación de la tabla No. 6 y gráfica No. 7:

En esta tabla se representa la cantidad de radiografías panorámicas que presentaron terceras molares incluidas relacionadas con estructuras anatómicas superiores. Según los resultados obtenidos se establece que el seno maxilar es la estructura que con mayor frecuencia está asociada o cercana a las terceras molares superiores; y con menor frecuencia pero en buena cantidad está la tuberosidad maxilar, lo cual es notable para tomarlo en cuenta al momento de planificar una cirugía de cordales.

TABLA No. 7

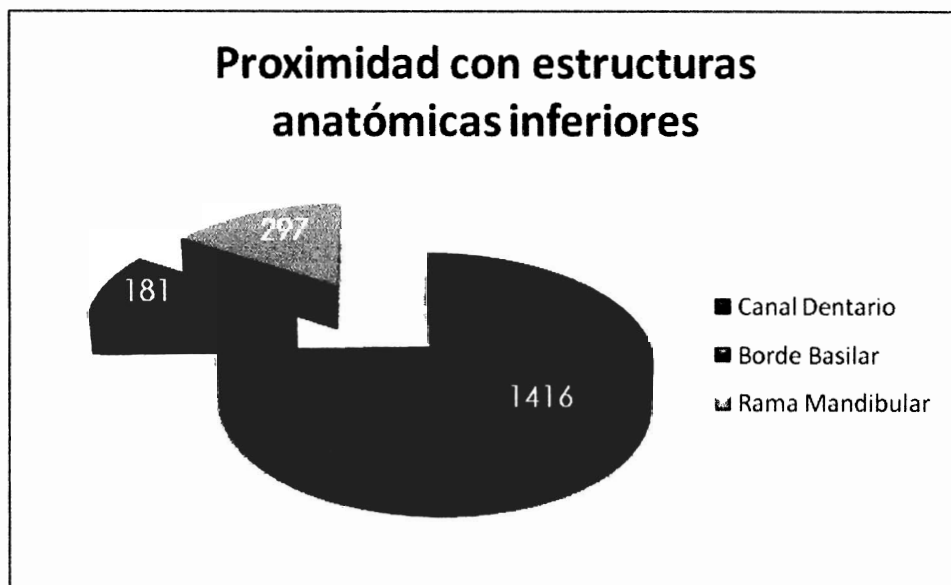
Proximidad de las terceras molares incluidas con estructuras anatómicas adyacentes en el maxilar inferior

ESTRUCTURAS INFERIORES	RADIOGRAFIAS	PORCENTAJE
CANAL DENTARIO	1416	74 %
BORDE BASILAR	181	16 %
RAMA MANDIBULAR	297	9 %
TOTAL	1894	100 %

Fuente: ficha de recolectora de datos.

GRÁFICA No. 8

Proximidad de las terceras molares incluidas con estructuras anatómicas adyacentes en el maxilar inferior



Fuente: ficha de recolectora de datos.

Interpretación de la tabla No. 7 y gráfica No. 8:

Se representa la cantidad de radiografías panorámicas que presentaron terceras molares incluidas relacionadas con estructuras anatómicas inferiores. Según las estructuras anatómicas inferiores relacionadas con las terceras molares incluidas se tiene que con mayor frecuencia está la cercanía al canal dentario inferior con un 74%, seguido de la rama mandibular con un 16% y por ultimo un dato menos significativo pero no menos importante es el borde basilar con un 9%.

ANÁLISIS Y DISCUSIÓN DE LOS RESULTADOS

Según los datos recopilados al examinar las terceras molares incluidas de 3,000 radiografías panorámicas se observó y comparó según la literatura y la experiencia en la práctica, y se determinó lo siguiente:

Entre la muestra obtenida se encontró que la mayoría de radiografías panorámicas pertenecían a pacientes del sexo femenino, esto puede deberse a que normalmente las mujeres son las que más se preocupan por asistir al consultorio dental.

Así mismo en la distribución de edades el grupo con mayor número fue el de pacientes menores de 40 años, representando un 75 % del total; lo cual podría deberse a que los pacientes jóvenes y adultos jóvenes son los que normalmente aún presentan sus terceras molares, pues se cree que es entre estas edades el momento ideal para la extracción de las mismas.

Dentro de las terceras molares incluidas la posición que prevalece es la mesioangulada con un 69.1%, seguida de la distoangulada con un 15.27%. Estas pueden presentarse en tres situaciones distintas según su relación con el segundo molar en donde la más frecuente es la posición alta. Esto no quiere decir que sea una pieza dental fácil de extraer pues existen otros factores que también deben ser considerados y son importantes para el éxito del tratamiento.

Por otro lado se pudo observar que en los pacientes jóvenes es común encontrar terceras molares incluidas que aún están en formación, lo cual debe tomarse en cuenta para la extracción pues es más complicado sacar una pieza dental incompleta. Lo bueno es que solo un 11 % del total presentó esta condición. Mientras que un 74 % de las radiografías presentaron terceras molares completamente formadas o en sus 2/3 partes.

En cuanto al estado y número de las raíces que presenta una tercera molar incluida, se encontró que un 15 % poseían una sola raíz, mientras que un 45 % eran multiradiculares pero fusionadas. Este tipo de raíces son las menos complicadas para extraer, una vez no exista otra condición que lo agrave.

Por último se observó que hay varias estructuras anatómicas importantes que se encuentran cercanas a las terceras molares como: el seno maxilar, la tuberosidad maxilar, el canal dentario inferior, el borde basilar del maxilar inferior y la rama mandibular, las cuales deben ser tomadas en cuenta en la planificación del tratamiento.

En el arco superior el seno maxilar fue, según la muestra estudiada, el que se relaciona más frecuentemente con las terceras molares. En cuanto al maxilar inferior el canal dentario es el que mostró mayor relación con las cordales incluidas.

CONCLUSIONES

- Las terceras molares incluidas se presentan, en su mayoría, en mal posición dentro de la cavidad oral, esta mal posición se puede clasificar según su disposición en el plano (mesioangulada-distoangulada-vertical-horizontal-invertida) y según la relación que presenta con la segunda molar (alta-media-baja). Se encontró que la más frecuente es la mesioangulada con un 69.1%, seguida de la distoangulada con un 15.27%. Y respecto a la relación con la segunda molar la posición que prevaleció fue la alta.
- El grado de dificultad de la extracción de terceros molares incluidos se basa en diferentes aspectos tales como la edad del paciente, la anatomía ósea y dental, el estado de formación y la posición que presenta la pieza, el número y la forma de las raíces, la cantidad de hueso y estructuras anatómicas cercanas, la condición periodontal de piezas vecinas, entre otros.
- Para lograr el éxito en la extracción de terceras molares incluidas se debe realizar un plan de tratamiento tomando en cuenta los aspectos antes mencionados, así se prevé cualquier posible complicación.
- La utilización de la radiografía panorámica como medio de diagnóstico en la extracción de terceros molares incluidos es imprescindible, pues ayuda a orientar al odontólogo en la elección de la técnica y protocolo a seguir.

RECOMENDACIONES

- Se recomienda la utilización de la radiografía panorámica para poder establecer un diagnóstico más preciso en el tratamiento de terceras molares incluidas.
- Se sugiere tomar en cuenta la posición de las terceras molares incluidas para evitar complicaciones en la extracción de las mismas.
- Se propone siempre evaluar la relación de estructuras anatómicas adyacentes a la tercera molar incluida a extraer, para poder así tomar las precauciones necesarias.
- Se recomienda la utilización, por parte de los odontólogos generales, de la plantilla propuesta para planificar la extracción de terceras molares incluidas.
- Se plantea la posibilidad de realizar un estudio posterior para determinar la efectividad del instrumento guía dentro del gremio odontológico.

LIMITACIONES

- Existió dificultad para obtener un criterio uniforme entre los investigadores y asesores.
- La revisión de las radiografías panorámicas para poder obtener la muestra fue un poco cansada, ya que muchas de éstas no cumplían con el criterio de inclusión.
- La creación de un instrumento guía sencillo y útil no fue fácil, ya que existen muchos aspectos que deben tomarse en cuenta al examinar una radiografía panorámica.

BIBLIOGRAFÍA

1. Alcántara Marroquín, R.L (1982). **Prevalencia de la mal posición de las terceras molares inferiores en una muestra de estudiantes asistentes a la unidad de salud de la Universidad San Carlos de Guatemala**. Tesis (Lic. Cirujano Dentista). Guatemala: Universidad San Carlos, Facultad de Odontología PP. 7-27.
2. Archer, H. (1975). **Oral and maxillofacial surgery**. 5 ed. Philadelphia: Saunders Company. PP. 36-231.
3. **Cirugía de terceros molares** (2010). (en línea). Consultado el 20 de Ago. 2010. Disponible en: <http://www.portalesmedicos.com/publicaciones/articulos/199/1/Cirugia-de-terceros-molares-incluidos.html>.
4. Hernández Matute, J.F (1974). **Terceras molares incluídas**. Tesis (Lic. Cirujano Dentista). Guatemala: Universidad San Carlos, Facultad de Odontología. PP. 3-50.
5. Herrera Monteagudo, B. (2007). **Manual de tratamiento quirúrgico de las piezas dentales incluídas**. Guatemala: Universitaria. PP. 5-65.
6. Howe, G. (1987). **Cirugía bucal menor**. Trad. José Antonio Ramos, Tercero. México: El Manual Moderno. PP. 82-104.
7. Kruger, G.O (1978). **Cirugía buco-maxilofacial**. Trad. Roberto Jorge Porter. México: 5 ed. Médica Panamericana. PP. 205-207.
8. Laskin, D.M (1988). **Cirugía bucal y maxilofacial**. Trad. Mario Marino. Buenos Aires: Médica Panamericana. PP. 58-107, 679-697.
9. **Maxilar** (2010). (en línea). Consultado el 24 de Ago. 2010. Disponible en: <http://es.wikipedia.org/wiki/Maxilar>.
10. Melgar Yee, I. (1990). **Criterios de evaluación clínica en cirugía para los procedimientos de extracción de terceras molares incluídas y**




frenectomía labial superior. Tesis (Lic. Cirujano Dentista). Guatemala: Universidad San Carlos, Facultad de Odontología. PP. 8-19.

11. **Ortopantomografía** (2010). (en línea). Consultado el 24 de Ago. 2010. Disponible en: <http://apuntes.rincondelvago.com/ortopantomografia.html>.
12. Pedersen, G.W (1988). **Oral surgery**. Philadelphia: Saunders Company. PP. 47-83.
13. Raspall, G. (1997). **Cirugía maxilofacial: patología quirúrgica de la cara, boca, cabeza y cuello**. Madrid: Médica Panamericana. PP. 61-99.
14. **Radiografías dentales** (2010). (en línea). Consultado el 24 de Ago. 2010. Disponible en: <http://www.nlm.nih.gov/medlineplus/spanish/ency/article/003801.htm>.
15. Ríos, G. y Müller, E.A. (1987). **Cirugía bucal: patología, clínica y terapéutica**. 9 ed. Buenos Aires: El Ateneo. PP. 3-42, 211-315, 326-338.
16. Valdeavellano Pinot, R. (1978). **Manual de piezas dentales incluidas**. Guatemala: Universitaria. PP. 3-48.
17. Winter, G.G. (1976). **Impacted mandibular third molar**. St. Louis: American Medical Book. PP. 3-11, 41-42, 101.
18. Zapata Niederheitmann, G. (1981). **El práctico general y la exodoncia de las terceras molares incluidas**. Tesis (Lic. Cirujano Dentista). Guatemala: Universidad San Carlos, Facultad de Odontología. PP. 5-33.



ANEXOS



0 1 2 3

**PLANTILLA PARA DETERMINAR LA POSICIÓN DE LAS TERCERAS
MOLARES INCLUIDAS**

LISTADO DE CÓTEJO PARA REALIZAR UNA CIRUGIA DE TERCEROS MOLARES INCLUIDOS

1. SEXO
 - a. Femenino
 - b. Masculino
2. EDAD
 - a. < 40
 - c. > 60
3. ANATOMIA ÓSEA
 - a. NORMAL
 - c. ENFERMEDAD OSEA AVANZADA O RAREFACCIÓN
4. PRESENCIA O AUSENCIA DE TERCEROS MOLARES INCLUIDOS
 - 1 – 16
 - 32 – 17
5. POSICIÓN DE TERCEROS MOLARES INCLUIDOS
 - a. MA. ALTA
V.ALTA
 - c. MA. BAJA
MD. BAJA
H. / I.
6. ESTADIO DE FORMACIÓN DE LA PIEZA
 - a. COMPLETA
2/3 PIEZA
 - c. SOLO CORONA
7. NUMERO Y FORMA DE LAS RAICES
 - a. MONORADICULAR
MULTIRADICULAR
MULTIFUSIONADA
 - c. MULTIRADICULAR SEPARADA Y CON DILASCERACIÓN RAREFACCIÓN
8. CANTIDAD DE HUESO OCLUSAL Y DISTAL
 - a. SIN HUESO
 - c. MUCHO HUESO DISTAL
MÁS DE 2mm. DE H. OCLUSAL
9. PROXIMIDAD CON ESTRUCTURAS ANATÓMICAS ADYACENTES
 - a. SUPERIORES:
 - i. SENO MAXILAR
 - ii. TUBEROSIDAD
 - b. INFERIORES:
 - i. CANAL DENTARIO
 - ii. BORDE BASILAR
 - iii. RAMA MANDIBULAR
10. CONDICIÓN PERIODONTAL DE PIEZAS VECINAS
 - a. SANA
 - c. PERIODONTITIS MODERADA O SEVERA

**El contenido de esta investigación es única y exclusivamente
responsabilidad del autor**



JEAN CARLO ARMANDO LOPEZ RIOS

FIRMAS



JEAN CARLO ARMANDO LOPEZ RIOS
INVESTIGADOR



Dr. Marvin Lizandro Maas Ibarra
Cirujano Dentista
Asesor



Dr. Estuardo Solís García
Cirujano Maxilofacial
Asesor




Dr. Oscar Aníbal Toracena Monzón
Cirujano Dentista
Primer Revisor
Comisión de Tesis



Dr. Víctor Hugo Lima Sagastume
Cirujano Dentista
Segundo Revisor
Comisión de Tesis

IMPRIMASE:

Vo.Bo.



Carmen Lorena Ordóñez Samayoa de Maas, Ph.D.
Secretaria General de Facultad
Universidad de San Carlos de Guatemala

