

**“ESTADO DEL ESQUELETO METÁLICO DE LAS PRÓTESIS
PARCIALES REMOVIBLES DE CROMO-COBALTO REVALUADAS
EN LA FACULTAD DE ODONTOLOGÍA DE LA UNIVERSIDAD DE
SAN CARLOS DE GUATEMALA DURANTE LOS AÑOS 2012 A 2015”**

Tesis presentada por:

JULIO NORBERTO VÁSQUEZ MÉNDEZ

Ante el tribunal Examinador de la Facultad de Odontología de la Universidad de San Carlos de Guatemala, que practicó el Examen General Público, previo a optar al título de:

CIRUJANO DENTISTA

Nueva Guatemala de la Asunción, Marzo de 2017

**“ESTADO DEL ESQUELETO METÁLICO DE LAS PRÓTESIS
PARCIALES REMOVIBLES DE CROMO-COBALTO REVALUADAS
EN LA FACULTAD DE ODONTOLOGÍA DE LA UNIVERSIDAD DE
SAN CARLOS DE GUATEMALA DURANTE LOS AÑOS 2012 A 2015”**

Tesis presentada por:

JULIO NORBERTO VÁSQUEZ MÉNDEZ

Ante el tribunal Examinador de la Facultad de Odontología de la Universidad de San Carlos de Guatemala, que practicó el Examen General Público, previo a optar al título de:

CIRUJANO DENTISTA

Nueva Guatemala de la Asunción, Marzo de 2017

JUNTA DIRECTIVA DE LA FACULTAD DE ODONTOLOGÍA

Decano:	Dr. Edgar Guillermo Barreda Muralles
Vocal Primero:	Dr. Edwin Oswaldo López Díaz
Vocal Segundo:	Dr. Henry Giovanni Cheesman Mazariegos
Vocal Tercero:	Dr. José Rodolfo Cáceres Grajeda
Vocal Cuarta:	Br. Dulce Kátheryn Michelle Alva Gómez
Vocal Quinto:	Br. Joab Jeremías Vicente Vega
Secretario Académico:	Dr. Julio Rolando Pineda Cordón

TRIBUNAL QUE PRACTICÓ EL EXAMEN GENERAL PÚBLICO

Decano:	Dr. Edgar Guillermo Barreda Muralles
Vocal Primero:	Dr. José Alberto Figueroa Espósito
Vocal Segundo:	Dr. Bruno Manuel Wehncke Azurdia
Vocal Tercero:	Dr. Víctor Hugo Lima Sagastume
Secretario Académico:	Dr. Julio Rolando Pineda Cordón

ACTO QUE DEDICO:

A DIOS: Por permitirme llegar hasta este momento y ser fuente de inspiración en cada día de mi vida. Gracias por proveerme de sabiduría, perseverancia y humildad.

A LA VIRGEN MARÍA: Por ser mi ejemplo de amor, obediencia y sencillez. Gracias por interceder y cuidar mi diario caminar.

A MIS PADRES: M.A. Julio Agustín Vásquez Huitz y Licda. Gretchen Velma Méndez González de Vásquez por su apoyo incondicional, ejemplo, dedicación y ser los motores de mi vida, sin ustedes esto no sería posible. ¡Los Amo! Gracias por hacer de mí un hombre de bien. Mi triunfo es el de ustedes. ¡Lo logramos!

A MIS HERMANOS: Licda. Velma Julissa, Dra. Nancy Lissette y Julio Alejandro por su inmenso amor, apoyo y motivación para seguir adelante.

A MI CUÑADO: Ing. Danilo López por su apoyo y ser como un hermano para mí.

A MIS SOBRINOS: Danilo Caleb y Sara Jimena por ser la alegría de la casa y contagiarme de esa pureza e inocencia.

A MIS ABUELOS: Con mucho cariño para ustedes, un abrazo al cielo.

A TODA MI FAMILIA: Con aprecio. En especial a mis Tías Shen y Magaly Méndez, por su apoyo y consejos.

A MIS AMIGOS: Kevin Castañeda por su apoyo y amistad incondicional de tantos años.

Andrea Meléndez por su apoyo incondicional, consejos, muestras de cariño y afecto a lo largo de esta etapa de mi vida, muchas gracias.

Dra. Rome González, Dra. Marcela Duarte, Javier Peña, Dra. Marta García, Dra. Debora Almaraz, Anthony Aguilera, Dr. Juan Pablo Roca, Boris Diéguez, Pedro Pablo Arroyave, Jorge Marroquín, Dra. Carmen Rivera, Dra. Jessica Carrillo y Javier Alegría; quienes me han acompañado a lo largo de mi carrera y han hecho más agradable mi vida estudiantil.

A MIS PACIENTES: Por su salud bucodental en mí, por su paciencia y muestras de afecto.

A MIS CATEDRÁTICOS: Por compartir todos sus conocimientos y motivarme a apasionarme por esta bendita carrera. En especial al Dr. Linton Grajeda y al Dr. Víctor Hugo Lima por su paciencia y dedicación en mi proceso de enseñanza, gracias por su amistad, consejos y tutoría, siempre los pondré en práctica.

A MIS ASESORES DE TESIS: Dr. Víctor Hugo Lima, Dra. Brenda López y Dra. Valeska Ríos, mis sinceros agradecimientos por la asesoría y voluntad profesional puestos de manifiesto durante el presente trabajo de investigación.

AL JARDÍN INFANTIL LAS RANITAS: Por ser mi primera casa de estudios y acompañarme en mis primeros pasos.

AL COLEGIO SALESIANO DON BOSCO: Por ser la base de mi formación y hacer de mí un buen Cristiano y honrado ciudadano. ¡Ad Astra!, “hacia las estrellas”.

A LA FACULTAD DE ODONTOLOGÍA: Por brindarme las herramientas necesarias para poder ejercer esta hermosa carrera y permitirme atender a mis primeros pacientes.

A LA UNIVERSIDAD DE SAN CARLOS DE GUATEMALA: Por ser mi casa de estudios superiores y permitirme el privilegio de ser un egresado de la misma.

A MI PATRIA GUATEMALA: País de la eterna primavera, por ser el lugar en donde quiero explotar mi potencial profesional.

AL HOSPITAL DE LA FAMILIA Y NUEVO PROGRESO, SAN MARCOS: Por permitirme hacer mi práctica profesional supervisada como parte de mi formación académica. Gracias por tantas experiencias y momentos inolvidables.

A LA COMUNIDAD JESÚS MARÍA: Por ser el alimento de mi fe y permitir mi intimidad con Dios durante tantos años.

A TODOS los que directa e indirectamente contribuyeron a este triunfo alcanzado.

A USTED: Con respeto y admiración, por acompañarme en este momento tan importante.

TESIS QUE DEDICO:

A DIOS: Por permitirme soñar despierto, siempre has estado a mi lado y nunca has perdido la fe en mí. Gracias por volver tu mirada hacia mí, cuando creí que esto nunca iba a ser posible, me regalaste nuevas fuerzas y me diste una nueva oportunidad.

A MIS PADRES: Por ser los pilares fundamentales y colmarme de amor, motivación, y ejemplo para poder alcanzar esta meta tan anhelada. Sus constantes oraciones y consejos me han llevado a dar un paso más en mi vida profesional. Y hoy juntos con satisfacción podemos compartir este triunfo.

A MI HERMANA: Dra. Nancy Vásquez por fomentarme la pasión por la estomatología, su apoyo constante y ser un ejemplo a seguir.

A MI COMPAÑERA DE TESIS: Andrea Meléndez por su entusiasmo y apoyo incondicional durante todo el proceso de esta investigación.

A MIS ASESORES: Dr. Víctor Hugo Lima
Dra. Brenda López
Dra. Valeska Ríos

A MIS REVISORES: Dra. Mariela Orozco
Dra. Miriam Samayoa
Dr. Bruno Wehncke
Dr. Robin Hernández
Dr. Julio Pineda

A LA FACULTAD DE ODONTOLOGÍA

A LA UNIVERSIDAD DE SAN CARLOS DE GUATEMALA

HONORABLE TRIBUNAL EXAMINADOR:

Tengo el honor de someter a su consideración mi trabajo de tesis titulado: **“ESTADO DEL ESQUELETO METÁLICO DE LAS PRÓTESIS PARCIALES REMOVIBLES DE CROMO-COBALTO REVALUADAS EN LA FACULTAD DE ODONTOLOGÍA DE LA UNIVERSIDAD DE SAN CARLOS DE GUATEMALA DURANTE LOS AÑOS 2012 A 2015”**, conforme lo demandan los estatutos de la Facultad de Odontología de la Universidad de San Carlos de Guatemala, previo a optar al título de:

CIRUJANO DENTISTA

Y ustedes distinguidos miembros del Honorable Tribunal Examinador, reciban mis más altas muestras de consideración y respeto.

CONTENIDO

	Página
I. SUMARIO.....	1
II. INTRODUCCIÓN.....	2
III. PLANTEAMIENTO DEL PROBLEMA.....	3
IV. JUSTIFICACIÓN.....	5
V. ANTECEDENTES.....	6
VI. REVISIÓN DE LITERATURA.....	7
VII. OBJETIVOS.....	28
General	
Específicos	
VIII. VARIABLES Y DEFINICIÓN.....	29
IX. METODOLOGÍA.....	33
X. ÉTICA EN INVESTIGACIÓN.....	37
XI. RESULTADOS.....	38
XII. ANÁLISIS Y DISCUSIÓN DE RESULTADOS.....	46
XIII. CONCLUSIONES.....	48
XIV. RECOMENDACIONES.....	49
XV. LIMITACIONES.....	50
XVI. REFERENCIAS BIBLIOGRÁFICAS.....	51
XVII. ANEXOS.....	52

I. SUMARIO

La prótesis parcial removible es uno de los métodos de restauración de rebordes parcialmente edéntulos más económico para la población. En la sociedad guatemalteca existe deficiencia de cultura de prevención en salud bucal, lo cual conlleva a la pérdida temprana de piezas dentales permanentes, incrementando así los índices de personas edéntulas dentro de la población que son tratadas con este tipo de prótesis.

El objetivo de esta investigación fue determinar el estado del esqueleto metálico de las prótesis parciales removibles de cromo-cobalto entregadas en la Facultad de Odontología de la Universidad de San Carlos de Guatemala y que fueron revaluadas durante los años 2012 a 2015.

Se recolectó la información de 252 fichas de revaluación de prótesis parciales removibles, de ellas se obtuvo una muestra representativa de 70, se ingresaron los datos a una tabla de recolección y se analizó la información obteniendo los siguientes resultados:

De los pacientes revaluados el 77.14% pertenece al sexo femenino. El 75.71% de las prótesis restauran el maxilar inferior. Los conectores mayores más frecuentes fueron la placa lingual con un 48.57% seguido de la barra lingual con un 24.28%. Los brazos son los componentes del esqueleto metálico que presentan con mayor frecuencia desadaptación.

El 48.57% de los esqueletos metálicos de las prótesis parciales removibles de cromo-cobalto que fueron revaluadas durante los años 2012 a 2015 reportaron un estado bueno según la clasificación utilizada en la ficha de revaluación de prótesis parcial removible de cromo-cobalto.

II. INTRODUCCIÓN

Existen diversas modalidades terapéuticas para la restauración de rebordes parcialmente edéntulos, dentro de éstas podemos mencionar: implantes, prótesis parcial fija y prótesis parcial removible. Cuando las primeras dos no están indicadas, la prótesis parcial removible es el tratamiento ideal. Sin embargo, aunque es un excelente medio para reemplazar dientes perdidos, también puede afectar seriamente a las piezas dentales remanentes, por los posibles efectos de palanca que ejerce sobre la estructura dentaria cuando no se diseña adecuadamente.

Los dos objetivos principales del tratamiento con prótesis parcial removible son la preservación de los dientes remanentes y la maximización de la función del sistema masticatorio. Es por ello que este estudio tuvo como propósito determinar la calidad del esqueleto metálico de las prótesis parciales removibles de cromo-cobalto que se entregaron a los pacientes atendidos en las Clínicas de la Facultad de Odontología de la Universidad de San Carlos de Guatemala durante los años 2012 a 2015, para obtener retroalimentación por medio de la información recaudada y mejorar la atención brindada.

III. PLANTEAMIENTO DEL PROBLEMA

La Prostodoncia es la rama de la Odontología que se dedica al reemplazo de piezas dentales y tejidos bucales para brindar al paciente condiciones biológicas, funcionales y estéticas que favorezcan el mantenimiento integral de la salud. (2)

En la población guatemalteca no existe una cultura de prevención en salud bucal, lo cual tiene como consecuencia altos índices de caries y enfermedad periodontal que desencadenan la pérdida de piezas dentales.

Debido al alto costo que representa el reemplazo de los dientes ausentes con implantes o prostodoncia fija, las personas optan por prótesis removibles completas o parciales, las cuales resultan ser más económicas y accesibles para la población.

La Facultad de Odontología de la Universidad de San Carlos de Guatemala cumple una función muy importante dentro de la sociedad guatemalteca, ya que brinda a través de sus estudiantes todo tipo de tratamientos dentales para la rehabilitación bucal completa del paciente, dentro de ellos, prótesis parciales removibles de cromo-cobalto. Las bases metálicas de cromo-cobalto constituyen el material de elección para la confección de la mayoría de prótesis parciales removibles. La aleación metálica debe tener propiedades de resistencia y rigidez, sin comprometer el volumen y el peso de la estructura para no causar incomodidad al paciente. Es por ello que las aleaciones a base de metales nobles como el oro no son convenientes para este fin, ya que su módulo de elasticidad no es tan elevado como para utilizarse en espesores delgados que no comprometan su rigidez final. Por el contrario, las aleaciones no nobles con cromo en su composición poseen un módulo elástico que es aproximadamente el doble del de las aleaciones de oro y su densidad representa la mitad de éstas, lo cual resulta en prótesis delgadas y livianas que el paciente tolera mejor. (1, 4,7)

El esqueleto metálico de una prótesis parcial removible está compuesto por: un conector mayor, conectores menores, retenedores directos e indirectos y apoyos, los cuales deben cumplir con ciertos parámetros que permitan el desarrollo adecuado de las funciones biomecánicas.

El esqueleto metálico de la prótesis parcial removible está sujeto a diversas situaciones para que sea exitoso, empezando porque el operador debe realizar el mejor diseño según el caso a rehabilitar, luego para que este se conserve en buen estado también hay factores que influyen para que se mantenga en adecuadas condiciones como: mal uso por

parte del paciente, como botar la prótesis, no limpiarla, el tiempo que tiene el paciente de tener la prótesis, debido a que estas deben ser reemplazadas por lo menos en los primeros 2 a 5 años de uso, puede haber fracturas en alguno de los componentes del esqueleto metálico, ya sea por un inadecuado grosor del metal o por mal uso del paciente, pueden haber desadaptaciones en la prótesis a través del tiempo ya sea porque el paciente tenga cambios en su constitución como bajar de peso por diabetes, etc. o porque alguna de las piezas pilares presente movilidad o caries y sea necesaria una nueva restauración o llegar hasta la extracción de la misma.

Es por ello que este estudio tiene la finalidad de aportar información y dar respuesta a las siguientes interrogantes:

¿Cuál es el estado de la estructura metálica de las prótesis parciales removibles de cromo-cobalto revaluadas durante el período 2012 a 2015 de acuerdo a la calidad de buena o deficiente?

¿Cuál es el estado en el que se encuentra el conector mayor; clasificando éste como: bueno, deficiente o fracturado?

¿Cuál es el estado de los conectores menores con respecto a su condición: bueno, deficiente o fracturado?

¿Cuál es el estado de los brazos, topes y placas guía de los retenedores directos; se encuentran: adaptados, desadaptados o fracturados?

¿Cuál es el estado de los retenedores indirectos y rejillas de retención con respecto a la calidad: bueno, deficiente o fracturado?

IV. JUSTIFICACIÓN

Es de suma importancia saber el estado en el que se encuentra el esqueleto metálico de una prótesis parcial removible de cromo-cobalto, ya que éste descansa sobre piezas dentales naturales remanentes y tejidos blandos que pueden verse afectados por una inadecuada planificación del diseño o mal estado de la estructura metálica.

La realización de este estudio permitirá la retroalimentación, tanto para el personal docente como para el estudiante que inicia el aprendizaje de la disciplina de Prótesis Parcial Removible.

La recolección de datos que se ha realizado a lo largo de los años 2012 a 2015 acerca del esqueleto metálico permitirá obtener conclusiones que ayuden a orientar la búsqueda de los errores más comunes en las prótesis realizadas, así como también identificar los factores que están contribuyendo al éxito de las mismas.

Así mismo, la información obtenida de este estudio puede compartirse con los profesionales, estudiantes y laboratorios dentales para retroalimentar al personal en cuanto a la elaboración de las estructuras metálicas y disminuir así el índice de errores para lograr el mayor número de tratamientos satisfactorios y funcionales.

El presente estudio tuvo la necesidad de emplear dos investigadores debido al volumen de fichas de reevaluación de prótesis parcial removible de cromo-cobalto recolectadas durante el período 2012 a 2015 (252 fichas); al multiplicar el número de fichas por el número de variables e indicadores de cada una de ellas se obtenía una gran cantidad de datos para su tabulación, interpretación y análisis. Es por ello que los investigadores a cargo del presente estudio son: Andrea Alejandra Meléndez Veliz y Julio Norberto Vásquez Méndez.

V. ANTECEDENTES

En el año 1990 la Doctora Astrid Anabella Cordero Ramos, egresada de la Facultad de Odontología de la Universidad de San Carlos de Guatemala, realizó un estudio que se tituló “Evaluación de los tratamientos de prótesis parcial removible realizados en las Clínicas Intramurales de la Facultad de Odontología de la Universidad de San Carlos de Guatemala de 1983 a 1988”.⁽⁵⁾

Se revaluaron 59 prótesis parciales removibles, los resultados de este estudio revelaron que:

- La mayoría de pacientes corresponden al sexo femenino.
- El mayor número de prótesis evaluadas fueron Clase I inferior, seguido de Clase IV superior, Clase II superior y por último Clase III superior, todas correspondientes a la clasificación de Kennedy.
- Se encontraron 47 prótesis con una clasificación “aceptable” de la estructura metálica y 12 “deficientes”.
- En cuanto a los descansos, 48 prótesis “aceptables” y 11 “deficientes”.
- Otro aspecto evaluado fue el ajuste de los conectores, en los cuales 50 prótesis presentaron conectores “aceptables” y 9 “deficientes”.
- En cuanto a fractura de ganchos y conectores, en el estudio únicamente se reportaron 9 prótesis.⁽⁵⁾

En el año 2012 los docentes de la disciplina de Prótesis Parcial Removible elaboraron un instrumento de reevaluación, con el objetivo de recabar información acerca del estado de las prótesis parciales removibles de cromo-cobalto que fueron entregadas en el año 2011. Desde entonces, se cita a los pacientes que han cumplido un año a partir de la fecha de entrega de la prótesis para evaluar el estado en el que se encuentra su prótesis.

VI. REVISIÓN DE LITERATURA

Una prótesis dental parcial removible debe estar diseñada de tal manera que pueda ser convenientemente retirada de la boca y reinsertada por el mismo paciente. A pesar de las desventajas que puede tener este tipo de prótesis, su bajo costo y el menor tiempo que se requiere para su confección son factores que influyen en su demanda.

La prótesis parcial removible puede afectar las estructuras bucales de diversas formas, es un tratamiento en el cual los errores de omisión o comisión pueden causar graves consecuencias o fracasar por completo.

1. Clasificación de los maxilares parcialmente edéntulos ^(3,7)

Es conveniente agrupar los tipos de combinaciones de arcadas parcialmente edéntulas más frecuentes y clasificarlas para facilitar el manejo de los pacientes.

Recientemente se ha propuesto una clasificación basada en criterios diagnósticos con la finalidad de facilitar los tratamientos. Para ello existen 4 categorías diagnósticas a tomar en cuenta:

- Localización y extensión de las áreas edéntulas.
- Estado de las piezas pilares.
- Características oclusales.
- Características de la cresta ósea residual.

Para que un método de clasificación sea aceptable debe satisfacer los siguientes requisitos:

1. Permitir que el tipo de arcada se pueda representar de manera visual.
2. Permitir la diferenciación entre dentaduras parciales dentosoportadas y dentomucosoportadas.
3. Aceptada universalmente.

Es por ello que el método de clasificación más conocido y aceptado fue propuesto por Kennedy, Cummer y Bailyn.

1.1 Clasificación de Kennedy ^(2,3)

En 1925 el Doctor Edward Kennedy dividió las arcadas en 4 tipos básicos a los que agregó modificaciones, las áreas edéntulas, que presentan alguna diferencia respecto a las clases básicas. La clasificación quedó así:

Clase I: Áreas edéntulas bilaterales posteriores a piezas naturales.

Clase II: Área edéntula unilateral posterior a piezas naturales remanentes.

Clase III: Área edéntula unilateral con piezas naturales remanentes delante o detrás del área edéntula.

Clase IV: Área edéntula única bilateral (atravesando la línea media), anterior a piezas naturales remanentes.

1.1.1 Reglas de Applegate aplicables a la clasificación de Kennedy

Applegate aportó 8 reglas que pueden aplicarse al método de Kennedy debido a que éste es de difícil aplicación en cada situación si no se siguen ciertas reglas.

Regla 1: Establecer la clasificación después de realizar extracciones de las piezas que pueden alterar la clasificación original.

Regla 2: Si se perdió un tercer molar y no se ha reemplazado, no tomarse en cuenta en la clasificación.

Regla 3: Si existe un tercer molar y será usado como pilar, tomarse en cuenta en la clasificación.

Regla 4: Si se pierde un segundo molar y no se reemplaza, no tenerse en cuenta en la clasificación.

Regla 5: El área edéntula más posterior es la que dicta la clasificación.

Regla 6: Las áreas edéntulas que no dicten la clasificación serán tomadas como **modificaciones** y son designadas por un número.

Regla 7: La extensión de las modificaciones no se tiene en cuenta, únicamente el número de áreas edéntulas adicionales.

Regla 8: No existen modificaciones en las arcadas clase IV.

2. Esqueleto metálico de una prótesis parcial removible de cromo-cobalto (7,12)

Las bases de la prótesis parcial removible pueden ser de acrílico, metal o una combinación de ambos. Debido a las demandas funcionales de las prótesis dentosoportadas, la selección del material no se considera tan importante como la restauración de los dientes y de los tejidos que van a soportarla; un factor importante que contribuye a la selección del material para la base a extensión distal, es el potencial de cambio en la forma del reborde alveolar residual, debido a la necesidad de un rebase posterior, por lo que el material de elección para estas situaciones es aquel que sea fácilmente corregible y generalmente es el acrílico.

Las bases metálicas constituyen el material de elección para la confección de la mayoría de prótesis parciales removibles. La aleación metálica debe tener propiedades de resistencia y rigidez, sin comprometer el volumen y el peso de la estructura para no causar incomodidad al paciente. Una desventaja de las prótesis parciales de oro colado es que se necesita aumentar el grosor para conseguir la rigidez requerida, con el inconveniente de incrementar el peso y por consiguiente el costo. Es por ello que las aleaciones a base de metales nobles como el oro no son convenientes para este fin, ya que su módulo de elasticidad no es tan elevado como para utilizarse en espesores delgados que no comprometan su rigidez final.

Por el contrario, las aleaciones no nobles con cromo en su composición poseen un módulo elástico que es aproximadamente el doble del de las aleaciones de oro y su densidad representa la mitad de éstas, lo cual resulta en prótesis delgadas y livianas que el paciente tolera mejor.

3. Partes de una prótesis parcial removible de cromo-cobalto y sus funciones

Para proveer una técnica sistemática al tratamiento con prótesis parciales removibles de cromo-cobalto, es de suma importancia conocer cada uno de sus componentes y la función que desempeñan tanto en conjunto como individualmente; estos componentes son:

- Conector mayor
- Conectores menores
- Topes oclusales
- Placas proximales
- Retenedores
- Bases protésicas

3.1 Conectores mayores (1,2,7)

Es la unidad de la dentadura parcial en la que están acopladas directa o indirectamente las partes restantes de la prótesis. Este componente proporciona asimismo la estabilidad cruzada que se opone al desplazamiento provocado por el estrés funcional. La falta de rigidez del conector mayor puede lesionar el soporte periodontal de los dientes pilares, herir la mucosa residual y comprimir los tejidos subyacentes.

En la localización de los conectores mayores se deben tener en cuenta los siguientes principios en el diseño, lo cual es total responsabilidad del profesional:

1. Estar alejados de los tejidos móviles.
2. Evitar la compresión de los tejidos gingivales.
3. Durante su inserción y remoción se deben evitar las prominencias óseas y de los tejidos blandos.
4. Aliviar las áreas en contacto con el conector mayor para evitar su enclavamiento en zonas de posible interferencia (torus y rafe palatinos prominentes).
5. Los conectores mayores se deben colocar y aliviar para evitar la compresión de tejidos durante movimientos de rotación cuando existen extensiones distales.

Los conectores mayores según el maxilar que ocupan se clasifican en:

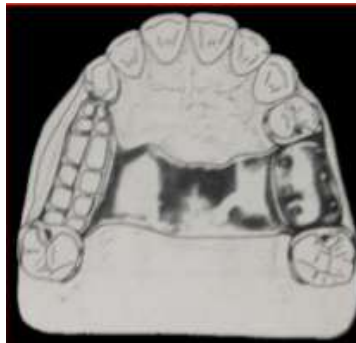- Conectores mayores superiores
- Conectores mayores inferiores

3.1.1 Conectores mayores superiores (1,2,3,10)

En el maxilar los conectores mayores pueden ser diseñados de modo que sus bordes se pueden colocar bastante lejos de los tejidos gingivales. Ya que las condiciones estructurales de los tejidos del paladar reúnen los requisitos adecuados para la colocación del conector debido a la existencia de un tejido conectivo submucoso firme y una circulación sanguínea que discurre a la profundidad adecuada.

Existen 6 tipos de conectores mayores superiores:

3.1.1.1. Banda palatina simple: Utilizada en prótesis bilaterales dentosoportadas, aunque los espacios edéntulos sean cortos pueden quedar conectados con una banda palatina ancha, especialmente si las áreas edéntulas están colocadas posteriormente. Debido a la acción de palanca y de torsión, este conector no debe utilizarse cuando existen bases de extensión distal. Diseño más común en clases III de Kennedy.



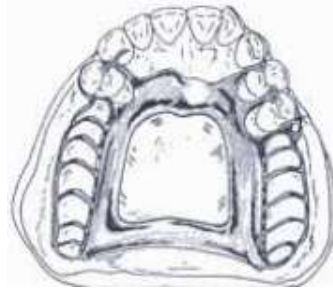Tomado de: <https://pt.slideshare.net/juan2188/conectores-mayores-60206204>

3.1.1.2. Combinación de una banda palatina anterior y otra posterior:

Clasificado como conector no rígido. La combinación anterior y posterior se puede emplear en casi todos los diseños de prótesis maxilares. La banda palatina posterior debe tener un ancho mínimo de 8mm. Los conectores de la banda se deben colocar lo

más lejos posible para evitar interferencias con la lengua pero por delante de la línea que divide el paladar duro del blando.

Está contraindicado en torus palatinos inoperables que se extiendan posteriormente al paladar blando. Es más frecuente en clases II y IV de Kennedy.



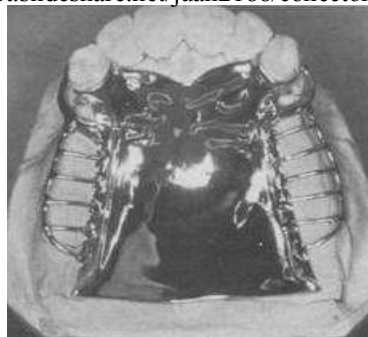
Tomado de: <https://pt.slideshare.net/juan2188/conectores-mayores-60206204>

3.1.1.3. Placa palatina: Tipo de cobertura ancha y delgada que se extiende sobre la mitad o más del paladar duro. Este conector en forma de réplica anatómica tiene varias ventajas potenciales:

1. Permite emplear una placa metálica uniformemente delgada que reproduce fielmente los contornos anatómicos del paladar. Esto permite la aceptación más rápida de la lengua y de los tejidos subyacentes.
2. La ondulación de la réplica anatómica añade resistencia y permite un colado más delgado con una resistencia adecuada.
3. Por su íntimo contacto, la tensión superficial entre el metal y los tejidos proporciona mayor retención a la prótesis.

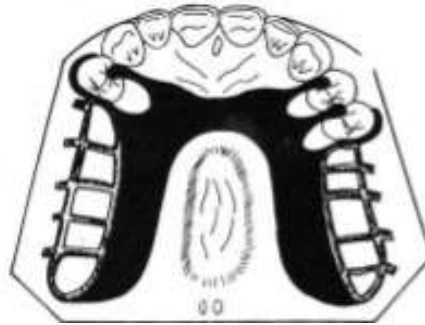
Se emplea sobre todo en clases I de Kennedy donde el canino o el primer premolar son el último pilar, especialmente si la cresta residual ha sufrido una reabsorción vertical excesiva y puede colocarse por delante del sellado palatino posterior.

Tomado de: <https://pt.slideshare.net/juan2188/conectores-mayores-60206204>



3.1.1.4. Placa palatina en forma de U o herradura: El menos indicado como conector palatino mayor y nunca se debe emplear arbitrariamente. Únicamente oportuno cuando existe un torus palatino inoperable y se deben reemplazar dientes anteriores.

La mayoría de conectores en forma de U fallan en provocar irritación gingival y daño periodontal de los dientes adyacentes.

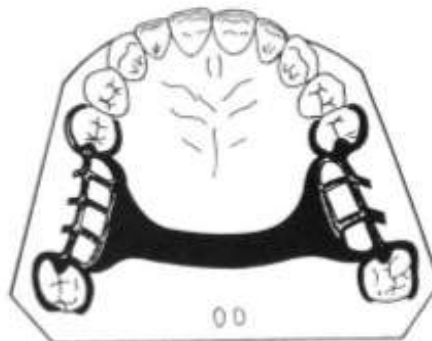

Tomado de: <https://pt.slideshare.net/juan2188/conectores-mayores-60206204>

3.1.1.5. Barra palatina simple: Se diferencia de la Banda Palatina por la anchura, ya que es menor de 8mm. Es de los conectores mayores palatinos más empleados.

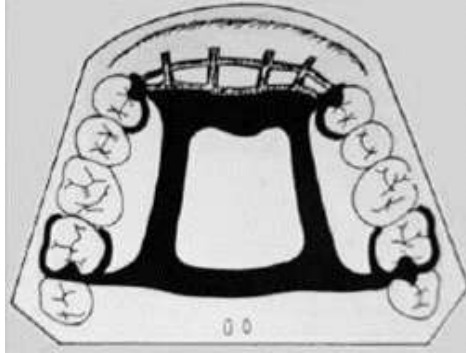
Las dentaduras parciales con barra palatina simple; acostumbran ser demasiado delgadas y flexibles, o demasiado voluminosas y molestas para la lengua.

La elección entre la barra palatina simple o la banda palatina depende del tamaño de las áreas de soporte de la dentadura que se deben conectar, y de si el conector único que las debe unir se puede hacer suficientemente rígido y poco voluminoso.



Tomado de: <https://pt.slideshare.net/juan2188/conectores-mayores-60206204>

3.1.1.6. Barra palatina anteroposterior: Estructuralmente presenta las mismas desventajas que la barra palatina simple. Para conseguir bastante rigidez, soporte y estabilidad necesaria debe ser demasiado gruesa, pero esta característica hace que se obstaculicen las funciones de la lengua.



Tomado de: <https://pt.slideshare.net/juan2188/conectores-mayores-60206204>

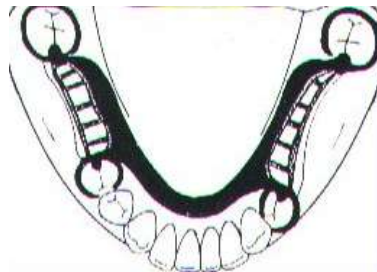
3.1.2 Conectores mayores inferiores (1,3,7)

La barra lingual y la placa lingual son los conectores mayores empleados con más frecuencia en las dentaduras parciales removibles mandibulares.

Existen 6 tipos:

3.1.2.1. Barra lingual: Posee forma básica de media pera, situado sobre tejidos móviles y lo más separado posible de tejidos gingivales. El conector mayor se debe contornear de forma que no presente bordes afilados, que lesionen la lengua ni líneas angulosas que molesten.

No debe tener una altura menor a los 5 mm y está indicada cuando el espacio entre el margen gingival y el piso de boca es mayor a los 8 mm.

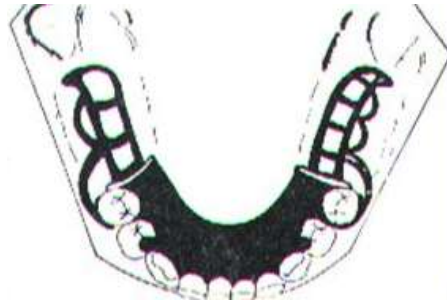


Tomado de: <https://pt.slideshare.net/juan2188/conectores-mayores-60206204>

3.1.2.2. Placa lingual: Debe ser construida tan delgada como sea posible y debe seguir el contorno de piezas y troneras. Todos los cuellos gingivales y pliegues mucosos profundos se deben bloquear paralelamente a la vía de inserción para evitar la irritación de la encía y el efecto de cuña entre los dientes.

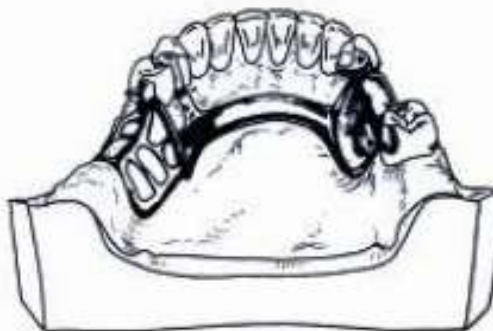
Está indicada:

1. Cuando el espacio entre el margen gingival y el piso de boca en ligera elevación es inferior a 8 mm.
2. En clase I, cuando las crestas residuales han sufrido reabsorción vertical excesiva.
3. Para la estabilización periodontal de dientes debilitados, la ferulización puede ser valiosa si se emplean apoyos bien diseñados en dientes vecinos firmes.



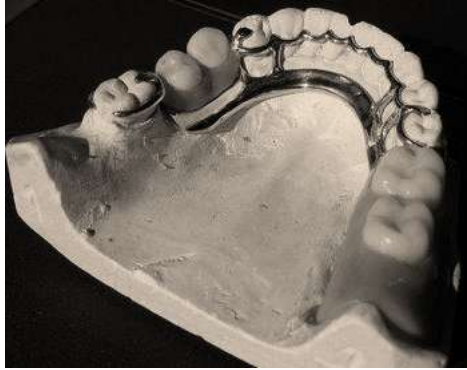Tomado de: <https://pt.slideshare.net/juan2188/conectores-mayores-60206204>

3.1.2.3. Barra sublingual: Indicada cuando la altura del piso de boca no permite colocar el borde superior de la barra a menos de 4mm por debajo del margen gingival libre. Tiene la misma forma que la barra lingual corriente y se coloca más abajo y atrás, quedando sobre la parte anterior del piso de boca y paralela al mismo. Está contraindicado cuando existe presencia de torus mandibulares.



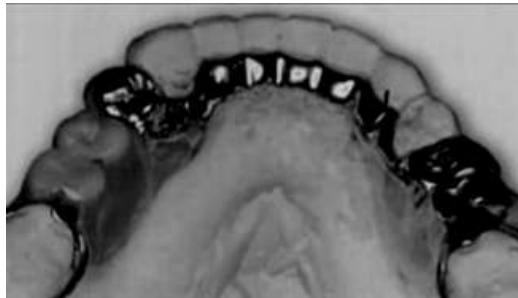Tomado de: <https://pt.slideshare.net/juan2188/conectores-mayores-60206204>

3.1.2.4. Barra lingual con barra cingular (Banda continua): Cuando el alineamiento axial de los dientes anteriores obliga a bloquear excesivamente los espacios retentivos, pero existe una distancia mayor a los 8mm entre el espacio del margen gingival y el piso de boca en ligera elevación, éste es el conector indicado.



Tomado de: <https://pt.slideshare.net/juan2188/conectores-mayores-60206204>

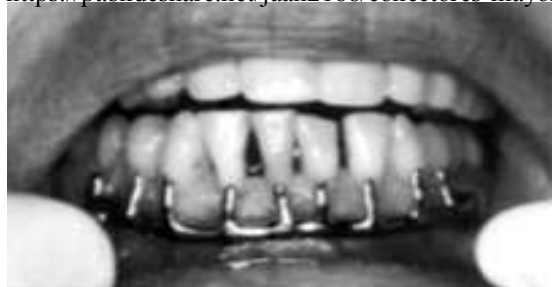3.1.2.5. Barra cingular (Banda continua): Indicada cuando es seleccionada una placa lingual como conector mayor, pero el alineamiento axial de los dientes anteriores obliga a bloquear excesivamente los espacios retentivos.



Tomado de: <https://pt.slideshare.net/juan2188/conectores-mayores-60206204>

3.1.2.6. Barra vestibular: Indicada cuando existen dientes inclinados lingualmente o existen zonas muy retentivas que exigirían extensas restauraciones con coronas, también cuando existen casos de torus que impiden la colocación de una barra lingual. Se debe de evitar este tipo de conector en lo posible.

Tomado de: <https://pt.slideshare.net/juan2188/conectores-mayores-60206204>



3.2 Conectores menores (2,3)

Son los componentes que se encargan de enlazar el conector mayor o la base de la dentadura con los restantes componentes de la prótesis, como los retenedores circunferenciales o ganchos, retenedores indirectos, apoyos oclusales y cingulares.

Transfieren las cargas funcionales a los dientes pilares en los que se apoyan y transmiten las fuerzas aplicadas a cualquiera de los elementos de la prótesis parcial removible, al conector mayor y a los tejidos blandos que le rodean.

3.2.1 Tipos, formas y localización de los conectores menores

3.2.1.1 Conectores menores que unen el gancho con el conector mayor: Debe ser rígido debido a que soporta el componente activo de la dentadura parcial. También soporta el componente de la prótesis que evita el movimiento vertical hacia los tejidos, el cual es el tope. Deben poseer suficiente espesor para lograr rigidez, pero a su vez estar lo suficientemente disimulados para no interferir con la lengua.

La mayoría de los conectores menores que soportan a los ganchos se localizan en la superficie proximal adyacente a los dientes de la zona edéntula, con una configuración ancha bucolingual y delgada mesiodistal.

3.2.1.2 Conectores menores que unen los retenedores indirectos y topes auxiliares al conector mayor: Generalmente proceden del conector mayor, deben salir en un ángulo recto, pero con una línea curva y no una conexión angular. Se diseñan para descansar en el espacio interproximal para disimular su grosor tanto como sea posible.

3.2.1.3 Conectores menores que unen la base con el conector mayor: Pueden ser de confección en forma de reja, de confección en forma de red y en bolillas, alambres o cabezas de alfiler.

Éstos deben ser suficientemente fuertes para anclar en forma segura la base de la dentadura, ser rígidos para resistir la fractura o flexión y no deben interferir, tanto como sea posible, con el posicionamiento de los dientes artificiales.

- **Forma de reja:** consiste en dos rodetes de metal, de calibre 12 a 16, que se extienden longitudinalmente sobre el reborde edéntulo. Este conector menor se utiliza cuando hay que reemplazar varios dientes; estudios han mostrado que otorga la mayor retención del acrílico a la base de la dentadura parcial. También es el más fácil de rebasar o rellenar si se produce resorción del reborde alveolar.
- **Forma de red:** consiste en una fina capa de metal con múltiples orificios que se extiende sobre el reborde residual. Se utiliza cuando se reemplazan varios dientes. La principal desventaja es el empacado de acrílico, debido a que es necesaria mayor presión para forzarlo por los orificios, por lo que no se une tan fuertemente a la base de la dentadura.
- **Base metálica con bolitas, alambre o cabezas de alfiler como retención:** El metal se coloca directamente en el reborde y las proyecciones se utilizan para detener el acrílico y los dientes artificiales. Este se utiliza principalmente en segmentos dentosoportados debido a su dificultad para rebasarlo.

3.3 Topes oclusales ^(3,7,8)

Son la porción de la prótesis parcial removible que se localizan en una superficie dental denominada lecho o descanso, brindando principalmente apoyo vertical. Estos deben ser positivos y dirigir las fuerzas funcionales en el eje longitudinal del diente, con lo cual también se consigue:

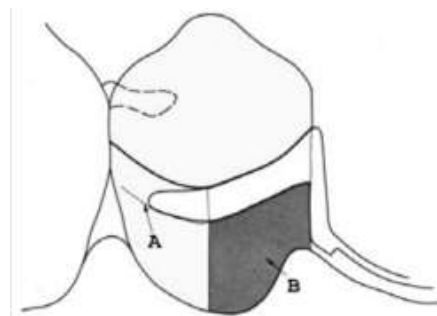
- Mantener relaciones oclusales estables, ya que éstos evitan el enclavamiento de la prótesis, lo cual contribuye a la estabilidad vertical.
- Prevenir la compresión de tejidos blandos.
- Dirigir y distribuir las cargas oclusales a los pilares.

3.4 Placas proximales (8)

Planos metálicos colados en la prótesis que se acoplan a los planos guías. Actúan como elemento retentivo friccional con el plano guía. Además protegen al margen gingival y las papilas contra la impacción alimentaria a través de la adaptación de las placas guía en la unión del tejido y el diente.

La placa proximal ideada por Kratochvil abarca desde oclusal hasta gingival, en íntimo contacto con el diente. El metal se extiende 2-3 mm desde la base de la placa proximal sobre la mucosa del reborde residual.

El inconveniente que presentaba es que era muy larga y estaba en contacto íntimo con el diente, con lo cual se eliminaba casi totalmente la posibilidad de rotación de la prótesis parcial removible a extremo libre, produciendo fuerzas laterales destructivas y de torsión sobre el pilar.

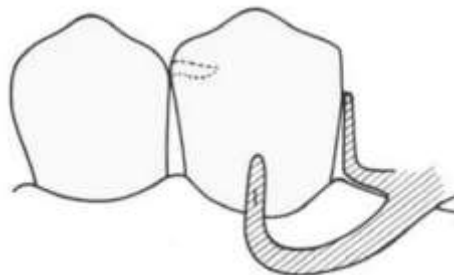


Tomado de: www.actaodontologica.com/ediciones/1999/1/disenio_protesis_parciales_removibles.asp

Krol mejoró el diseño de la placa proximal presentada por Kratochvil; el plano guía posee de 2-3 mm de altura de oclusal a gingival, se localiza en el tercio oclusal de la superficie proximal. La placa proximal tiene un contacto de 1 mm en la parte inferior del plano guía. No hay contacto de la parte inferior de la placa proximal con el reborde residual.

La flexión del pilar se previene debido a que se mantiene un espacio debajo del plano guía, dentro del cual la placa proximal permite la rotación de la base.

Tomado de: www.actaodontologica.com/ediciones/1999/1/disenio_protesis_parciales_removibles.asp



3.5 Retenedores (2,3,7)

Un retenedor es cualquier parte de la prótesis que está en contacto con los dientes y que ayuda a prevenir su desalajo. Estos son clasificados como Directos de la siguiente forma:

3.5.1 Retenedores directos

Componente que contacta al diente pilar y resiste las fuerzas que se aplican evitando que la prótesis parcial removible se desaloje.

Existen dos tipos de retenedores directos que actualmente se utilizan, los extracoronales y los intracoronales.

3.5.1.1 Retenedores extracoronales: El retenedor extracoronar o gancho opera bajo el principio de la resistencia del metal a la deformación. Está diseñado de tal forma que la punta de cada uno esté localizada en una retención

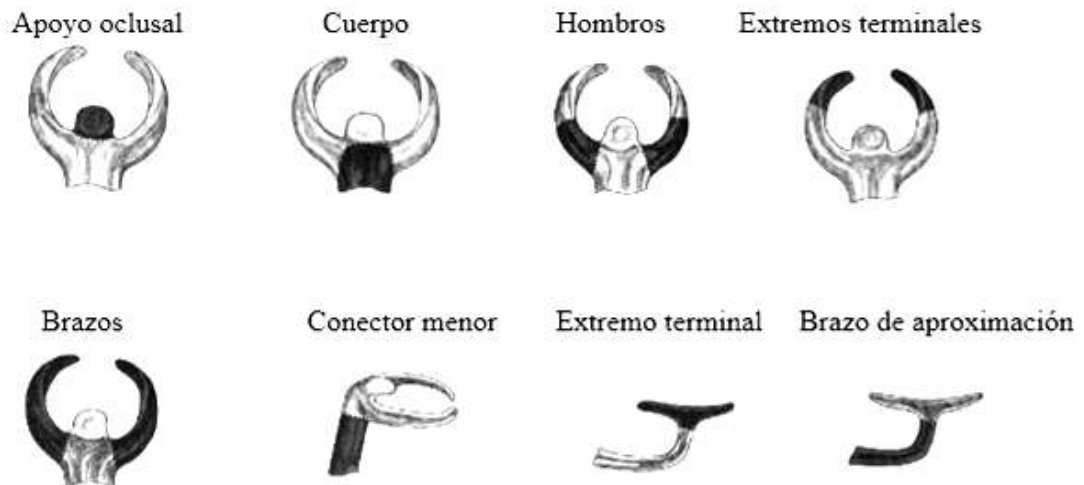
Todo retenedor extracoronar debe cumplir con el principio básico del diseño de retenedores, los cuales deben abarcar 270° del perímetro mayor de la corona del diente, cuando se utilizan brazos circunferenciales. Existen dos categorías básicas de retenedores directos extracoronales:

- **Circunferenciales o de Akers:** Presenta dos brazos que parcialmente circundan al diente pilar. Los brazos, con la excepción de la punta terminal del brazo retentivo, están localizados en la parte oclusal a la altura de la línea de máximo contorno. Está indicado en prótesis parcial o totalmente dentosoportadas debido a su capacidad de retención y estabilización.
- **De barra, de proyección vertical o de Roach:** Es una extensión de la estructura de la dentadura parcial que se proyecta desde la mucosa, cruza el margen gingival del diente pilar y llega a la zona retentiva por debajo del contorno mayor del diente, en dirección cervico-oclusal. Se utiliza tanto en prótesis dentosoportadas como en dentomucosoportadas, ya que le permite a

esta última, cierto grado de movimiento rotacional hacia el tejido sin ejercer torque sobre el pilar.

- **Retenedor combinado:** tipo de retenedor circunferencial; su brazo retentivo es de alambre contorneado, lo cual lo hace más flexible que uno colado. El brazo reciprocador debe ser rígido para contrarrestar las fuerzas generadas por el alambre contorneado flexible; por lo tanto, se confecciona colado.

El retenedor presenta los siguientes componentes:



Tomado de: www.slideshare.net/mobile/alexisvelasquez501/protesis-parcial-removible-68047749

4. Criterios de evaluación de los componentes de una prótesis parcial removible de cromo-cobalto (1,2,3,7,8)

Son todas aquellas características que presenten los componentes del esqueleto metálico de las prótesis parciales removibles, que coinciden con los criterios de aceptabilidad que serán utilizados dentro de este estudio.

En el instrumento de reevaluación, el estado del conector mayor, conectores menores, retenedores indirectos y rejillas de retención se clasificará como:

- Bueno
- Deficiente
- Fracturado

Estado bueno del Conector Mayor y Conectores Menores

El criterio para clasificar el conector mayor y conectores menores como “bueno” se basa en que éstos cumplan requerimientos básicos como:

- Grosor mínimo del metal
- Distancias adecuadas para no lacerar tejidos blandos
- Ausencia de corrosión del metal
- Alivios adecuados según el maxilar que estén rehabilitando.

Estado deficiente del Conector Mayor y Conectores Menores

Situación en la cual alguno de los criterios que clasifican a estos componentes como bueno no se cumple.

Estado fracturado del Conector Mayor y Conectores Menores

Situación en la cual alguno de estos componentes se encuentre fracturado o perforado.

Para los conectores directos y sus componentes, es decir brazos, descansos y planos guía, las categorías de medición incluyen términos como:

- Adaptado
- Desadaptado
- Fracturado

Estado adaptado de los Conectores Indirectos, Directos y sus componentes

Se basa en el empleo de un espejo intrabucal número 5 y un explorador número 5 de punta delgada y afilada, el cual, al colocarse en la interfaz de la pieza dental con el metal, no permite su inserción porque el metal se encuentra en íntimo contacto con el diente.

Estado desadaptado de los Conectores Indirectos, Directos y sus componentes

Se basa en el empleo de un espejo intrabucal número 5 y un explorador número 5 de punta delgada y afilada, el cual, al colocarse en la interfaz de la pieza dental con el metal, permite su inserción porque el metal no se encuentra en íntimo contacto con el diente.

Estado fracturado de los Conectores Indirectos, Directos y sus componentes

Situación en la cual alguno de estos componentes se encuentre fracturado o perforado.

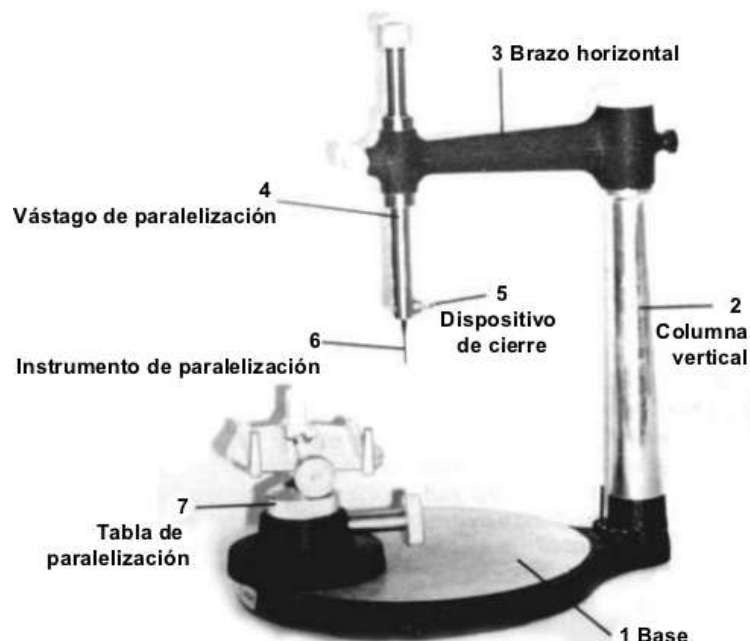
5. Utilización del paralelómetro (3)

Es un instrumento usado por el odontólogo y por el protésico dental, para mostrar el paralelismo relativo entre las diferentes estructuras dentales y mucosas que servirán de soporte a la prótesis. Aparece en 1918, en Estados Unidos, a través del Dr. J. Fortunati, y también es conocido como analizador o paralelizador.

Los paralelómetros utilizados en la Facultad de Odontología de la Universidad de San Carlos de Guatemala son el de Ney y el de Jelenko. La principal característica que los diferencia es que la barra de Jelenko es giratoria y la de Ney es fija.

Las partes principales del paralelómetro de Ney son las siguientes:

Tomado de: <https://es.slideshare.net/mobile/LuisaFernandaMurillo/paralelizacion-y-biomecanica-de-prtesis-parcial-removible>



Las partes principales del paralelómetro de Jelenko son en esencia las mismas que las de Ney, excepto en que aflojando la tuerca del extremo superior del poste vertical el brazo horizontal puede girar. Esta característica permite que la barra horizontal se mueva libremente en vez de tener que mover constantemente el modelo.

La paralelización del modelo de estudio es un procedimiento clave para diagnosticar y planificar el tratamiento. Los objetivos son los siguientes:

- Determinar la vía de inserción óptima que elimine o reduzca las interferencias durante la colocación y remoción de la prótesis.
- Localizar y medir las superficies dentales retentivas.
- Determinar la vía de inserción más adecuada en la que los retenedores y los dientes artificiales ocupen la posición más estética.
- Obtener un protocolo preciso para la preparación necesaria de la boca que permita eliminar las interferencias y colocar adecuadamente los brazos retentivos y recíprocos de los ganchos.
- Conservar la posición del modelo en relación con la vía de inserción para futuras referencias. Esto se consigue marcando el tripodismo, el cual define el plano horizontal en relación con el poste vertical del articulador.

6. Salud de los tejidos de soporte (2,3,4,8,10,12)

La evaluación periodontal debe registrar aspectos como inflamación gingival, la profundidad del surco, la amplitud de la banda de encía adherida, si existen lesiones de furca, el grado de movilidad dentaria y la higiene bucal del paciente ya que éste es un factor determinante en el éxito de la prótesis.

Con el examen radiográfico, se evalúa la presencia de defectos óseos, la cantidad de hueso que rodea a las piezas pilares, las lesiones de furca y la amplitud del ligamento periodontal.

6.1 Condiciones del diente pilar ideal para prótesis parcial removible

- **Vitalidad:** Los dientes vitales son mejores candidatos, ya que al poseer mayor tejido dentario tienen mejor transmisión de las cargas. Sin embargo, los dientes con tratamiento de endodoncia pueden utilizarse como pilares si poseen buen sellado apical y están asintomáticos. No pueden utilizarse piezas que presenten sintomatología periapical o pulpar.
- **Salud periodontal:** La inflamación gingival y sangrado indican la presencia de enfermedad periodontal activa y un nivel pobre de higiene oral. Esto debe normalizarse mediante el raspado y alisado, aunado a medidas de higiene bucal. La profundidad del sondaje indica el nivel de hueso en todo el perímetro del diente pilar, la radiografía únicamente revela el nivel del hueso por mesial y distal.

Es necesario que haya por lo menos 5 mm de hueso alrededor de la raíz para poder utilizarla como soporte de una dentadura. Si un diente pilar no dispone del adecuado soporte óseo y el periodonto no está sano, verá aumentada su movilidad como consecuencia de las fuerzas tangenciales que actuarán sobre él.

- **Remanente coronario:** En lo posible, utilizar dientes pilares con remanente coronario sano, libre de caries o con restauraciones adecuadas. Si no hay remanente suficiente, debe reconstruirse con composites, incrustaciones o coronas.
- **Proporción corono-radicular:** Relación que va desde oclusal del diente hasta la cresta ósea alveolar con la raíz que se encuentra dentro del hueso. La proporción ideal es de 1:2 o 2:3 y la mínima aceptable es de 1:1; en el último caso el pronóstico es reservado. Sin embargo, pueden utilizarse proporciones menores a 1:1 en el caso de tener oclusión antagonista artificial, debido a que la fuerza masticatoria es menor.
- **Configuración radicular:** Es mayor el soporte periodontal en raíces más anchas vestibulolingualmente que mesiodistalmente, que sean divergentes, con configuración

irregular, dilaceraciones y largas. Es mejor pilar una pieza multiradicular que una monoradicular.

- **Angulación coronaria:** El alineamiento axial permite un adecuado eje de inserción, además de permitir que las fuerzas de la oclusión sean dirigidas verticalmente a lo largo del eje de las raíces.

7. Fundamentos oclusales ⁽³⁾

Los conceptos de oclusión para la prótesis parcial removible deben estar basados en los siguientes principios:

- Los contactos bilaterales simultáneos de los dientes posteriores antagonistas deben producirse en oclusión balanceada.
- La oclusión de las prótesis dentales parciales dentosoportadas debe disponerse en forma similar a la oclusión aplicada en una dentición natural armoniosa.
- Cuando una prótesis parcial tiene como antagonista una prótesis completa superior debe proponerse una oclusión balanceada en posiciones excéntricas.
- Deben obtenerse contactos en el lado de trabajo para la prótesis mandibular a extensión distal.
- Deben lograrse contactos simultáneos en los lados de trabajo y no trabajo para casos de prótesis parcial superior a extensión distal bilateral.

8. Recomendaciones para el mantenimiento y citas de control ^(1,2,8)

Los retenedores, los apoyos y los conectores mayores y menores de la prótesis parcial removible pueden constituirse en trampas para los restos alimenticios y la placa dental. Los depósitos orgánicos e inorgánicos producen manchas y olores desagradables en las bases acrílicas. Por tanto, la higiene oral debe ser adecuada y es esencial una información apropiada a los pacientes con respecto a las medidas de higiene oral.

Los métodos más comúnmente usados para el cuidado de la prótesis incluyen limpieza con cepillo y jabón suave, la inmersión en agentes limpiadores disponibles comercialmente y el uso de productos caseros como humedecer un algodón con alcohol y frotarlo sobre las superficies metálicas hasta que queden brillantes, lo cual indica que están libres de placa dental.

Las instrucciones de cuidado deben ser adaptadas a cada paciente. La coordinación física, la edad, los materiales en que está fabricada la prótesis, el hábito de fumar y el consumo de ciertos alimentos son algunos de los muchos aspectos que se deben considerar cuando se planifica un programa de higiene oral.

Antes de posicionar definitivamente la prótesis, se instruye al paciente en cuanto a la colocación y remoción. Se recomienda dormir sin la prótesis, para que los tejidos blandos estén libres de presión. Así mismo, puede hacerse la recomendación al paciente de masajear las encías y el reborde alveolar para mejorar el riego sanguíneo.

Normalmente, el paciente debe ser controlado 24 horas después de la colocación y se debe examinar minuciosamente las áreas de soporte, comprobar las relaciones oclusales y chequear que no exista ningún tipo de injuria sobre los tejidos duros o blandos.

Habitualmente, en este primer control, podemos encontrar:

- Heridas o dolor en los tejidos blandos.
- Dificultades funcionales: sensación de volumen excesivo, hipersalivación, dificultad en la fonética y masticación.

El segundo control es conveniente realizarlo a las 72 horas, el cual nos dará una idea más completa de cómo está funcionando la prótesis y si el paciente está adaptándose a ella. El control del paciente debe continuar a la semana, al mes, trimestralmente y una vez al año, especialmente con prótesis a extensión distal, en las cuales la reabsorción ósea es más manifiesta produciéndose desajustes que pueden hacer que los aparatos se transformen en elementos iatrogénicos. En cada ocasión deben reforzarse los conceptos de higiene, tanto oral como de la prótesis. Sin embargo, en la Facultad de Odontología de la Universidad de San Carlos de Guatemala, únicamente se realizan evaluaciones a las 24y 72 horas, a los 15 días y desde 4 años atrás se implementó una revisión al año de haber entregado la prótesis.

VII. OBJETIVOS

General

Determinar el estado del esqueleto metálico de las prótesis parciales removibles de cromo-cobalto entregadas en la Facultad de Odontología de la Universidad de San Carlos de Guatemala que fueron revaluadas durante los años 2012 a 2015.

Específicos

En base a las fichas clínicas utilizadas para la revaluación de casos en la disciplina de Prótesis Parcial Removible, se pretende:

1. Determinar si el estado del conector mayor es bueno, deficiente o fracturado.
2. Determinar si el estado de los conectores menores es bueno, deficiente o fracturado.
3. Establecer si el estado de los brazos, topes y placas guía de los retenedores directos se encuentra adaptados, desadaptados o fracturados.
4. Determinar si el estado de los retenedores indirectos y rejillas de retención es bueno, deficiente o fracturado.
5. Describir la población de estudio según el sexo y el maxilar que ocupan.

VIII. VARIABLES Y DEFINICIÓN

Variables

- **Sexo**

Definición conceptual: Condición orgánica que distingue a los machos de las hembras.

Definición operacional: Clasificación como hombre o mujer, según el sexo al que pertenezca cada paciente.

Indicadores: Según lo reportado como hombre o mujer en las fichas de reevaluación de prótesis parciales removibles de cromo-cobalto durante los años 2012 a 2015.

Escala de medición: Cualitativa nominal.

- **Maxilar que ocupa**

Definición conceptual: Se refiere al grupo de dientes que forman la mandíbula o el maxilar.

Definición operacional: Localización de la prótesis parcial removible de cromo-cobalto registrada como superior o inferior.

Indicador: Según lo reportado como superior e inferior en las fichas de reevaluación de prótesis parciales removibles de cromo-cobalto durante los años 2012 a 2015.

Escala de medición: Cualitativa nominal.

- **Tipo de conector mayor**

Definición operacional: Según la clasificación de Kennedy que se le ha dado al conector mayor que se encuentra registrado en las fichas de reevaluación de prótesis parciales removibles de cromo-cobalto. Estos se clasifican según el maxilar que ocupan en:

Conectores mayores superiores:

- Banda palatina simple
- Combinación de una banda palatina anterior y otra posterior
- Placa palatina

- Placa palatina en forma de U o herradura
- Barra palatina simple
- Barra palatina anteroposterior

Conectores mayores inferiores:

- Barra lingual
- Placa lingual
- Barra sublingual
- Barra lingual con barra cingular (Banda continua)
- Barra cingular (Banda Continua)
- Barra vestibular

Indicadores: Según lo reportado en las fichas de revaluación de prótesis parciales removibles de cromo-cobalto durante los años 2012 a 2015 siguiendo la clasificación de Kennedy, la cual puede tomar los siguientes valores:

BNPS=Banda palatina simple, BPAPC=Combinación de una banda palatina anterior y otra posterior, PP=Placa palatina, PPU=Placa palatina en forma de U o herradura, BPS=Barra palatina simple, BPAP=Barra palatina anteroposterior, BL=Barra lingual, PL=Placa lingual, BSL=Barra sublingual, BLBC=Barra lingual con barra cingular (Banda continua), BC=Barra cingular (Banda continua) y BV=Barra vestibular.

Escala de medición: Cualitativa nominal.

- **Estado del conector mayor**

Definición operacional: Estado bueno, deficiente o fracturado en el que se encuentra este componente del esqueleto metálico de la prótesis parcial removible de cromo-cobalto.

Indicadores: Según lo reportado en las fichas de revaluación de prótesis parciales removibles de cromo-cobalto durante los años 2012 a 2015 como bueno, deficiente o fracturado.

Escala de medición: Cualitativa nominal.

- **Estado del conector menor**

Definición operacional: Estado bueno, deficiente o fracturado en el que se encuentra este componente del esqueleto metálico de la prótesis parcial removible de cromo-cobalto.

Indicadores: Según lo reportado como bueno, deficiente o fracturado en las fichas de revaluación de prótesis parciales removibles de cromo-cobalto durante los años 2012 a 2015.

Escala de medición: Cualitativa nominal.

- **Estado de los retenedores directos**

Definición operacional: Estado adaptado, no adaptado o fracturado en el que se encuentran estos componentes del esqueleto metálico de la prótesis parcial removible de cromo-cobalto. Los componentes que serán tomados en cuenta dentro de los retenedores directos son los siguientes: brazos, topes y placas guía, contemplando las mismas características para cada uno de ellos.

Indicadores: Según lo reportado como adaptado, no adaptado o fracturado en las fichas de revaluación de prótesis parciales removibles de cromo-cobalto durante los años 2012 a 2015.

Escala de medición: Cualitativa nominal.

- **Estado de los retenedores indirectos**

Definición operacional: Estado bueno, deficiente o fracturado en el que se encuentran estos componentes del esqueleto metálico de la prótesis parcial removible de cromo-cobalto.

Indicadores: Según lo reportado bueno, deficiente o fracturado en las fichas de revaluación de prótesis parciales removibles de cromo-cobalto durante los años 2012 a 2015.

Escala de medición: Cualitativa nominal.

- **Estado de las rejillas de retención**

Definición operacional: Estado bueno, deficiente o fracturado en el que se encuentran estos componentes del esqueleto metálico de la prótesis parcial removible de cromo-cobalto.

Indicadores: Según lo reportado bueno, deficiente o fracturado en las fichas de revaluación de prótesis parciales removibles de cromo-cobalto durante los años 2012 a 2015.

Escala de medición: Cualitativa nominal.

- **Estado del esqueleto metálico**

Definición operacional: Estado bueno o deficiente en el que se encuentran todos los componentes del esqueleto metálico de la prótesis parcial removible de cromo-cobalto al evaluarlos como un todo.

Indicadores:

Bueno: Cuando todos los componentes del esqueleto metálico son catalogados como bueno y adaptado, según los datos obtenidos en las fichas de revaluación.

Deficiente: Cuando uno de todos los componentes del esqueleto metálico es catalogado como deficiente, no adaptado o fracturado, según los datos obtenidos en las fichas de revaluación.

Escala de medición: Cualitativa nominal.

IX. METODOLOGÍA

La investigación que se desarrolló fue de tipo descriptivo, no experimental y transversal retrospectiva. No hubo manipulación de las variables y la información provino de las fichas de reevaluación elaboradas por la disciplina de Prótesis Parcial Removible de la Facultad de Odontología de la Universidad de San Carlos de Guatemala durante los años 2012 a 2015, las cuales contenían información de las prótesis parciales removibles de cromo-cobalto que fueron entregadas a los pacientes y que cumplieron un año a partir de su entrega; éstas fichas fueron clasificadas, tabuladas, analizadas e interpretadas por los investigadores Andrea Alejandra Meléndez Veliz y Julio Norberto Vásquez Méndez.

Población de estudio:

La población total de fichas de reevaluación elaboradas por la disciplina de Prótesis Parcial Removible de la Facultad de Odontología de la Universidad de San Carlos de Guatemala durante los años 2012 a 2015 revaluadas, fue un total de 252, que contenían información de las prótesis parciales removibles de cromo-cobalto que fueron entregadas a los pacientes y que cumplieron un año a partir de su entrega. De las cuales 36 pertenecían al 2012, 47 al 2013, 72 al 2014 y 97 al 2015 para hacer un total de 252 fichas. (Anexo 1, pg 52)

Se tomaron en cuenta todas las fichas de reevaluación que obedecían a los criterios de inclusión y exclusión para poder determinar una muestra representativa.

Tamaño de la muestra

Considerando el tamaño de la población total de fichas de reevaluación de prótesis parcial removible de cromo-cobalto se calculó el tamaño de la muestra, con base en la siguiente fórmula:

$$n = \frac{Nc^2 * Var}{LE^2 * N - 1 + Nc^2 * Var}$$

En donde:

n = tamaño de la muestra

Nc = es el nivel de confianza de 95% que corresponde a 1.96

Var = es la proporción de individuos que poseen y no poseen en la población la característica de estudio, será de 0.5 que es la más segura

LE = límite de error con el que se desea realizar la estimación, será de 0.10

N = población total de 252 fichas de revaluación de prótesis parciales removibles de cromo-cobalto de los años 2012 a 2015

Cálculo del tamaño de la muestra:

$$n = \frac{1.96^2 * (0.5*0.5)}{0.10^2 * 252 - 1} + \frac{1.96^2 * (0.5*0.5)}{252} = 69.7965$$

El tamaño de la muestra fue de 70 fichas de revaluación de prótesis parciales removibles de cromo-cobalto de los años 2012 a 2015.

Criterios de inclusión:

- Fichas de revaluación de prótesis parciales removibles de cromo-cobalto superiores e inferiores revaluadas por estudiantes de la Facultad de Odontología de la Universidad de San Carlos de Guatemala durante los años 2012 a 2015.

Criterios de exclusión:

- Fichas de revaluación que no contenían la información completa o la que tenían era confusa.
- Fichas de revaluación que no presentaron la firma de aceptación de los docentes de la disciplina de Prótesis Parcial Removible.

Procedimiento:

1. Se solicitó por escrito, la autorización a la coordinación de la disciplina de Prótesis Parcial Removible, para tener acceso a la información recolectada por medio del instrumento de revaluación elaborado y empleado por la misma, para la evaluación del estado del esqueleto metálico de las prótesis revaluadas en los años 2012 a 2015. (Anexo 2, pg 54)
2. Se clasificaron las fichas de revaluación pertenecientes a los años 2012 a 2015 y se descartaron las que no cumplían con los criterios de inclusión y exclusión.
3. El tamaño de la muestra se calculó en base a la siguiente fórmula:

$$n = \frac{Nc^2 * Var}{LE^2 * \frac{N-1}{N} + Nc^2 * \frac{Var}{N}}$$

La muestra obtenida para este estudio fue de 70 fichas de revaluación.

4. Se asignó un número correlativo a las fichas de revaluación que fueron utilizadas para el estudio, posteriormente se seleccionaron 70 fichas aleatoriamente por medio del programa de números aleatorios.
5. Los datos de las 70 fichas de revaluación fueron tabulados utilizando el programa Excel 2016 por medio de un cuadro de recolección de datos que fue elaborado específicamente para este estudio. (Anexo 3, pg 55) Los resultados finales se obtuvieron utilizando la función estadística “contar sí”.
6. Para la interpretación y análisis de los resultados se elaboraron tablas de porcentajes.
7. Conclusiones del estudio.
8. Recomendaciones en relación a los resultados obtenidos.

Materiales:

- Fichas de revaluación de prótesis parcial removible de cromo-cobalto del período 2012 a 2015. (Anexo 1, pg 52)
- Tabla de recolección de datos. (Anexo 3, pg 55)
- Computadora, impresora y hojas.

Procesamiento de datos:

Los datos obtenidos de las fichas de revaluación se operaron de forma cuantitativa, se realizó un recuento de todos los resultados y se obtuvo el valor final que correspondía a cada categoría de cada una de las variables que fueron evaluadas.

Por ejemplo, de la variable conector mayor se determinó la cantidad que fue catalogada como “bueno”, “deficiente” y “fracturado”.

De igual manera se procedió con el resto de variables. Así mismo, se clasificaron las fichas de revaluación según el año en el cual se realizó la revaluación, el tipo de conector mayor y sexo del paciente, para realizar la tabulación de los datos que se emplearon en la elaboración del informe final.

Para la tabulación de estos datos se realizó una ficha en Microsoft Excel 2016 la cual incluía el sexo del paciente, maxilar que ocupaba la prótesis, estado del conector mayor, conectores menores, retenedores directos y sus componentes, así como también retenedores indirectos y rejillas de retención. Para indicar el estado de cada una de las variables dentro de la ficha de recolección de datos se colocó un número 1 en la casilla que correspondía al estado reportado en las fichas de revaluación. Finalmente se obtuvieron los resultados de cada variable por medio de la función “suma”, los cuales posteriormente fueron convertidos a porcentajes para facilitar el análisis de los mismos.

X. ÉTICA EN INVESTIGACIÓN

Privacidad y confidencialidad

Privacidad es una palabra que hace referencia a la persona; es un derecho humano que tiene que ver con la dignidad e integridad de esa persona. El derecho de privacidad está fundado en la idea de que esto promueve beneficios a los individuos. Aunque la privacidad es un derecho individual, la confidencialidad es una promesa de una persona para no revelar información sobre otra. El propósito de la confidencialidad de información (médica o personal) es proteger la privacidad. (11)

Por lo tanto, en este estudio se asignó un número correlativo a cada ficha de reevaluación que fue elegida para formar parte de esta investigación, con lo cual se garantizó que no se utilizarían datos personales como: nombre, número telefónico ni dirección; únicamente se registró el estado del esqueleto metálico de la prótesis parcial removible de cromo-cobalto y sus componentes.

XI. RESULTADOS

Tabla No.1

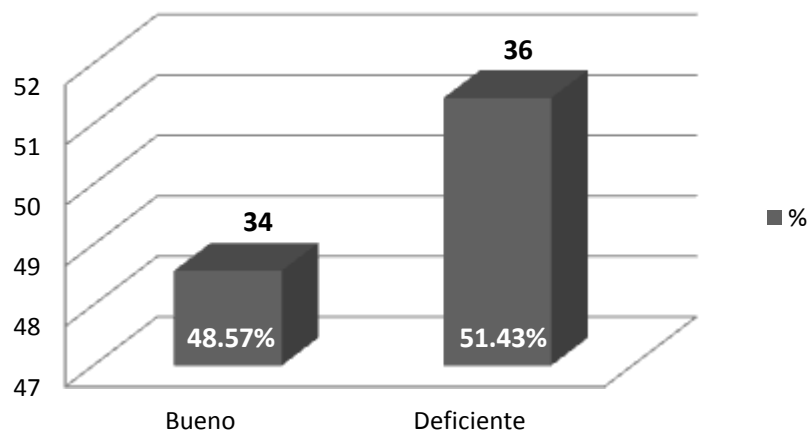
Estado del esqueleto metálico de las prótesis parciales removibles de cromo-cobalto que fueron entregadas a los pacientes de la Facultad de Odontología de la Universidad de San Carlos de Guatemala y que cumplieron un año a partir de su entrega.

Noviembre 2016

VARIABLE	n	%
Bueno	34	48.57
Deficiente	36	51.43
TOTAL	70	100

Fuente: Fichas de reevaluación de prótesis parcial removible de la Facultad de Odontología, Universidad de San Carlos de Guatemala: 2012 a 2015

Gráfica No.1



Fuente: Tabla No.1

Al analizar el estado del esqueleto metálico de las prótesis parciales removibles de cromo-cobalto se encontró que el estado deficiente supera al bueno en un 2.86%. Esta información se presenta en la tabla y gráfica no.1.

Tabla No.2

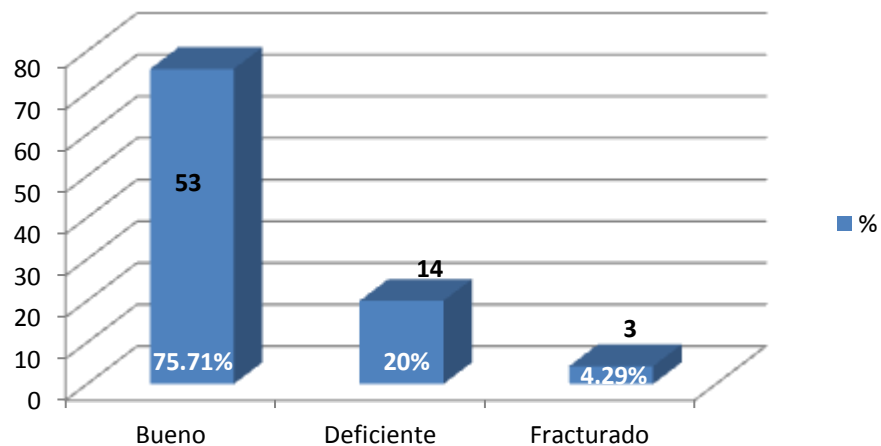
Estado del conector mayor de las prótesis parciales removibles de cromo-cobalto que fueron entregadas a los pacientes de la Facultad de Odontología de la Universidad de San Carlos de Guatemala y que cumplieron un año a partir de su entrega.

Noviembre 2016

VARIABLE	n	%
Bueno	53	75.71
Deficiente	14	20
Fracturado	3	4.29
TOTAL	70	100

Fuente: Fichas de reevaluación de prótesis parcial removible de la Facultad de Odontología, Universidad de San Carlos de Guatemala: 2012 a 2015

Gráfica No.2



Fuente: Tabla No.2

Al analizar los resultados obtenidos para el estado del conector mayor de las prótesis parciales removibles se encontró que el 75.71% de éstos poseen un estado bueno. Esta información se presenta en la tabla y gráfica no.2.

Tabla No. 3

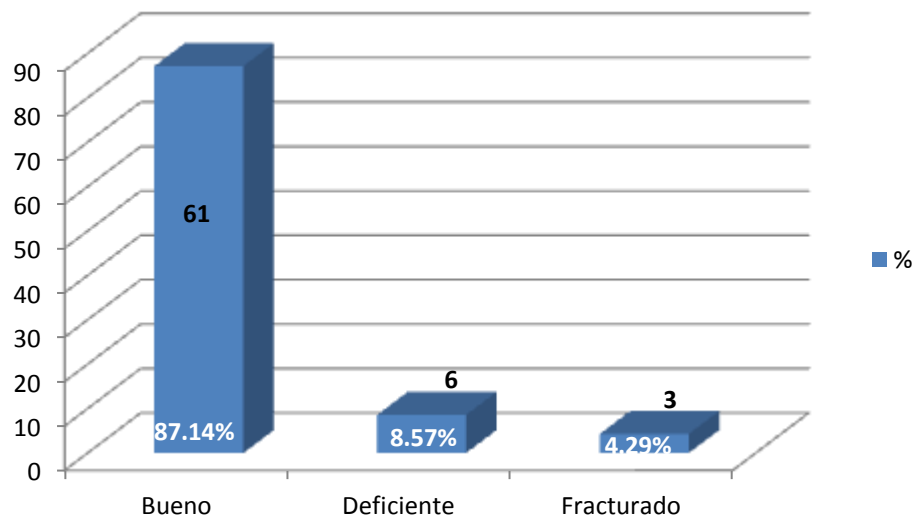
Estado del conector menor de las prótesis parciales removibles de cromo-cobalto que fueron entregadas a los pacientes de la Facultad de Odontología de la Universidad de San Carlos de Guatemala y que cumplieron un año a partir de su entrega.

Noviembre 2016

VARIABLE	n	%
Bueno	61	87.14
Deficiente	6	8.57
Fracturado	3	4.29
TOTAL	70	100

Fuente: Fichas de revaluación de prótesis parcial removible de la Facultad de Odontología, Universidad de San Carlos de Guatemala: 2012 a 2015

Gráfica No.3



Fuente: Tabla No.3

Únicamente 3 prótesis de la muestra obtenida para este estudio presentaron fractura en conectores menores al momento de ser revaluadas. Los datos se presentan en la tabla y gráfica no.3.

Tabla No. 4

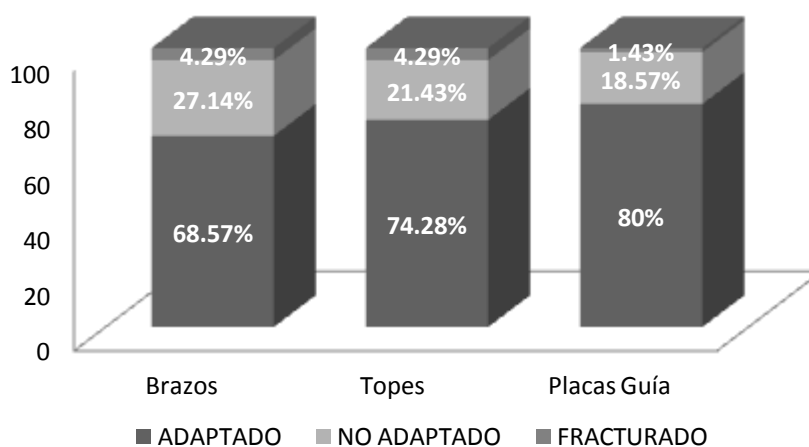
Estado de los brazos, topes y placas guía de los retenedores directos de las prótesis parciales removibles de cromo-cobalto que fueron entregadas a los pacientes de la Facultad de Odontología de la Universidad de San Carlos de Guatemala y que cumplieron un año a partir de su entrega.

Noviembre 2016

VARIABLE	ADAPTADO		NO ADAPTADO		FRACTURADO		TOTAL	
		%		%		%		%
Brazos	48	68.57	19	27.14	3	4.29	70	100
Topes	52	74.28	15	21.43	3	4.29	70	100
Placas Guía	56	80	13	18.57	1	1.43	70	100

Fuente: Fichas de revaluación de prótesis parcial removible de la Facultad de Odontología, Universidad de San Carlos de Guatemala: 2012 a 2015

Gráfica No.4



Fuente: Tabla No.4

De los componentes de los retenedores directos, los brazos presentaron mayor porcentaje de desadaptaciones y fracturas. Esta información se amplía en la tabla y gráfica no.4.

Tabla No. 5

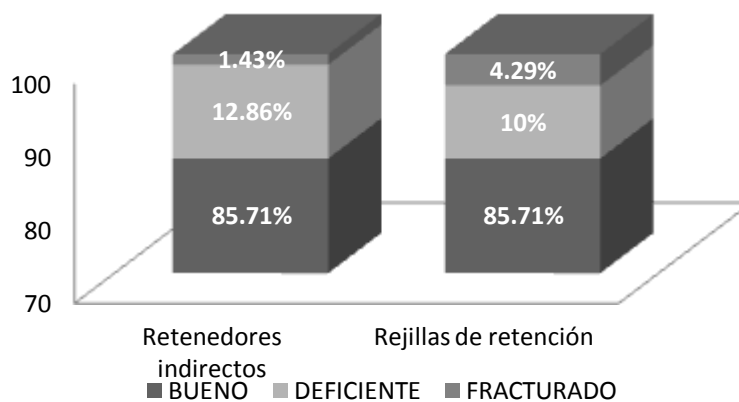
Estado de los retenedores indirectos y rejillas de retención de las prótesis parciales removibles de cromo-cobalto entregadas a los pacientes de la Facultad de Odontología de la Universidad de San Carlos de Guatemala y que cumplieron un año a partir de su entrega.

Noviembre 2016

VARIABLE	BUENO	%	DEFICIENTE	%	FRACTURADO	%	TOTAL	%
Retenedores indirectos	60	85.71	9	12.86	1	1.43	70	100
Rejillas de retención	60	85.71	7	10	3	4.29	70	100

Fuente: Fichas de reevaluación de prótesis parcial removible de la Facultad de Odontología, Universidad de San Carlos de Guatemala: 2012 a 2015

Gráfica No.5



Fuente: Tabla No.5

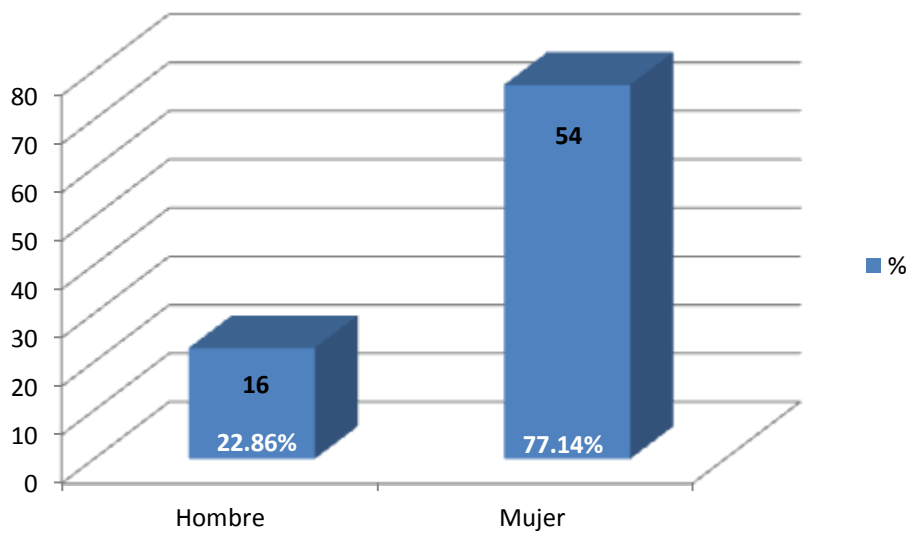
Al analizar la información recaudada se observó que hubo un 2.86% más de retenedores indirectos en estado deficiente que rejillas de retención, sin embargo, solamente 1 prótesis de las 70 que integraron la muestra para el estudio, presentó retenedores indirectos fracturados y 3 con rejillas de retención fracturadas al momento de la reevaluación. Esta información se presenta con mayor detalle en la tabla y gráfica no.5.

Tabla No. 6
Distribución por sexo de la persona según la muestra obtenida.
Noviembre 2016

VARIABLE	n	%
Hombre	16	22.86
Mujer	54	77.14
TOTAL	70	100

Fuente: Fichas de revaluación de prótesis parcial removible de la Facultad de Odontología, Universidad de San Carlos de Guatemala: 2012 a 2015

Gráfica No.6



Fuente: Tabla No.6

77 de cada 100 pacientes que acudieron a su revaluación durante los años 2012 a 2015 fueron mujeres. Esta información se presenta con mayor detalle en la tabla y gráfica no.6.

Tabla No. 7

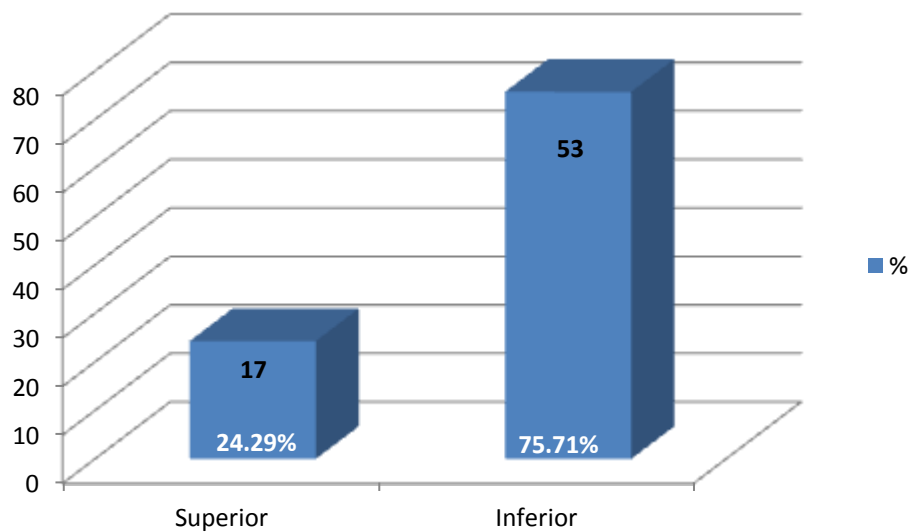
Maxilar que ocupa la prótesis según la muestra obtenida.

Noviembre 2016

VARIABLE	N	%
Superior	17	24.29
Inferior	53	75.71
TOTAL	70	100

Fuente: Fichas de revaluación de prótesis parcial removible de la Facultad de Odontología, Universidad de San Carlos de Guatemala: 2012 a 2015

Gráfica No.7



Fuente: Tabla No.7

Más del 75% de las prótesis parciales removibles que se revaluaron durante los años 2012 a 2015 rehabilitaban el maxilar inferior. Esta información se presenta con mayor detalle en la tabla y gráfica no.7.

Tabla No. 8

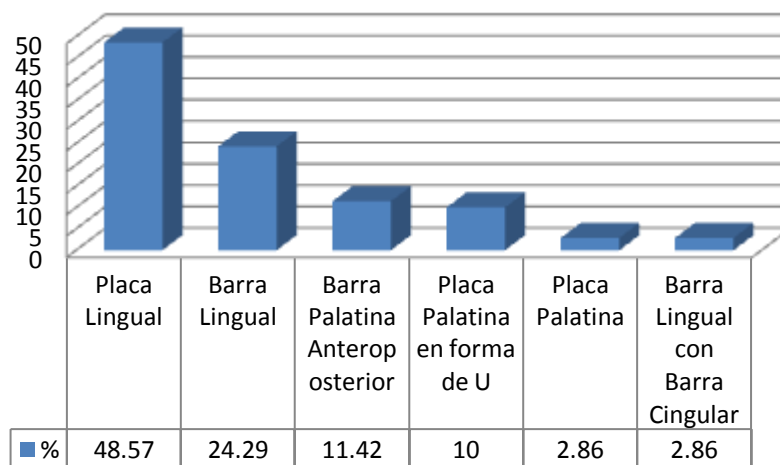
Distribución del tipo de conector mayor de las prótesis parciales removibles de cromo-cobalto que fueron entregadas a los pacientes de la Facultad de Odontología de la Universidad de San Carlos de Guatemala y que cumplieron un año a partir de su entrega.

Noviembre 2016

VARIABLE	n	%
Placa Lingual	34	48.57
Barra Lingual	17	24.29
Barra Palatina Anteroposterior	8	11.42
Placa Palatina en forma de U	7	10
Placa Palatina	2	2.86
Barra Lingual con Barra Cingular	2	2.86
TOTAL	70	100

Fuente: Fichas de revaluación de prótesis parcial removible de la Facultad de Odontología, Universidad de San Carlos de Guatemala: 2012 a 2015

Gráfica No.8



Fuente: Tabla No.8

El tipo de conector mayor más frecuente fue la Placa Lingual con un 48.57% seguido de la Barra Lingual con un 24.29%. Esta información se amplía en la tabla y gráfica no.8.

XII. ANÁLISIS Y DISCUSIÓN DE RESULTADOS

La Doctora Astrid Anabella Cordero Ramos, en su estudio titulado “Evaluación de los tratamientos de prótesis parcial removible realizados en las Clínicas Intramurales de la Facultad de Odontología de la Universidad de San Carlos de Guatemala de 1983 a 1988” (5), evaluó aspectos como la estructura metálica, conectores mayores, descansos, brazos y conectores menores de 59 prótesis parciales removibles.

Comparando los resultados del año 1990 con los obtenidos en el presente estudio, Cordero reportó que el 79.67% presentaban un estado aceptable al momento de la reevaluación, contrario al 48.57% que se obtuvo para este estudio. Esto quiere decir que en un período de 25 años hubo una disminución del 31.1% en la aceptabilidad de las estructuras metálicas de las prótesis parciales removibles. Sin embargo, es importante resaltar que el método de evaluación fue diferente y que se desconoce si la desadaptación o fractura de la estructura metálica se debió a un diseño inadecuado por parte del operador, a la calidad de la fabricación según el laboratorio o a la manipulación incorrecta por parte del paciente.

El 75.71% de los conectores mayores presentaron un estado bueno respecto al 84.75% que fue lo reportado por Cordero, esto indica una diferencia de 9.04%. Al comparar ambos estudios se encontró que existe mayor número de conectores mayores que presentaron deficiencias en los pacientes que fueron rehabilitados en los años 2012 a 2015.

De las 70 fichas de prótesis parciales removibles de cromo-cobalto que fueron analizadas, 61 presentaron conectores menores en estado bueno, lo que representa un 87.14%.

Dentro de los componentes de los retenedores directos se encontró que los brazos son la estructura que presentó mayor número de desadaptación (27.14%) dentro de todo el esqueleto metálico de las prótesis removibles de cromo-cobalto debido a que son los elementos que reciben mayor fatiga durante la inserción y desinserción de la prótesis. Por el contrario, las placas guía son los elementos en los que se encontró menores índices de desadaptación (18.57%). Los topes presentaron el mismo número de fracturas que los brazos (4.29%).

En los retenedores indirectos y rejillas de retención se encontró una relación idéntica del 85.71% en estado bueno, lo que indica que estos componentes son los que presentan menor susceptibilidad a fracturas y desadaptaciones.

Respecto a la distribución por género, existe semejanza en los resultados encontrados en la publicación de Cordero y el presente estudio, reportándose que el sexo femenino (77.14%) predominó sobre el masculino en ambos.

Se encontró que el maxilar inferior fue el que presentó mayor frecuencia, con un 75.71% en contraste con el 24.29% del maxilar superior.

Finalmente el conector mayor utilizado con mayor frecuencia fue la placa lingual con un 48.57%, seguido por la barra lingual que presentó un 24.29%.

XIII. CONCLUSIONES

1. Únicamente el 48.57% de los esqueletos metálicos de las prótesis parciales removibles que fueron entregadas durante los años 2012 a 2015 presentaron un estado bueno al momento de su revaluación.
2. El 75.71% de los conectores mayores de las prótesis parciales removibles se encontró en estado bueno al momento de la revaluación.
3. Se registró que el 87.14% de los conectores menores de las prótesis parciales removibles que fueron revaluadas durante los años 2012 a 2015 presentaron un estado bueno al momento de su revaluación.
4. Las placas guía fueron el componente de los retenedores directos que presentó mayor adaptación con un 80%, seguido de los topes con un 74.28% y por último los brazos con un 68.57%.
5. Los retenedores indirectos y las rejillas de retención presentaron un 85.71% de estado bueno al ser revaluados.
6. Se observó que el 75.71% de las prótesis revaluadas ocupaban el maxilar inferior, en contraste con el 24.29% reportado para el maxilar superior.
7. El 77.14% de los pacientes con prótesis parcial removible revaluados durante los años 2012 a 2015 fueron mujeres.

XIV. RECOMENDACIONES

- 1.** Dar continuidad a esta investigación para seguir obteniendo retroalimentación con base a los resultados que se obtengan y así ir mejorando la calidad de las prótesis removibles que son entregadas a los pacientes.
- 2.** Incluir en la ficha de reevaluación un área que permita recabar datos como la frecuencia de uso que le da el paciente a la prótesis, la razón por la cual algunos componentes se encuentran desadaptados o fracturados ya que muchas veces también puede ser por la manipulación inadecuada que le da el paciente a la prótesis. Así como también estandarizar la evaluación periodontal y radiográfica para disminuir el sesgo de los resultados.
- 3.** Prestar mucha atención a cada uno de los detalles a ser llenados en las órdenes de laboratorio que contienen la información del esqueleto metálico debido a que esta debe ser precisa en el diseño de la misma para reducir los factores que pueden causar fracaso en estas restauraciones.

XV. LIMITACIONES

- 1.** La información de algunas fichas estaba incompleta o era confusa ya que los odontólogos practicantes no completaban la información solicitada por la ficha de reevaluación adecuadamente.
- 2.** No se indicaba en las fichas la razón de la fractura o desadaptación de algunos de los componentes de las prótesis, por lo que no fue posible establecer si fue por error del operador, el laboratorio o el paciente.
- 3.** La realización de este estudio se vio limitado en cuanto al tiempo, debido a que ambos investigadores nos encontrábamos realizando el Ejercicio Profesional Supervisado en el interior de la república, por lo que no existieron facilidades para poder asistir a las revisiones y entregas de correcciones a los revisores designados.

XVI. REFERENCIAS BIBLIOGRÁFICAS

1. Bernal Arciniega, R. (2003). **Prótesis parcial removible: Manuales de laboratorio en odontología**. México: Trillas. 119 p.
2. Boucher, L. (1984). **Rehabilitación del edéntulo parcial**. México: Interamericana. 300 p.
3. Carr, A.B.; McGivney, G.P. y Brown, D.T. (2006). **Mc Craiken prótesis parcial removible**. 11 ed. Madrid: Elsevier. 458 p.
4. Cordero Ramos, A. A. (1990). **Evaluación de los tratamientos de prótesis parcial removible realizados en las clínicas intramurales de la Facultad de Odontología de la Universidad de San Carlos de Guatemala de 1983 a 1988**. Tesis (Lic. Cirujano Dentista). Guatemala: Universidad de San Carlos de Guatemala, Facultad de Odontología. 140 p.
5. Giraldo, O.L. (2008). **Cómo evitar fracasos en prótesis parcial removible**. R.FOA. 19 (2): 81-87.
6. Hernández, R.; Fernández-Collado, C. y Baptista, P. (2006). **Metodología de la investigación**. 4 ed. México: McGraw Hill. pp 3-270.
7. Kratochvil, F. J. (1989). **Prótesis parcial removible**. Trad. José Ramos. México: Interamericana. 218 p.
8. Mallat, E. (2004). **Prótesis parcial removible y sobredentaduras**. España: Elsevier. 400 p.
9. Mezzomo, E. et al. (2010). **Rehabilitación oral contemporánea**. Trad. Fernando Flores. Sao Paulo: Amolca. 185 p.
10. Newman, M. and Carranza, F. (1996). **Clinical periodontology**. 8 ed. México: W. B. Saunders. pp. 92-114.
11. Pérez Acevedo, I. (2002). **Aspectos éticos en la investigación científica**. C.E. 8 (1): 15-18.
12. Rendón Yúdice, R. (2004). **Prótesis parcial removible: Conceptos actuales, atlas de diseño**. España: Médica Panamericana. 200 p.
13. Stewart, K.L.; Rudd, K.D. y Kuebker, W.A. (1992). **Prostodoncia parcial removible**. Trad. Jesús Sierraalta; Myrna Khayan y Mena L. Valles. 2 ed. Caracas, Venezuela: Actualidades Médico Odontológicas Latinoamericana. 694 p.



XVII. ANEXOS

Anexo 1 – Ficha de reevaluación utilizada por la disciplina de Prótesis Parcial Removible

UNIVERSIDAD DE SAN CARLOS DE GUATEMALA
FACULTAD DE ODONTOLOGÍA
ÁREA DE ODONTOLOGÍA RESTAURATIVA
PROTESIS PARCIAL REMOVIBLE (PRÓTESIS III)



REEVALUACIÓN DE PACIENTES
PRÓTESIS PARCIAL REMOVIBLE

--	--



PRACTICANTE: _____ **CARNÉ** _____
PACIENTE: _____ **NO. DE REGISTRO:** _____
DIRECCIÓN: _____ **TELÉFONOS:** _____
FECHA: _____ **LABORATORIO:** _____

PPR. Sup.		Clasificación	Cromo Cobalto	Bueno	Deficiente
Inf.			Acrílico		
			Otros		

Conector Mayor:
 Tipo: _____
 Estado: Bueno _____ Deficiente: _____ Fracturado _____
 Descripción: _____

Conectores menores: Localización: _____
 Estado: Bueno _____ Deficiente: _____ Fracturado _____

Conectores Directos:

1	Pieza No.	Tipo	Brazos			Descanso				Plano Guia			
			Adaptados	Desadaptados	Fracturados	M,D,L	A	D	F	M,D,L	A	D	F
2													
3													
4													
5													
6													

Retención indirecta: Localización: _____
 Estado: Bueno _____ Deficiente: _____ Fracturado _____

Rejillas de Retención: Localización: _____

Estado: Bueno _____ Deficiente: _____ Fracturado _____

Alivios: _____

Evaluación Periodontal y Radiográfica de las piezas pilares

Debe de hacer un dibujo de la prótesis, hacer una evaluación radiografica de las piezas pilares si presentan movilidad y la evaluación periodontal.

Rx.

Dibujo

Vo. Bo. Instructor: _____

Anexo 2 – Carta de autorización al Director de la disciplina de Prótesis Parcial Removible, para hacer uso de las fichas de revaluación del período 2012 a 2015

Guatemala, ____ de _____ del año 2,0__

Director (a) de la disciplina de Prótesis Parcial Removible
Área de Restaurativa
Presente
Estimado (a) Doctor (a):

Lo saludamos cordialmente deseándole éxitos en las actividades que realiza.

Por medio de la presente hacemos de su conocimiento que Julio Norberto Vásquez Méndez y Andrea Alejandra Meléndez Veliz, quienes somos estudiantes del sexto año de la carrera de Cirujano Dentista de la Facultad de Odontología de la Universidad de San Carlos de Guatemala estamos realizando la investigación titulada: **Estado del esqueleto metálico de las prótesis parciales removibles revaluadas en la Facultad de Odontología de la Universidad de San Carlos de Guatemala durante el período 2012 a 2015.**

Motivo por el cual solicitamos su autorización para tener acceso y hacer uso de las fichas de revaluación realizados durante el período 2012 a 2015, los cuales serán la base de estudio de dicha investigación. El objetivo es tabular los datos que han sido recopilados a lo largo de estos años y brindar información para retroalimentar tanto a docentes, como estudiantes, sobre el trabajo realizado a los pacientes integrales que han sido atendidos en el área de Prótesis Parcial Removible. Y al mismo tiempo elaborar una nueva propuesta para innovar el instrumento de revaluación para los pacientes y así poder ofrecer un diagnóstico y atención más completa.

De antemano agradecemos su atención a la presente y sin otro particular que agregar, se despiden como sus atentos y seguros servidores:

Atentamente,

Julio Norberto Vásquez Méndez
INVESTIGADOR

Andrea Alejandra Meléndez Veliz
INVESTIGADORA

Anexo 3 – Cuadro de Recolección de Datos

Universidad de San Carlos de Guatemala
 Facultad de Odontología
 Comisión de Tesis

INSTRUMENTO DE TABULACIÓN DE DATOS DEL ESTADO DEL ESQUELETO METÁLICO DE LAS PRÓTESIS PARCIALES REMOVIBLES DE CROMO-COBALTO REALIZADAS EN LA FACULTAD DE ODONTOLOGÍA DE LA UNIVERSIDAD DE SAN CARLOS DE GUATEMALA REVALUADAS DURANTE LOS AÑOS 2012 A 2015

A= Adaptado BLBC=Barra Lingual con Barra Cingular BPAPC=Combinación de Banda Palatina Anterior y Posterior BV=Barra Vestibular
 BC=Barra Cingular BNPS=Banda Palatina Simple BPAP=Barra BPS=Barra Palatina Simple B= Bueno
 BL=Barra Lingual Palatina Anteroposterior BSL=Barra Sublingual M= Mujer PP=Placa Palatina D= Deficiente
 F= Fracturado NA= No Adaptado PPU=Placa Palatina en forma de U
 H= Hombre PL=Placa Lingual S= Superior
 I= Inferior

No	ESTADO DEL ESQUELETO METALICO			SEXO	MAXILAR QUE OCUPA	CONECTOR MAYOR			CONECTOR MENOR			RETENEDORES DIRECTOS						RETENEDORES INDIRECTOS			REJILLAS DE RETENCIÓN								
	B	D	F			Tipo	B	D	F	B	D	F	Brazo		Topes		Placa Guía		B	D	F	B	D	F					
													A	NA	F	A	NA	F							A	NA	F		
1			1	H	S			1			1				1								1	1					
2	1			H	S	1			1					1											1				
3		1		H	I		1			1																1			
4	1			H	I	1				1																1			
5		1		H	I		1				1																1		
6	1			H	S	1				1																	1		
7		1		H	I	1					1																	1	
8	1			H	I	1					1																	1	
9		1		M	S	1					1																	1	
10		1		M	S		1				1																	1	
11			1	M	S	1																						1	
12	1			M	S	1					1																	1	
13		1		M	I	1					1																	1	
14		1		M	I	1					1																	1	
15	1			M	I	1					1																	1	
16		1		M	I	1						1																1	

Anexo 4 - Terminología

- **Aditamento de precisión:** Se refiere a un engranaje con un componente unido a un pilar o pilares y otro integrado en la prótesis removible para estabilizarla o retenerla.
- **Aditamento de semiprecisión:** Extensión metálica rígida de una dentadura fija o removible que encaja en una preparación intracoronal colada.
- **Alivio negativo:** Es cuando los componentes de la prótesis no quedan en contacto con los tejidos blandos.
- **Alivio positivo:** Es cuando los componentes de la prótesis quedan en contacto con los tejidos blandos.
- **Apoyo o tope:** Se emplea para designar un componente de las dentaduras parciales que se coloca sobre un diente pilar, idealmente en un asiento preparado, que limita el movimiento de la dentadura en dirección gingival y transmite las fuerzas funcionales al diente.
- **Base:** Es la parte de la dentadura (de metal o resina) en la que están colocados los dientes artificiales que descansa sobre el hueso residual cubierto por tejido blando.
- **Conector mayor:** Parte de la prótesis parcial removible que conecta los componentes de un lado de la arcada con los del lado opuesto.
- **Cresta residual o cresta edéntula:** Hueso residual cuyos tejidos blandos cubre la dentadura parcial.
- **Ecuador dentario:** Es una línea que rodea al diente y señala su circunferencia mayor en una posición determinada por el profesional.
- **Estabilidad:** Cualidad de una prótesis de mantenerse firme, estable y resistir los desplazamientos por las fuerzas funcionales horizontales y de rotación.
- **Oclusión balanceada:** Describe el contacto simultáneo de los dientes maxilares y mandibulares de las áreas oclusales anteriores y posteriores del lado derecho e izquierdo en posición céntrica o en cualquier posición excéntrica dentro del recorrido funcional.
- **Pilar:** Es un diente, parte de un diente o parte de un implante que sirve para soportar y retener una prótesis.
- **Planos guía:** Son dos o más superficies verticales paralelas conformadas para dirigir la entrada y salida de la prótesis. Los planos guía deben ser paralelos entre sí y con el


eje de inserción, de preferencia, también deben ser paralelos a los ejes largos de los dientes pilares.

- **Prótesis:** Dentadura completa, dentadura parcial o corona. Los términos prótesis, restauración y dentadura son sinónimos igualmente aceptables y se emplean indistintamente en este estudio.
- **Rebasado:** Supone el relleno total de la dentadura con material nuevo, sin cambiar las relaciones oclusales.
- **Retención:** Es la característica inherente de las dentaduras para resistir las fuerzas verticales de desalojamiento, como las fuerzas de gravedad, la adherencia de los alimentos y las fuerzas que aparecen al separar las arcadas.
- **Retenedor:** Es cualquier tipo de abrazadera, gancho, dispositivo, anclaje empleado para la fijación, estabilización y retención de la prótesis. El retenedor puede ser intracoronal o extracoronal y se puede emplear como medio de retención para una restauración fija o removible.
- **Retenedor directo:** Es el componente de una prótesis parcial removible que se emplea para retener y prevenir el desplazamiento.
- **Retenedor de gancho:** Es un componente del complejo de retención que encaja en una parte retentiva de la superficie del diente, o bien queda totalmente por encima de la línea de máximo contorno actuando como un elemento recíproco.
- **Retenedor de gancho circunferencial:** Designa un brazo del gancho que se origina por encima de la línea de máximo contorno o ecuador del diente y contacta con el diente viniendo desde oclusal.
- **Retenedor en barra:** Es un tipo de retenedor extracoronal originado en la dentadura base o en la estructura metálica, pasa por encima de los tejidos blandos y alcanza la zona de retención del diente desde la encía.
- **Retenedor indirecto:** Se refiere a la parte de la dentadura parcial que ayuda a los retenedores directos a prevenir el desplazamiento de la extensión distal de las bases de la dentadura, resistiendo así a la acción de palanca del lado opuesto de la línea de fulcro.
- **Socavado o zona de retención:** Cuando se aplica a un diente pilar, es la porción del diente que discurre entre la línea de máximo contorno y la encía; cuando se refiere a

otras estructuras orales significa el perfil de la sección transversal de una cresta residual o de una arcada dental que podría impedir la colocación de una dentadura.

- **Soporte:** base sobre la cual descansa la prótesis y sirve como apoyo o sostén.
- **Vía de inserción:** Es la dirección que sigue la restauración desde el contacto inicial de sus partes rígidas con los apoyos en sus lechos y la base de la dentadura en contacto con la mucosa.
- **Vía de remoción:** Es la inversa de la vía de inserción; es la dirección que sigue la prótesis desde su posición de descanso terminal hasta el último contacto de sus partes rígidas con los dientes de soporte.

El contenido de esta tesis es única y exclusiva responsabilidad del autor

A handwritten signature in black ink, consisting of several overlapping loops and lines, positioned above a horizontal line.

(f)

Julio Norberto Vásquez Méndez

FIRMAS DE TESIS DE GRADO

Julio Norberto Vásquez Méndez
SUSTENTANTE

(f)

Doctora Aura Valeska Ríos Quiroa
ASESORA



(f)

Doctora Brenda María López Leiva
ASESORA

(f)

Doctor Víctor Hugo Lima Sagastume
ASESOR

(f)

Doctor Bruno Manuel Wehncke Azurdía
REVISOR 1
Comisión de Tesis

(f)

Doctor Robin Fausto Hernández Díaz
REVISOR 2
Comisión de Tesis

IMPRÍMASE

Vo.Bo.

(f)

Doctor Julio Rolando Pineda Cordón
Secretario General
Facultad de Odontología
Universidad de San Carlos de Guatemala

