

**UNIVERSIDAD DE SAN CARLOS DE GUATEMALA  
FACULTAD DE CIENCIAS MÉDICAS**

**“CORRECCIÓN QUIRÚRGICA DE LA INESTABILIDAD RECURRENTE  
DEL HOMBRO MEDIANTE LA TÉCNICA DE LATARJET”**

Serie de casos retrospectiva realizada en el Hospital General de Accidentes "Ceibal"  
del Instituto Guatemalteco de Seguridad Social -IGSS- enero 2014 a diciembre 2015

junio-julio 2016

Tesis

Presentada a la Honorable Junta Directiva  
de la Facultad de Ciencias Médicas de la  
Universidad de San Carlos de Guatemala

**Jacobo Alejandro Tabora Cifuentes**

**Médico y Cirujano**

Guatemala, agosto de 2016

El infrascrito Decano de la Facultad de Ciencias Médicas de la Universidad de San Carlos de Guatemala hace constar que:

El estudiante:

Jacobo Alejandro Tabora Cifuentes 200910263

Cumplió con los requisitos solicitados por esta Facultad previo a optar al Título de Médico y Cirujano en el grado de Licenciatura, y habiendo presentado el trabajo de graduación titulado:

**"CORRECCIÓN QUIRÚRGICA DE LA INESTABILIDAD RECURRENTE DEL HOMBRO MEDIANTE LA TÉCNICA DE LATARJET"**

Serie de casos retrospectiva realizada en el Hospital General de Accidentes "Ceibal" del Instituto Guatemalteco de Seguridad Social -IGSS- enero 2014 a diciembre 2015

junio-julio 2016

Trabajo asesorado por el Dr. Axel Rubén Carranza, co-asesorado por el Dr. Marvin Aceituno España y revisado por la Dra. Ana Eugenia Palencia, quienes avalan y firman conformes. Por lo anterior, se emite, firma y sella la presente:

**ORDEN DE IMPRESIÓN**

En la Ciudad de Guatemala, el veinte y dos de agosto del dos mil dieciséis

  
DR. MARIO HERRERA CASTELLANOS  
DECANO



El infrascrito Coordinador de la Coordinación de Trabajos de Graduación de la Facultad de Ciencias Médicas de la Universidad de San Carlos de Guatemala, hace constar que el estudiante:

Jacobo Alejandro Tabora Cifuentes 200910263

Presentó el trabajo de graduación titulado:

**"CORRECCIÓN QUIRÚRGICA DE LA INESTABILIDAD RECURRENTE DEL HOMBRO MEDIANTE LA TÉCNICA DE LATARJET"**

Serie de casos retrospectiva realizada en el Hospital General de Accidentes "Ceibal" del Instituto Guatemalteco de Seguridad Social -IGSS- enero 2014 a diciembre 2015

junio-julio 2016

El cual ha sido revisado por el Dr. José Pablo de León Linares y, al establecer que cumple con los requisitos exigidos por esta Coordinación, se le autoriza a continuar con los trámites correspondientes para someterse al Examen General Público. Dado en la Ciudad de Guatemala el veinte y dos de agosto del dos mil dieciséis.

"ID Y ENSEÑAD A TODOS"

**César O. García G.**  
Doctor en Salud Pública  
Colegiado 5.919



Dr. C. César Oswaldo García García  
Coordinador





Guatemala, 22 de agosto del 2016

Doctor  
César Oswaldo García García  
Coordinación de Trabajos de Graduación  
Facultad de Ciencias Médicas  
Universidad de San Carlos de Guatemala  
Presente

Dr. García:

Le informo que yo:

Jacobo Alejandro Tábora Cifuentes



Presente el trabajo de graduación titulado:

"CORRECCIÓN QUIRÚRGICA DE LA INESTABILIDAD RECURRENTE  
DEL HOMBRO MEDIANTE LA TÉCNICA DE LATARJET"

Serie de casos retrospectiva realizada en el Hospital General de Accidentes "Ceibal"  
del Instituto Guatemalteco de Seguridad Social -IGSS- enero 2014 a diciembre 2015

junio-julio 2016

Del cual el asesor y revisor se responsabilizan de la metodología,  
confiabilidad y validez de los datos, así como de los resultados  
obtenidos y de la pertinencia de las conclusiones y recomendaciones  
propuestas.

Firmas y sellos

Revisora: Dra. Ana Eugenia Palencia

No. de registro de personal 20040392

Asesor: Dr. Axel Rubén Carranza

Co-asesor: Dr. Marvin Aceituno España

Dra. Ana Eugenia Palencia  
Médico y Cirujano  
Colegiado No. 5881

Dr. Axel R. Carranza  
CIRUJANO DE LA MANO  
TRAUMATOLOGÍA Y ORTOPEDIA  
Colegiado No. 9945

Dr. Marvin Aceituno España  
Traumatólogo y Ortopedista  
Colegiado 8,796

## **AGRADECIMIENTOS**

### **A LA UNIVERSIDAD DE SAN CARLOS DE GUATEMALA**

Por ser el centro de estudios que me permitió formarme como profesional, de donde he recibido los conocimientos para desempeñarme como un miembro productivo de la sociedad; mi alma mater.

### **AL INSTITUTO GUATEMALTECO DE SEGURIDAD SOCIAL**

Hospital General de Accidentes "Ceibal", por toda la colaboración que me brindó para permitirme la realización de este estudio.

### **A LOS DOCTORES**

**Axel Rubén Carranza Enriquez, Marvin Aceltuno España, Ana Eugenia Palencia y José Pablo de León** por su labor de asesoría y revisión del presente trabajo de investigación. Agradezco por siempre estar disponibles y por todo el apoyo que me brindaron para la elaboración de esta tesis.

## DEDICATORIA

Quiero dedicar este logro en primer lugar a Dios y a mis padres, Glenda y Rigoberto quienes siempre me han apoyado.

A mi hermano, que siempre estuvo cerca, en las buenas y en las malas.

A mi abuelo, Américo, porque sé que hubiese querido estar aquí y yo también lo hubiera querido.

Al resto de mi familia, siempre me demostraron su apoyo y cariño de diferentes maneras.

A Sandy Aguilar por ser una de las mejores personas que conozco y siempre estar a mi lado.

Al Dr. Axel Carranza por todas las enseñanzas y consejos, y el apoyo que me ha brindado.

A mis amigos, los que están cerca y los que están lejos, los nuevos y los viejos, mis compañeros de aventura; porque todos forman parte de quien soy.

A la Facultad de Ciencias Médicas de la Universidad de San Carlos de Guatemala.



*De la responsabilidad del trabajo de graduación:*

El autor o autores es o son los únicos responsables de la originalidad, validez científica, de los conceptos y de las opiniones expresadas en el contenido del trabajo de graduación. Su aprobación en manera alguna implica responsabilidad para la Coordinación de Trabajos de Graduación, la Facultad de Ciencias Médicas y para la Universidad de San Carlos de Guatemala. Si se llegara a determinar y comprobar que se incurrió en el delito de plagio u otro tipo de fraude, el trabajo de graduación será anulado y el autor o autores deberá o deberán someterse a las medidas legales y disciplinarias correspondientes, tanto de la Facultad, de la Universidad y otras instancias competentes.

## RESUMEN

**OBJETIVO:** Describir las características epidemiológicas, clínicas y quirúrgicas de los pacientes sometidos a la corrección quirúrgica de la inestabilidad recurrente del hombro mediante la técnica de Latarjet en el Hospital General de Accidentes “Ceibal” del Instituto Guatemalteco de Seguridad Social (IGSS), de 1 de enero 2014 al 31 de diciembre de 2015. **POBLACIÓN Y MÉTODOS:** Serie de 19 casos realizada mediante revisión sistemática de expedientes clínicos y entrevista al cirujano, con ayuda de dos cuestionarios diseñados por el investigador. **RESULTADOS:** La edad promedio de los pacientes fue 37.7 años; 17 (89%) refirieron estar casados, 16 (84%) de dominancia diestra; 12 (63%) con lateralidad izquierda de lesión; en 9 (47%) secundaria a caída de altura; tiempo de evolución desde última lesión hasta la intervención quirúrgica fue mayor a 6 semanas en 18 (95%); con un promedio de 13 episodios previo al tratamiento. La técnica quirúrgica utilizada es muy similar a la descrita en la literatura y las complicaciones transoperatorias se presentaron únicamente en 2 (11%) casos. En relación a la evolución un mes posoperatoria: No se reportó inestabilidad recurrente; 10 (53%) no presentaron dolor y el valor promedio de los arcos de movilidad se encontraba en 74% para abducción y 78% para rotación externa. **CONCLUSIONES:** La mayor proporción de pacientes presentó lesiones de lateralidad izquierda, secundaria a una caída de altura y con un promedio de trece episodios de luxación previos a la intervención. La técnica quirúrgica utilizada presenta leves diferencias con la descrita en la literatura y baja frecuencia de complicaciones transoperatorias. En el primer mes posoperatorio: el dolor fue ausente o leve en ocho de cada diez pacientes y no se reportaron casos de inestabilidad recurrente.

**PALABRAS CLAVE** Inestabilidad articular, articulación del hombro, luxación de hombro, Latarjet



# ÍNDICE

<b>1. INTRODUCCIÓN</b> .....	<b>1</b>
<b>2. OBJETIVOS</b> .....	<b>3</b>
2.1. Objetivo general .....	3
2.2. Objetivos específicos .....	3
<b>3. MARCO TEÓRICO</b> .....	<b>5</b>
3.1. Epidemiología de la inestabilidad del hombro.....	5
3.2. Articulación del hombro.....	5
3.3. Luxación glenohumeral .....	10
3.4. Tratamiento quirúrgico .....	17
3.5. Contextualización del lugar .....	26
3.6. Antecedentes .....	27
<b>4. POBLACIÓN Y MÉTODOS</b> .....	<b>31</b>
4.1. Enfoque y diseño.....	31
4.2. Unidad de análisis .....	31
4.3. Población y muestra.....	31
4.4. Selección de sujetos a estudio.....	31
4.5. Medición de variables.....	32
4.6. Técnicas, procesos e instrumentos utilizados en la recolección de datos .....	35
4.7. Procesamiento de datos.....	36
4.8. Límites de la investigación .....	37
4.9. Aspectos éticos de la investigación.....	38
<b>5. RESULTADOS</b> .....	<b>41</b>
<b>6. DISCUSIÓN</b> .....	<b>49</b>
<b>7. CONCLUSIONES</b> .....	<b>57</b>
<b>8. RECOMENDACIONES</b> .....	<b>59</b>
<b>9. APORTES</b> .....	<b>61</b>
<b>10. REFERENCIAS BIBLIOGRÁFICAS</b> .....	<b>63</b>
<b>11. ANEXOS</b> .....	<b>67</b>

## 1. INTRODUCCIÓN

El área de superficie de la cavidad glenoidea es un tercio de la cabeza humeral, esta pequeña superficie permite un mayor movimiento de la cabeza humeral y mayor traslación sobre la glenoides consecuentemente, la estabilidad es sacrificada y ocurre luxación con mayor frecuencia que en otras articulaciones.<sup>1</sup>

Los factores de riesgo extrínsecos previamente reportados incluyen ocupaciones que involucran la utilización de los miembros superiores sobre la cabeza, deportes de contacto, y actividades laborales. Los factores de riesgo intrínsecos incluyen la hipermovilidad y la edad joven del paciente. En Estados Unidos, se ha descrito que la recurrencia de la inestabilidad del hombro se desarrolla en el 90% de los pacientes menores de 20 años de edad, hasta un 60% de los pacientes entre 20 y 40 años y únicamente el 10% de los pacientes mayores de 40 años. Se considera que es una lesión importante ya que es responsable de períodos de incapacidad temporal transitoria largos, con la consiguiente pérdida de horas laborales que afecta tanto a empresas como a trabajadores.<sup>2</sup> De acuerdo a un estudio realizado en el Instituto Traumatológico de Chile, la población chilena presenta mayor frecuencia de luxaciones en los menores de 30 años y entre la 6° y 8° década, con una mayor incidencia en hombres que mujeres (59.5% versus 40.5%).<sup>3</sup>

Se han descrito diferentes técnicas para la corrección de la inestabilidad por defectos óseos con colocación de injertos intraarticulares y extraarticulares. Sin embargo persiste la duda sobre cuando un método es superior a otro con respecto a estabilidad, función y satisfacción.<sup>4</sup>

La técnica de Latarjet, ampliamente reconocida y practicada, utiliza dos tornillos para fijar la parte posterior plana de la apófisis coracoides al cuello glenoideo, produciendo un triple efecto. Primero por la transposición de la coracoides que produce una ampliación de la superficie ósea a nivel del borde anteroinferior de la glenoides. Segundo por el cinturón que forma el tendón conjunto interactuando con la porción inferior del subescapular con una contribución importante del ligamento coracoacromial que al ser transferido refuerza la cápsula anteroinferior. Finalmente el reforzamiento capsular y reparación del ligamento glenohumeral inferior a la coracoides a través del ligamento coracoacromial.<sup>4</sup>

En la revisión sistemática de un meta análisis reportado por “The Orthopaedics Journal of Sports Medicine” en 2015, 9 artículos que comparan las técnicas de reparación del hombro a través de estructuras óseas o tejidos blandos por abordajes abiertos o laparoscópicos se encontró que 240 hombros sometidos a procedimiento a cielo abierto, 91.3% no demostró recurrencia o complicación, 5.8% tuvo inestabilidad recurrente, 2.1% evolucionaron con artrosis. En comparación con la técnica laparoscópica donde 186 hombros fueron abordados, y reportaron que el 81.9% no tuvo recurrencia o complicaciones, 16.1% presentó inestabilidad recurrente y 2.2% evolucionó con artrosis.<sup>5</sup>

En América central, y Guatemala no se reportan estudios que evalúen resultados posquirúrgicos de la corrección con técnica de Latarjet de la inestabilidad recurrente del hombro. El procedimiento de Latarjet es un abordaje quirúrgico que ha sido utilizado con resultados aceptables, y se ha retomado para el manejo de la inestabilidad glenohumeral recurrente asociada a defectos óseos. Es una técnica que fue descrita a mediados de 1950, desde entonces ha experimentado diferentes modificaciones para lograr una amplia aceptación a nivel mundial. A pesar de que es una técnica ampliamente reconocida y practicada globalmente, este procedimiento es de reciente implementación en Guatemala; donde se inició su utilización en el Instituto Guatemalteco de Seguridad Social en el año 2013.

Con este trasfondo, se plantea la siguiente pregunta ¿Qué características epidemiológicas clínicas, y quirúrgicas presentan los pacientes que fueron sometidos a la corrección de la inestabilidad recurrente del hombro, por medio del procedimiento de Latarjet?

Por tanto el objetivo principal de este estudio fue realizar una descripción de las características epidemiológicas, clínicas, detallar la técnica quirúrgica empleada y la evolución y complicaciones posoperatorias un mes después del procedimiento, de pacientes sometidos a la corrección quirúrgica de la inestabilidad recurrente del hombro mediante técnica de Latarjet en el Hospital General de Accidentes “Ceibal” del Instituto Guatemalteco de Seguridad Social (IGSS)

El estudio presentado es una revisión de casos retrospectiva con la participación de 19 pacientes de la consulta externa del Hospital General de Accidentes “Ceibal”, IGSS. Se utilizó estadística descriptiva para el análisis de los datos encontrados.

## **2. OBJETIVOS**

### **2.1. Objetivo general**

Describir las características epidemiológicas, clínicas y quirúrgicas de los pacientes sometidos a la corrección quirúrgica de la inestabilidad recurrente del hombro mediante la técnica de Latarjet en el Hospital General de Accidentes “Ceibal” del Instituto Guatemalteco de Seguridad Social (IGSS), de 1 de enero 2014 al 31 de diciembre de 2015.

### **2.2. Objetivos específicos**

- 2.2.1.** Identificar las características epidemiológicas de los pacientes según: sexo, edad, procedencia, ocupación, estado civil.
- 2.2.2.** Establecer las características clínicas de los pacientes según: dominancia, lateralidad del hombro afectado, origen etiológico de la lesión, tiempo de evolución de la lesión y número de episodios de inestabilidad previos a tratamiento quirúrgico.
- 2.2.3.** Detallar la técnica quirúrgica de Latarjet realizada por el cirujano del Hospital General de Accidentes “Ceibal” del Instituto Guatemalteco de Seguridad Social (IGSS).
- 2.2.4.** Distinguir la presencia de complicaciones transoperatorias.
- 2.2.5.** Describir la evolución post operatoria un mes después del procedimiento en los pacientes según: presencia de inestabilidad recurrente, dolor, arcos de movimiento y síntomas asociados.





### **3. MARCO TEÓRICO**

#### **3.1. Epidemiología de la inestabilidad del hombro**

La inestabilidad recurrente del hombro es una lesión que representa menos de un 2% de las consultas en los Estados Unidos. La tasa de incidencia es de 23 por cada 100,000 personas al año. Los factores de riesgo incluyen actividades que requieren de movimientos de miembros superiores por encima de la cabeza, deportes de contacto, sexo masculino, edad menor de 20 años. La recurrencia de la inestabilidad mantiene una relación inversamente proporcional a la edad del paciente al momento del primer episodio de luxación; en donde 90% de los pacientes menores de 20 años desarrollan inestabilidad recurrente, versus el 10% de los pacientes mayores de 40 años.<sup>2,4,6</sup>

Se ha descrito que más del 95% de las luxaciones del hombro son anteriores. A través de exámenes radiológicos se ha demostrado que cerca del 65% de los pacientes presenta lesiones de Hill Sachs asociadas, un 40 % presenta lesiones de Bankart y un 25% de los pacientes tendrá hiperlaxitud capsular.<sup>1</sup>

#### **3.2. Articulación del hombro**

La articulación del hombro (glenohumeral) es una articulación esferoidea que une al húmero con la escápula. Las superficies articulares incluyen la cabeza del húmero, la cavidad glenoidea de la escápula y el rodete glenoideo. Entre los medios de unión se encuentran la cápsula articular, ligamentos; coracohumeral, coracoglenoideo, glenohumerales, y músculos y tendones periarticulares. La articulación también cuenta con una membrana sinovial.<sup>7</sup>

##### **3.2.1. Superficies articulares**

La cabeza del húmero representa la tercera parte de una esfera de 30 mm de radio, ligeramente más extensa en sentido vertical que anteroposterior. Esta revestida por una capa uniforme de cartílago de aproximadamente 2 mm de espesor. En posición erguida y con el brazo extendido a lo largo del cuerpo, la cabeza del humero se orienta medial, superior y posteriormente; su eje forma con el cuerpo un ángulo de aproximadamente 130°.<sup>7</sup>

La cavidad glenoidea de la escápula es menos extensa que la cabeza del húmero y presenta una orientación inversa. La superficie de forma oval cuenta con un extremo ancho situado inferiormente y esta irregularmente excavada en el hueso seco. La concavidad es más marcada en la parte inferior que en el resto de la superficie. La capa cartilaginosa que reviste la superficie, hace desaparecer las irregularidades óseas y regulariza la curvatura de su concavidad. Por tanto, el espesor del cartílago es desigual a lo largo de la superficie glenoidea.<sup>7</sup>

El rodete glenoideo o lábrum glenoideo, es un anillo fibrocartilaginoso que se aplica sobre el contorno de la cavidad glenoidea y que aumenta su profundidad. Observado a través de un corte, es triangular, y se reconocen tres caras: periférica, articular y adherente. La cara periférica, prolonga externamente la superficie del cuello de la escápula y sirve de inserción a la cápsula articular en toda su extensión, así como al tendón de la cabeza larga del músculo bíceps braquial superiormente y al tendón de la cabeza larga del músculo tríceps braquial en la parte inferior. La cara articular es lisa, libre y cóncava, y forma parte de la superficie articular glenoidea. La cara adherente, esta en estrecha relación con la periferia de la cavidad glenoidea a la que a veces se adhiere en toda su extensión. El rodete glenoideo suele ser más ancho inferior que superiormente; avanza más hacia el centro de la cavidad glenoidea en la parte inferior. El rodete glenoideo aumenta la concavidad de la cavidad glenoidea pero lo hace crecer muy poco en extensión. La cabeza del húmero, más grande que la cavidad glenoidea rodeada por su rodete glenoideo, solo es parcialmente acogida por esta cavidad.<sup>7</sup>

### **3.2.2. Medios de unión**

La cápsula articular presenta la forma de un manguito fibroso muy laxo, que permite una separación de las superficies articulares de hasta 2 o 3 cm. Se extiende desde el contorno de la cavidad glenoidea hasta el extremo superior del húmero. La inserción escapular se realiza sobre la cara periférica del rodete glenoideo y se extiende hasta la parte próxima del reborde óseo de la cavidad glenoidea. En la parte superior, la inserción capsular rodea medialmente la inserción de la cabeza larga del músculo

bíceps braquial y alcanza la base de la apófisis coracoides. En la parte inferior, la cápsula articular se fusiona con el tendón de la cabeza larga del músculo tríceps braquial. La inserción humeral en la mitad superior, tiene lugar en el cuello anatómico. En la mitad inferior, la línea de inserción se separa progresivamente, de superior a inferior, del revestimiento cartilaginoso; en la porción que corresponde al polo inferior de la cabeza del húmero, la línea de inserción se encuentra aproximadamente a 1 cm de la superficie articular.<sup>7</sup>

El ligamento coracohumeral es una lámina fibrosa gruesa, que se inserta medialmente en toda la longitud del borde lateral de la apófisis coracoides. Desde su inserción coracoidea, el ligamento coracohumeral se dirige transversalmente en sentido lateral y termina por medio de dos fascículos en el tubérculo mayor y en el tubérculo menor. Este ligamento es independiente de la cápsula articular en la parte vecina a la inserción coracoidea y se fusiona con ella en el resto de su extensión.<sup>7</sup>

El ligamento coracoglenoideo nace de la parte posterior del borde lateral de la apófisis coracoides y del codo formado por ésta, se dirige posterior y lateralmente y termina en el rodete glenoideo y en la parte vecina de la cápsula articular.<sup>7</sup>

Existen tres ligamentos glenohumerales. El ligamento glenohumeral superior, se inserta medialmente en la parte superior del rodete glenoideo, y del cuello de la escápula. El ligamento glenohumeral superior, que esta situado inferiormente al ligamento coracohumeral, se dirige transversalmente en sentido lateral, al principio separado del ligamento coracohumeral por un espacio lleno de grasa. Al dirigirse lateralmente, los dos ligamentos se aproximan gradualmente el uno al otro y acaban fusionándose. El ligamento glenohumeral superior, unido al fascículo del tubérculo menor del ligamento coracohumeral, se fija en sentido inmediatamente superior al tubérculo menor en el cuello anatómico y en una escotadura que presenta la cabeza del húmero. El ligamento glenohumeral medio se inserta medialmente en rodete glenoideo y en la parte vecina del cuello de la escápula, en sentido inmediatamente anterior



a la inserción del ligamento glenohumeral superior. Desde este punto se dirige lateral e inferiormente ensanchándose y termina en la parte inferior del tubérculo menor. El ligamento glenohumeral inferior se inserta a la vez en el rodete glenoideo y en la parte adyacente del cuello de la escápula, reforzando la parte anteroinferior de la cápsula articular, y termina en el húmero inferiormente al tubérculo menor.<sup>7</sup>

Los tendones de los músculos periarticulares del hombro, que se extienden desde la escápula hasta los tubérculos mayor y menor, intervienen como ligamentos activos de la articulación. Estos son: superior y posteriormente, los tendones de los músculos supraespinoso, infraespinoso y redondo menor y, anteriormente, el tendón del músculo subescapular. El manguito capsular se encuentra entonces, estrechamente unido al tendón del músculo supraespinoso y en menor medida a los tendones de los músculos infraespinoso y redondo menor. En cualquier caso, la cápsula articular se adelgaza en los puntos en los que entra en contacto con los tendones. El tendón de la cabeza larga del músculo bíceps braquial está situado profundo a la cápsula articular, y atraviesa toda la parte superior de la cavidad articular a lo largo de un trayecto que se extiende desde su inserción supraglenoidea hasta el surco intertubercular.<sup>7</sup>

### **3.2.3. Membrana sinovial**

La membrana sinovial recubre la cara profunda de la cápsula articular hasta sus inserciones óseas, desde donde se refleja hasta el límite del revestimiento cartilaginoso de las superficies articulares. Al reflejarse sobre el húmero, la membrana sinovial es levantada por las fibras recurrentes de la cápsula articular, formándose así unos repliegues más o menos salientes denominados frenillos de la cápsula articular.<sup>7</sup>

Las superficies articulares se adaptan perfectamente en toda la extensión con que entran en contacto en los distintos movimientos. Esta adaptación está asegurada por: la presión atmosférica, la tonicidad de los músculos periarticulares y por la cápsula articular y los ligamentos periarticulares. Los músculos constituyen los verdaderos medios de unión de la articulación, ya que la cápsula articular y los ligamentos son demasiado laxos para

mantener la unión de las superficies articulares, actuando más bien como frenos para limitar los movimientos.<sup>7</sup>

#### **3.2.4. Mecánica**

La anatomía ósea del hombro no provee de una inherente estabilidad a la articulación. La fosa glenoidea es una estructura aplanada, similar a un plato, y solo una cuarta parte de la cabeza humeral se articula con la cavidad glenoidea en cualquier momento dado. Esta reducida y aplanada glenoides no provee de la inherente estabilidad a la cabeza humeral, que el acetábulo si brinda a la cadera. La cavidad glenoidea es profundizada en un 50% por la presencia del rodete glenoideo y aumenta el contacto con el húmero a un 75%.<sup>8</sup>

Puesto que existe un contacto perfecto entre las superficies articulares, la cabeza del húmero puede moverse entorno a una gran variedad de ejes, produciendo por lo tanto los más variados movimientos que se dividen en cuatro tipos principales: movimientos de flexión y extensión, de abducción y aducción, de rotación medial o lateral, y de circunducción.<sup>7</sup>

Los movimientos de flexión y extensión se producen en torno a un eje transversal que pasa por el centro de la cabeza del húmero y es paralelo al plano del cuerpo de la escápula. En la flexión el brazo se dirige anteriormente y en la extensión posteriormente. El movimiento de flexión esta limitado por la tensión del ligamento coracohumeral y de la parte posterior de la cápsula articular, y el de extensión por la tensión del ligamento coracohumeral y de la parte anterior de la cápsula articular.<sup>7</sup>

Movimientos de abducción y aducción, realizados en torno a un eje anteroposterior, que pasa por el centro de la cabeza del húmero y es perpendicular al plano de la escápula. La abducción es el movimiento por el cual el brazo se dirige lateralmente; la aducción aproxima el brazo al tronco. El movimiento de aducción es limitado por el contacto del brazo con el tronco y por la tensión del ligamento coracohumeral. En la abducción, si la escápula no participa en el movimiento, el brazo solo puede elevarse

hasta adoptar una posición horizontal. El tubérculo mayor del húmero se detendrá entonces en el reborde superior de la cavidad glenoidea.<sup>7</sup>

Los movimientos de rotación se producen en torno a un eje vertical que pasa por el centro de la cabeza del húmero y es paralelo al cuerpo del húmero. La rotación puede realizarse medial o lateralmente; en cualquiera de los casos el movimiento es rápidamente detenido por la tensión de la cápsula articular y de los músculos opuestos a los movimientos que rodean la articulación.<sup>7</sup>

La circunducción resulta de la combinación de los movimientos precedentes, cuando estos se suceden de manera regular.<sup>7</sup>

Normalmente, los movimientos del hombro son movimientos combinados de la articulación del hombro y de la cintura escapular en su conjunto; como descritos a continuación.<sup>7</sup>

- Elevación y descenso de la escápula y la clavícula, donde la escápula se desliza de inferior a superior o a la inversa sobre la pared torácica.
- Deslizamiento lateral o medial de la escápula, este movimiento va acompañado de una proyección de la clavícula, anteriormente en el primer caso y posteriormente en el segundo.
- Los movimientos de rotación o balanceo de la escápula son aquellos en los que la escápula gira en torno a un eje perpendicular al plano del hueso, que pasa más o menos cerca del ángulo superior o del ángulo lateral de la escápula. En la rotación medial la cavidad glenoidea se orienta lateral y un poco inferiormente, y en la rotación lateral superiormente.<sup>7</sup>

### **3.3. Luxación Glenohumeral**

Se denomina luxación glenohumeral a la pérdida completa de contacto entre la superficie articular de la cabeza humeral y la cavidad glenoidea de la escápula, lo que produce una pérdida estructural de su estabilidad.<sup>9</sup>

El hombro es la articulación del organismo que se luxa con más frecuencia; representa casi el 50% de todas las luxaciones. Esto es debido a que la

articulación glenohumeral es la que alcanza mayor movilidad a costa de su menor estabilidad. Sucede en hombres jóvenes y es rara en los niños. En los ancianos se asocia frecuentemente con fracturas del trocánter mayor.<sup>9</sup>

Según como quede situada la cabeza del húmero, se clasifica en luxación anterior, posterior, inferior o superior. La luxación anterior supone más del 95% de todas las luxaciones del hombro.<sup>9</sup>

El mecanismo de producción anterior del hombro es resultado de una fuerza procedente de la abducción, extensión y rotación externa del hombro. La cabeza humeral entonces, se sitúa por delante de la cavidad glenoidea, hacia adentro y abajo. Suele ocurrir en jóvenes, como consecuencia de accidentes de moto o deportivos, en ancianos por caídas sobre la mano con el brazo extendido y en rotación externa.<sup>9</sup>

### **3.3.1. Inestabilidad recurrente**

Perthes consideraba que la separación del rodete glenoideo del borde anterior de la cavidad glenoidea era la lesión “esencial” en las luxaciones recurrentes. Bankart publicó en 1938 su trabajo donde reconoce dos tipos de lesiones en la luxación aguda. En la primera, la cabeza humeral es forzada a través de la cápsula articular, en su porción más débil, usualmente es anterior e inferiormente; en el intervalo entre el borde inferior del subescapular y la cabeza larga del músculo tríceps braquial. En el segundo tipo, la cabeza del húmero es forzada anteriormente fuera de la cavidad glenoidea y desgarra, no solo el rodete fibrocartilaginoso de casi toda la mitad anterior del borde de la cavidad glenoidea, pero también la cápsula articular y el periostio de la superficie anterior del cuello de la escápula. Este desgarro traumático del rodete glenoideo se ha denominado lesión de Bankart. Múltiples autores concuerdan con que la lesión de Bankart es la más comúnmente evidenciada en la inestabilidad recurrente del hombro.<sup>8</sup>

La laxitud excesiva en el hombro también es causante de inestabilidad en la articulación. Esta hiperlaxitud puede ser causada por una deficiencia congénita de la colágena o por deformación plástica del complejo



capsuloligamentario por un único evento macrotraumático o repetitivos eventos microtraumáticos. La hiperlaxitud se ha asociado a la falla terapéutica en la corrección quirúrgica de la inestabilidad crónica del hombro.<sup>8</sup>

Se puede producir una fractura por impactación de la cabeza humeral en el reborde de la cavidad glenoidea, al momento de la luxación glenohumeral. Esta lesión denominada Hill-Sachs, es un defecto en el aspecto posterolateral de la cabeza del húmero.<sup>16</sup> Burkhart y De Beer en 2000 hacen referencia a la clasificación de esta lesión como enganchante y no enganchante. Se define Hill-Sachs enganchante cuando la lesión presenta el eje longitudinal del defecto paralelo al borde anterior de la glenoides con el hombro en una posición funcional de abducción y rotación externa. Por otra parte se define como Hill-Sachs no enganchante a la lesión que presenta el eje longitudinal del defecto en un plano diagonal, no paralelo al ángulo anterior de la glenoides en una posición funcional de abducción y rotación externa; de manera que el enganche ocurre en una posición no funcional.<sup>10</sup>

La inestabilidad resulta cuando el defecto encaja en el borde glenoideo en el arco de movimiento funcional a 90 grados de abducción y rotación externa. Fracturas del borde de la glenoides también pueden ocurrir con la luxación anterior o posterior del hombro. Si estas lesiones involucran más de un 20 a 25% de la superficie glenoidea pueden resultar en inestabilidad recurrente, a pesar de contar con una óptima reparación de tejidos blandos.<sup>8</sup>

Ya que no existe una única lesión responsable de todos los casos de inestabilidad recurrente del hombro, podemos decir que la estabilidad de esta articulación depende del continuo equilibrio entre los mecanismos estáticos y dinámicos que influyen en el movimiento y la estabilidad. Además de los múltiples factores primarios que pueden influenciar en la estabilidad del hombro, existen también factores secundarios causados por luxaciones repetitivas; erosión del borde anterior de la glenoides,

estiramiento de la porción anterior de la cápsula y el tendón subescapular, desgaste y degeneración del lábrum glenoideo.<sup>8</sup>

### **3.3.2. Clasificación de la lesión**

La clasificación y tratamiento de la inestabilidad del hombro esta basado en la dirección, grado y duración de los síntomas; el trauma que resultó en inestabilidad; y las edad del paciente, estado mental y condiciones asociadas, como convulsiones, desordenes neuromusculares, deficiencia de colágeno y alteraciones congénitas.<sup>8</sup>

La dirección de la inestabilidad debe categorizarse como unidireccional, bidireccional o multidireccional. Las luxaciones anteriores representan cerca del 95% del total de luxaciones del hombro. A pesar de que el conocimiento de la inestabilidad del hombro ha aumentado, hasta un 50% de las luxaciones posteriores pueden pasar desapercibidas, si no se práctica una adecuada técnica para examinar al paciente o no se realizan los estudios correctos. Las luxaciones superiores e inferiores son raras, sin embargo las luxaciones superiores usualmente están asociadas a deficiencias del manguito rotador.<sup>8</sup>

La duración de los síntomas debe reportarse como aguda, subaguda, crónica o recurrente. Se considera que una luxación glenohumeral es aguda cuando han transcurrido menos de 72 horas, subaguda entre 3 días y 6 semanas, y crónica cuando la cabeza humeral a permanecido dislocada por más de 6 semanas.<sup>8</sup>

El mecanismo del trauma también juega un papel importante en la clasificación y conducta a adoptar para el tratamiento de la lesión. La inestabilidad debe ser categorizada como macrotraumática cuando un único evento traumático resultó en la dislocación de la cabeza humeral; o bien puede ser categorizada como microtraumática (adquirida) en el caso de que repetitivos traumas en los extremos de movimiento resulten en deformación plástica del complejo capsulolabral.<sup>8</sup>

La edad es importante para la predicción de lesiones patológicas, ya que se reporta hasta un 90% de recurrencia en pacientes menores de 20 años, en comparación a una tasa de recurrencia del 10% en pacientes mayores de 40 años. Así mismo es importante la valoración del estado mental del paciente antes de comenzar el tratamiento. Algunos pacientes con inestabilidad posterior aprenden a dislocar el hombro a través de contracciones musculares selectivas. Aunque la dislocación voluntaria no indica una superposición patológica, algunos de estos pacientes aprenden a utilizar la dislocación voluntaria para ganancias secundarias; por tanto el tratamiento quirúrgico en estos pacientes está condenado a fallar.<sup>8</sup>

En pacientes con desordenes neuromusculares primarios o síndromes especiales, el tratamiento conservador, no quirúrgico, debería ser la primera conducta terapéutica. Si la inestabilidad persiste a pesar de un adecuado tratamiento médico, la cirugía correctiva puede ser necesaria, en conjunto con una terapia conservadora, extensa. Paciente con desordenes primarios de colágeno, síndrome de Ehlers Danlos, o síndrome de Marfán, deberían ser abordado con un tratamiento conservador intensivo y supervisado. Si la intervención quirúrgica se vuelve necesaria, la posibilidad de que el tejido anormal se estire y permita que la inestabilidad recurra debe ser expresada al paciente y la familia del mismo.<sup>8</sup>

### **3.3.3. Evaluación clínica**

La historia del mecanismo de la lesión resulta importante para la comprensión holística de la lesión; la identificación del trauma inicial, si hay alguno, y el nivel de energía del mismo ayudan a decidir el abordaje terapéutico. Colisiones de alta energía en deportes de contacto o accidente en vehículos motorizados se asocian a un riesgo aumentado de defectos óseos de la glenoides y el húmero. Recurrencia con traumas mínimos durante los arcos de movimientos, a menudo se asocia a lesiones óseas, que deben ser tratadas. La posición en que ocurre la luxación o subluxación debe ser documentada. También se debe determinar la facilidad con la que se reduce la luxación a su posición anatómica.<sup>8</sup>

Dislocaciones que son reducidas por el mismo paciente están asociados con hiperlaxitud ligamentaria generalizada. Cualquier signo o síntoma de lesión nerviosa debe ser investigada. Más importante aún, las limitaciones físicas causadas por la inestabilidad deben ser documentadas.<sup>8</sup>

Las subluxaciones recurrentes del hombro, comúnmente son pasadas por alto porque los síntomas son inespecíficos y no hay historia de una luxación completa. El paciente puede referir una sensación de que el hombro resbala dentro y fuera de su lugar. También puede quejarse de la sensación de “brazo muerto” como consecuencia del estiramiento del nervio axilar o de síntomas del manguito rotador secundarios.<sup>8</sup>

#### **3.3.4. Examen físico**

El examen físico del paciente con inestabilidad recurrente del hombro debe iniciar con interrogar al paciente sobre qué posición del brazo crea la inestabilidad, en qué dirección se luxa el hombro y si le es posible demostrar la subluxación. Ambos hombros deben ser examinados extensamente, tomando el hombro normal como referencia. Al examinar, se debe evaluar ambos hombros en busca de atrofia o asimetría, seguido de la palpación para determinar el nivel de sensibilidad en la cápsula anterior o posterior, el manguito rotador y la articulación acromioclavicular. Los rangos de movimientos activos y pasivos deben ser evaluados en posición erguida y decúbito supino para registrar con precisión los movimientos en todos los planos.<sup>8</sup>

La prueba del surco se realiza con el brazo a 0 y 45 grados de abducción. El examen se realiza al tirar del brazo distalmente y buscar la presencia de un surco u hoyuelo entre la cabeza humeral y el acromión que no reduce con 45 grados de rotación externa. La distancia de la cabeza del húmero al acromión debe ser clasificada de 0 a 3 con el brazo a 0 grados y 45 grados de abducción, de la siguiente manera: 1+ indica una subluxación menor de 1 cm, 2+ indica 1 a 2 cm de subluxación y 3+ indica más de 2 cm de subluxación inferior, que no reduce con la rotación externa.<sup>8</sup>

La aprensión anterior es evaluada con el hombro a 90 grados de abducción y el codo a 90 grados de flexión, con una ligera fuerza de rotación externa aplicada a la extremidad, se somete a estrés en dirección anterior al húmero. Esto generalmente produce una reacción de aprensión en el paciente que sufre de inestabilidad anterior. La inestabilidad posterior puede ser evaluada con la prueba de chasquido posterior, en donde la extremidad a 90 grados de abducción es llevada a una flexión anterior en rotación interna mientras se aplica estrés en dirección posterior sobre el codo. El chasquido se percibe cuando la cabeza humeral se subluxa posteriormente produciendo dolor y una sensación de hombro inestable.<sup>8</sup>

La prueba de cajón anterior del hombro debe realizarse con el paciente en decúbito supino con la extremidad a diferentes grados de abducción y rotación externa en el plano de la escápula. Al examinar el hombro derecho, la mano izquierda del examinador se utiliza para sujetar el húmero proximal mientras la mano derecha sujeta suavemente el codo. Estrés anterior se aplica sobre el húmero proximal con la mano izquierda, la cantidad de traslación y el punto de finalización deben ser evaluados. Al realizar esta maniobra, la inestabilidad es graduada de 0 a 3. Grado 1 significa que la cabeza humeral resbala hasta el borde de la glenoides, grado 2 significa que la cabeza humeral se desliza sobre el lábrum pero se reduce espontáneamente. Grado 3 indica dislocación. Una inestabilidad grado 3 no debe ser exhibida con el paciente consiente.<sup>8</sup>

Se sospecha de deformidades óseas cuando se evidencia aprensión o inestabilidad con rangos de movimientos cortos (menos de 90 grados de abducción) y cuando la inestabilidad inferior es prominente. La hiperlaxitud es comprobada con una prueba de surco positiva, prueba de hiperabducción de Gagey y la escala de hiperlaxitud de Beighton. La prueba de hiperlaxitud se realiza estabilizando la escápula con una mano, colocándola superiormente, y luego pasivamente abducir el hombro con la otra mano. Una diferencia, lado a lado, mayor de 20 grados es sugestivo de laxitud capsular inferior.<sup>8</sup>

### **3.3.5. Evaluación radiográfica**

El examen radiográfico debe incluir proyecciones anteroposterior y lateral axilar del hombro. Si la evaluación radiográfica inicial no es concluyente se pueden utilizar proyecciones especiales, una resonancia magnética realizada con gadolinio o artrografía por tomografía computarizada para mostrar cambios postraumáticos no visibles de otra manera. Una radiografía anteroposterior con rotación interna puede evidenciar una lesión de Hill Sachs no aparente en los estudios de rutina. Se ha descrito una proyección radiográfica oblicua apical que frecuentemente muestra defectos posteriores de la cabeza del húmero. La proyección de West Point se utiliza para observar calcificaciones o pequeñas fracturas en el borde anteroinferior de la cavidad glenoidea.<sup>8</sup>

La tomografía computarizada, particularmente en tres dimensiones, es muy efectiva para observar lesiones óseas como Hill Sachs, fracturas del borde glenoideo, versión glenoidea y algunas anomalías del tejido blando. Una artrografía por tomografía computarizada con doble contraste es muy útil cuando el paciente presenta una clínica poco concluyente y signos muy vagos de dolor, leve incomodidad sugestiva de inestabilidad. La artrografía por tomografía computarizada con doble contraste es más sencilla de realizar que un artrograma y la dosis de radiación es de 5 a 10 veces menor. Este examen es especialmente útil para evaluar tejido blando y defectos del lábrum.<sup>8</sup>

La resonancia magnética con gadolinio es la mejor técnica de imagen mínimamente invasiva para evaluación de daño capsular o del lábrum, además es muy útil detectando avulsión en la cabeza humeral del ligamento glenohumeral inferior (HAGL).<sup>8</sup>

### **3.4. Tratamiento quirúrgico**

Se han descrito más de 150 procedimientos y múltiples modificaciones para el tratamiento de la inestabilidad recurrente anterior del hombro. No existe un único “mejor” procedimiento. Entre los factores importantes para alcanzar resultados satisfactorios se han mencionado una adecuada exposición y una técnica

quirúrgica apropiada. Idealmente el procedimiento para el tratamiento de la inestabilidad recurrente del hombro debe incluir las siguientes características:

- Tiene un bajo índice de recurrencia
- Tiene un bajo índice de complicaciones
- Baja tasa de reintervención quirúrgica
- No provoca daño (artritis)
- Conserva el movimiento
- Es aplicable a la mayoría de los casos
- Permite la observación de la articulación
- Corrige la condición patológica
- No es demasiado complicada

Los procedimientos pueden realizarse de manera artroscópica o a cielo abierto con resultados comparables.<sup>8</sup>

Actualmente se cree que los pacientes con inestabilidad anterior del hombro con pérdida de ósea de la glenoides que comprende el 25% o más del diámetro inferior de la cavidad glenoidea, independientemente del tamaño del defecto de Hill-Sachs, deben ser tratados con un injerto óseo a la cavidad glenoidea. El injerto óseo ensanchará la superficie de la glenoides a tal punto que prácticamente en cualquier caso la lesión de Hill-Sachs no se enganchará. Si a pesar del injertos óseo a la cavidad glenoidea, el defecto de Hill-Sachs persiste enganchando al llevar el brazo a una posición de abducción y rotación externa, el cirujano debería considerar un injerto óseo al defecto de Hill-Sachs o el remplissage (por vía artroscópica se rellena el defecto de la cabeza con el margen de la cápsula articular) del mismo. Sin embargo, esto casi nunca es necesario. Se prefiere abordar la pérdida ósea significativa con un procedimiento de Latarjet, en el que el injerto óseo de la coracoides provee de estabilidad adicional por el efecto de cinturón del tendón conjunto. Con esta combinación de la ampliación de la superficie glenoidea y el efecto de cinturón, el procedimiento de Latarjet es capaz de hacer frente, eficazmente, a grandes grados de pérdida ósea bipolar, sin tener que recurrir a procedimientos del lado del húmero adicionales.<sup>8</sup>

En los casos donde la pérdida ósea de la glenoides es menor de un 25% del diámetro inferior de la cavidad glenoidea, la lesión de Hill-Sachs es generalmente

pequeña o inexistente. En estos casos, una reparación de Bankart artroscópica debe ser realizada. Sin embargo, es posible que exista una lesión de Hill-Sachs considerable asociada a una escasa o nula pérdida ósea de la glenoides. En tal caso se recomienda que el cirujano obtenga una tomografía computarizada 3D preoperatoria para medir la anchura de la HSI (lesión de Hill-Sachs + puente óseo). Si el ancho del HSI es mayor del 83% del diámetro glenoideo inferior, se recomienda la realización de un remplissage artroscópico en conjunto con la reparación de Bankart artroscópica. Obviamente el cirujano debe de tomar en cuenta las demandas específicas deportivas y laborales de cada paciente individualmente.<sup>11</sup>

#### **3.4.1. Puntuación del índice de severidad de la inestabilidad (ISIS)**

En 2007 Balg y Boileau publicaron una investigación realizada en 131 pacientes con diagnóstico de inestabilidad recurrente del hombro que fueron sometidos a la corrección quirúrgica con técnica de Bankart artroscópica. Después de un seguimiento promedio de 31.2 meses (24-52 meses) 19 pacientes (14.5%) presentaban inestabilidad recurrente. Se identificaron los siguientes factores de riesgo: pacientes menores de 20 años de edad al momento de la cirugía, participación competitiva en deportes o estar involucrado en deportes de contacto o con movimientos forzados sobre la cabeza, hiperlaxitud del hombro, presencia de lesión de Hill-Sachs en una radiografía anteroposterior del hombro en rotación externa y/o pérdida del contorno glenoideo anteroinferior. Estos factores fueron integrados en una escala preoperatoria de 10 puntos, puntuación del índice de severidad de la inestabilidad (ISIS por sus siglas en inglés), que fue probada retrospectivamente en la misma población. Se demostró que la población con un puntaje mayor a 6 puntos tenía un riesgo inaceptable de recurrencia de la inestabilidad de 70%. En base a estos resultados se determinó que la corrección quirúrgica con técnica de Bankart artroscópica está contraindicada en estos pacientes, a quienes se les sugiere practicar el procedimiento de Latarjet.<sup>12</sup>

La escala está basada en un cuestionario preoperatorio, evaluación clínica y radiográfica. Consta de seis criterios: la edad al momento de la cirugía igual o menor 20 años otorga 2 puntos, mayor de 20 años cero puntos;



grado de participación deportiva otorga 2 puntos si es competitiva y 0 puntos si es recreativa o ninguna; tipo de deporte que práctica adjudica 1 punto si es un deporte de contacto o con movimientos sobre la cabeza y 0 puntos si es otro tipo de deporte; laxitud del hombro, 1 punto si presenta hiperlaxitud y 0 puntos si presenta laxitud normal; evidencia de lesión de Hill-Sachs en una radiografía antero posterior del hombro afectado otorga 2 puntos si es visible en rotación externa y 0 puntos si no es visible en rotación externa; pérdida del contorno glenoideo en una radiografía anteroposterior, si se evidencia la lesión 2 puntos y si no es visible la lesión 0 puntos.<sup>12</sup>

#### **3.4.2. Operación de Bankart**

La cirugía de reconstrucción capsulolabral de tipo Bankart es el tipo más común de cirugía que se realiza en paciente con inestabilidad recurrente. Este procedimiento se puede realizar de manera abierta o utilizando un técnica artroscópica. Si el problema se debe a un desgarro del ligamento inferior del hombro que lo separa del cartílago labral, una cirugía de tipo Bankart puede reparar el ligamento.<sup>8</sup>

El cartílago labral desgarrado es reparado de manera artroscópica y la cápsula anterior del hombro laxa se reposiciona para hacerla más pequeña. Este procedimiento es exitoso en aproximadamente 80-95% de los casos, eliminando así las dislocaciones recurrentes.<sup>8</sup>

#### **3.4.3. Estabilización anterior con deficiencia glenoidea asociada (procedimiento de Latarjet)**

Un defecto glenoideo ha sido reportado en el 22% de las luxaciones anteriores iniciales y en cerca del 90% de los casos de inestabilidad anterior recurrente del hombro. Con la pérdida ósea, la glenoides cambia su forma a la de una “pera invertida”, donde la mitad superior es más ancha que la inferior.<sup>4</sup> Burkhart y De Beer<sup>10</sup> en sus estudios concluyeron que el 67% de las reparaciones tipo Bankart presentaban recurrencia con defectos óseos glenoideos, siendo no indicadas las cirugías de partes blandas para el manejo de las mismas. Itoi et al.<sup>13</sup> demostraron que defectos óseos con un espesor de al menos 21% de la longitud de la glenoides causan

inestabilidad y limitan el rango de movimiento después de la reparación de Bankart. Bigliani et al.<sup>14</sup> encontraron que defectos óseos superiores al 25% en la glenoides requerían tratamientos como la transferencia de la coracoides. Gerber y Nyfeller<sup>15</sup> mostraron que si la longitud del defecto glenoideo excede el radio máximo anteroposterior de la glenoides (en la zona más ancha) la resistencia a la luxación disminuye al 70% del valor de un hombro normal.

En pacientes que tienen una cavidad glenoidea en forma de pera invertida y una lesión de Hill Sachs enganchante se ha demostrado que el procedimiento de Latarjet suele ser suficiente para el tratamiento de esta deficiencia ósea. El injerto óseo corrige el defecto glenoideo, para que pueda resistir fuerzas axiales a través de un diámetro glenoideo expandido. El injerto también alarga la superficie articular de la cavidad glenoidea para prevenir el enganche de la lesión de Hill Sachs. Es utilizado cuando existe una lesión grande (35%-45%) en la cabeza del húmero.<sup>8</sup>

Es un procedimiento aceptable para la mayoría de pacientes con inestabilidad anterior del hombro, agudas o crónicas, en caso de defecto óseo glenoideo acompañado de insuficiencia capsular y ligamentaria anterior. Por ello está indicado en lesiones óseas tipo Bankart mayores de 2 mm de espesor y en defectos óseos de la glenoides superiores al 21-25%. En caso de defectos óseos hay que recalcar que estudios biomecánicos recientes muestran una mayor efectividad del procedimiento de Latarjet frente a la colocación de injerto óseo moldeado.<sup>4,16</sup> Otra indicación sería la presencia de una lesión ósea humeral tipo Hill Sachs grande.<sup>4</sup>

Esta técnica ha sido evaluada y se determinó que provee de un triple efecto para asegurar la estabilidad del hombro: primero, la transferencia del bloque óseo coracoideo restablece la arquitectura ósea de la glenoides, ampliando la superficie de la misma; segundo, al transferir el tendón conjunto se crea un efecto de cinturón dinámico que refuerza la debilitada porción anteroinferior de la cápsula articular, de manera que cuando el brazo es abducido y rotado externamente la parte inferior del subescapular

desciende (efecto de cinturón de seguridad); tercero, la reparación cápsulolabral recrea un efecto de parachoques y protege la cabeza humeral del contacto directo con el injerto coracoideo.<sup>17</sup>

Entre los beneficios de la técnica de Latarjet está que al transferir la apófisis coracoides y el tendón conjunto a la porción anterior del cuello de la glenoides, no solo se restablece el defecto óseo de la glenoides, pero también refuerza la debilitada y deformada cápsula anteroinferior. Varios investigadores han reportado resultados buenos o excelentes con los procedimientos de Bristow y Latarjet. Ambas técnicas proveen bajas tasa de recurrencia de la inestabilidad y además elevadas tasas de retorno a actividades deportivas con nivel pre-lesión y satisfacción personal de los pacientes. Sin embargo, los procedimientos de Bristow y Latarjet continúan siendo controversiales, sobre todo por las complicaciones más comúnmente reportadas, pérdida postoperativa de la rotación externa, fallo del material y desarrollo de osteoartritis. Es por eso que se recomienda una exhaustiva evaluación clínica bilateral del hombro.<sup>17</sup>

La técnica de Latarjet artroscópica en combinación con una corrección tipo Bankart para la inestabilidad anterior del hombro con pérdida ósea glenoidea severa, restauró la estabilidad, conservó los arcos de movimientos y permitió el retorno a actividades deportiva a nivel pre-lesión y evidenció baja probabilidad de desarrollar artritis, de acuerdo a Boileau et al. en un estudio presentado en 2014.<sup>17</sup>

#### **3.4.4. Técnica de Latarjet**

Con el paciente asegurado en posición de silla de playa y después de la inducción con anestesia general endotraqueal, se coloca una pequeña almohada detrás de la escápula para posicionar la cavidad glenoidea perpendicular a la mesa de operaciones. Se realiza una incisión en la piel de aproximadamente 4 a 5 cm iniciando justo debajo del ápice de la apófisis coracoides. Se abre el intervalo deltopectoral y se retrae la vena cefálica lateralmente con el músculo deltoides. Luego se coloca un separador automático en el intervalo deltopectoral y un retractor Hohmann sobre la apófisis coracoides.<sup>8</sup>

#### **3.4.4.1. Recolección y preparación del bloque óseo**

Posicionar el brazo del paciente a 90 grados de abducción y rotación externa, y seccionar el ligamento coracoacromial 1 cm de la coracoides. Luego aducir y rotar internamente para liberar la inserción del músculo pectoral menor de la apófisis coracoides y exponer la base de la coracoides con el elevador de periostio para poder observar la base de la apófisis coracoides.<sup>8</sup>

Utilizar el osteótomo o una pequeña sierra angulada para osteotomizar la apófisis coracoides de medial a lateral a nivel de la unión entre las partes horizontal y vertical. Seguidamente se lleva el brazo de nuevo a abducción y rotación externa y se libera el ligamento coracohumeral de la parte lateral de la apófisis coracoides.<sup>8</sup>

Se sujeta el injerto con un fórceps, firmemente, y se procede a separarlo cuidadosamente de sus uniones profundas. Se disecciona la parte lateral del tendón conjunto, evitando el aspecto medial y el potencial daño al nervio musculocutáneo. Luego evertir el injerto y decorticar la superficie profunda con una gubia cortante o una sierra. Con un trépano de 3.2 mm hacer dos agujeros en la superficie profunda del injerto. Medir el grosor del injerto y colocarlo debajo del músculo pectoral mayor para uso subsecuente.<sup>8</sup>

#### **3.4.4.2. División del subescapular, capsulotomía y exposición**

Con la extremidad superior en rotación externa completa, se debe identificar los márgenes superior e inferior del tendón subescapular. Luego se utiliza un electrocauterio y tijera de Mayo para dividir el músculo a lo largo de la línea de unión de los dos tercios superiores con el tercio inferior del mismo, alineado con las fibras musculares y obteniendo la adecuada hemostasia con cada paso.<sup>8</sup>

Con cuidado se lleva la división hasta la cápsula blanca y se extiende medialmente insertando una esponja de 4x4 pulgadas en

el plano de la hendidura y así exponer la fosa subescapular. La división se extiende lateralmente hasta la tuberosidad menor.<sup>8</sup>

Se coloca un retractor de Hohmann en la fosa subescapular. Se procede a colocar el brazo en rotación neutral para obtener una exposición completa de la cápsula, luego se realiza una capsulotomía vertical de 1.5 cm a nivel del margen anteroinferior de la glenoides. Se coloca el brazo en rotación interna completa para permitir la inserción del retractor de cabeza humeral, el cual debe descansar en el margen posterior de la glenoides.<sup>8</sup>

Seguidamente se debe retraer los dos tercios superiores del subescapular en sentido superior con un pin de Steinmann impactado en la parte superior del cuello escapular; retraer la parte inferior con un retractor de Hohmann colocado debajo del cuello de la escápula entre la cápsula y el subescapular.<sup>8</sup>

Con el borde anteroinferior de la escápula expuesto, se inspecciona el lábrum, cartílago, y sitio de inserción de los ligamentos glenohumerales. Se reseca la solapa medial de la cápsula articular, así como porciones dañadas del lábrum o fragmentos fracturados. Utilizar el bisturí para exponer el borde anteroinferior de la glenoides y luego decortcarlo con una cureta o un osteótomo.<sup>8</sup>

#### **3.4.4.3. Fijación del bloque óseo**

Se inserta el bloque óseo a través de los tejidos blandos y se posiciona a nivel del margen anteroinferior de la glenoides. Se revisa la posición del bloque con el brazo en rotación interna, teniendo el cuidado de evitar un desplazamiento lateral; un posicionamiento ligeramente medial (no mayor a 1-2 mm) es aceptable.<sup>8</sup>

Nunca se puede aceptar que sobresalga lateralmente en la articulación el injerto coracoideo; ya que puede llevar rápidamente a una enfermedad degenerativa de la articulación.<sup>8</sup>

Seguidamente se inserta, a través del agujero inferior del injerto óseo, el trépano de 3.2 mm hacia el cuello glenoideo, en dirección anteroposterior y superior. Se debe revisar la orientación de la superficie articular de la glenoides para dirigir el trépano en dirección paralela a ese plano. Se coloca un tornillo canulado de rosca parcial en la corteza posterior para asegurar el bloque óseo a la glenoides. Este tornillo debe ser ajustado de manera holgada para permitir la rotación y posicionamiento adecuado de la parte superior del bloque óseo. Cuando la posición es correcta se inserta el segundo tornillo canulado de rosca parcial en el agujero superior del bloque óseo y se ajustan firmemente ambos tornillos. Para evitar el pinzamiento de la cabeza humeral no se deben utilizar arandelas con los tornillos. <sup>8</sup>

#### **3.4.4.4. Cierre**

Manteniendo el brazo en rotación externa, se procede a reparar los remanentes del ligamento coracoacromial hacia la solapa lateral de la cápsula articular, con dos suturas absorbibles independientes. Se retira la esponja colocada previamente en la fosa subescapular y se moviliza la extremidad en todos los arcos de movimiento para evaluación del mismo. Finalmente se procede a recubrir la superficie cortada de la apófisis coracoides con cera para hueso y se coloca un drenaje por succión. Se concluye con el cierre de los tejidos blandos. <sup>8</sup>

#### **3.4.4.5. Cuidados posquirúrgicos**

El paciente requiere de inmovilización con un cabestrillo por dos semanas después de la cirugía. Transcurrido este tiempo se inician ejercicios de flexión anterior. La rotación externa se inicia hasta las seis semanas posoperatorias y los ejercicios de fortalecimiento a las ocho semanas de haberse realizado el procedimiento. <sup>8</sup>

#### **3.4.5. Falla terapéutica en el tratamiento quirúrgico**

La falla en la estabilización puede ocurrir por una falla en la corrección de la patología, falla en el proceso de curación o mala colaboración de parte del

paciente. Todos los posibles casos de falla terapéutica deben ser evaluados a profundidad y deberían de incluir una tomografía computarizada tridimensional para evaluación de defectos óseos de la glenoides y la cabeza humeral. En algunas ocasiones es necesario un artrograma para identificar el sitio de lesión capsular.<sup>8</sup>

Los principios básicos para el abordaje de una corrección fallida son los mismos que los del procedimiento primario.

- Crear un ambiente óptimo para la curación de los tejidos
- Recrear la concavidad de la superficie glenoidea
- Asegurar la fijación capsular anatómica en el borde de la articulación
- Recrear la tensión capsular fisiológica
- Tener una terapia basada en metas supervisada.

La clave para una corrección quirúrgica exitosa incluye la selección apropiada del paciente, la selección apropiada del procedimiento para corregir la lesión patológica, entendimiento extenso de la anatomía local, identificación y protección de las estructuras neurovasculares, la utilización de un programa de rehabilitación consistente con el tipo de corrección quirúrgica realizada y la comprensión de las metas del paciente.<sup>8</sup>

### **3.5. Contextualización del lugar**

El Hospital General de Accidentes “Ceibal”, del Instituto Guatemalteco de Seguridad Social es un centro de atención médica de tercer nivel. Está situado a nivel metropolitano y se dedica a atender de forma especializada a pacientes por riesgo de accidentes, aunque ya hospitalizado el paciente y en tratamiento en este hospital, por enfermedades intercurrentes, si el caso lo amerita, pueden ser tratados medicamente por médicos especializados en medicina interna, cardiólogos, neurólogos, infectólogos, nutriólogos, brindándoles también atención médica a parte de lo relacionado a la traumatología y ortopedia y cirugía general y especializada.<sup>18</sup>

El Hospital General de Accidentes, dentro de los servicios que presta, cuenta con los siguientes:

clínicas médicas atendidas por médicos especializado en traumatología y ortopedia, oftalmología, odontología, medicina interna, neurología, neurocirugía, cardiología, infectología, cirugía general, cirugía plástica, artroscopia, otorrinolaringología, rehabilitación.<sup>18</sup>

Existen los servicios para pacientes quemados, de cirugía de mano, cadera y de columna, cirugía maxilofacial, servicio de intensivo y emergencia, se incluye servicio de observación y clínica de choque, laboratorios, banco de sangre, servicio de rayos X y ultrasonido, de rehabilitación y nutrición, contando además con varias salas de operaciones para la resolución quirúrgica de emergencia o cirugía planificada.<sup>18</sup>

### **3.6. Antecedentes**

El mecanismo más común que fuerza a salir la cabeza humeral de la fosa glenoidea en una dirección anterior es la excesiva rotación externa e hiperextensión del brazo en una posición sobre la cabeza. En casos de inestabilidad traumática anterior, el lábrum glenoideo es típicamente avulsionado (lesión de Bankart) disminuyendo la efectividad de la concavidad glenoidea y facilitando la luxación. La mayoría de los autores coinciden en que la lesión de Bankart es la alteración patológica que con mayor frecuencia se encuentra en las luxaciones recidivantes anteriores del hombro. Rowe y colaboradores han encontrado que la lesión de Bankart se presenta en el 64% de las luxaciones recidivantes y laxitud de la cápsula articular en el 28%.<sup>1</sup>

De acuerdo a un estudio realizado en el Instituto Traumatológico de Chile, la población chilena presenta mayor frecuencia de luxaciones en los menores de 30 años y entre la 6° y 8° década, con una mayor incidencia en hombres que mujeres (59.5% versus 40.5%). La literatura internacional corrobora la distribución bimodal, estableciendo que las luxaciones de hombro son más frecuentes en la 2° y 6° década de vida.<sup>3</sup>

La población más propensa a recurrencia es la población activa menor de 20 años. En la población chilena el porcentaje de recidiva posterior a un primer episodio de luxación alcanza un 28%, en su mayoría hombres. El promedio de edad de las personas que sufrieron recidiva es de 30,5 años, aunque el grupo



etario que presenta mayor porcentaje de recidiva son los menores de 21 años.<sup>3</sup>

El tratamiento quirúrgico por sí sólo, no provee de las herramientas necesarias para una pronta recuperación y retorno a la actividad. El período de rehabilitación que sucede a la cirugía será la clave en la recuperación del paciente y es aquí donde se trabajarán todos los factores que determinan un buen nivel de funcionalidad y retorno a la actividad.<sup>3</sup>

Andía, Morales y Salcedo del Instituto mexicano de Traumatología y Ortopedia Lomas Verdes, reportaron en un estudio de 205 pacientes de ambos sexos, tratados quirúrgicamente por inestabilidad glenohumeral recurrente, que el mecanismo de lesión fue una actividad deportiva en 19.3%, caídas de plano de sustentación en 41.9%, y accidentes automovilísticos en 12.9% junto a otras causas menores que ocupan el resto del porcentaje. El número de luxaciones previas fue en promedio  $7 \pm 5.1$  sin manejo quirúrgico previo. Los hallazgos de los exámenes complementarios utilizados evidenciaron lesiones de Hill-Sachs en un 66% de pacientes, Bankart óseo en un 41%, artrosis en un 6%, hiperlaxitud capsular en el 25% de la población estudiada.<sup>1</sup>

Posteriormente de los 31 pacientes de la serie que regresaron para evaluación clínica posoperatoria fueron valorados por alguno de los autores y según la escala propuesta por la Sociedad Americana de Hombro y Codo (ASES) se obtuvieron resultados excelentes en 18 pacientes (58%), buenos en 8 pacientes (26%) regulares en 3 pacientes (10%) y malo en 2 pacientes (6%). En cuanto a la valoración de la movilidad, la elevación frontal tuvo un valor mínimo de  $130^\circ$ , un valor máximo de  $180^\circ$  y una media de  $168^\circ \pm 14.2^\circ$  comparado con el hombro normal el hombro afectado perdió en promedio  $11^\circ$ . La rotación externa activa en posición anatómica tuvo un valor mínimo de  $30^\circ$  un valor máximo de  $80^\circ$  y una media de  $69^\circ \pm 12.8^\circ$ . Comparado con el hombro normal el hombro afectado perdió en promedio  $10^\circ$ . 27 Pacientes (86%) presentaron estabilidad glenohumeral normal y signo de aprehensión negativo a la exploración física.<sup>1</sup>

Según la escala de la Sociedad Americana de Hombro y Codo 26 pacientes (84%) presentaron fuerza normal para todas las actividades. 26 pacientes (87%) no reportaron dolor o una incomodidad leve con las actividades de la vida diaria.

Dos pacientes se quejaron de incomodidad con alguna actividad y 2 pacientes presentaron incomodidad moderada con la mayoría de las actividades incluidas las laborales y otras, entre tanto que 1 paciente presentó dolor para todas las actividades. Incluyen además una de sus conclusiones más relevantes describiendo que la patología capsular incluye una combinación de elongación traumática (deformación plástica) o avulsión traumática y desarrollo de laxitud capsular.<sup>1</sup>

En la revisión sistemática de un meta análisis reportado por “The Orthopaedics Journal of Sports Medicine” en 2015, 9 artículos que comparan las técnicas de reparación del hombro a través de estructuras óseas o tejidos blandos por abordajes abiertos o laparoscópicos se encontró que 240 hombros sometidos a procedimiento a cielo abierto, 91.3% no demostró recurrencia o complicación, 5.8% tuvo inestabilidad recurrente, 0.8% presentó infecciones, 2.1% evolucionaron con artrosis, y 0% denoto daño nervioso. En comparación con la técnica laparoscopica donde 186 hombros fueron abordados, y reportaron que el 81.9% no tuvo recurrencia o complicaciones, 16.1% presentó inestabilidad recurrente, 0% reportó infecciones y 2.2% evolucionó con artrosis.<sup>5</sup>

Un defecto glenoideo anterior ha sido reportado en el 22% de las luxaciones anteriores iniciales y en cerca del 90% de los casos de inestabilidad anterior recurrente del hombro. Con la pérdida ósea, la glenoides cambia su forma a la de una “pera invertida”, donde la mitad superior es más ancha que la inferior. Burkhart y De Beer en sus estudios concluyeron que el 67% de las reparaciones tipo Bankart presentaban recurrencia con defectos óseos glenoideos, siendo no indicadas las cirugías de partes blandas para el manejo de las mismas.<sup>4</sup>

En América central, y Guatemala no se reportan estudios que evalúen las características de los pacientes que fueron sometidos a la reparación con técnica de Latarjet de la inestabilidad recurrente del hombro, a pesar de haber realizado una búsqueda exhaustiva.



## **4. POBLACIÓN Y MÉTODOS**

### **4.1. Enfoque y diseño del estudio**

Cuantitativo

Serie de casos retrospectiva

### **4.2. Unidad de análisis**

**4.2.1.** Unidad primaria de muestreo: Pacientes adultos que fueron sometidos a una corrección quirúrgica de la inestabilidad recurrente del hombro con técnica de Latarjet, en el Hospital General de Accidentes “Ceibal”, IGSS.

**4.2.2.** Unidad de análisis: Datos epidemiológicos, clínicos, y quirúrgicos registrados en el instrumento diseñado para el efecto.

**4.2.3.** Unidad de información: Pacientes adultos que fueron sometidos a la corrección quirúrgica de la inestabilidad recurrente del hombro con técnica de Latarjet y sus registros clínicos, en el Hospital General de Accidentes, El Ceibal, IGSS.

### **4.3. Población y muestra**

**4.3.1.** Población: Serie de casos conformada por 19 pacientes adultos, de ambos sexos que fueron sometidos a la corrección quirúrgica de la inestabilidad recurrente del hombro con técnica de Latarjet, entre 1 de enero 2014 y 31 de diciembre 2015, en el Hospital General de Accidente, El Ceibal, IGSS.

### **4.4. Selección de sujetos a estudio**

#### **4.4.1. Criterios de inclusión**

- Pacientes de la consulta externa del servicio de miembro superior del Hospital General de Accidentes El Ceibal IGSS, mayores de 18 años de ambos sexos, con diagnóstico de inestabilidad recurrente del hombro que hayan sido sometidos a corrección quirúrgica con técnica de Latarjet.
- Paciente que hayan sido sometidos a corrección quirúrgica durante los años 2014 y 2015.

#### **4.4.2. Criterios de exclusión**

- Pacientes cuyo registro clínico este incompleto o ilegible.

#### 4.5. Medición de Variables

Macro Variable	Micro Variable	Definición Conceptual	Definición Operacional	Tipo de Variable	Escala de Medición	Criterio de Clasificación
Características epidemiológicas	<b>Sexo</b>	Condición orgánica, masculina o femenina, de los seres humanos, animales y plantas. <sup>19</sup>	Se revisará el expediente clínico y se anotará el sexo según se refiera en el mismo.	Cualitativas dicotómica	Nominal	<ul style="list-style-type: none"> <li>• Masculino</li> <li>• femenino</li> </ul>
	<b>Edad</b>	Tiempo que ha vivido una persona u otro ser vivo contando desde su nacimiento. <sup>19</sup>	Se tomará la referencia de años cumplidos al momento de la corrección quirúrgica.	Cuantitativa Discreta	Razón	<ul style="list-style-type: none"> <li>• Años</li> </ul>
	<b>Procedencia</b>	Origen o lugar de donde proviene una persona u objeto. <sup>19</sup>	Referencia del lugar de procedencia al momento de la corrección quirúrgica.	Cualitativa	Nominal	Lugar de procedencia reportada en expediente clínico; municipio y departamento.
	<b>Ocupación</b>	Trabajo, empleo u oficio. <sup>19</sup>	A que se dedica el sujeto como medio de sustento, al momento de la corrección quirúrgica	Cualitativa	Nominal	Ocupación reportada en expediente clínico
	<b>Estado civil</b>	Condición de una persona en relación con su nacimiento, nacionalidad, filiación o matrimonio, que se hacen constar en el registro civil y que delimitan el ámbito propio de poder y responsabilidad que el derecho reconoce a las persona naturales <sup>19</sup>	Se considerará a una persona como soltera cuando refiera el estado civil de: soltero, divorciado o viudo. Se considerará a la persona como casada cuando refiera el estado civil de: casado o unido.	Cualitativa dicotómica	Nominal	<ul style="list-style-type: none"> <li>• Soltero</li> <li>• Casado</li> </ul>
Características clínicas	<b>Dominancia</b>	Inclinación sistematizada a utilizar más una de las dos partes simétricas del cuerpo, en esta investigación, miembro	Se utilizará el lado de dominancia para realizar tareas cotidianas como escribir, comer, tomar un destornillador, o en el caso de deportistas, su	Cualitativa dicotómica	Nominal	<ul style="list-style-type: none"> <li>• Diestro</li> <li>• Siniestro</li> </ul>

		superior diestro o siniestro. <sup>19</sup>	superior o inferior hábil.			
	<b>Lateralidad de la lesión</b>	Lado del cuerpo (hombro) que fue lesionada.	Se buscará en el expediente del paciente el lado de la lesión reparada.	Cualitativa dicotómica	Nominal	<ul style="list-style-type: none"> <li>• Derecho</li> <li>• izquierdo</li> </ul>
	<b>Origen etiológico de la lesión</b>	Conjunto de causas que desencadenaron la lesión.	En el último ingreso, la causa principal que desencadenó la dislocación del hombro; categorizándola como accidente en vehículo motorizado, accidente deportivo, caída de altura u otras causas (especificar).	Cualitativa	Nominal	<ul style="list-style-type: none"> <li>• Accidente en vehículo motorizado</li> <li>• Accidente deportivo</li> <li>• Caída de altura</li> <li>• Otra (especificar)</li> </ul>
	<b>Tiempo de evolución desde el último evento de inestabilidad hasta tratamiento quirúrgico</b>	Medida de tiempo que ha transcurrido desde el inicio de los síntomas hasta el momento de consulta.	En el último ingreso, el tiempo de evolución desde el último evento de inestabilidad hasta el tratamiento quirúrgico. Clasificado como menor de 3 días, de 3 días a 6 semanas y mayor de 6 semanas.	Cuantitativa discreta	Intervalo	<ul style="list-style-type: none"> <li>• &lt; 3 días</li> <li>• 3 días -6 semanas</li> <li>• &gt; 6 semanas</li> </ul>
	<b>Número de episodios de inestabilidad previo a tratamiento quirúrgico</b>	Cantidad de veces que se ha presentado la inestabilidad del hombro antes de la corrección quirúrgica.	Cantidad de luxaciones y subluxaciones del hombro que ha sufrido el paciente previo a tratamiento quirúrgico.	Cuantitativa discreta	Razón	<ul style="list-style-type: none"> <li>• Episodios de inestabilidad</li> </ul>
<b>Características Quirúrgicas</b>	<b>Técnica quirúrgica de Latarjet</b>	Conjunto de procedimientos y recursos necesarios para la realización de una cirugía específica. <sup>19</sup>	A través de una entrevista con el grupo de cirujanos se registrarán los detalles de la técnica utilizada en la institución.	Cualitativa	Nominal	Detalles de la técnica de Latarjet realizada en la institución.
	<b>Complicaciones transoperatorias</b>	Dificultad imprevista que acontece durante un procedimiento quirúrgico. <sup>19</sup>	Complicaciones ocurridas durante la cirugía.	Cualitativa	Nominal	Complicación transoperatoria reportada

<b>Evolución post operatoria un mes después del procedimiento</b>	<b>Inestabilidad recurrente</b>	Presencia de signos y síntomas de luxación o subluxación de una articulación a pesar de haber sido tratada en una o más ocasiones.	Evidencia clínica de la presencia o ausencia de luxación o subluxación recurrente al momento de la evaluación posoperatoria.	Cualitativa dicotómica	Nominal	<ul style="list-style-type: none"> <li>• Presente</li> <li>• Ausente</li> </ul>
	<b>Dolor</b>	Percepción sensorial localizada y subjetiva que puede ser más o menos intensa, molesta o desagradable y que se siente en una parte del cuerpo; es el resultado de una excitación o estimulación de terminaciones nerviosas sensitivas especializadas. <sup>19</sup>	Referencia de presencia de dolor en la articulación intervenida, clasificado como leve, moderado, severo o ausente; al momento de la evaluación posoperatoria	Cualitativa	Nominal	<ul style="list-style-type: none"> <li>• Leve</li> <li>• Moderado</li> <li>• Severo</li> <li>• Ausente</li> </ul>
	<b>Arcos de movimiento</b>	Rango funcional de movimiento articular necesario para realizar cómodamente y con eficacia las actividades de la vida diaria.	Amplitud de movimientos en porcentaje comparado a un valor de referencia de un hombro sano. Se tomarán en cuenta la referencia de abducción, rotación externa y rotación interna.	Cuantitativa	Razón	<ul style="list-style-type: none"> <li>• Porcentaje</li> </ul>
	<b>Síntomas asociados</b>	Referencia subjetiva que da un paciente de la percepción que reconoce como anómala o causada por un estado patológico	Síntomas que haya referido el paciente como relacionados a la inestabilidad del hombro o el tratamiento quirúrgico de la misma.	Cualitativa	Nominal	Síntomas reportados en expediente clínico
	<b>Complicaciones Posoperatorias</b>	Situación que agrava o alarga el curso de un padecimiento y que no es propio de este. <sup>19</sup>	Signos o síntomas relacionados a la inestabilidad del hombro tratamiento quirúrgico de la misma.	Cualitativa	Nominal	Signos y síntomas reportados en expediente clínico.

## **4.6. Técnicas, procesos e instrumentos utilizados en la recolección de datos**

### **4.6.1. Técnicas de recolección de datos**

La recolección de datos se realizó a través de una entrevista al cirujano de la institución y la revisión de expedientes clínicos, de donde se recopilaron los datos en un instrumento diseñado para el efecto, asegurando la confidencialidad.

### **4.6.2. Procesos**

- Aprobado el protocolo por COTRAG se presentó al comité de investigación del Hospital General de Accidentes, El Ceibal, IGSS.
- Se presentó el protocolo al jefe del departamento de ortopedia y traumatología y se solicitó la autorización para la ejecución del mismo.
- Se entrevistó al cirujano para recopilar datos y detalles técnicos del procedimiento quirúrgico practicado en el hospital.
- Se revisaron los expedientes para evaluación de criterios de inclusión y exclusión de los sujetos a estudio.
- Se completó la boleta de recolección de datos con la información reportada en el expediente clínico de cada paciente.
- Se elaboró la base de datos y se procesaron los datos.

### **4.6.3. Instrumento de recolección de datos**

La recolección de datos se llevó a cabo a través de un instrumento que fue llenado por el investigador, que constó de 2 páginas en donde se identificaron los logotipos de la Universidad de San Carlos de Guatemala y de la Facultad de Ciencias Médicas. Contenía 5 series, identificadas como: datos epidemiológicos, datos clínicos, complicaciones transoperatorias, evolución posoperatoria y técnica quirúrgica. Con un espacio en la esquina superior derecha para anotar el número correlativo de cada expediente revisado, de esta manera se mantuvo el orden de los instrumentos y se facilitó el procesamiento de los mismos.

La primera serie comprendió de un apartado donde se seleccionó el sexo reportado del sujeto a estudio. A continuación se anotó en los espacios disponibles de los incisos de edad, procedencia y ocupación lo reportado



en los expedientes. Después se registró el estado civil de acuerdo a las dos opciones brindadas para el efecto.

La segunda serie contuvo los incisos de dominancia y lateralidad de la lesión, donde se seleccionó una de las dos opciones disponibles para cada variable. Seguidamente en el espacio para el registro del origen etiológico de la lesión se seleccionó una de las cuatro opciones, de las cuales, una brinda espacio para la especificación de otras causas. Luego se seleccionó entre las opciones disponibles para registrar el tiempo de evolución. Finalmente se anotó el número de episodios de inestabilidad previos al tratamiento quirúrgico en el espacio disponible para el efecto.

En la tercera serie se registraron las complicaciones transoperatorias reportadas en el espacio provisto para el efecto.

La cuarta serie se utilizó para registrar los datos de la evolución posoperatoria a través del inciso de inestabilidad recurrente donde se marcó una de las dos opciones disponibles. Luego se registró en una escala nominal que brinda cuatro opciones para categorizar el dolor. Después se registraron los porcentajes de los tres arcos de movimientos evaluados. Seguidamente se cuenta con un espacio donde se registró la presencia de síntomas asociados. Finalmente se registraron las complicaciones posoperatorias reportadas en un espacio provisto para ello.

La quinta serie se utilizó únicamente una ocasión para registrar la entrevista que se llevó a cabo con el cirujano. Esta serie contiene espacio disponible para anotar la descripción de la técnica quirúrgica según se refirió al momento de la entrevista.

## **4.7. Procesamiento y análisis de datos**

### **4.7.1. Procesamiento de datos**

Una vez recolectada la información se realizó una tabulación manual de los resultados en la boleta de recolección de datos, luego se creó una tabla en Microsoft Office Excel versión 2013 para tabular los datos obtenidos, posteriormente se creó la base de datos con el programa Microsoft Office

Excel versión 2013, y se graficaron los datos. Finalmente se utilizó el programa Microsoft Office Word 2013 en el cual se analizaron los cuadros y gráficas previamente realizados para la presentación del informe final.

#### **4.7.2. Análisis de datos**

- Se identificó la frecuencia con la que se presentan cada una de las características epidemiológicas en los pacientes estudiados, se utilizó la media como medida de tendencia central para la descripción de la edad, así como distribución por grupos etarios en forma gráfica. Por medio de porcentajes se describieron los datos de sexo y estado civil, mientras que para procedencia y ocupación, se expresó en forma gráfica la frecuencia de las mismas.
- Se describieron las características clínicas en los pacientes estudiados por medio de estadística descriptiva, utilizando la media como medida de tendencia central para los datos del número de episodios de inestabilidad previos al tratamiento quirúrgico que también se expresó en forma gráfica mediante distribución de frecuencias agrupadas. Se identificó la frecuencia absoluta y porcentajes con los datos de dominancia, lateralidad de la lesión causa etiológica de la lesión y el tiempo de evolución previo al tratamiento quirúrgico; para ser representado en forma de tabla posteriormente.
- Se detalló la técnica quirúrgica utilizada en el hospital a través de una redacción en prosa para la comparación y contraste con la técnica descrita en la literatura.
- Se identificaron las complicaciones transoperatorias registradas y se compararon con las reportadas en la literatura.
- Se describió la evolución posoperatoria un mes después del procedimiento en los pacientes estudiados por medio de porcentajes, para ser representado en forma de tabla posteriormente. Los datos se obtuvieron a partir de la información recolectada sobre la presencia de inestabilidad recurrente, dolor, síntomas asociados y complicaciones posoperatorias. Los arcos de movimiento fueron representados en forma de gráficas por medio de una distribución de frecuencias agrupadas y se calculó el valor promedio.

## **4.8. Límites de la investigación**

### **4.8.1. Obstáculos**

El estudio se vio afectado por el subregistro de datos en los expedientes clínicos, donde no todos los expedientes contenían los datos completos. Así mismo se encontró una falta de coordinación para el registro de datos en los expedientes, ya que no se utilizaron las mismas unidades de medición para la misma variable en diferentes expedientes. El tercer obstáculo que se presentó durante la investigación fue el prolongado tiempo de espera que se tomó la autorización del estudio por las autoridades institucionales.

### **4.8.2. Alcances**

Se considera que los alcances que tuvo este estudio fueron:

- El estudio aporta información epidemiológica, clínica, quirúrgica y posoperatoria actualizada de los pacientes de la consulta externa del Hospital General de Accidentes “Ceibal” IGSS que fueron sometidos a corrección quirúrgica de la inestabilidad recurrente del hombro por medio del procedimiento de Latarjet.
- Se obtuvo resultados que pueden ser utilizados para crear un instrumento y un protocolo para un seguimiento óptimo del paciente que es sometido al procedimiento de Latarjet.
- Se divulgó los resultados del estudio, los cuales pueden ser utilizados como base para otros estudios similares o asociados.

## **4.9. Aspectos éticos de la investigación**

### **4.9.1. Principios éticos generales**

Se respetó la autonomía de los pacientes, se conservó el anonimato al evitar el registro de datos personales y utilizando un número correlativo para la identificación de las boletas. El principio de la beneficencia está presente debido a que el estudio no plantea riesgos inminentes y el beneficio será mayor al obtener una caracterización que permita un diagnóstico y tratamiento oportuno. El principio de justicia se respetó siguiendo las normas morales de lo correcto y apropiado.

#### **4.9.2. Categorías de riesgo**

El estudio se ubica en la categoría de riesgo I, ya que se realizó a través de una revisión de expediente que no invadió la privacidad del paciente, asegurando el anonimato de cada sujeto y por tanto no representa un riesgo inminente.



## 5. RESULTADOS

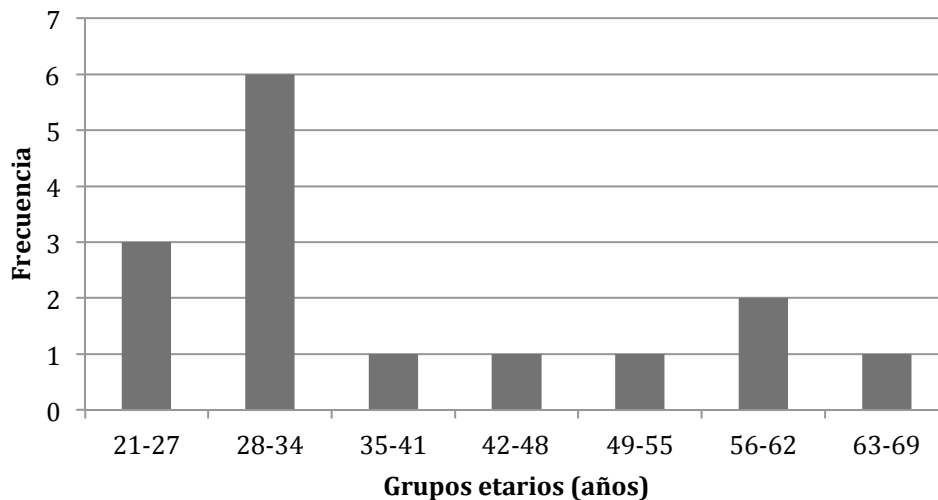
Los siguientes resultados parten de una base de datos global de 19 boletas de recolección de datos, obtenidas a través de la revisión de expedientes clínicos y una entrevista con el cirujano de los pacientes que fueron sometidos a la corrección quirúrgica de la inestabilidad recurrente del hombro mediante la técnica de Latarjet en el Hospital General de Accidentes “Ceibal”, del Instituto Guatemalteco de Seguridad Social.

### 5.1. Características epidemiológicas de los pacientes

Se encontró que los 19 (100%) sujetos de estudio fueron de sexo masculino; 17 (89%) indicaron estado civil soltero y únicamente 2 (11%) refirieron ser casados.

**Gráfica 5.1.1**

Grupos etarios de los pacientes sometidos a la corrección quirúrgica de la inestabilidad recurrente del hombro mediante la técnica de Latarjet en el Hospital General de Accidentes “Ceibal”, IGSS durante enero 2014 a diciembre 2015.



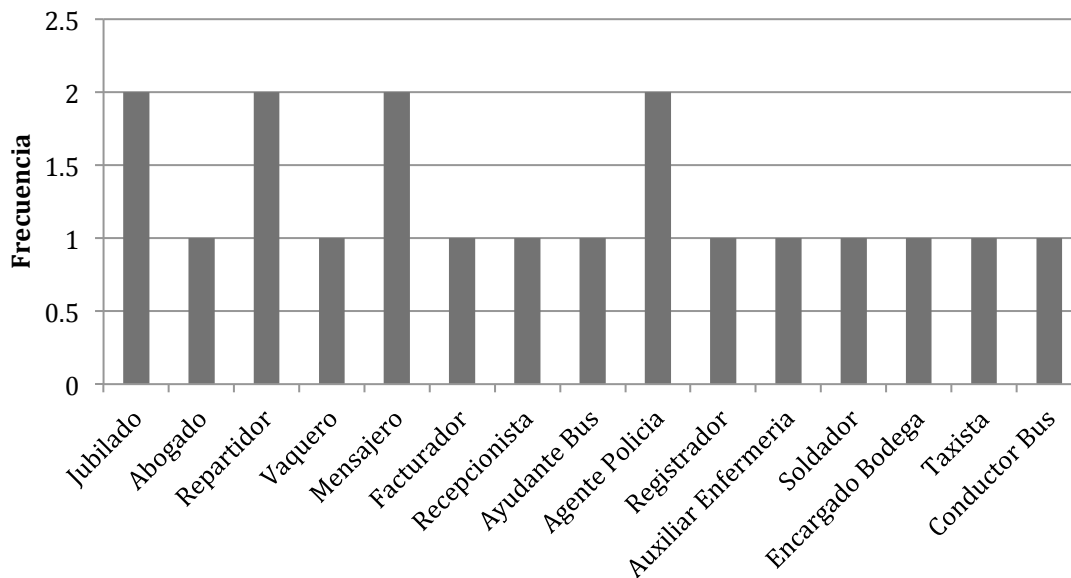
N=19

- El promedio de edad observado fue de 37.7 años, con una desviación estándar ( $\pm$ ) de 12.6.

**Gráfica 5.1.2**

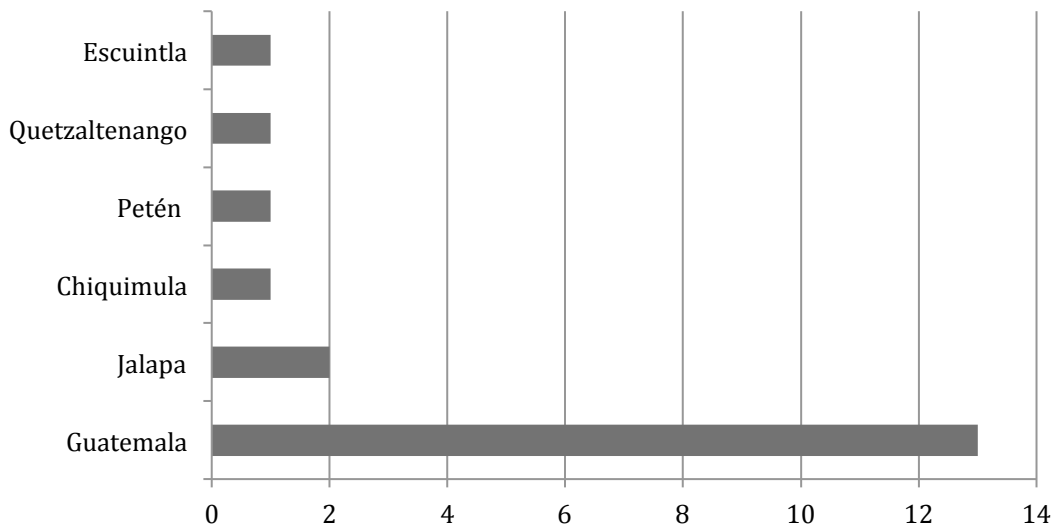
Ocupación de los pacientes sometidos a la corrección quirúrgica de la inestabilidad recurrente del hombro mediante la técnica de Latarjet en el Hospital General de Accidentes “Ceibal”, IGSS durante enero 2014 a diciembre 2015

N=19



**Gráfica 5.1.3**

Procedencia por departamento de los pacientes sometidos a la corrección quirúrgica de la inestabilidad recurrente del hombro mediante la técnica de Latarjet en el Hospital General de Accidentes “Ceibal”, IGSS durante enero 2014 a diciembre 2015



N=19

## 5.2. Características clínicas de los pacientes

**Cuadro 5.2.1**

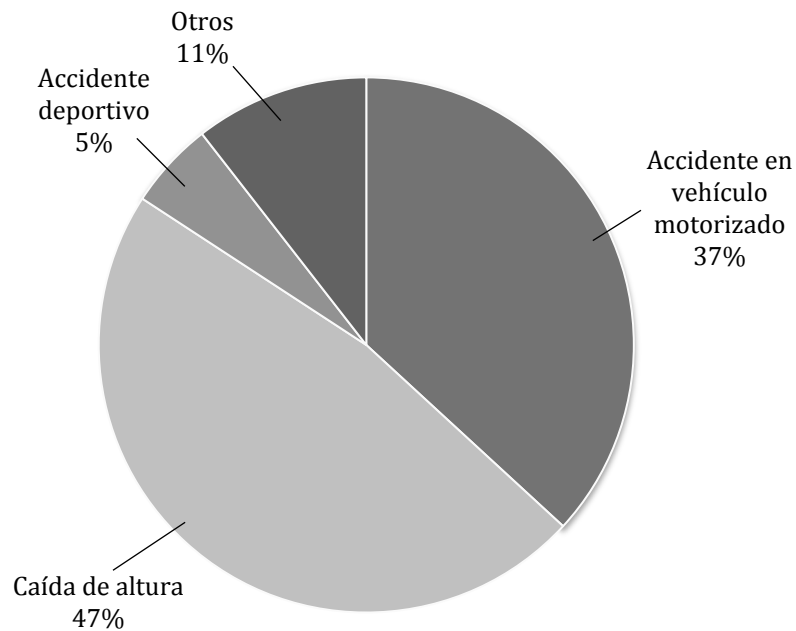
Características clínicas de los pacientes sometidos a la corrección quirúrgica de la inestabilidad recurrente del hombro mediante la técnica de Latarjet en el Hospital General de Accidentes “Ceibal”, IGSS durante enero 2014 a diciembre 2015

Variable	Número	Porcentaje
<b>Dominancia</b>		
Diestro	16	84
Siniestro	3	16
<b>Lateralidad de la lesión</b>		
Derecha	7	37
Izquierda	12	63
<b>Tiempo de evolución desde el último evento de inestabilidad hasta tratamiento quirúrgico</b>		
3 días-6 semanas	1	5
> 6 semanas	18	95

N= 19

**Gráfica 5.2.1**

Etiología de la lesión de los pacientes sometidos a la corrección quirúrgica de la inestabilidad recurrente del hombro mediante la técnica de Latarjet en el Hospital General de Accidentes “Ceibal”, IGSS durante enero 2014 a diciembre 2015.

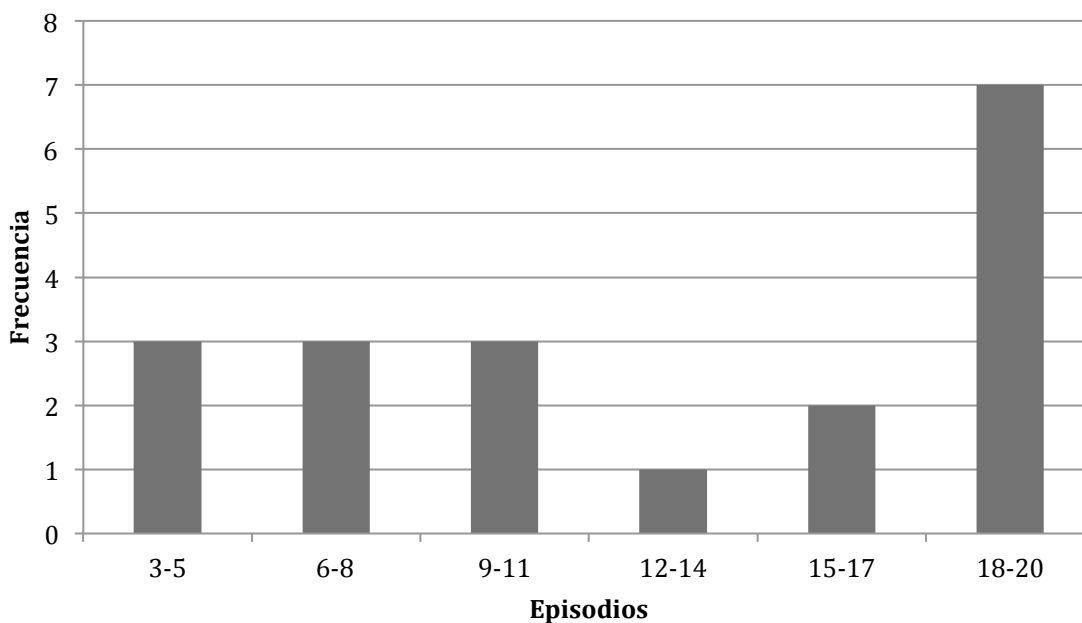


N=19



### Gráfica 5.2.2

Número de episodios de inestabilidad en los pacientes sometidos a la corrección quirúrgica de la inestabilidad recurrente del hombro mediante la técnica de Latarjet en el Hospital General de Accidentes “Ceibal”, IGSS durante enero 2014 a diciembre 2015.



N=19

- Se observó un promedio ( $\bar{x}$ ) de 12.9 episodios por paciente, con una desviación estándar de ( $\pm$ ) 6.3.

### 5.3. Descripción de la técnica quirúrgica

La técnica de Latarjet inicia con un abordaje deltopectoral a través del clivaje entre los músculos deltoides y pectoral. Al llegar a la apófisis coracoides se encuentra el tendón conjunto consistente en el tendón coracobraquial y la porción corta del bíceps, se realiza osteotomía a la apófisis coracoides desde la base de la misma. Se procede a liberar la fascia del pectoral menor, sujetándola aparte a manera de que no intervenga en el campo operatorio. Posteriormente se realiza el abordaje de la glenoides atravesando el músculo subescapular, divulsionándolo a la mitad de sus fibras.

Se procura una buena exposición de la glenoides para identificar adecuadamente el sitio de colocación del injerto coracoideo, que se localiza en la mitad inferior del borde anterior de la glenoides. Una vez que se ha moldeado el injerto se procede a colocarlo, dependiendo de la talla del paciente, si es mayor de 1.70 metros se

colocara el injerto por la cara lateral del mismo, si el paciente es de una talla menor se coloca el injerto por la cara anterior, dado que estos pacientes resulta más difícil la fijación con dos tornillos y para evitar la fragmentación del injerto que no se puede reponer. Para preparar el injerto coracoideo se procede a realizar pequeños agujeros con las guías de los tornillos, al igual que al borde de la glenoides, para favorecer la consolidación; esto se realiza en lugar de la decorticación recomendada por la literatura. Para la fijación se utilizan dos tornillos canulados que atraviesan la coracoides y la glenoides. Esto provee una ampliación de la superficie articular glenoidea para evitar la luxación de la cabeza del húmero.

Además, se logra un segundo efecto de tirante ó cinturón, gracias a que el tendón conjunto atraviesa las fibras del músculo subescapular; esto provee un efecto de cinturón dinámico. Con estos dos mecanismos de acción se han evidenciado resultados favorables en el tiempo que se ha practicado la técnica. Posteriormente se procede a cerrar por planos la herida operatoria.

En el manejo posoperatorio inmediato se coloca un cabestrillo en el brazo operado y se le indica al paciente que realice ejercicios con movimientos pendulares a las 24 horas después del procedimiento, también se les instruye en movimientos pasivos en flexión y abducción intentando limitar la rotación externa. Aproximadamente a las 4 semanas posoperatorias se inician ejercicios de rotación externa hasta 10 grados.

Las pérdidas sanguíneas son muy bajas debido a que la técnica es poco cruenta, esta requiere de una disección delicada que si se lleva a cabo con cuidado no se presentarán perdidas voluminosas. Si la técnica es realizada apropiadamente las perdidas pueden llegar a ser menores de 20 ml.

El tipo de anestesia utilizado en el procedimiento ha sido en su mayoría anestesia general. Sin embargo hubo 2 casos en los que se ha recurrido a bloqueo escalénico en lugar de la anestesia general. (Aceituno España M. Hospital General de Accidentes "Ceibal", IGSS, comunicación personal 12 de Agosto de 2016)

#### 5.4. Complicaciones transoperatorias

Fueron reportadas 2 (11%) complicaciones transoperatorias: 1 caso fue resultado de la fragmentación de la guía utilizada para la inserción del tornillo; y la segunda complicación fue debida a una anomalía anatómica sumamente infrecuente, en la cual los centros de osificación no terminan de madurar, esta lesión, por ende, se manifestó con la apófisis coracoides presentándose en forma de hoz y con pseudo artrosis. Se logró resolver dicha complicación y se considera que el procedimiento fue exitoso.

#### 5.5. Evolución postoperatoria un mes después del procedimiento

**Cuadro 5.5.1**

Evolución postoperatoria un mes después del procedimiento de los pacientes sometidos a la corrección quirúrgica de la inestabilidad recurrente del hombro mediante la técnica de Latarjet en el Hospital General de Accidentes "Ceibal", IGSS durante enero 2014 a diciembre 2015

Variable	Número	Porcentaje
<b>Dolor</b>		
Leve	6	31
Moderado	3	16
Ausente	10	53
<b>Arcos de movimiento en porcentaje</b>		
Abducción		
60-67	3	16
68-75	4	22
76-83	4	22
84-91	0	0
92-100	1	5
No reportaron	7	37
Rotación Externa		
50-59	1	5
60-69	2	11
70-79	1	5
80-89	7	38
90-100	3	16
No reportaron	5	27

N=19

- Se observó un valor promedio ( $\bar{X}$ ) de abducción de 74.2%, con una desviación estándar de ( $\pm$ ) 11.4 y de rotación externa un valor promedio ( $\bar{X}$ ) de 77.86%, con una desviación estándar de ( $\pm$ ) 14.2.

Se evidenció que 19 (100%) pacientes no presentaron recurrencia de la inestabilidad después de la corrección quirúrgica. Y como único síntoma asociado un mes posoperatorio se reportó 1 (5%) caso de disminución de la fuerza muscular como único síntoma asociado.

Entre las complicaciones posoperatorias observadas se encuentran 2 (11%) casos de rigidez de hombro debido a la inadecuada movilización y ejercicios después de la cirugía. Estos dos casos fueron tratados con fisioterapia y se trasladaron a medicina física y rehabilitación con lo que mejoraron los síntomas.



## 6. DISCUSIÓN

### 6.1. Características epidemiológicas

Se estudiaron 19 pacientes de la consulta externa del Hospital General de Accidentes. La totalidad de los pacientes fueron de sexo masculino. Se observa que el predominio del sexo masculino es absoluto en comparación a otros estudios que reportan una distribución aproximada del 60% en hombres y 40% en mujeres<sup>3</sup>; el estudio presentado por Jiménez et al.<sup>20</sup> reporta en 2015 que el 84% de la población estudiada es masculina y un 16% femenina. Esta diferencia se explica debido a que el cirujano que practica la técnica estudiada esta asignado al servicio de miembro superior donde se ingresan únicamente pacientes masculinos, mientras el cirujano de las pacientes femeninas no practica la técnica descrita anteriormente.

La edad promedio de los pacientes de estudio fue de 37.7 años. Este grupo etario es atípico para este tipo de lesiones, ya que se ha descrito que es más común en pacientes menores de 30 años de edad.<sup>1,3</sup> En 2015 Jiménez et al.<sup>20</sup> reportó en un estudio retrospectivo donde se analizaron los resultados de 33 pacientes que la edad promedio fue 33 años.

Más de dos tercios de los pacientes estudiados son procedentes del departamento de Guatemala, el resto de los sujetos provienen de departamentos como Jalapa, Chiquimula, Petén, Quetzaltenango y Escuintla. Se reportó que las ocupaciones más comunes incluyen a los jubilados, repartidores, mensajeros y agentes de policía. En cuanto al estado civil de los pacientes del estudio se encontró que nueve de cada diez son casados.

### 6.2. Características clínicas

Se evidenció que en ocho de cada diez pacientes la dominancia fue diestra. Mientras que la lateralidad de la lesión se denotó principalmente en el hombro izquierdo en casi dos terceras partes de los casos estudiados. El estudio de Jiménez et al.<sup>20</sup> evidenció que la dominancia diestra se manifestó en el 79% de los casos y el hombro afectado fue el derecho en el 100%.

Con respecto al origen etiológico de la lesión se evidenció que la caída de altura es la más frecuentemente reportada en casi la mitad de los casos estudiados, seguida del accidente en vehículo motorizado y el accidente deportivo en tercer lugar, otras causas menores representan un porcentaje mínimo. Estos resultados difieren ligeramente en cuanto a los presentados por otros estudios donde el principal mecanismo de la lesión es la caída de altura en aproximadamente cuatro de cada diez casos, seguida de accidentes deportivos, en tercer lugar el accidente automovilístico.<sup>1</sup>

El tiempo de evolución desde el último episodio de inestabilidad hasta el tratamiento quirúrgico más frecuentemente reportado fue el mayor a 6 semanas en una proporción de diecinueve de cada veinte sujetos. Esto probablemente se explica porque la alta afluencia que recibe el hospital propicia un manejo de manera ambulatoria de este tipo de lesiones, dándoles seguimiento por consulta externa hasta ser ingresado para tratamiento quirúrgico.

El valor promedio de número de episodios de inestabilidad fue de 13 eventos, el cual se observa aumentado en comparación al estudio del Instituto mexicano de Traumatología y Ortopedia Lomas Verdes, 2005<sup>1</sup>; donde se reportaron 7 episodios. Por otro lado el trabajo de Jiménez et al.<sup>20</sup> en 2015 reportó un número medio de luxaciones previas a la cirugía de 15, según lo referido por los pacientes. Se puede explicar, igualmente, por el protocolo institucional, donde se le da manejo ambulatorio al paciente por consulta externa, hasta ser ingresado para tratamiento quirúrgico; siendo una institución de carácter semipúblico con una alta afluencia, en muchas ocasiones el tiempo de espera es prolongado y las citas son múltiples, antes de ser admitido al encamamiento.

### **6.3. Técnica quirúrgica**

En el Instituto Guatemalteco de Seguridad Social, en la unidad del Hospital General de Accidente “Ceibal”, en el módulo de miembro superior, se ha tomado la iniciativa de recurrir a la técnica de Latarjet como primera línea terapéutica en el abordaje de la inestabilidad recurrente del hombro. Basados en múltiples estudios que reportan alta frecuencia de lesiones óseas después de un quinto episodio de luxación; cuando se presentan estas lesiones óseas una intervención de tejidos blandos tipo Bankart no se da a vasto para corregir la lesión esencial.

Tomando en cuenta que la mayoría de los pacientes acuden a este hospital para recibir atención médica hasta después de 5-10 episodios de luxaciones, además de que los estudios de imágenes son otorgados por cotización pública, muchas veces asignando la opción más económica que no siempre proporciona resultados con la evidencia que se busca para esclarecer un diagnóstico; aunado al carácter semipúblico de la institución que repercute en una alta afluencia y prolongado tiempo de espera para el seguimiento de los pacientes, favorece la decisión de adoptar este procedimiento como el de elección para el abordaje de la inestabilidad del hombro. (Aceituno España M. Hospital General de Accidentes “Ceibal”, IGSS, comunicación personal 27 de Abril de 2016)

La técnica quirúrgica de Latarjet utilizada en el Hospital General de Accidente “Ceibal”, IGSS, ha sido implementada basados en estudio que recomiendan su utilización en pacientes con defecto óseos o múltiples episodios de luxaciones recurrentes de hombro, que a su vez predisponen a la formación de lesiones óseas. Aunque son indicaciones válidas, no se está aplicando el protocolo recomendado en la literatura, el cual recomienda la comprobación de lesiones óseas por medio de estudios de imágenes, la utilización de los criterios de ISIS de manera rutinaria, y valoración de tejidos blandos o factores de riesgo para recurrencia de la inestabilidad. Sin embargo se justifica esta conducta debido a atributos de la institución, como el volumen de personas que requieren los servicios de la institución, que es tan grande que un seguimiento riguroso y estricto es difícil sobre todo cuando una proporción considerable de la población presenta dificultades económicas y demográficas. No siempre es posible la evaluación completa de los criterios de ISIS dado que requiere estudios de imágenes de alta calidad y algunas veces citas continuas que la institución no puede proveer a todos los pacientes. Por lo que se decidió adoptar la técnica como la de elección dado que provee resultados altamente satisfactorios con una muy baja tasa de recurrencia de la inestabilidad.<sup>1,11,12</sup>

Con respecto a la técnica, propiamente dicha, se encuentran pequeñas diferencias entre lo reportado en la literatura y lo realizado en el instituto. Entre estas diferencias tenemos que no se ha encontrado referencia respecto a la colocación del injerto dependiente de la talla del paciente, sin embargo, parece tener un fundamento estable, dado que si es menor la talla del paciente el injerto



también será de menor tamaño, y dado que el material utilizado es de tamaño estándar, se podría fragmentar el injerto si no se perfora adecuadamente en una superficie lo suficientemente amplia. En segundo lugar se encuentra la preparación del injerto óseo que, según reporta el cirujano, incluye la perforación de pequeños agujeros en las superficies donde habrá contacto óseo entre el injerto y la glenoides, comparado con la recomendación descrita en la literatura que sugiere la decorticación de las superficies. La siguiente diferencia es la utilización de anclas para la reparación capsular que no se ha llevado a cabo debido a la escasez de recursos que afecta a la institución. Se ha descrito la utilización de un ancla en el fragmento que se injerta o en la glenoides que se utiliza para fijar también la cápsula previamente desinsertada para lograr un tercer mecanismo de acción conocido como “bumper” o tope, muy clásico de la técnica de Bankart; lamentablemente en el Hospital General de Accidente del IGSS no se está colocando este material al momento de la intervención quirúrgica, debido a que representa un gasto que no es indispensable para el éxito de procedimiento, sin embargo cabe mencionar que los primeros casos si fueron tratados con este material hasta mediados del 2014. <sup>4,8,20</sup>

Una de las características desfavorables de esta técnica es que, a largo plazo, predispone al desarrollo de artrosis. Sin embargo esto no se puede evaluar hasta dentro de un periodo de 10-15 años después de realizado el procedimiento. Entre las características favorables esta la seguridad que los mecanismos de acción brindan en cuanto a la reducción del riesgo de recurrencia de la inestabilidad. (Aceituno España M. Hospital General de Accidentes “Ceibal”, IGSS, comunicación personal 12 de Agosto de 2016)

En lo que refiere al manejo del postoperatorio inmediato y mediano se evidencian mucha similitud con lo recomendado en la literatura. La técnica de Latarjet provee de una seguridad respecto a la corrección de la lesión esencial que permite el inicio de rehabilitación temprana. Esto, por ende, favorece la reincorporación productiva del individuo a la sociedad. <sup>4,8</sup>

En cuanto al manejo de la anestesia, algunas fuentes sugieren el uso combinado de la anestesia general con el bloqueo escalénico para el manejo del dolor post operatorio. Como descrito por el cirujano institucional, no se utiliza la combinación

de ambas técnicas, dado que en este procedimiento, al ser poco cruento, puede manejarse el dolor posoperatorio con fármacos por vía oral. Sin embargo como una alternativa al uso de anestesia general si se ha utilizado y lo describe como recomendable.<sup>4,20</sup>

#### **6.4. Complicaciones transoperatorias**

Respecto a las complicaciones transoperatorias, se han reportado en la literatura que la mayoría son a causa de dificultades técnicas, al igual que lo evidenciado en los expedientes clínicos. En este caso la fragmentación de la guía utilizada para la inserción de los tornillos a la hora de la fijación del injerto. Sin embargo esto no representa ningún peligro para el paciente dado que el material es encapsulado por el cuerpo sin necesidad de estimular una respuesta inflamatoria. Representa un mayor riesgo intentar extraer el fragmento libre que dejarlo en el cuerpo. Además se reporto un caso inusual, poco frecuente, descrito como anecdótico, y una situación fuera del control médico, dado que es una condición que incluso en estudios de imágenes puede llegar a pasar desapercibida. La cual consistió en una anomalía anatómica que dificultó la realización del procedimiento, sin embargo este fue un caso aislado de una lesión poco frecuente.<sup>1,4</sup>

#### **6.5. Evolución post operatoria un mes después del procedimiento**

En este estudio se evidenció que a la evolución posoperatoria la totalidad de los pacientes no presentaron inestabilidad recurrente. Banas et al.<sup>21</sup> publicaron un estudio de 79 pacientes intervenidos quirúrgicamente donde se reportó una tasa de recidiva del 4%. El Instituto mexicano de Traumatología y Ortopedia Lomas Verdes, 2005 reportó estabilidad glenohumeral en ocho de cada diez después del tratamiento quirúrgico<sup>1</sup>; por otro lado en el meta análisis publicado por The Orthopaedic Journal of Sports Medicine en 2015 evidenció que el 91.3% de los pacientes sometidos a una operación a cielo abierto no presentaban recurrencia de la inestabilidad, mientras el 82% de los paciente sometidos a tratamiento artroscópico no presentaron recurrencia de la inestabilidad.<sup>1,4</sup> En el estudio de Jiménez et al.<sup>20</sup> se evidenció que no hubo recurrencia de la lesión en ninguno de los pacientes estudiados. Por su parte Dossim et al. revisaron 93 casos operados con la técnica de Latarjet y se obtuvo un 5.4% de recidivas.<sup>22</sup> Hovelius et al.<sup>23</sup>

publicaron un estudio donde analizaron a 118 pacientes intervenidos con la técnica de Latarjet y comunicaron un porcentaje de recidiva de luxación del 4.4%

Se reportó que más de la mitad de los casos no presentaron dolor al momento de la evaluación, casi un tercio presentó dolor leve, un porcentaje mínimo presentó dolor moderado y no se reportó ningún caso de dolor severo. Lo cual concuerda con el estudio del Instituto mexicano de Traumatología y Ortopedia Lomas Verdes, 2005 que reportó que el 87% no presentaban dolor o presentaron un dolor leve mientras 7% presentaron dolor moderado y 3% presentaron dolor severo.<sup>1</sup> En la publicación de Banas et al.<sup>22</sup> se evidenció que 15% de los pacientes presentaban dolor leve después de la intervención quirúrgica lo cual representa un porcentaje menor que el evidenciado en este trabajo.

En la evaluación de los arcos de movimiento se denotaron un valor promedio de rotación externa en 77.8%, el cual se reporta ligeramente disminuido comparado a otros estudios. En el estudio del Instituto Lomas Verdes, 2005 se evidenció que el valor promedio de rotación externa para los paciente sometidos al tratamiento quirúrgico del hombro es de 85%.<sup>1</sup> En el estudio de Jiménez et al.<sup>20</sup> se demostró que el valor promedio de la rotación externa posoperatoria es de 82%. Banas et al.<sup>21</sup> reporta una rotación externa post operatoria del 88%. Es importante mencionar que no todos los expedientes revisados contaban con los datos respecto a estos parámetros, por lo que la base de datos no se completó, sin embargo se analizaron los datos encontrados y los resultados fueron presentados. Así mismo, esperaba poderse analizar los datos respecto a la rotación interna pero no se encontraron suficientes datos para analizar.

En cuanto a los síntomas asociados, únicamente se reportó disminución de la fuerza muscular en un caso. Comparado a un 14% de los pacientes evaluados que presentaron disminución de la fuerza muscular en el estudio del Instituto Lomas Verdes, 2005.<sup>1</sup>

Entre las complicaciones posoperatorias a corto y mediano plazo se correlacionan bien los datos reportados en la literatura con la información recolectada en la institución, donde se refiere a rigidez de hombro. La recurrencia de la inestabilidad se ha descrito hasta después de varios meses e incluso años,

cuando se ha reportado y el desarrollo de artrosis usualmente es evaluable después de un periodo aproximado de 10-15 años.<sup>1,4,8,20</sup>

La principal limitación de este estudio fue la carencia de información registrada en los expedientes revisados y la falta de estandarización de los datos reportados. Se consideró realizar un estudio con evaluación clínica de los pacientes y recolección de datos suficientes para la utilización de instrumentos estandarizados y avalados como escalas de valoración de la funcionalidad del hombro (Constant, Rowe), sin embargo se consideró que se presentaría una alta tasa de rechazo debido a las dificultades geográficas y laborales que los pacientes pudieran presentar. Razón por la cual se decidió realizar el presente estudio retrospectivo con el objetivo de elaborar una base de datos a partir de la cual se puedan proponer nuevos estudios u otros diseños.

Entre los principales aportes esta la base de datos con información epidemiológica, clínica, quirúrgica y posoperatoria de los pacientes estudiados, así mismo se ha evidenciado que la técnica estudiada revela buenos resultados generales al momento de su utilización para el tratamiento de la inestabilidad recurrente del hombro. Se recomienda darle seguimiento a la información que se ha recolectado, por medio de nuevos proyectos de investigación con el propósito de una evaluación prospectiva a largo plazo de los pacientes intervenidos con la técnica quirúrgica descrita. Asimismo se propone una comparación entre los resultados provistos por la técnica estudiada en este proyecto y otras técnicas utilizadas en el tratamiento de la inestabilidad del hombro.



## **7. CONCLUSIONES**

- 7.1.** De la revisión de casos, las características epidemiológicas encontradas son: un predominio absoluto del sexo masculino, edad promedio de 37.7 años, la procedencia del departamento de Guatemala en más de dos terceras partes y nueve de cada diez pacientes es casado.
- 7.2.** Las características clínicas evidencian dominancia diestra en ocho de cada diez pacientes, lateralidad de la lesión izquierda en dos terceras partes, etiología de la lesión más comúnmente reportada es la caída de altura, el tiempo de evolución desde último episodio de luxación hasta la intervención quirúrgica es mayor de 6 semanas en una gran mayoría y el número promedio de episodios de inestabilidad previos a la intervención son trece.
- 7.3.** La técnica quirúrgica de Latarjet utilizada en el Hospital General de Accidentes “Ceibal”, IGSS presenta leves diferencias comparada a la descrita por la literatura, con resultados altamente satisfactorios.
- 7.4.** Únicamente se presentaron dos complicaciones transoperatorias, de las cuales solamente una se debió a un error técnico del cirujano, la segunda fue secundaria a una anomalía anatómica del paciente.
- 7.5.** La evolución posoperatoria un mes después del procedimiento presentó: ausencia de inestabilidad recurrente en todos los casos, dolor ausente o leve en ocho de cada diez pacientes, y valores de arcos de movimiento de abducción y rotación externa en límites aceptables.



## **8. RECOMENDACIONES**

### **8.1. Al Hospital General de Accidentes “Ceibal”, IGSS**

- 8.1.1.** Dar seguimiento a los resultados obtenidos en este estudio, ya que los pacientes estudiados pueden presentar cambios en la evolución posoperatoria a largo plazo.
  
- 8.1.2.** Tomar en consideración la posibilidad de implementar un instrumento de recolección de datos como protocolo para el tratamiento y seguimiento del paciente con diagnóstico de inestabilidad recurrente del hombro, a manera de asegurar el control óptimo en el seguimiento de los pacientes.
  
- 8.1.3.** Promover una eficiente técnica de evaluación del paciente, llenado y redacción de notas de evolución para evitar un subregistro de datos o pasar por alto observaciones importantes.

### **8.2. A la Facultad de Ciencias Médicas**

- 8.2.1.** Dar continuación a estudios que evalúen a largo plazo la evolución de los pacientes sometidos a corrección quirúrgica de la inestabilidad recurrente del hombro mediante la técnica de Latarjet en el Hospital General de Accidentes “Ceibal”, IGSS.
  
- 8.2.2.** Promover la investigación comparativa entre los resultados de las diferentes técnicas utilizadas para la corrección quirúrgica de la inestabilidad recurrente del hombro.





## **9. APORTES**

Con el presente trabajo de investigación se presentó una caracterización epidemiológica, clínica y evolución post operatoria de los pacientes sometidos a corrección quirúrgica de la inestabilidad del hombro con técnica de Latarjet en el Hospital General de Accidentes “Ceibal” del Instituto Guatemalteco de Seguridad Social entre 1 de enero de 2014 y 31 de diciembre de 2015.

Se hizo entrega de los resultados obtenidos durante la investigación realizada al Instituto Guatemalteco de Seguridad Social por medio de informes escritos previamente aprobados por ambos, asesor y revisor del trabajo de investigación con la finalidad de poner a disposición información certera y confiable, que puede utilizarse como base para creación de nuevas proyectos de investigación así como mejoramiento de programas ya establecidos para el tratamiento y seguimiento de estos casos. Así mismo, se evidenció que la técnica de Latarjet utilizada para la inestabilidad recurrente del hombro, practicada en Hospital General de Accidentes “Ceibal”, IGSS provee de buenos resultados como tratamiento de elección para este tipo de lesiones.



## 10. REFERENCIAS BIBLIOGRÁFICAS

1. Andía R, Morales R, Salcedo E. Inestabilidad glenohumeral recurrente. Resultados funcionales de tratamiento quirúrgico mediante capsuloplastía anatómica y cierre del intervalo rotador. *Act Ort Mex* [en línea]. 2005 [consultado 7 Mar 2016]; 19(4): 152-160 Disponible en <http://www.medigraphic.com/pdfs/ortope/or-2005/or054d.pdf>
2. Olds M, Ellis R, Donaldson K, Parmar P, Kersten P. Risk factors which predispose first-time traumatic anterior shoulder dislocations to recurrent instability in adults: a systematic review and meta-analysis. *Br J Sports Med* [en línea]. 2015 [consultado 7 Mar 2016]; 49:913–923. doi:10.1136/bjsports-2014-094342
3. Astudillo C, Yoma M. Descripción de la funcionalidad de hombro en pacientes operados artroscópicamente por inestabilidad anterior. [tesis Licenciado en Cinesiología en línea] Chile: Universidad de Chile, Escuela de Cinesiología, Facultad de Ciencias Médicas; 2009. [consultado 7 Mar 2016] Disponible en [http://repositorio.uchile.cl/tesis/uchile/2009/me-astudillo\\_c/pdfAmont/me-astudillo\\_c.pdf](http://repositorio.uchile.cl/tesis/uchile/2009/me-astudillo_c/pdfAmont/me-astudillo_c.pdf)
4. Rivera Sarmiento D, Mantilla Ramirez J. Cirugía de Latarjet abierta con técnica mini-open: revisión de conceptos actuales. *Rev Colomb Ortop Traumatol* [en línea]. 2014 [consultado 6 Mar 2016]; 28 (3) : 85-100. DOI: 10.1016/j.rccot.2015.04.001
5. McLaughlin RJ, Miniaci A, Jones MH. Bony versus soft tissue reconstruction for anterior shoulder instability: An expected value decision analysis. *OJSM* [en línea]. 2015 [consultado 7 Mar 2016]; 3(12): 1-12 DOI: 10.1177/2325967115618161
6. Céster Balletbó E. Estudio de las luxaciones del hombro: protocolo y valoración de la contingencia [en línea]. Barcelona: Universidad de Barcelona; 2009 [consultado 6 Mar 2016]. Disponible en: <http://diposit.ub.edu/dspace/bitstream/2445/13318/1/LUXACIONES%20DE%20HOMBRO.D.CONTINGENCIA.MME.word.pdf>
7. Rouvière H, Delmas A. Anatomía humana: descriptiva, topográfica y funcional. 11ed. Barcelona: Elsevier Masson; 2005.
8. Phillips BB. Recurrent dislocations. En: Canale ST, Beaty JH. *Campbell's operative orthopaedics*. 12ed. Philadelphia: Elsevier Mosby; 2013 p. 2271-2296
9. Campillos Páez MT, Pardo Moreno G, Agudo Polo S, San Laureano Palomero T, Pérez Hernansaiz M, Valles Ugarte ML. Luxación de hombro en atención primaria. *Med Gen y Fam* [en línea]. 2002 [consultado 22 Feb 2016]; 47: 733-736. Disponible en: [http://www.mgyf.org/medicinageneral/revista\\_47/pdf/733-736.pdf](http://www.mgyf.org/medicinageneral/revista_47/pdf/733-736.pdf)

10. Burkhart SS, De Beer JF. Traumatic glenohumeral bone defects and their relationship to failure of arthroscopic bankart repairs: significance of the inverted pear glenoid and the humeral engaging hil-sachs lesion. *Arthroscopy* [en línea]. 2000 [consultado 18 Abr 2016]; 16(7):677-94. DOI: <http://dx.doi.org/10.1053/jars.2000.17715>
11. Di Giacomo G, Itoi E, Burkhart SS. Evolving concept of bipolar bone loss and the hill-sachs lesion: from “enganging/non-enganging” lesion to “on-track/off-track” lesion. *Arthroscopy* [en línea]. 2014 [consultado 27 Abr 2016]; 30(1):90-8. DOI: <http://dx.doi.org/10.1016/j.arthro.2013.10.004>
12. Balg F, Boileau P. The instability severity index score: a simple preoperative score to select patients for arthroscopic or open shoulder stabilisation. *J Bone Joint Surg [Br]* [en línea]. 2007 [consultado 18 Abr 2016]; 89(11):1470-7. Disponible en: <http://www.bjj.boneandjoint.org.uk/content/jbjsbr/89-B/11/1470.full.pdf>
13. Itoi E, Lee SB, Berge LL, An KN. The effect of glenoid defect on anteroinferior stability of the shoulder after Bankart repairs: a cadaveric stdy. *J Bone Joint Surg Am* [en línea]. 2000 [consultado 12 Ago 2016]; 82:35-46. Disponible en: <http://www.ncbi.nlm.nih.gov/pubmed/10653082>
14. Bigliani LU, Newton PM, Steinmann SP, Connor PM, Mcllveen SJ. Glenoid rim lesions associated with recurrent anterior dislocation of the shoulder. *Am J Sports Med* [en línea]. 1998 [consultado 12 Ago 2016]; 26(1):41-5. Disponible en: <http://www.ncbi.nlm.nih.gov/pubmed/9474399>
15. Gerber C, Nyffeller RW. Classification of glenohumeral joint instability. *Clin Othop Relat Res* [en línea]. 2002 [consultado 12 Ago 2016]; 400:65-76. Disponible en: <http://www.ncbi.nlm.nih.gov/pubmed/12072747>
16. Wellmann M, Petersen W, Zantop T, Herbot M, Kobbe P, Raschke MJ, et al. Open shoulder repair of osseous glenoid defects: biomechanical effectiveness of the Latarjet procedure versus a contoured structural bone graft. *Am J Sport Med* [en línea]. 2009 [consultado 12 Ago 2016]; 37(1):87-94. Disponible en: <http://www.ncbi.nlm.nih.gov/pubmed/19059896>
17. Boileau P, Thélou CE, Mercier N, Ohl X, Houghton-Clemmey R, Carles M, et al. Arthroscopic Bristow-Latarjet combined with Bankart repair restores shoulder stability un patients with glenoid bone loss. *Clin Othop Relat Res* [en línea]. 2014 [consultado 18 Abr 2016]; 472:2413-2424. DOI: 10.1007/s11999-014-3691-x
18. Instituto Guatemalteco de Seguridad Social [en línea]. Guatemala: IGSS; [consultado 7 Jun 2016]; Servicios Médicos. Disponible en:

[http://www.igssgt.org/images/servicios\\_medicos/infogeneraldeptomedicoservicioscentrales.pdf](http://www.igssgt.org/images/servicios_medicos/infogeneraldeptomedicoservicioscentrales.pdf)

19. Real Academia de la Lengua Española. Diccionario de la lengua española [en línea]. 23a ed. Madrid: RAE; 2014 [consultado 9 Jun 2016] Disponible en: <http://www.rae.es>
20. Jiménez I, Marcos-García A, Caballero J, Muratore Moreno G, Medina J. Técnica de Bristow-Latarjet en la inestabilidad glenohumeral anterior. Rev Asoc Argent Ortop Traumatol [en línea]. 2015 [consultado 12 Ago 2016]; 81(1):47-52. DOI: <http://dx.doi.org/10.15417/555>
21. Banas M, Dalldorf P, Sebastianelli W, Dehaven K. Long term follow-up of the modified Bristow-Latarjet procedure. Am J Sports Med [en línea]. 1993 [consultado 12 Ago 2016]; 21:666-71. Disponible en: <http://www.ncbi.nlm.nih.gov/pubmed/8238705>
22. Dossim A, Abalo A, Dosseh E, Songne B, Ayite A, Ghandi-Pio F. Traitement des instabilités antérieures de l'épaule par la technique de Bristow-Latarjet: résultats cliniques et radiologiques au recul moyen de 8,2 ans. Chir Main [en línea]. 2008 [consultado 9 Ago 2016]; 27:26-30. Doi : 10.1016/j.main.2008.01.001
23. Hovelius L, Sandstorm B, Saebo M. One hundred and eighteen Bristow-Latarjet repairs for recurrent anterior dislocation of the shoulder prospectively followed for fifteen years: study II-the evolution of dislocation arthropathy. J Shoulder Elbow Surg [en línea]. 2006 [consultado 12 Ago 2016]; 15(3):279-289. DOI: <http://dx.doi.org/10.1016/j.jse.2005.09.014>





## 11. ANEXOS

### UNIVERSIDAD DE SAN CARLOS DE GUATEMALA FACULTAD DE CIENCIAS MÉDICAS COORDINACIÓN DE TRABAJOS DE GRADUACIÓN 2016



No.

#### SERIE I. Datos epidemiológicos

<b>Sexo</b>	M	F	<b>Edad</b>	_____ años	
<b>Procedencia</b>					
<b>Ocupación</b>					
<b>Estado civil</b>	soltero		casado		

#### SERIE II. Datos clínicos

<b>Dominancia</b>	Siniestro		Diestro		
<b>Lateralidad de la lesión</b>	Izquierda		Derecha		
<b>Etiología de la lesión</b>	Accidente en vehículo motorizado		Caída de altura		
	Accidente deportivo		otra:		
<b>Tiempo de evolución</b>	< 3 días	3 días - 6 sem		> 6 sem	
<b>Número de episodios</b>					

#### SERIE III. Complicaciones transoperatoria

<b>Complicaciones transoperatorias</b>					
--	--	--	--	--	--

#### SERIE IV. Evolución post operatoria

<b>Inestabilidad recurrente</b>	presente		ausente		
<b>Dolor</b>	leve	moderado	severo	ausente	
<b>Arcos de movimiento</b>	Abducción	%	Rot. Ext.	%	Rot. Int. %
<b>Síntomas asociados</b>					
<b>Complicaciones posoperatorias:</b>					



