

“Efectividad de un método de enseñanza audiovisual, en formato digital, para retroalimentar el aprendizaje de los procedimientos quirúrgicos, desarrollados en los cursos de grado y realizados en la Clínica de Cirugía de la Facultad de Odontología”

Tesis presentada por:

José Andrés Jordán García

Ante el tribunal examinador de Odontología de la Universidad de San Carlos de Guatemala, que practico el Examen General Publico previo a optar al título de:

Cirujano Dentista

Guatemala, Noviembre 2011

JUNTA DIRECTIVA DE LA FACULTAD DE ODONTOLOGIA

Decano:	Dr. Manuel Aníbal Miranda Ramírez
Vocal Primero:	Dr. José Fernando Ávila González
Vocal Segundo:	Dr. Erwin Ramiro González Moncada
Vocal Tercero:	Dr. Jorge Eduardo Benítez De León
Vocal Cuarto:	Br. Bianca Natalia Bonatto Martínez
Vocal Quinto:	Br. Mario Alejandro Álvarez Martínez
Secretaria:	Carmen Lorena Ordoñez de Maas. Ph.D

TRIBUNAL QUE PRACTICÓ EL EXAMEN GENERAL PÚBLICO

Decano:	Dr. Manuel Aníbal Miranda Ramírez
Vocal Primero:	Dr. Jorge Eduardo Benítez De León
Vocal Segundo:	Dr. Edgar Guillermo Barreda Muralles
Vocal Tercero:	Dr. Henry Cheesman Mazariegos
Secretaria:	Carmen Lorena Ordoñez de Maas. Ph.D

ACTO QUE DEDICO:

- A DIOS: Por su infinito amor, por consentirme y cuidarme, por guiarme en todo momento, por todas sus bendiciones, por darme la vida que me ha dado, por ser el pilar fundamental de mi vida y para el sea toda la honra y gloria de este acto.
- A MIS PAPÁS: Coky y Mami, por ser mi guía, por darme todo su amor y comprensión, por darme la oportunidad de superarme, por cuidarme y aconsejarme, mil gracias por educarme, y hacerme crecer, los amo y son mi mas grande tesoro.
- A MIS HERMANOS: Moni, Jorgito, Javier he Ipe, por su apoyo, por crecer junto a mi, por darme todo su amor, y compartir nuestras vidas de la manera que lo hemos hecho, ustedes para mi son mis mas grandes orgullos.
- A MI AHIJADO: Steffen, por cambiar mi vida, alegrarla, complementarla y llenarla.
- A MIS ABUELITOS: Marinita (Q.E.P.D)
José Miguel (Q.E.P.D)
Leshito (Q.E.P.D)
Pero principalmente a mi segunda madre, mi Nia Clemen (Q.E.P.D) a quien amo y extraño, pero sobretodo siempre recuerdo con mucho amor y se que estaría muy orgullosa de mi.
- A MIS AMIGOS: Gato, Chinito Makson, Jose, Sergio, Lazo, Flaca, Bea, Carlitos, Esequiel, Laurix, Jenner, Make, Annis, Serch, las Misses, el Oso (Q.E.P.D), y todos aquellos con los que comparti muy buenos años de mi vida, por ser parte de ella, por saberme escuchar y comprender, por apoyarme y principalmente quererme, en serio mil gracias por su amistad..
- A LAS FAMILIAS: Beeck Cazali y La Guardia García, por apoyarme, motivarme, estar pendientes de mi, abrirme las puertas de sus hogares y por todo su cariño muchas gracias.
- A USTEDES: Por su presencia en día tan especial para mi.

TESIS QUE DEDICO:

A DIOS MI SEÑOR

MIS PADRES

MI FAMILIA

MI PATRIA GUATEMALA

A LA TRICENTENARIA UNIVERSIDAD DE SAN CARLOS DE GUATEMALA

LA FACULTAD DE ODONTOLOGÍA

AL COLEGIO “LICEO JAVIER”

A MIS PADRINOS DE GRADUACIÓN

A MIS CATEDRÁTICOS

A MIS AMIGOS

AL BELLO MUNICIPIO DE LA UNIÓN, ZACAPA

A TODAS LAS PERSONAS QUE COLABORARON DIRECTA O INDIRECTAMENTE EN
LA ELABORACIÓN DE ESTA TESIS

HONORABLE TRIBUNAL EXAMINADOR

Tengo el honor de someter a su consideración mi trabajo de tesis intitulado “**Efectividad de un método de enseñanza audiovisual, en formato digital, para retroalimentar el aprendizaje de los procedimientos quirúrgicos, desarrollados en los cursos de grado y realizados en la Clínica de Cirugía de la Facultad de Odontología**”, conforme lo demandan las normas del proceso administrativo para la promoción de los estudiantes de grado de la Facultad de Odontología de la Universidad de San Carlos de Guatemala, previo a optar al Título de:

CIRUJANO DENTISTA

ÍNDICE

	PÁGINA
SUMARIO	1
INTRODUCCIÓN	3
PLANTEAMIENTO DEL PROBLEMA	4
JUSTIFICACIÓN	6
REVISIÓN BIBLIOGRÁFICA	7
OBJETIVOS	52
VARIABLES	53
METODOLOGÍA	56
RECURSOS	58
PRESENTACIÓN E INTERPRETACIÓN DE RESULTADOS	60
DISCUSIÓN DE RESULTADOS	77
CONCLUSIONES	79
RECOMENDACIONES	80
LIMITACIONES	81
BIBLIOGRAFÍA	82
ANEXOS	84
HOJA DE FIRMAS	100

I. SUMARIO

La presente investigación fue realizada para determinar la efectividad de un método de enseñanza audiovisual en formato digital, como refuerzo para retroalimentar el aprendizaje de los procedimientos quirúrgicos, desarrollados en los cursos de grado y realizados en la Clínica de Cirugía de la Facultad de Odontología de la Universidad de San Carlos de Guatemala. Lo primero que se efectuó fue diseñar un programa de enseñanza audiovisual en formato digital sobre los procedimientos quirúrgicos más comunes impartidos en el pensum de grado de la carrera de cirujano dentista; luego se escogieron 60 estudiantes, 30 de ellos pendientes de requisitos clínicos, y los otros 30 alumnos cursando quinto año de la carrera inscritos en el año 2011 en la Facultad de Odontología de la Universidad de San Carlos de Guatemala. En cada grupo de 30 estudiantes, se seleccionaron 15 mujeres y 15 hombres. Con base a un listado oficial proporcionado por parte de la oficina de control académico, de los estudiantes inscritos en el ciclo lectivo 2011 al cual se le aplicó una tabla de números aleatorios para determinar los nombres de las personas que formaron parte del estudio. Tomando en cuenta el aspecto bioético, se solicitó por escrito, un consentimiento informado donde cada estudiante autorizó participar en el estudio informándole de forma concisa, de las condiciones del mismo.

Cada estudiante respondió dos series de preguntas: al principio, una serie de cuestionamientos previos a tener acceso al material audiovisual teniendo una ponderación de 0 a 100 puntos; luego se le presentó el método de enseñanza audiovisual, para reforzar su conocimiento. Al final se contestó la misma serie de cuestionamientos, siendo ponderado nuevamente de 0 a 100 puntos. En el cuestionario final, se agregaron preguntas de opinión general para determinar si el método se consideraba efectivo.

Se efectuaron gráficas y cuadros estadísticos, en donde se presentaron los siguientes resultados del trabajo investigado: 36 estudiantes de los 60, alcanzaron resultados inaceptables después de la primera evaluación. En la segunda evaluación, 54 de los 60 estudiantes obtuvieron ponderaciones aceptables, incluso, los que ya habían obtenido

resultados aceptables en la primera prueba mejoraron su rendimiento y pudieron reforzar su conocimiento.

En cuanto a la efectividad del método, se evaluó cualitativamente tres aspectos. El primero fue la aplicación del método, en donde el 90 % la considero efectiva. Por otro lado, el 96.67 % juzgó que el método fue de fácil comprensión. Por último, el 85 % estimó efectivo el método para reforzar su conocimiento.

II. INTRODUCCIÓN

La cirugía oral es una de las principales ramas de la odontología. Es la especialidad médica odontológica (estomatológica) encargada del diagnóstico, prevención y tratamiento de patologías bucales, faciales y cervicales.

Debido a las limitantes del pensum de estudio, el cual se reduce prácticamente a contenido teórico, se consideró que el estudiante tiene pocas oportunidades de presenciar los distintos procedimientos quirúrgicos. Por lo cual, el conocimiento adquirido por el estudiante tiende a ser a corto plazo y superficial, de ahí la importancia de esta investigación.

El objetivo principal de esta investigación es, determinar la efectividad de un método de enseñanza audiovisual, en formato digital, como refuerzo para el conocimiento de procedimientos quirúrgicos realizados en la Facultad de Odontología de la Universidad de San Carlos de Guatemala, mediante una evaluación previa a proyectar el método digital y una evaluación después de haberlo utilizado.

Para llevar a cabo la investigación se seleccionó de forma aleatoria una muestra de estudiantes que cursan su primer año como pendientes de requisitos clínicos. Debieron contestar un cuestionario, previo a mostrarles el material audiovisual. Esta evaluación inicial o diagnóstica determinó el conocimiento básico que los estudiantes tienen sobre los distintos procedimientos quirúrgicos tales como: mucocele, frenectomía, exodoncias, épulis fisurado, entre otros, con el fin de obtener datos cuantificables sobre el conocimiento de tales entidades. Luego se les presentaron imágenes, videos y narraciones paso a paso con información esencial de los procedimientos quirúrgicos que se evaluaron, y luego se volvió a resolver el mismo cuestionario. Teniendo ya los datos de ambos cuestionarios (previo al video y posterior al video) se compararon resultados y se evaluó que tan efectivo fue el método de enseñanza audiovisual. Para la obtención de este resultado se tabularon los datos obtenidos, tanto de la primera prueba como de la prueba final, y por medio de métodos estadísticos se determinó la efectividad del método audiovisual en formato digital.

III. PLANTEAMIENTO DEL PROBLEMA

En el pensum de estudios de la Facultad de Odontología de la Universidad de San Carlos de Guatemala, se abarcan temas sobre algunos procedimientos quirúrgicos de importancia para el conocimiento básico del odontólogo general. Es importante mencionar que después de haber recibido todo el conocimiento teórico impartido en clases y seminarios, el estudiante podría quedar con ciertas deficiencias, pues no tienen acceso a una actividad práctica supervisada en la mayoría de estas cirugías. Por lo que nunca logran aplicar todo lo aprendido o simplemente lo olvidan, aún cuando dentro de la misma Facultad lo necesitan. Lo que se manifiesta después como deficiencias en el perfil del futuro profesional egresado de la Facultad de Odontología.

Durante las clases de grado de los cursos de Cirugía y Farmacología I, II y III se enseña la teoría básica de cómo estos procedimientos se realizan. A pesar que durante los últimos 2 años de la carrera cada estudiante tiene la oportunidad de realizar entre 4 a 6 turnos de cirugía, no siempre se logra observar la gran variedad de cirugías que en la Facultad se llevan a cabo. De las cirugías realizadas en la Facultad, el 68.33% son procedimientos quirúrgicos de terceros molares, dejando únicamente un 31.67% al resto de cirugías que se realizan. Esto implica que el estudiante no podrá observar una gran variedad de procedimientos quirúrgicos.

En conversaciones sostenidas con los docentes del Área de Médico Quirúrgica que realizan cirugías, se percibe que las veces en que los estudiantes logran entrar a una cirugía, que no es de terceros molares, la teoría básica que se impartió, ya fue olvidada o no saben aplicarla, por las pocas veces que hacen uso de ella, a pesar que son temas con un contenido teórico extenso e impartidos por varias horas.

Parte de lo mencionado puede atribuirse a que en la Facultad no existen diversos métodos de enseñanza, que tomen en cuenta las distintas capacidades de aprendizaje de los estudiantes, ya que principalmente se utiliza la enseñanza magistral, con cierto apoyo visual mediante imágenes y/o fotografías.

Por lo tanto surge la interrogante *¿Se podrá determinar la efectividad de un método audiovisual digital para retroalimentar el aprendizaje de los procedimientos quirúrgicos y así reforzar el conocimiento ya aprendido?*

IV. JUSTIFICACIÓN

Es de suma importancia que en la Facultad de Odontología, como institución académica de nivel superior, se realice con cierta periodicidad, la evaluación del conocimiento, y la efectividad que se está teniendo en la enseñanza. Es pertinente implementar un método alternativo de enseñanza como lo es un sistema audiovisual digital, que está demostrado ser uno de los sistemas más eficaces para la enseñanza pues no tiene como método de entrega únicamente la parte visual sino que también la auditiva. Esto puede contribuir a cimentar los conocimientos impartidos y aprendidos, ya que se puede tener un acceso más fácil a la actualización y retroalimentación de estos temas, para que sigan válidos.

Estudios como el que se plantea pueden contribuir de manera importante para que el estudiante y futuro profesional sea más eficiente al evaluar pacientes, tanto a nivel de diagnóstico, como en la elaboración de planes de tratamiento; además se puede beneficiar a la Facultad en general, pues el programa podría ser incluido e implementado en la página de la biblioteca, para compartir esta información con quien quiera tener acceso a ella.

Según bibliografía revisada, el poder leer no implica comprender el texto sino que también poder entender ideas, interpretar significados, descubrir metáforas, analogía, etc. Es por eso que se cree que el método audiovisual no solo tiene un tremendo poder de aplicación sino que facilita el aprendizaje y lo ejemplifica a la vez. Es una herramienta de enseñanza complementaria que puede ser aplicada a cualquier área de la odontología que se quiera reforzar, para procurar incrementar el conocimiento, o simplemente retroalimentar cuando sea necesario. En este caso en particular la Unidad de Cirugía del Área Médico Quirúrgica de la Facultad.

V. REVISION BIBLIOGRÁFICA

¿Qué es audiovisual?

El término audio visual significa la integración e interrelación plena entre lo auditivo y lo visual para producir una nueva realidad o lenguaje. La percepción es simultánea. Se crean así nuevas realidades sensoriales mediante mecanismos como la armonía (a cada sonido le corresponde una imagen), complementariedad (lo que no aporta uno lo aporta el otro), refuerzo (se refuerzan los significados entre sí) y contraste (el significado nace del contraste entre ambos).

Lo audiovisual puede existir de tres maneras diferentes, audiovisual natural, audiovisual parcialmente tecnificado y audiovisual artificial.

En un audiovisual se percibe la realidad con los cinco sentidos acotando la vista y el oído por ser los protagonistas en la comunicación e interpretación de la realidad. Tanto la vista como el oído perciben en un tiempo y un espacio.⁷

1. Educación audiovisual

1.1. Historia

Educación audiovisual, se entiende como un método de enseñanza que utiliza soportes relacionados con la imagen y el sonido, así como, cintas de vídeo, DVD y CD-ROM, películas, VHS entre otros.^{5,10}

La educación audiovisual surgió como disciplina en la década de 1920 con la aparición del cine sonoro. Debido a los avances de la cinematografía, tanto profesores como educadores comenzaron a utilizar materiales audiovisuales como una ayuda para hacer llegar la información a los estudiantes, de una forma más completa, las enseñanzas más complejas y abstractas. Durante la II Guerra Mundial, los servicios militares utilizaron este tipo de materiales para entrenar a grandes grupos humanos en poco tiempo, poniéndose de manifiesto que este tipo de método de enseñanza era una valiosa fuente de instrucción que contaba con grandes posibilidades para el futuro.^{5,10}

A finales de la década de 1940 la UNESCO decidió impulsar la educación audiovisual en todo el mundo. En noviembre de 1947, celebrándose en México la segunda conferencia general de esta organización, se aprobó el informe presentado por la delegación mexicana con el título “La educación audiovisual, fines y organización internacional”.^{5,10}

En las décadas de 1950 y 1960 el desarrollo de la teoría y sistemas de comunicación promovió el estudio del proceso educativo, subrayando la posible interacción de los elementos que intervienen en el proceso: el profesor, los métodos pedagógicos, la transmisión de conocimientos, los materiales utilizados y el aprendizaje final por parte de los alumnos. Como resultado de estos estudios, los métodos audiovisuales dejaron de ser considerados un mero apoyo material en la educación, pasando a ser una parte integrante fundamental del proceso educativo, ámbito hoy conocido como comunicación audiovisual. Tanto así que es un método que actualmente ya se ha difundido en los distintos medios de comunicación con el fin de una enseñanza más globalizada y sin fronteras. En el terreno de los medios de comunicación de masas, se habla de lenguaje audiovisual y comunicación audiovisual.^{5,10}

1.2. Ventajas de la educación audiovisual

En los distintos estudios de psicología de la educación se han puesto de manifiesto las ventajas que presenta la utilización de medios audiovisuales en el proceso enseñanza-aprendizaje. Su empleo permite que el alumno asimile una cantidad de información mayor al percibirla de forma simultánea a través de dos sentidos principalmente: la vista y el oído. Otra de las ventajas es que el aprendizaje se ve favorecido cuando el material está organizado y esa organización es percibida por el alumno de forma clara y evidente. Sin causar confusión y entendible.^{5,10}

Por otro lado, la educación a través de medios audiovisuales posibilita una mayor apertura del alumno y del centro escolar hacia el mundo exterior, ya que permite superar las fronteras geográficas. El uso de los materiales audiovisuales puede hacer llegar a los alumnos experiencias más allá de su propio ámbito escolar y difundir la educación a otras regiones y países, siendo accesible a más personas. Además de poder conocer, ver y

experimentar sin necesidad de salir de su región, con tan solo ver una televisión o computador.^{5,10}

En España, por ejemplo, desde comienzos de la década de 1970 se utilizan dispositivos audiovisuales para transmitir programas educativos a todas las comunidades autónomas. Asimismo, este país ha experimentado con satélites para la difusión de este tipo de programas en canales de televisión de América Latina. La UNED (Universidad Nacional de Educación a Distancia) emite cursos de enseñanza superior a través de la radio y la televisión, al igual que hace, en el Reino Unido, la Open University.^{5,10}

Con el desarrollo y evolución de las tecnologías se ven incrementadas las potencialidades educativas. El rápido avance tecnológico de soportes informáticos permite el uso de mejores herramientas para profesores y alumnos en el ámbito de la educación. Los discos compactos se utilizan para almacenar grandes cantidades de datos, como enciclopedias universales y especializadas o películas sobre cualquier tema de interés. Con los equipos informáticos interactivos, un estudiante interesado en cualquier materia podrá consultar el texto de una enciclopedia electrónica, ver además fotografías o una película sobre el tema, o buscar asuntos relacionados de manera ágil y rápida.^{5,10}

Masterman, en su libro *“La enseñanza de los medios de comunicación”*, desarrolla una metodología para aprender y enseñar los medios de comunicación, realiza un análisis de factores determinantes de los medios y una propuesta de futuro sobre la introducción de la enseñanza audiovisual en el currículo escolar.^{5,12}

Concretamente habla de la importancia de la educación audiovisual ya que los medios han penetrado en la sociedad. Según el autor el sistema educativo está desfasado respecto a los avances en los medios audiovisuales y su influencia en los alumnos y se hace necesaria una alfabetización audiovisual para que los ciudadanos puedan tomar decisiones racionales, participar activamente en la sociedad y en los propios medios, extendiendo la importancia de la educación audiovisual a la educación democrática.^{5,12}

- Dice el autor que la escuela sigue estando dominada por la letra impresa, quien tiene la dificultad de descodificarla fracasa en la escuela. Fuera de ésta, los modos de comunicación con mayor influencia y difusión son los visuales, y la TV es la fuente más importante de información política en nuestra sociedad siendo para la gente la fuente más fiable, tal vez por su capacidad de registrar visualmente los acontecimientos. Por otro lado, Masterman apunta que lo impreso empieza a ser considerado un medio audiovisual, ya que se ha extendido la idea de que la presentación, el diseño y la tipografía son parte significativa del proceso total de comunicación, al tiempo que incluso el término “medios impresos” resulta muchas veces inadecuado, porque los documentos impresos casi siempre van acompañados de imágenes visuales. 5,12

1.3. Teoría de la comunicación

Una de las actividades en la que las personas invertimos más tiempo es la comunicación. La Teoría de la Comunicación (Shanon, Weaver, 1948; Jacobson, 1972) explica los procesos y los elementos que intervienen en toda comunicación interpersonal e identifica los siguientes: 5,10

Figura No. 1

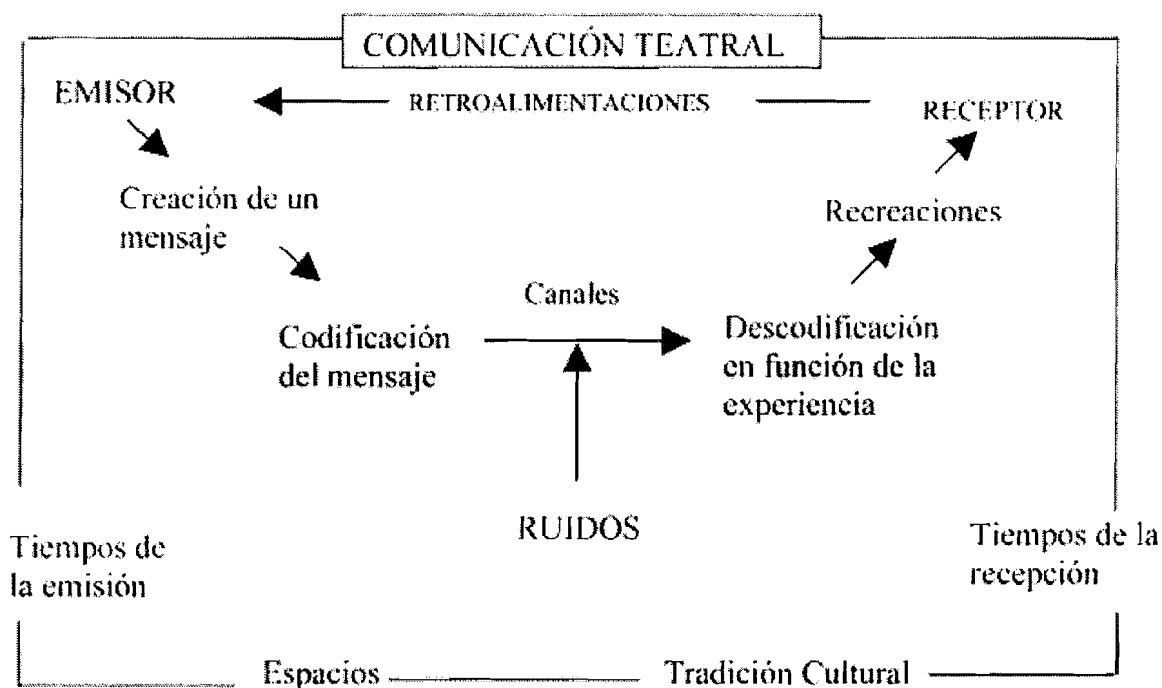


Imagen: Vieites Manuel F. (2004) "Repertorio teatral, teorías de la recepción y políticas culturales. Una aproximación tentativa". *Revista ade/teatro*, 102. 19-49

- a. **Emisor:** la persona que quiere transmitir una información (hechos, ideas, sentimientos, deseos). Para poder transmitir esta información tendrá que codificarla en un lenguaje y convertirla en un mensaje.
- b. **Código:** el lenguaje con el que se elabora el mensaje.
- c. **Mensaje:** la información (ya codificada) que quiere transmitir el emisor.
- d. **Canal:** soporte físico en el que se transmite el mensaje.
- e. **Contexto:** circunstancias que rodean la comunicación.
- f. **Receptor:** destinatario del mensaje. Para interpretarlo será necesario que lo decodifique. Por lo tanto el receptor tendrá que conocer el lenguaje que el emisor ha utilizado para elaborar el mensaje. 5,10

A veces cuando el receptor interpreta un mensaje no extrae la información que el emisor pretendía hacerle llegar. A menudo detrás de estos problemas interpretativos se esconden las pobres expectativas del emisor o del receptor en la eficacia de la comunicación que mantienen, también puede haber. 5,10

- Deficiente transmisión del mensaje por falta de habilidad comunicativa del emisor.
- Distorsión del mensaje en el canal (ruidos en la transmisión).
- Deficiente captación del mensaje por problemas perceptivos del receptor o por tener bajas expectativas en la comunicación.
- Mala decodificación del mensaje por parte del emisor por falta de vocabulario, diferentes connotaciones culturales (barreras lingüísticas) o por falta de hábitos comunicativos. 5,10

1.4 Proceso de la información

Las personas estamos continuamente recibiendo información del mundo que nos rodea. Estas informaciones, que captamos mediante nuestros órganos perceptivos, se transmiten al cerebro a través de los nervios y son procesadas para poder extraer su significado y poder reaccionar de la manera más adecuada. El cerebro puede procesar la información de dos formas: 5,10

- A. **Proceso secuencial**, mediante el cual el cerebro procesa las informaciones abstractas (palabras, esquemas, todo tipo de información digital). El proceso secuencial o lineal de la información es un proceso analítico-sintético, abstracto, deductivo y lógico que se realiza a partir de informaciones (de tipo digital generalmente), captadas de manera sucesiva, que se descodifican poco a poco para llegar a extraer finalmente su significado. Las informaciones a procesar suelen ser unisensoriales, proceden de una única fuente, y casi siempre se refieren a contenidos conceptuales (por ejemplo, cuando leemos un libro procesamos secuencialmente la información que contiene.). El proceso secuencial de la información se realiza sobretodo en el hemisferio izquierdo del cerebro. 5,10
- B. **Proceso global**, a través del cual el cerebro procesa las informaciones más concretas (dibujos de tipo analógico, fotografías) El proceso global o paralelo de la información es un proceso intuitivo, holístico y analógico que se realiza a partir de unas informaciones (casi todas de tipo analógico) captadas de manera simultánea que provocan unas reacciones emotivas portadoras de significados.

Estas informaciones multisensoriales, suelen proceder de diversas fuentes, y en ellas predominan los contenidos formales, a partir de los cuales se llega a la conceptualización. Por lo tanto facilitan la memorización mediante asociaciones imagen-concepto (por ejemplo, cuando observamos una fotografía realizamos un proceso global de la información que nos aporta). El procesamiento global de la información se realiza sobretodo en el hemisferio derecho del cerebro. Es conveniente que las personas nos acostumbremos a procesar las informaciones de las dos formas y contrastemos nuestras impresiones en ambos casos. 5,10

1.5. El lenguaje audiovisual

El lenguaje audiovisual, como el lenguaje verbal que utilizamos ordinariamente al hablar o escribir, tiene unos elementos morfológicos, una gramática y unos recursos estilísticos. Está integrado por lo tanto por un conjunto de símbolos y unas normas de utilización que nos permiten comunicarnos con otras personas. Sus características principales son: 5,10

- Es un sistema de comunicación multisensorial (visual y auditivo) donde los contenidos icónicos prevalecen sobre los verbales. 5,10
- Promueve un procesamiento global de la información que proporciona al receptor una experiencia unificada. 5,10
- Es un lenguaje sintético que origina un encadenamiento de mosaico en el que sus elementos sólo tienen sentido si se consideran en conjunto. 5,10
- Moviliza la sensibilidad antes que el intelecto. Suministra muchos estímulos afectivos que condicionan los mensajes cognitivos. "Opera de la imagen a la emoción y de la emoción a la idea" (Eisenstein). 5,10

Está claro que los mensajes audiovisuales facilitan la comunicación, resultan motivadores y aproximan la realidad a las personas. Por lo tanto, su utilización en los entornos educativos resulta muy recomendable. Ahora bien hay que ser crítico frente a la alienación que genera un consumo masivo, disperso e irreflexivo de imágenes. 5,10

En el lenguaje audiovisual, como en los lenguajes verbales, se pueden considerar diversos aspectos o dimensiones: 5,10

- A. Aspectos morfológicos.
- B. Aspectos sintácticos.
- C. Aspectos semánticos.
- D. Aspectos estéticos.
- E. Aspectos didácticos.
- F. Aspectos morfológicos.
- G. Aspectos sintácticos

De la misma manera que cuando elaboramos mensajes con los lenguajes verbales utilizamos nombres, verbos, adjetivos y otros elementos morfológicos, los mensajes audiovisuales se construyen utilizando los siguientes elementos morfológicos: 5,10

1. **Elementos visuales.** Los elementos básicos son: puntos, líneas, formas y colores. Con estos elementos las imágenes pueden representar cosas que existen y también cosas que nunca han existido. Las principales características de las imágenes son las siguientes: 5,10
2. **Iconicidad o abstracción.** Según que las imágenes sean o no un reflejo de la realidad. 5,10
3. **Figurativas.** Tratan de representar fielmente la realidad. Ej. una fotografía. 12
4. **Esquemáticas o simbólicas.** Tienen alguna similitud con la realidad; Ej. un icono que indica donde están las escaleras de un almacén. 12
5. **Abstractas.** Su significado viene dado por convenciones: Ejemplo, las palabras de un rótulo. No obstante las imágenes nunca serán la realidad ya que diversos factores pueden modificarla. La máxima iconicidad la tienen los objetos, la máxima abstracción la encontramos en las ecuaciones y textos. 5,10
6. **Simplicidad o complejidad.** Dependerá de su iconicidad, organización y relación entre los elementos, el contexto etc. Las imágenes complejas (que no siempre deben su complejidad al hecho de tener muchos elementos) requieren más tiempo y más atención para su análisis. 5,10
7. **Originalidad o redundancia.** según que sus elementos sean nuevos o ya muy utilizados y conocidos (estereotipos). Una imagen demasiado original puede ser difícil de interpretar por el receptor. 5,10

8. Elementos sonoros.

- Música
- Efectos de sonido
- Palabras
- Silencio

Para construir un mensaje verbal, no es suficiente mezclar una serie de nombres, verbos y adjetivos, hay que seguir unas normas sintácticas que permitirán elaborar frases significativas. De la misma manera, cuando creamos un mensaje audiovisual tenemos que seguir unas normas sintácticas que, además, podrán influir poderosamente en el significado final de nuestro mensaje. Los principales aspectos sintácticos a considerar son: 5,12

9. Planos. Los planos hacen referencia a la proximidad de la cámara a la realidad cuando se realiza una fotografía o se registra una toma. Los principales planos que se utilizan, de los más lejanos a los más próximos, son: 5,12

9.1 Planos descriptivos (describen el lugar donde se realiza la acción): 7,12

9.2 Gran plano general. Presenta un escenario muy amplio en el que puede haber múltiples personajes. Hay mucha distancia entre la cámara y el objeto que se registra. Tiene sobre todo un valor descriptivo. Lo más importante es que se vea bien el espacio, el ambiente, el paisaje en el que las personas están inmersas. El gran plano general también puede adquirir un valor expresivo cuando se quiere destacar la soledad o pequeñez de las personas dentro del entorno que les rodea. No conviene utilizar demasiado los planos generales porque pueden resultar aburridos y debido a las reducidas dimensiones de la pantalla de televisión muchos de sus detalles no se pueden apreciar. 5,12

9.3 Plano general: Presenta un escenario amplio en el cual se pueden distinguir bastante bien los personajes. Tiene sobre todo un valor descriptivo. Sitúa los personajes en el entorno donde se desenvuelve la

acción. Indica cual es la persona que realiza la acción y dónde está situada (actúa como el sujeto de una frase); no obstante también puede mostrar varias personas sin que ninguna de ellas destaque más que las otras. El plano general permite apreciar bastante bien la acción que desenvuelven los personajes, de manera que también aporta un cierto valor narrativo. Cuando se utilizan planos generales hay que dar tiempo al espectador para que pueda ver todos los elementos que aparecen, de manera que el ritmo del material audiovisual disminuye su velocidad. Al igual que el gran plano general, conviene no utilizarlo en exceso. 5,12

9.4 Plano entero. Es ya un plano más próximo que puede tener como límites de la pantalla la cabeza y los pies del personaje principal, que por lo tanto se ve entero. Aporta sobretodo un valor narrativo, ya que muestra perfectamente la acción que desarrollan los personajes. El plano entero también puede tener cierto valor descriptivo ya que permite apreciar las características físicas generales del personaje. 7,12

9.5 Plano americano. Es un plano medio ampliado que muestra los personajes desde la cabeza hasta las rodillas. En este plano lo que interesa sobretodo es mostrar la cara y las manos de los protagonistas; por lo tanto tiene un valor narrativo y también un valor expresivo. El plano americano se utiliza mucho en las escenas donde salen personajes hablando y en las películas de vaqueros. 5,12

9.6 Plano medio. Presenta el personaje de cintura para arriba. La cámara está bastante cerca de él. Aporta sobretodo un valor narrativo, ya que presenta la acción que desenvuelve el personaje (representa el verbo de la frase). En cambio, el ambiente que le rodea ya no queda reflejado. El plano medio también tiene un valor expresivo ya que la proximidad de la cámara permite apreciar un poco las emociones del personaje. Es el tipo de plano más utilizado. Como los planos medios no requieren un tiempo demasiado largo para que el espectador pueda captar sus elementos, tienen una corta duración y por lo tanto proporcionan un ritmo dinámico al audiovisual. No

obstante hay que tener presente que el uso excesivo de planos próximos producen una excesiva fragmentación de la realidad y obliga al espectador a reconstruirla, muchas veces de manera subjetiva. 5,12

9.7 Primer plano. Presenta la cara del personaje y su hombro. La cámara está muy cerca de los elementos que registra. Aporta esencialmente un valor expresivo al audiovisual. Sirve para destacar las emociones y los sentimientos de los personajes. Añade calor y detalle a la trama (representa el adjetivo de la frase). El primer plano suele tener una corta duración y se suele intercalar con otros planos, ya que aporta poca información sobre lo que hace el personaje y sobre el entorno que le rodea.

5,12

9.8 Plano de detalle. Muestra un objeto o una parte del objeto o personaje. La cámara está situada prácticamente sobre los elementos que registra. Su valor depende del contexto. Puede aportar un valor descriptivo, un valor narrativo o un valor expresivo. Los planos de detalle suelen tener también una corta duración y se intercalan con otros planos que aportan más información sobre lo que hace el personaje y sobre el entorno que le rodea. Al igual que en los otros tipos de plano, hay que evitar cortar a las personas por sus uniones naturales. En un material audiovisual conviene que no haya saltos espectaculares en la escala de planos. 5,12

10. Ángulos. Cuando se habla de angulación o punto de vista, se considera el ángulo imaginario que forma una línea que sale perpendicular al objetivo de la cámara y que pasa por la cara del personaje principal. Según la posición de la cámara el ángulo mediante el cual el objetivo captará los personajes se denomina: 5,12

10.1 Ángulo normal. Se obtiene cuando una línea perpendicular al objetivo de la cámara incide en perpendicular sobre la cara del personaje. En este caso, la cámara estará situada aproximadamente a la altura de la mirada de la persona. El ángulo normal por sí mismo no proporciona ningún valor expresivo especial a parte del que aporten los demás elementos sintácticos utilizados (tipos de plano, colores dominantes.

5,12

10.2 Ángulo picado. El ángulo picado (vista de pájaro) se obtiene cuando la cámara realiza un encuadramiento desde arriba hacia abajo. El ángulo picado añade un fuerte valor expresivo a las imágenes ya que, por razones de perspectiva, el personaje u objeto enfocado aparece más pequeño en relación al entorno. Denota inferioridad, debilidad, sumisión del personaje. 5,12

10.3 Ángulo contrapicado. El ángulo contrapicado (vista de gusano) se obtiene cuando la cámara realiza un encuadramiento de abajo hacia arriba. Al ángulo contrapicado añade un fuerte valor expresivo a las imágenes ya que, por razones de perspectiva, el personaje queda engrandecido, potenciado, de manera que parecerá más grande y poderoso. 5,12

11. Inclinación lateral. Cuando se sitúa la cámara con una inclinación lateral las imágenes aparecerán inclinadas. La inclinación lateral de las imágenes añade un valor expresivo de inestabilidad y de inseguridad que a menudo se utiliza cuando se aplica la técnica de la cámara subjetiva. También se pueden considerar el ángulo frontal y el ángulo lateral, que dependerán de que la cámara se coloque delante mismo de los personajes o lateralmente (a su derecha o a su izquierda) 5,12

12. Composición. Se denomina composición a la distribución de los elementos que intervienen en una imagen dentro del encuadramiento que se realiza a partir del formato de la imagen y de acuerdo con la intencionalidad semántica o estética que se tenga. Se pueden considerar diversos aspectos: 5,12

- 13. Líneas verticales.** Producen una sensación de vida y sugieren cierta situación de quietud y de vigilancia. No conviene abusar demasiado de las líneas verticales porque pueden cansar y provocar una sensación de monotonía en el espectador.⁵
- 14. Líneas horizontales.** Producen una sensación de paz, de quietud, de serenidad y a veces de muerte. No conviene abusar demasiado de las líneas horizontales porque pueden provocar una sensación de monotonía en el espectador. ⁷
- 15. Líneas inclinadas.** Producen una sensación de dinamismo, de movimiento, de agitación y de peligro. En general las líneas inclinadas dan relieve y sensación de continuidad a las imágenes. ⁷
- 16. Líneas curvas.** Producen una sensación de dinamismo, de movimiento, de agitación y de sensualidad. ⁷
- 17. El aire.** Se denomina aire al espacio más o menos vacío que se deja entre los sujetos principales que aparecen en una imagen y los límites del encuadre. Algunas de las normas que conviene tener presentes al respecto son las siguientes: ⁷
- El primer plano y el plano medio han de dejar aire por encima de la cabeza de las personas. ¹²
 - Cuando en una secuencia de vídeo los sujetos caminan, es necesario dejar un espacio delante de ellos. ¹²

- 18. Regla de los tercios.** Una de las principales reglas de la composición es la regla de los tercios. Según ella, los personajes u objetos principales tendrían que estar colocados en las intersecciones resultantes de dividir la pantalla en tres partes iguales de manera vertical y también de manera horizontal. De esta manera se consigue evitar la monotonía que producen los encuadres demasiado simétricos. A consecuencia de la regla de los tercios hay que tener presente lo siguientes: los personajes principales no han de ocupar el centro del encuadre. ¹²
- 19. Simetría.** Se produce cuando en un encuadre aparece repetido un elemento de manera que uno de ellos parece el reflejo del otro en un espejo. Las composiciones muy simétricas resultan agradables, dan una sensación de estabilidad, pero pueden resultar monótonas. Las composiciones asimétricas son más dinámicas, producen una sensación de inestabilidad y pueden generar más tensión dramática. Al componer las imágenes hay que asegurarse que los espectadores centren su atención en los lugares convenientes y no miren demasiado los elementos secundarios.⁷
- 20. Profundidad de campo.** Es el área por delante y por detrás del objeto o personaje principal que se observa con nitidez. ¹²
- 21. La distancia focal.** Las cámaras con objetivos de poca distancia focal (gran angular) proporcionan más profundidad de campo a las imágenes. ¹²
- 22. La apertura del diafragma.** Un diafragma poco abierto aumenta la profundidad de campo de las imágenes. ¹²
- 23. La distancia de los objetos a la cámara.** La profundidad de campo aumenta cuando se enfocan los elementos más lejanos y disminuye al enfocar objetos próximos. Una buena utilización de la profundidad de campo permite obtener interesantes efectos estéticos, destacar determinados objetos y difuminar otros para evitar distraer la atención del espectador. ¹²

24. Gran profundidad de campo. Se dice que hay gran profundidad de campo, cuando en una imagen se ven con claridad la mayoría de los objetos de la imagen, tanto los que están más próximos al objeto principal como los más lejanos, cuando se aumenta la iluminación de los objetos con unos focos, de manera que se pueda cerrar más el diafragma de la cámara; cuando se incrementa la distancia de los objetos a la cámara de manera que se pueda enfocar a mayor distancia (en este caso también se reducen las dimensiones de los objetos) y cuando se utilizan objetivos de poca distancia focal. ¹²

25. Poca profundidad de campo. Cuando en una imagen hay poca profundidad de campo sólo se ven con claridad los objetos situados cerca del objeto principal que se ha querido enfocar. La profundidad de campo se puede disminuir de diversas maneras:

- Al trabajar con diafragmas muy abiertos.
- Al reducir la distancia de los objetos a la cámara, de manera que se tenga que enfocar a menor distancia.
- Cuando se utilizan objetivos de gran distancia focal (teleobjetivos). ¹²

26. Distancia focal. Es la distancia que hay entre el centro de la lente del objetivo enfocado al infinito y la película fotográfica (o el mosaico de registro de la cámara de vídeo) donde se formarán las imágenes. Cada objetivo tiene una distancia focal determinada. Los objetivos se pueden clasificar en: ¹²

27. Gran angular. Los objetivos gran angular tienen una distancia focal corta. Los objetivos de gran angular amplían el campo visual y la profundidad de campo pero distorsionan la realidad, exageran la perspectiva y hacen que los objetos parezcan más distantes y lejanos de lo que están en realidad. El uso de este objetivo es recomendable para las tomas de objetos en movimiento, ya que permite mantener el enfoque con facilidad. ^{11,12}

- 28. Objetivo normal.** Se considera que el objetivo normal por excelencia es el que tiene una distancia focal de unos 35 mm. El objetivo normal es el que llevan la mayoría de cámaras fotográficas ya que proporciona un buen campo visual, unas imágenes de tamaño adecuado sin distorsiones y una aceptable profundidad de campo. También son los objetivos más habitualmente utilizados en las cámaras de vídeo. ^{11,12}
- 29. Teleobjetivo.** Los objetivos tipo teleobjetivo tienen una distancia focal larga, acercan los elementos que enfocan pero reducen el campo visual y la profundidad de campo, comprimen los objetos y acercan más el fondo. Cuando se hacen tomas cercanas de la figura humana con ellos, pueden provocar deformaciones grotescas. Con este objetivo es difícil mantener el enfoque cuando se realizan tomas de movimiento. ^{11,12}
- 30. Objetivo macro.** Los objetivos macro permiten realizar fotografías a pequeños objetos situados a muy poca distancia de la cámara (flores, insectos). También se utiliza para realizar fotografías de imágenes en soporte papel. En este caso hay que disponer de una iluminación con un ángulo de 45 grados sobre cada uno de los lados del papel a fotografiar (para evitar sombras) y situar la cámara totalmente fija en un trípode. ^{11,12}
- 31. Objetivo zoom.** Permiten variar su distancia focal, de manera que pueden ajustar su comportamiento a diversas circunstancias entre las posiciones extremas de teleobjetivo y gran angular. En vídeo hay que evitar hacer un uso excesivo del zoom ya que cansa y marea al espectador. ¹²

2. Edición, realización y proyectos de los videos

Los videos se grabaron con una cámara de video digital, que permite editar los videos en una computadora utilizando los programas de Windows Movie Maker y el Windows Media Player.¹³

Windows Movie Maker es un software de edición de video que se incluye en las versiones recientes de Microsoft, contiene características tales como efectos, transiciones, títulos o créditos, pistas de audio, narración cronológica, etc. Nuevos efectos y transiciones se pueden hacer y las ya existentes se pueden modificar mediante código XML.¹³

El desarrollo de Windows Movie Maker fue abandonado después del lanzamiento de Windows Vista; su sustitución, Windows live Movie Maker, incluirán con Windows live Essentials, una descarga gratuita de Windows live, sin embargo Microsoft ha afirmado que Windows live Movie Maker no tendrá las mismas características que Windows Movie Maker.¹³

Reproductor de Windows Media (conocido en ingles como Windows Media Player abreviado como WMP) es un reproductor multimedia creado por la empresa Microsoft desde el año para el sistema operativo Microsoft Windows. Se han lanzado varias versiones del reproductor. La versión 12 es la última existente, que se incluye con Windows 7. *WMP* permite reproducir diversos formatos digitales: audio CD, DVD-Video, DVD-Audio, WMA (Windows Media Audio), WMV (Windows Media Video), MP3, MPG y AVI, aunque el programa depende de códecs de terceros para algunos formatos más. Incluye acceso a video en formato digital en servidores de pago. También da la posibilidad de copiar canciones de un CD al disco duro del PC y viceversa. Además, busca en Internet los nombres de las canciones y álbumes, mostrando la carátula del disco del cual provienen dichas canciones.¹³

3. Principios básicos de la cirugía bucal

La Cirugía Oral y Máxilofacial es la especialidad odontológica que se relaciona con la prevención, el diagnóstico, el tratamiento integral, médico quirúrgico y complementario de las patologías, traumatismos y anomalías congénitas y del desarrollo del complejo máxilofacial, de sus estructuras asociadas y de los órganos que integran el sistema estomatognático.^{4,5}

El campo de acción de la Cirugía Oral y Máxilofacial como especialidad, incluye la prevención, el diagnóstico y el tratamiento quirúrgico integral de las enfermedades, traumatismos del sistema estomatognático y del complejo máxilofacial, dentro de los límites de entrenamiento y aptitudes profesionales, de común acuerdo con el grupo científico que tiene a su cargo la salud total del paciente.^{4,5}

Entre las patologías más comúnmente tratadas en la Facultad de Odontología de la Universidad de San Carlos de Guatemala se encuentran:

3.1 MUCOCELE

Término que define el acúmulo de tejido mucoso en una cavidad del tejido conectivo que no está revestida por el epitelio, y se relaciona con la sección traumática de un conducto que lleva a la extravasación del líquido en los tejidos circundantes. Al carecer del epitelio, se trata estrictamente de un pseudoquistes.^{3,6}

Aparece preferentemente en glándulas salivales menores, con especial preferencia por el labio inferior, aunque se ha descrito en labio superior, mucosa oral, suelo de boca, lengua y paladar. Solamente el 2% de estas lesiones aparecen en glándulas salivales mayores. Es una lesión de sujetos jóvenes, sin que se evidencie preferencia de sexos. ^{3,6}

Clínicamente se trata de tumoraciones blandas fluctuantes, bien delimitadas de un color azulado translucido. Pueden romperse, dando lugar a la aparente resolución del cuadro, aunque puede recidivar en un plazo de tiempo variable. ^{3,6}

El tratamiento de estas lesiones es simple y requiere la exéresis del mucocele, así como de la glándula causal. ^{3,6}

3.2 RÁNULA

La ránula es un quiste de retención salival que aparece en la glándula sublingual. Aunque se trata de una entidad que aparece fundamentalmente en pacientes infantiles y adolescentes, también puede aparecer en adultos. Su etiología es controvertida, pero se vincula con una combinación de una malformación del sistema de conductos de la glándula sublingual con un traumatismo sobre los mismos. 3,4,6

Su forma de presentación es característica y se trata de una tumoración blanda, depresible de una tonalidad azulada, que en etapas iniciales se limita a un lado del suelo de la boca, limitado medialmente por el frenillo lingual.3,4,6

La ránula puede aumentar de tamaño y cruzar la línea media, o bien atravesar el músculo milohioideo. En este último caso se denomina plunging ránula. 3,4,6

El diagnóstico de la ránula es clínico, y en casos de sospecha de extensión cervical está justificada la práctica de resonancia magnética para determinar las relaciones que establece esta tumoración con otras estructuras nobles del cuello. 3,4,6

El tratamiento de elección de la ránula es la extirpación de la glándula sublingual. 3,4,6

3.3. FIBROMA

Definido con exactitud, el fibroma de huesos es una neoplasia constituida por fibroblastos y colágeno derivados del mesenquima o de fibroblastos del hueso, que no representa una simple etapa del desarrollo por la cual pasa la sesión en la formación de un producto calcificado. Definido de este modo, el fibroma de huesos es una lesión rara. De acuerdo con un cuadro microscópico constante se reconocieron tres tipos de fibroma: fibroma inespecífico, fibroma no osificante y fibroma desmoplásico.9

Los fibromas no despliegan rasgos clínicos ni radiográficos patognomónicos. Hasta por su histología puede ser difícil o imposible diferenciar entre el fibroma inespecífico y el fibroma odontogénico porque faltarían criterios histológicos usuales para identificar el fibroma odontogénico. Sin embargo, más importante es la diferenciación entre el fibroma y el fibrosarcoma. Puede ser que se diagnostique de más a un fibroma agresivo como fibrosarcoma y, por el contrario que a un fibrosarcoma bien diferenciado se lo diagnostique de menos como fibroma.9

3.3.1. Fibroma inespecífico:

La lesión tendría mucha predilección por el sexo femenino en las décadas primera y segunda de la vida, aunque en un caso la paciente era una mujer que estaba en la cuarta década. Los síntomas pueden faltar aparte que se nota un bulto o tumefacción que no duele, pero en un caso había parestesia y sensibilidad en el labio inferior. Las lesiones se localizarían con preferencia en la región posterior de la mandíbula, pues a menudo toman el ángulo y el borde inferior. Solo en un caso, el fibroma estaba en el maxilar superior. En las radiografías, las lesiones tienden a ser radiolucidas, a crecer de trabeculaciones y a estar rodeadas por un fino margen de hueso esclerótico. Muchas veces hay reabsorción en los dientes del área de la lesión. Una lesión exhibía un aspecto multilobulado.9

Rasgos histológicos:

El fibroma inespecífico consiste en unos haces de colágeno compacto bien desarrollados que pueden formar remolinos o entrelazamientos, con numerosos fibroblastos dispuestos a lo largo de los ejes mayores de los haces de colágeno. Las lesiones individuales exhiben variaciones en el estroma y en las células estromales. Algunas lesiones presentan zonas mixomatosas o hialinizadas o “aflojamiento” de los haces colágenos. La lesión puede ser relativamente hipocelular o hiper celular y las células individuales pueden variar desde elongadas hasta fusiformes y desde redondas hasta ovoides. Es raro encontrar mitosis y no existe hiper cromatismo ni pleomorfismo.9

Tratamiento:

Los hallazgos quirúrgicos en tres casos indican que se debe de adoptar una conducta conservadora, siempre que sea posible. Las lesiones fueron unos bultos sólidos bien circunscriptos o encapsulados que fueron eliminados con facilidad mediante enucleación. Dehner (1973) describió un caso tratado con maxilectomía subtotal por el amplio compromiso del maxilar, del seno maxilar y del reborde infraorbitario. Burch y Woodward (1960) y Grewal (1972) presentaron un caso en que una lesión extensa que no está bien delimitada también fue tratada con escisión conservadora. Parece ser que no se produjeron recidivas en ninguno de los casos publicados.9

3.3.2. Fibroma no osificante:

Fue delimitado como una neoplasia de los huesos largos y donde entonces se ha convertido en una entidad radiográfica y microscópica bien reconocida. Es clásico que la lesión aparezca excéntricamente en la metafisis de un hueso largo y migre hacia el centro del hueso a medida que se torna neoplásica. Muchas veces es multilocular, delimitada por un borde esclerótico fino y ondulado. 9

Algunos pacientes tienen más de una lesión en uno o en varios huesos tubulares. El fibroma no osificante ocurre en niños mayores y adolescentes, por lo general entre los 8 y 20 años. Podría haber una pequeña predilección por los varones.9

Comúnmente la lesión no produce signos clínicos en sus etapas incipientes, pero cuando crece mucho puede haber tumefacción o sensibilidad. Un traumatismo en la región puede ocasionar una fractura patológica y hacer que se descubra la lesión en el examen radiográfico.9

La ocurrencia de un fibroma no osificante en los huesos de la cara se mencionó con este nombre dos veces. El caso de Agazzi y Belloni (1951) no es convincente de fibroma no osificante, a juzgar por las notas quirúrgicas y por la micrografía, pero es aceptable como fibroma inespecífico. En cambio, un caso aceptable es el publicado por Gold (1955), en el que había una lesión del maxilar, así como lesiones individuales en la tibia derecha e izquierda, en una niña de 15 años. Otro ejemplo de fibroma no osificante, tratado por

Gold pero no publicado, toma la apófisis condilea de un niño de 13 años. En ambos casos había una imagen radiográfica multilocular. Es probable que algunos de los fibromas inespecíficos descritos en los maxilares en casos de fibromas no osificante.⁹

Rasgos histológicos:

El estudio histológico de un fibroma no osificante clásico revela típicamente unos remolinos de haces de fibroblastos fusiformes compactos con relativamente poca sustancia intracelular. Muchas veces existe hemosiderina entre las células. Entre las células estromales aparecen unas células gigantes multinucleadas pequeñas y elongadas formadas por los fibroblastos, dispersas en forma irregular y esporádicamente entre las células estromales. En las áreas de hemorragia reciente puede haber aglomeraciones de células gigantes y pequeños nidos de células espumosas. Algunas lesiones exhiben una considerable formación colágeno entre los remolinos característicos de haces de células fusiformes.⁹

Contrariamente a la concepción original de Jaffe y Lichtenstein (1942), se encontraron pequeñas áreas de formación osteoide y de hueso trabecular en el tejido lesional. Gold notó la formación osteoide en su caso y señaló una posible relación con la displasia fibrosa. Morton (1964) demostró que 6 de 10 casos de fibroma no osificante tenían producción de osteoide y hueso dentro del tejido tumoral. La Formación ósea no era extensa, pero existía. Dahlin (1967) notó que “en algunos fibromas puede haber pequeños focos de metaplasia ósea” y agregó que “esto es contrario a mucho de lo que se dice en la bibliografía”. Morton y Dahlin también señalaron la posibilidad de que exista una relación con la displasia fibrosa.⁹

Tratamiento:

El tratamiento del fibroma no osificante de los huesos largos depende del tamaño de la lesión. Las lesiones pequeñas se pueden curetear, las más grandes pueden curetarse y llenarse con astillas óseas y las muy grandes pueden tratarse con una escisión en bloque. El tratamiento del fibroma no osificante de los maxilares sería semejante al de la lesión en los huesos largos; la escisión completa conservadora (o curetaje) conduce a la curación.⁹

3.3.3. Fibroma desmoplásico

El fin de identificar un fibroma desmoplásico es definir o distinguir a esta neoplasia del fibroma no osificante y de indicar su similitud con el tumor desmoide.⁷

Parece haber predilección por el cuerpo posterior y la rama de la mandíbula. La relación entre ambos sexos es casi pareja. La edad de los pacientes abarca desde recién nacidos hasta los 38 años, pero la mayoría estuvo en las décadas segunda y tercera. Salvo dos casos, el síntoma de presentación fue un agrandamiento indoloro. La lesión puede adquirir un tamaño enorme. ⁶

En los dos casos de Griffith e Irby (1965) y de Hinds, Kent y Fechner (1969) había restricción del movimiento mandibular y es probable que las lesiones hayan existido desde el nacimiento. En varios casos se describieron destrucción de hueso cortical e infiltración muscular. ⁶

En las radiografías la lesión es típicamente radiolúcida, bien circunscrita y expansiva, de aspecto unilocular o multilocular. En varios casos se menciona destrucción franca del hueso medular y penetración cortical. En varios casos la lesión se había originado cerca de la corteza, de manera similar al desmoide perióstico. ⁶

Rasgos histológicos:

El aspecto histológico puede arrojar considerables variaciones entre distintas lesiones e incluso dentro de la misma lesión. El cuadro básico corresponde a un tejido fibroso poco celular y muy colaginizado. Los fibroblastos tienden a ser siempre pequeños y delgados y sus núcleos son fusiformes u ovales. En ocasiones existen áreas celulares en remolino, pero por lo general las células están distribuidas con uniformidad. No se observa hiperchromatismo, polimorfismo ni figuras mitóticas. El colágeno suele consistir en unos gruesos haces ondulados y entrelazados y no se ven células gigantes ni formación ósea. Algunas lesiones ocasionales pueden desplegar características histológicas agresivas, como lo testimonian la penetración cortical y el compromiso de los tejidos circundantes. Se ha reportado una escasa correlación clínica entre el aspecto morfológico y la incidencia de recidivas.⁶

Tratamiento:

Aunque el fibroma desmoplásico es benigno, se trata de una lesión persistente que tiende a recidivar si se la extirpa en forma incompleta. Se recomienda hacer escisión completa dentro de los confines del hueso, siempre que se pueda. La aparente curación después de la biopsia en el caso de Nissan, Aviad y Levy (1971) es inexplicable. Jaffe cree que si se hace un curetaje incompleto puede ocurrir una recurrencia. Rabhan y Rosai (1968) recomiendan la escisión local amplia y Jaffe y Dahlin favorecen la sección segmentaria de la parte afectada del hueso. La radioterapia no está indicada.⁶

Las lesiones radiográficas bien circunscritas se presentarían para la extirpación completa mediante curetaje. Cuando hay una imagen radiográfica extensa multilocular o mal definida, puede ser que el curetaje no sea factible y se requiere una escisión en bloque del hueso o una resección segmentaria del mismo. Las destrucciones óseas extensas con compromiso franco y amplio de los tejidos blandos adyacentes también es una indicación para la resección amplia. En esencia, el tratamiento de la lesión individual se basa en la correlación de los hallazgos clínicos, radiográficos e histológicos.⁶

3.4. ODONTOMA

El término odontoma se utilizó originariamente para designar todos los tumores odontogénicos, pero en la actualidad los odontomas se definen como unos tumores benignos de los tejidos duros dentales y se agrega el calificativo “compuesto” para indicar la presencia de cuatro tejidos dentales: dentina, esmalte, cemento, pulpa. Los odontomas pueden ocurrir en cualquier parte de los maxilares, pero son más frecuentes en las regiones de los terceros molares incisivos y caninos. Estos tumores crecen con lentitud y suelen ser asintomáticos, pero pueden adquirir gran tamaño. ^{6,9}

3.4.1. Odontoma compuesto combinado.

El termino odontoma compuesto combinado se emplea para designar odontomas con estructuras calcificadas que guardan ciertas semejanzas anatómicas con los dientes normales. No se conoce la patogenia de este tumor. La teoría más aceptable es que los odontomas se forman a partir del órgano del esmalte o de la lámina dentaria en lugar de un diente normal o quizás a partir de una lámina supernumeraria en asociación con el folículo de un diente no erupcionado. Hitchin (1971) sugirió que los odontomas se heredan o son causados por un gen mutante o por interferencia, tal vez posnatal, con el control genético del desarrollo dentario. Levy (1968) produjo odontomas experimentales en la rata induciendo lesiones traumáticas en las ares de la formación de los dientes. ^{6,9}

Rasgos clínicos:

El odontoma compuesto se presenta una malformación no infiltrativa que crece con lentitud. La mayoría de estos odontomas ocurren en las regiones anteriores de los maxilares, con preferencia en la región de los incisivos y caninos del maxilar. Son neoformaciones no agresivas y de evolución limitada que pueden recidir si se extirpa durante la etapa de tejido blando. Cobos (1966) informó que por lo menos el 60% de estas lesiones se diagnostican en la segunda y tercer década de la vida. La interferencia causada por un odontoma compuesto combinado es una de las causas más comunes de que no erupcionen los dientes permanentes. Morning (1980), luego de reseñar 42 casos de dientes retenidos causados por odontomas, dijo que el 45% de esos dientes erupcionaron tras la extirpación quirúrgica del odontoma y que el 77% de los dientes remanentes erupcionaron después de la segunda cirugía. ^{6,9}

Consideraciones radiográficas.

En vista de que el odontoma es clínicamente asintomático, la mayoría de estas lesiones se descubren al hacer un examen radiográfico de rutina y muchas veces se las puede diagnosticar con un grado de certeza razonable por la imagen que producen. En las radiografías el odontoma compuesto combinado aparece como una multitud de masas opacas que tienen la configuración de pequeños dientes malformados. Estos tumores suelen estar entre las raíces de los dientes erupcionados o entre la dentadura primaria o permanente. La lesión se halla bien delimitada respecto del hueso circundante por una fina línea radiolucida que representa la capsula folicular. ^{6,9}

Rasgos patológicos.

El odontoma compuesto combinado exhibe a simple vista muchos dientes enanos, por lo general con coronas y raíces malformadas. Las estructuras calcificadas de tipo dentario pueden ser apenas dos o tres o llegar a unas 2000. Microscópicamente se reconocen todos los componentes de un diente – esmalte, matriz del esmalte, dentina, cemento, y tejido pulpar dispuesto en forma desorientada. Suele haber una capsula circundante que representa el folículo dental. Esta capsula es de tejido conectivo fibroso revestido en su superficie interna por un epitelio odontogénico que también puede estar en el espesor de la pared del folículo, donde inducirá la hialinización del tejido conectivo. ^{6,9}

Consideraciones quirúrgicas.

El odontoma compuesto combinado suele extirparse con cirugía porque puede predisponer a la formación de quistes, atentar contra la erupción normal de los dientes permanentes y acarrear considerable destrucción ósea. Las recurrencias consecutivas a la extracción quirúrgica son por demás raras. ^{6,9}

Recuérdense que hay que eliminar toda la porción del tejido blando de la pieza porque los restos pueden originar recurrencias. Con un abordaje intrabucal se obtiene acceso adecuado para la mayoría de estas lesiones. En ocasiones, cuando recidivan en la porción inferior de la mandíbula, pueden requerir un abordaje extra bucal y en casos raros se han producido fracturas patológicas por extraer las lesiones grandes. ^{6,9}

3.4.2. Odontoma complejo

Este odontoma representa un intento frustrado de formación de un diente. La diferencia estructural es mala y la consecuencia final es una masa calcificada que despliega un cuadro desordenado de tejidos duros. A diferencia del odontoma compuesto combinado. Hay pocas semejanzas con la forma de un diente normal. La patogenia del odontoma complejo es similar a la que contamos para el odontoma compuesto combinado. ^{6,9}

Rasgos clínicos

El odontoma compuesto complejo es menos común que el combinado. El 70% de estas lesiones ocurren en las regiones de los molares segundos y terceros y se suelen descubrir en las décadas segunda y tercera de la vida. El odontoma compuesto complejo suele permanecer como una lesión pequeña, aunque se describieron casos en que adquirió proporciones gigantes. A veces el folículo asociado con un odontoma puede tornarse quístico. ^{6,9}

Consideraciones radiográficas:

Radiográficamente la lesión es una radio opacidad nodular cuya densidad se aproxima a la de la estructura dentaria. En torno de la opacidad hay una fina área radio lucida que representa el folículo. La masa opaca exhibe una escasa semejanza morfológica en un diente. ^{6,9}

Rasgos patológicos.

Macroscópicamente el odontoma compuesto complejo consiste en una masa irregular de tejido calcificado y en el examen microscópico se observa una configuración desordenada de esmalte, matriz del esmalte, dentina, dentinoide, tejido pulpar y cemento. El componente de tejido blando consiste en un folículo dental. Recuérdese que la propensión a la transformación ameloblastomatosa del folículo de un odontoma es similar a la de un quiste dentífero. ^{6,9}

Consideraciones quirúrgicas.

El proceder quirúrgico que se acepta para tratar el odontoma compuesto complejo es la enucleación y curetaje, aunque a veces la lesión tiene una configuración irregular y penetra en el hueso circundante con unas pequeñas prolongaciones sacciformes, de modo que muchas veces hay que seccionar el tejido calcificado. Si se reconoce esto en el examen radiográfico, se sugiere hacer un colgajo más grande que para extirpar el odontoma compuesto combinado. 6,9

3.5. QUISTE DENTÍGERO

Iniciaremos dando todas las características clínicas como histológicas del quiste dentigero para entender un poco más sobre las características de la lesión su origen y evolución sus manifestaciones y aspectos. 3,6

El quiste dentígero se puede definir como un quiste que produce agrandamiento del espacio folicular en torno a la totalidad o parte de la corona del diente. Muchos adquieren gran tamaño antes que se haga el diagnóstico clínico. A menudo no suelen causar dolor si no se infectan. 3,6

Se designa como un quiste dentígero aquel quiste que contiene dientes y ocurre en los maxilares y es importante insistir en esta connotación para evitar diagnósticos erróneos por la confusión de algunos quistes primordiales y hasta ameloblastomas uniloculares. Desde que hay radiografías el diagnóstico del quiste dentígero ha tendido a basarse en particular al aspecto radiográfico. En consecuencia si existe una cavidad sustancial en el maxilar que rodea a la corona de un diente no erupcionado, se le solía dar el nombre de quiste dentígero, pero en la actualidad se admite que no todas las lesiones de este tipo que aparecen en las radiografías son quistes dentigeros simples. En efecto, los ameloblastomas y otros tumores odontogénicos pueden asociarse con un diente no erupcionado. 3,6

De acuerdo con las observaciones en la operación y con el examen histológico, se distinguen dos tipos de quistes dentígeros: el quiste dentígero común y la variedad llamada extra folicular. Esta última también se relacionaría con un diente no erupcionado,

pero al abrir el quiste no se ve la corona dentro de la cavidad. En el examen histológico la lesión exhibe las características de un queratoquiste. Shear (1983) cree que algunas de estas lesiones en realidad son quistes primordiales que impiden la erupción de dientes adyacentes y producen un aspecto dentífero en la radiografía. En vista de que a menudo esta lesión se diagnostica erróneamente como quiste dentífero, este autor señala que han sugerido dos concepciones equivocadas: que muchos quistes dentíferos tienen un epitelio queratinizado similar al de los quistes primordiales y que los quistes dentíferos pueden ser de origen extra folicular. 3,6

Aunque la explicación de Shear (1983) sería valedera para algunos casos, la mayoría de los llamados quistes dentíferos extra foliculares se originan en restos de la lámina dental próximos al folículo dentario. Como los quistes primordiales también se originan en la lámina dental, ambos tipos poseen rasgos histológicos similares. 3,6

Los quistes dentíferos se diagnostican en los primeros 10 años de vida con mayor frecuencia que cualquier otra lesión quística, pero la incidencia de este quiste en particular aumenta más todavía en las tres décadas siguientes. Esta situación al parecer desconcertante se explica con mucha lógica porque los caninos permanentes superiores y los terceros molares inferiores, que son los dientes que con mayor frecuencia se asocian con este tipo de quistes, se hallan en la fase incipiente de su desarrollo durante la primer década, pero al comenzar la segunda década tiene lugar una activación lógica en la que intervienen los dos dientes que hemos especificado. Los periodos en que culmina el compromiso del tercer molar mandibular son las décadas terceras y cuartas, mientras que la tercera década es la época en que se afecta el tercer molar superior. 3,6

Por lo general se forma un quiste dentífero en relación con un diente permanente normal, pero en casos raros, puede asociarse con un diente supernumerario, con ciertas anomalías del desarrollo de los dientes y con hamartomas de los tejidos dentarios. Los quistes dentíferos relacionados con dobles retenciones de dientes molares suelen ser de tipo extra folicular. 3,6

Aunque se describieron distintas variantes posicionales del quiste en relación con el diente, no reviste mucha importancia clínica. La mayoría de las veces el quiste es central o peri coronario y envuelve a la corona simétricamente, presionando sobre su superficie oclusal, de manera que el diente es desplazado en dirección apical, contraria a su movimiento eruptivo normal. ^{3,6}

Sin embargo, el quiste también puede tener una conexión tangencial con el diente, es decir, se forma sobre la cara medial o lateral con una inserción en el límite cemento adamantino pero solo con un lado de la corona en oposición directa con la cavidad quística. Típicamente el quiste dentígero lateral aparece en asociación con un tercer molar inferior y, aunque a veces no obstruye el progreso eruptivo de ese diente, el tercer molar puede desviarse de su recorrido normal alejándose del lado afectado. Los quistes dentígeros laterales en situación distal pueden ir a la resolución espontánea cuando el diente erupciona. ^{3,6}

Aunque en la mayoría de los casos solo se descubre un quiste dentígero, existe ejemplos de quistes dentígeros múltiples que toman los primeros molares inferiores. El fenómeno de los quistes bilaterales del tercer molar tendría una tendencia familiar, lo cual es muy distinto de los casos de síndrome de nevó baso celular. En efecto, en este último caso los quistes dentígeros suelen ser extra foliculares. ^{3,6}

La incidencia de quistes dentígeros sería pareja de ambos sexos y se diagnostican con mayor frecuencia en la niñez y la adolescencia. El estado quístico en el hueso del niño crece con rapidez y se descubren lesiones de 4 a 5 cm de diámetro que se formaron en 3 a 4 años según el cálculo de Seward (1964). En los adultos el crecimiento del quiste dentígero es mucho más lento. ^{3,6}

Como consecuencia de la presión, es muy factible que el diente que está en la periferia de la lesión quística migre a considerable distancia. Por ejemplo, en el cuerpo de la mandíbula pueden llegar a acercarse muchos al borde inferior y en la rama puede llegar a la escotadura sigmoidea. En el maxilar superior la expansión del quiste puede hacer que el diente migre hacia arriba hasta el piso de la órbita o tome una dirección anterior, de modo que se sitúa debajo del piso de la nariz. Los terceros molares maxilares desplazados pueden ascender por la pared posterior del seno maxilar y los caninos prefieren la pared anterior del seno. Los dientes adyacentes en vías de desarrollo que son presionados por el quiste en crecimiento también pueden desplazarse, pero en la mandíbula pueden verse obligados a permanecer en el margen inferior de la lesión. 3,6

Rasgos clínicos:

Muchas veces un quiste dentígero se agranda mucho antes de lo que se lo descubra y lo que induce al paciente a consultar con el odontólogo en una asimetría progresiva de la cara. Clínicamente faltara un diente de la serie permanente, a menos que el responsable de la formación del quiste sea un diente supernumerario insospechado o un odontoma completo. A veces tampoco erupcionan otros dientes adyacentes afectados o pueden estar inclinadas las raíces de los dientes contiguos. Si se instala una infección secundaria puede haber dolor. El primer indicio que tiene el usuario que sucede algo raro en su boca puede ser una alteración repentina o gradual del ajuste de la dentadura. Otros rasgos clínicas correspondientes a los que se observan en pacientes con quistes radiculares. 3,6

Rasgos radiográficos:

Si el quiste permanece clínicamente inactivo, su presencia solo se reconocería fortuitamente en un estudio radiográfico de rutina. En esencia, aparece una cavidad ósea uniloculada asociada con la corona de un diente no erupcionado, pero a veces existe una multilocularización ostensible. Esta última imagen no se debe al tabique verdadero sino a crestas que están en la pared de la cavidad. El margen de la cavidad ósea es nítido, pero no se halla delimitado por una línea blanca, necesariamente. Cuando el maxilar está expandido, el quiste suele aparecer cubierto por una capa de huesos subperiosteos neoformados. La reabsorción de las raíces de dientes adyacentes es más frecuente de lo que se suponía en el pasado. 3,6

Al penetrar en la pared quística exuda un líquido amarillento. En el examen microscópico puede identificarse cristales de colesterol y, si el quiste tiene una infección aguda, el líquido puede ser purulento. 3,6

Tratamiento:

En los niños es satisfactoria la marsupialización si se puede hacer una abertura de suficiente amplitud dentro del quiste y si se envía para examen histológico una muestra adecuada del revestimiento. Luego de esta descompensación la rápida formación de hueso nuevo habrá de hacer que la cavidad se achique. Muchas veces el diente originario, y cualquier otro diente que no podría erupcionar por la presencia del quiste, ascenderán a través del maxilar y con el tiempo podrá entrar en oclusión funcional. De lo contrario, se lo puede extraer con posterioridad. Puede ser que se requiera tratamiento ortodóntico para evitar que se pierda espacio en el arco y corregir la alineación de los dientes. 3,6

En cambio, la marsupialización en el adulto tiende mucho menos a conducir una erupción satisfactoria del diente. Sin embargo, al hincharse un poco la cavidad quística se puede reducir el riesgo de que se lesionen estructuras adyacentes o se fracture el maxilar al eliminar las lesiones después cuando la cavidad era al principio. De lo contrario, el quiste se puede enuclear. En el adulto el diente de origen se suele extraer junto con el revestimiento, pero en niños hay que tratar de conservar el diente, de modo que se deben separar el revestimiento respecto del cuello del diente con un escalpelo. Aun así, si las raíces no están formadas del todo, se corre un riesgo considerable de que el diente se desaloje. ^{3,6}

3.6. DIENTES SUPERNUMERARIOS, NO ERUPTADOS Y RETENIDOS.

Los dientes supernumerarios pueden parecerse a un diente permanente o ser dentículos rudimentarios. Estos últimos suelen ser pequeños y fáciles de escindir con una incisión apropiada. Los dientes más grandes, como los incisivos, premolares o molares supernumerarios, en cambio, pueden ser más difíciles de extraer y se tratan de la misma manera que el diente retenido del conjunto normal, al cual suelen parecerse. Muchas veces ocasionan la retención de otros dientes, en particular en la región del tercer molar.

^{3,4,6}

En la disostosis cleidocraneal suele haber dientes supernumerarios en la región de los incisivos y premolares y muchos dientes regulares están retenidos. Se recomienda extraer los dientes supernumerarios para despejar el camino para la erupción de los dientes normales, extírpese hueso en la medida necesaria. A pesar de todos los esfuerzos, no es fácil conseguir buenos resultados por la falta de fuerza eruptiva. Por lo general se combina la ortodoncia con el tratamiento quirúrgico. ^{3,4,6}

3.7. MESIODENS

Los dientes supernumerarios que ocurren entre los incisivos centrales superiores, por lo general en pares o a veces en forma única, fueron denominados mesiodens por Bolk, autor que considero que su ocurrencia era una regresión a la dentadura de primates extinguidos que tenían tres pares de dientes incisivos. Suelen estar en la región supraapical, entre los incisivos centrales, con la corona orientada hacia arriba o hacia abajo. En ocasiones se descubre uno en el paladar de un paciente desdentado.^{4,6}

Indicaciones de la extracción:

Los mesiodens deben extraerse lo antes posible para evitar el desplazamiento secundario de los dientes adyacentes. A menos que el mesiodens atente contra la erupción normal, el mejor momento para extraerlo es después de que las raíces de los dientes permanentes se han formado por completo, para evitar que se lesionen los dientes permanentes en vías de desarrollo. ^{4,6}

Las indicaciones absolutas de la extracción son:

- Retención de incisivos permanentes
- malposición de incisivos
- diastema
- erupción en la cavidad nasal
- formación quística

Técnica quirúrgica:

Es importante decidir si el mesiodens esta cerca de la superficie labial del maxilar superior o en el lado palatino. En la mayoría de los casos sucede esto último. ^{4,6}

En el paladar se hace una incisión a lo largo del margen gingival, similar a la que se emplea para extraer caninos retenidos, lo cual permite exponer la parte palatina de la apófisis alveolar. Luego el diente se expone seccionando la cobertura de hueso alveolar.^{4,6}

En el lado labial se traza una incisión lineal en el límite entre la encía insertada y la libre. Esta incisión debe ser de suficiente longitud como para exponer el maxilar anterior hasta la espina nasal. Habiendo retraído el colgajo mucoperiostico, se retira hueso cerca de la sutura mediana hasta ver el diente. Sin embargo, puede ser que lo que se descubra sea la raíz. Cuando sucede esto, también habrá que elevar un colgajo palatino. Luego, habiendo expuesto la corona, se extrae el diente empujándolo en dirección palatina desde el lado labial. Si el diente está erupcionado dentro de la nariz, por lo general se puede exponer la corona retirando el margen de la abertura piriforme y elevando el colgajo de la nariz. ^{4,6}

3.8. EXTRACCIONES MULTIPLES.

Existen en nuestra práctica, pacientes con poli-restos radiculares y piezas con indicación de exodoncias, que por diversas causas no se someten a las mismas, a nuestro parecer el miedo es una de las principales causas. No tratadas correspondientemente, derivan en reiteradas consultas en los servicios de urgencias (guardia del hospital) con infecciones agudas, flemones dentarios, celulitis faciales, dolor intenso, etc.; siendo la conducta terapéutica la medicación con antibióticos y analgésicos, pero no se someten a seguir con la indicación de las exodoncias para resolver correctamente la patología.^{3,4}

Esta conducta lleva a que los pacientes tengan reagudizaciones de sus abscesos y consuman medicación, esta situación se repite generando un deterioro a su salud individual y colectiva, resistencias, gasto, etc. ^{3,4}

La medicación suele ser reiterada por guardia, por amigos o por que a alguien le hizo bien, pocas veces se cumplen los tratamientos completos y hasta algunas veces no es la terapia indicada. Nosotros empezamos a ofrecer a estas personas la alternativa de realizar las exodoncias múltiples, donde en una sola intervención quirúrgica se resuelve la problemática de un maxilar completo. Es programada, se jerarquiza la práctica, hay una mejor cicatrización y preparación de los rebordes para recibir una rehabilitación protésica, lo que simplifica el dolor postoperatorio y ahorra tiempo. 3,4

3.9. EPULIS FISURADO.

El épulis fisurado representa una masa hiperplásica de la mucosa, generalmente en el vestíbulo de la boca, proliferando como una reacción a la irritación mecánica de largo plazo de una prótesis dental mucosoportada mal adaptada. 6,9

La hiperplasia fibrosa asociada a prótesis es una lesión reactiva de la mucosa oral, generalmente asociada a prótesis mal adaptadas. Son fácilmente diagnosticadas y en algunos casos pueden encontrarse variantes microscópicas distintas como es metaplasia ósea, oncocítica y escamosa. Estas alteraciones metaplásicas probablemente están relacionadas con el infiltrado linfocítico usualmente presente en estas lesiones. En este trabajo se reporta un caso de hiperplasia fibrosa asociada a prótesis conteniendo tejido glandular salival con alteraciones ductales imitando un papiloma oral ductal invertido. 6,9

Hiperplasia fibrosa asociada a prótesis, o como ya habíamos mencionado también llamada hiperplasia fibrosa inflamatoria, hiperplasia fibrosa inducida por prótesis y épulis fisurado, es la lesión más común de la cavidad oral. Es causada por el trauma crónico producido por prótesis mal adaptadas, involucrando comúnmente la mucosa vestibular, donde los bordes de la dentadura entran en contacto con el tejido adyacente. Se caracteriza por una sobreproducción de tejido conjuntivo fibroso, delimitado por epitelio escamoso superficial e infiltrado en varios grados por células inflamatorias crónicas. Puede presentar metaplasia ósea, oncocítica y escamosa. La metaplasia oncocítica presente en la hiperplasia fibrosa asociada a prótesis puede estar relacionada con efectos linfocíticos sobre las células de los conductos salivales. Recientemente, durante nuestro examen histopatológico de rutina, fue observado un caso de hiperplasia fibrosa asociada a

prótesis, la cual interesantemente presentaba áreas simulando un papiloma oral ductal invertido. Así, el objetivo del presente reporte es describir estas alteraciones y discutir el origen probable. 6,9

3.10. REGULARIZACIÓN DE REBORDE.

La regularización del reborde alveolar es el procedimiento quirúrgico consistente en la resección de irregularidades del hueso alveolar que causen irritación e inflamación e impidan el soporte correcto de una prótesis. 3,4

Las protuberancias o crestas agudas pueden ser:

- adquiridas tras extracciones o hiperplasias alveolares,
- congénitas (torus, crestas, apófisis).

La indicación más habitual es que la presencia de relieves anormales impidan el asiento de la prótesis o causen ulceraciones o irritaciones crónicas por decúbitos. 3,4

Una historia completa y una exploración minuciosa, física y radiológica, son fundamentales para conseguir un buen diagnóstico. Es necesario realizar previamente una radiología adecuada. La resección quirúrgica puede ser manual y/o con instrumental rotatorio y debe ser limitada al mínimo indispensable y preservar el periostio. 3,4

Entre las posibles complicaciones se encuentran:

- Lesión de estructuras anatómicas
- Hematomas
- Edemas
- Neuralgias
- Hemorragias
- Infecciones
- Formación de tejidos cicatrizales o desgarros mucosos
- Problemas de retención
- Residiva 3,4

3.11. ALARGAMIENTO DE CORONA.

El alargamiento de corona se utiliza frecuentemente como parte del plan de tratamiento de un diente al que se le va a hacer una corona. Así se provee del espacio necesario entre la pieza de soporte, el hueso y la corona, de modo que se eviten daños en los tejidos gingivales y del hueso. El odontólogo puede recomendar también un alargamiento de corona para poder hacer posible algún proceso restaurativo. Si un diente está demasiado gastado, tiene caries o está fracturado por debajo de la línea de las encías, el alargamiento de corona servirá para ajustar el nivel de las mismas y del hueso, dando acceso a una mayor parte del diente para que pueda ser restaurado. 1

El alargamiento de corona se utiliza también como técnica para eliminar las bolsas periodontales. La formación de bolsas periodontales se produce a consecuencia de la enfermedad periodontal, constituida por un grupo de cuadros clínicos de etiología infecciosa que producen lesiones inflamatorias con una elevada capacidad destructiva local. Existen diversos factores que inducen y favorecen la enfermedad periodontal, como son: los agentes irritantes locales, bien sean químicos o mecánicos; la placa dental; el sarro; los materiales porosos de restauración; desechos alimenticios y la respiración bucal. La encía responde a estos irritantes mediante una inflamación, provocando una hipertemia que aporta sustancias nutritivas, leucocitos y oxígeno, y que provoca cambios de color, forma y textura del tejido gingival. La gingivitis no tratada provocará que la inflamación se extienda hacia la profundidad del periodonto dañando la inserción epitelial, el ligamento periodontal y el hueso alveolar. La periodontitis es la forma más grave y destructiva de esta enfermedad. A medida que la reacción tisular se hace más profunda, se produce una bolsa periodontal porque al paciente le resulta complicado eliminar el cúmulo de agentes irritantes. 1

Con el alargamiento de corona se persigue la eliminación de la encía y del hueso para crear una corona clínica más larga y desplazar, en sentido apical, el margen gingival. Esta técnica combina la gingivectomía, gingivoplastia, ostectomía y la del colgajo de reposición apical. 1

Indicaciones del alargamiento de corona:

- Hiperplasia gingival: gingivectomía y gingivoplastia.
- Corona clínica corta: gingivectomía y ostectomía.
- Fractura dentaria subgingival: gingivectomía y ostectomía u osteoplastia.
- Caries subgingival: gingivectomía y ostectomía.
- Perforaciones: gingivectomía
- Reabsorción radicular externa: gingivectomía y osteoplastia.
- Dientes no erupcionados: gingivectomía con gingivoplastia, ostectomía y colgajo de reposición apical.
- Erupción pasiva tardía: gingivectomía, ostectomía y colgajo de reposición apical.

3.12. FRENECTOMIA.

3.12.1. Frenectomia labial.

Anatómicamente el frenillo consiste en una delgada banda de tejido fibroso cubierto por mucosa, extendiéndose más o menos hasta 4 – 6 mm. De la encía adherida. Tiene una forma de pliegue triangular, pero se pueden ver diferentes morfologías, siendo ancho, difuso, en abanico, angosto e inserto en la papila palatina. 4,8,9

Test de Krammer: Sirve para ver si la zona en relación al frenillo está isquémica. Consiste en la tracción del frenillo, que va a provocar una zona isquémica, la cual también sería una indicación para frenectomía. En caso de observar un diastema, no necesariamente debe realizar una frenectomía, ya que puede estar asociado a diferentes causas, por lo que se debe: 4,8,9

- Diagnosticar
- Diferenciar
- Tomar radiografías
- Se descartan quistes en la línea media y dientes supernumerarios. 4,8,9

El movimiento de los tejidos blandos adyacentes al frenillo puede causar discomfort y ulceración, y puede interferir con el sellado periférico o dislocar la prótesis. 4,8,9

Técnicas quirúrgicas

Pasos:

- Anestesia local
- Separación
- Incisión
- Suturar 4,8,9

En general una frenectomía se realiza de la siguiente manera:

- Dependiendo de la morfología del frenillo, se va a tomar una zona de este a lo largo de el y se va a re-seccionar.
- Con un bisturí se va a levantar y sacar de esta zona.
- Se separan los tejidos hacia los lados con una tijera de punta roma, separando la mucosa hacia los lados, para que no se vuelva a pegar o adherir este frenillo. 4,8,9

Técnicas quirúrgicas

- Romboidal
- Reloj de arena
- Zetoplastia 4,8,9

Técnica romboidal:

Se denomina de esta manera, debido a que al realizar la incisión de la mucosa se forma un rombo. La incisión debe ser profunda (mucoperiostica) debido a la inserción de las fibras elásticas en la sutura intermaxilar, se levanta el colgajo y se re secciona dicho tejido. Luego se enfrentan los tejidos y se sutura en la parte superior que queda en la mucosa labial y la zona media, para evitar que este frenillo recidiva, más o menos a la altura de la espina nasal anterior y bajo el periostio. Se coloca un apósito como cemento quirúrgico para obtener una cicatrización por segunda intención. 4,8,9

En un niño pequeño, se debe esperar a realizar la frenectomía hasta los 4 años mínimo, para darle oportunidad, a la erupción de los caninos de cerrar este diastema. 4,8,9

Consideraciones post-operatorias

- Controles seguidos, debido a que la mayoría de estos pacientes son niños, en los que se deja un apósito que fácilmente se desprende.
- El apósito, por lo menos, debe estar por 3 días para asegurar una cicatrización por segunda intención.
- Indicar que no se muerda, ya que como se va anestesiado en la zona lingual o labial, la probabilidad de que se hagan heridas por la anestesia es muy alta.
- Indicar a la madre y al niño, que la zona anterior va a presentar mucho edema, incluso que la punta de la nariz se levante. 4,8,9

Técnica del reloj de arena:

La técnica se denomina de esta manera, por la forma que toma al realizar la incisión. Aquí también se coloca apósitos y suturas. Se indica en frenillos cortos con una base de unión muy ancha, que pasan hacia palatino. 4,8,9

Indicación:

- Diastema interincisivo.
- De tipo periodontal, frecuentemente el frenillo labial inferior tracciona el margen gingival y llega tan abajo produciendo acumulo de restos alimenticios e inflamación. 4,8,9

Al realizar la incisión (mucosa o parcial) se re secciona la zona que forma el reloj de arena (área que queda dentro del dibujo), en especial en la zona palatina con el bisturí, para asegurarse que no haya recidiva, se sutura y se coloca el apósito. El periostio que queda expuesto sana por epitelización secundaria. Se realiza un control post-operatorio inmediato y otro a los 8 meses. 4,8,9

Se realiza un control radiográfico para:

- Descartar cualquier cosa.
- Ver si los caninos vienen erupcionando (para que cierren el diastema).4,8,9

Zetoplastia:

Es una técnica que se usa cuando se tiene un frenillo alargado pero corto, produciendo un alargue por la rotación del colgajo.4,8,9

Técnica

- Se dibuja una Z
- Incisión
- Se toman los colgajos y se rotan
- NO se deja apósito

Indicaciones generales para cualquier frenectomía:

- Dieta blanda por varios días
- Analgesicos (AINES)
- Higiene oral 4,8,9

3.12.2. Frenillo lingual.

Este es un repliegue de la mucosa, constituido por tejido conjuntivo denso y ocasionalmente de fibras superiores del geniogloso, que permite realizar los movimientos linguales de elevación y emitir fonemas. La dislalia funcional consiste en una alteración en que el niño no puede llevar la lengua a la zona anterior del paladar anterior, por lo que no puede emitir ciertos fonemas además de no poder alimentarse de una forma adecuada. Otra indicación es cuando interfiere con la estabilidad protésica. 4,8

Se debe eliminar la conducta de cortar un frenillo en un recién nacido, debido a que éste debe tener esa posición, y si se corta, se va a fibrosar tornando toda esa zona mucho más rígida lo que deriva en que el niño tenga una mayor probabilidad de que se alimente mal (al no poder realizar una succión normal); por lo que es necesario, en caso de que haya que realizar la frenectomía, esperar hasta los 4 años, donde el niño está aprendiendo a modular y hablar bien, y también puede realizar ejercicios. 4,8

Se prueba la calidad del frenillo con:

- Sacar la lengua, en caso de que esté corto, ésta se coloca bífida, o acorazonada. La lengua normal debiera llegar hasta el surco dentolabial.
- Lateralidades, el niño debiera llegar fácilmente a tocar las caras internas de las mejillas. 4,8

Técnica:

- Anestesia
- Fijar la parte superior de la lengua
- Incisión con un bisturí, y separar con una tijera de punta roma (ya que estamos en el piso de boca, y hay que evitar dañar las estructuras nobles de esta)
- El resultado de esta incisión y resección es un rombo, aunque también se podría realizar una Zetoplastia.
- Suturar 4,8

La hemostasia (se pinza) se realiza a través de la unión hasta la base de la lengua por 3 minutos, lo que produce vasoconstricción y un área adyacente de bajo sangramiento. 4,8

Después de remover el hemostático, una incisión es creada a través del área previamente cerrada con la hemostasis. 4,8

3.12.3. Frenillos laterales.

A veces se insertan frenillos en las regiones premolares maxilares y mandibulares. En su mayoría consisten en una membrana mucosa y no requieren tratamiento si no dificultan la prolongación adecuada de la aleta de la dentadura. Si se plantean problemas de ese tipo, es mejor hacer la corrección quirúrgica que rebajar el borde de la dentadura.4

Procedimiento quirúrgico:

Una manera de tratar los frenillos yúgales anormales es hacer una escisión rómbica similar a la usada en la frenectomia labial. La inserción también se puede trasladar haciendo una incisión en U. El corte debe atravesar la mucosa hasta el periostio. En el maxilar se la hace debajo de la inserción y en la mandíbula encima de ella. La base de la incisión siempre mira a la cresta alveolar. Una vez hecha la incisión, se refleja el margen mucoso que contiene al frenillo hacia la profundidad del vestíbulo, donde se lo sutura al periostio. Luego se deja que el defecto remanente cure mediante epitelización secundaria.4

3.13. APICECTOMIA.

La resección apical es la eliminación de una porción del final de la raíz.2

Indicaciones:

1. Cuando debe eliminarse una porción de la raíz no obturada hasta el nivel donde el material de obturación del conducto está íntegro.2
2. Cuando debe realizarse como un paso más en la preparación para la obturación retrógrada. 2

A pesar de que el ápice puede ser cortado con fresas redondas, las de fisura son más eficientes. El corte se hace con un ángulo de 45° que permita el examen de la superficie cortada, descubrir otros conductos, reducir marginalmente la relación corona-raíz y proveer una superficie plana para la obturación retrógrada. 2

VI. OBJETIVOS

OBJETIVO GENERAL

Determinar la efectividad de un método de enseñanza audiovisual, en formato digital, como refuerzo para el conocimiento de procedimientos quirúrgicos realizados en la Facultad.

OBJETIVOS ESPECÍFICOS

1. Realizar el material audiovisual, en formato digital, acerca de los procedimientos quirúrgicos en general.
2. Determinar el conocimiento de los estudiantes de quinto año, antes y después de la aplicación del método audiovisual digital, el cual consiste en procedimientos quirúrgicos realizados en la Facultad de Odontología de la Universidad de San Carlos de Guatemala.
3. Determinar el conocimiento de los estudiantes quinto año y pendientes de requisitos clínicos, antes y después de la aplicación del método audiovisual digital, el cual consiste en procedimientos quirúrgicos realizados en la Facultad de Odontología de la Universidad de San Carlos de Guatemala.
4. Determinar el conocimiento de los estudiantes de sexo femenino y masculino, antes y después de la aplicación del método audiovisual digital, el cual consiste en procedimientos quirúrgicos realizados en la Facultad de Odontología de la Universidad de San Carlos de Guatemala.
5. Determinar si la utilización del método audiovisual en el estudio mejora o refuerza el conocimiento de los futuros profesionales.
6. Determinar si existe diferencia en el aprendizaje entre los estudiantes de quinto año y los estudiantes de quinto año pendientes de requisitos clínicos de la Facultad de Odontología de la Universidad de San Carlos de Guatemala.
7. Determinar si existe diferencia en el aprendizaje entre los estudiantes de sexo masculino y las estudiantes de sexo femenino de la Facultad de Odontología de la Universidad de San Carlos de Guatemala.

VII. VARIABLES

Variables independientes:

- Método audiovisual digital.
- Conocimiento teórico sobre diversos procedimientos quirúrgicos antes de la utilización y observación del método audiovisual digital.

Variables dependientes:

- Conocimiento teórico sobre diversos procedimientos quirúrgicos después de la utilización y observación del método audiovisual digital.
- Efectividad del método audiovisual.

Definición de las variables independientes:

- **Método audiovisual digital:** programa elaborado a través de los sistemas de computación Windows Media Player y Windows Movie Maker; de fácil acceso y manejo, que disponía de un menú principal y que ^{dió} acceso a información pertinente a los diversos procedimientos quirúrgicos.
- **Conocimiento teórico sobre diversos procedimientos quirúrgicos antes de la utilización y observación del método audiovisual digital:**

Se refiere al conocimiento de los estudiantes pendientes de requisitos clínicos, que ^{participaron} participaron en el estudio, sobre aspectos relacionados a varios procedimientos quirúrgicos que fué determinado a través de un examen teórico antes de la utilización del método audiovisual.

Definición de las variables dependientes:

- **Conocimiento teórico sobre diversos procedimientos quirúrgicos después de la utilización y observación del método audiovisual digital:** se refiere al conocimiento de los estudiantes pendientes de requisitos clínicos y de quinto año de la carrera, que participaron en el estudio, que tienen sobre diferentes aspectos de varios procedimientos quirúrgicos después de la utilización del método audiovisual.
- **Efectividad del método audiovisual digital:**
Esta se estableció mediante la respuesta del estudiante respecto a las preguntas realizadas.

Medición de las variables:

-Conocimiento teórico sobre diversos procedimientos quirúrgicos antes de la utilización y observación del método audiovisual digital.

-Conocimiento teórico sobre diversos procedimientos quirúrgicos después de la utilización y observación del método audiovisual digital.

Para la evaluación de estas variables, se realizó una evaluación teórica-escrita, en donde se midió si el conocimiento es aceptable o inaceptable, por parte del estudiante. La evaluación de los cuestionarios iniciales y finales de la pregunta 1 a la 20 (en donde a cada pregunta se le asignó un valor de 5 puntos) fue ponderada con los siguientes valores:

ACEPTABLE: 60 - 100 puntos

INACEPTABLE: 0 - 59 puntos

-Efectividad del método audiovisual digital.

Las últimas preguntas, que fueron 3, en relación al método audiovisual digital contemplan un aspecto cualitativo en el que solo se esperó una respuesta directa (el estudiante respondió SI en caso afirmativo y NO en caso negativo, a los cuestionamientos que se le plantearon). Se calificó de la siguiente manera:

ACCEPTABLE: SI

INACCEPTABLE: NO

VIII. METODOLOGÍA

1. Se realizó un cronograma para la ejecución del estudio; en el cual se incluyó el proceso de calibración de los investigadores de la tesis.
2. Se utilizó una población de 60 estudiantes; por conveniencia de los investigadores; inscritos en la Facultad de Odontología de la Universidad de San Carlos de Guatemala en el ciclo lectivo 2011, de los cuales 30 fueron de quinto año y los otros 30 pendientes de requisitos clínicos de la carrera. Igualmente, se seleccionaron en partes iguales hombres y mujeres.
3. La población estudiantil que participó en el estudio fue seleccionada aleatoriamente con base a un listado oficial de los estudiantes inscritos en el ciclo lectivo 2011 de la Facultad de Odontología de La Universidad de San Carlos de Guatemala.
4. Tomando en cuenta el aspecto bioético, se solicitó por escrito la autorización del estudiante para participar en el estudio, donde se le informó adecuadamente sobre la naturaleza del mismo.

5. Criterios de selección:

5.1 Criterios de inclusión:

- Procedimientos quirúrgicos de tipo periodontal, endodóntico, preprotésico, biopsias, etc.
- Se incluyó las cirugías que se realizaron durante el período de la investigación.
- Se incluyó en el estudio a los estudiantes pendientes de requisitos clínicos inscritos en el ciclo 2011 de la Facultad de Odontología de la Universidad de San Carlos de Guatemala.

5.2 Criterios de exclusión:

- Se excluyó del estudio a los estudiantes que no quisieron participar.
 - Se excluyó del estudio las cirugías en las que los pacientes rechazaron colaborar con la investigación.
 - Se excluyó del estudio todas las cirugías con referencia a terceras molares retenidas.
6. Siempre cumpliendo con el aspecto bioético, se solicitó por escrito la autorización de cada paciente que participo para la realización del estudio del programa audiovisual.
 7. Se diseñó material de apoyo digital audiovisual que contiene información sobre los procedimientos quirúrgicos que se realizan con más frecuencia en la Facultad.
 8. Se diseñó un instrumento de evaluación relacionado al tema, de fácil comprensión y aplicación, con parámetros para establecer si el conocimiento fue aceptable o inaceptable.
 9. Se administró un único instrumento de evaluación antes y después de la aplicación del método audiovisual digital a prueba.
 10. Se diseñó una ficha para la tabulación de los datos recabados con el instrumento de evaluación.
 11. Los resultados se presentaron en cuadros de asociación para su mejor interpretación, en valores absolutos y relativos, aplicando la media aritmética y utilizando una estadística descriptiva.
 12. Se informó por escrito sobre el estudio a: Director del Área Médico Quirúrgica, Coordinador de la Unidad de Cirugía y Exodoncia.

IX. RECURSOS

Humanos

- 60 estudiantes, de los cuales 30 fueron de quinto año y el resto de quinto año pendientes de requisitos clínicos inscritos en el ciclo 2011 en la Facultad de Odontología de la Universidad de San Carlos de Guatemala. Igualmente, estos 60 estudiantes se dividieron en partes iguales en hombres y mujeres.
- Investigadores
- Asesor y profesionales consultados.
- Personal de enfermería

Institucionales

- Facultad de Odontología de la Universidad de San Carlos de Guatemala.
- Quirófano de la Facultad de la Universidad de San Carlos de Guatemala.
- Aulas de la Facultad de la Universidad de San Carlos de Guatemala.

Materiales

- Computadora
- Cañonera
- Pantalla de proyección
- Cuestionarios para recolección de datos

Estadísticos

Cuadros y graficas estadísticas para el análisis e interpretación de los resultados.

Didácticos

Método de enseñanza audiovisual digital (programa instalado en computadora)

De tiempo

1 mes

X. PRESENTACIÓN E INTERPRETACIÓN DE RESULTADOS

Los resultados se obtuvieron a partir de una población de 60 estudiantes, a continuación se puede observar una serie de cuadros y gráficas con su respectiva interpretación.

Cuadro # 1

Resultados de la primera prueba realizada por las estudiantes de sexo femenino de 5to año previos a presentar el método de enseñanza audiovisual, en formato digital, para retroalimentar el aprendizaje de los procedimientos quirúrgicos, desarrollados en los cursos de grado y realizados en la Clínica de Cirugía de la Facultad de Odontología.

Estudiantes sexo femenino 5to Primera prueba			
<i>Estudiante</i>	<i>VA</i>	<i>%</i>	<i>Calificación</i>
1	60	60	Aceptable
2	55	55	Inaceptable
3	50	50	Inaceptable
4	65	65	Aceptable
5	70	70	Aceptable
6	55	55	Inaceptable
7	50	50	Inaceptable
8	40	40	Inaceptable
9	65	65	Aceptable
10	60	60	Aceptable
11	35	35	Inaceptable
12	35	35	Inaceptable
13	50	50	Inaceptable
14	80	80	Aceptable
15	65	65	Aceptable

VA: Valor absoluto

%: Valor relativo

Fuente: Ficha de recolección de datos

Cuadro # 2

Resultados de la segunda prueba realizada por las estudiantes de sexo femenino de 5to año después de presentar el método de enseñanza audiovisual, en formato digital, para retroalimentar el aprendizaje de los procedimientos quirúrgicos, desarrollados en los cursos de grado y realizados en la Clínica de Cirugía de la Facultad de Odontología.

Estudiantes sexo femenino 5to Segunda prueba			
<i>Estudiante</i>	<i>VA</i>	<i>%</i>	<i>Calificación</i>
1	100	100	Aceptable
2	80	80	Aceptable
3	85	85	Aceptable
4	85	85	Aceptable
5	100	100	Aceptable
6	80	80	Aceptable
7	70	70	Aceptable
8	65	65	Aceptable
9	75	75	Aceptable
10	80	80	Aceptable
11	50	50	Inaceptable
12	70	70	Aceptable
13	75	75	Aceptable
14	100	100	Aceptable
15	75	75	Aceptable

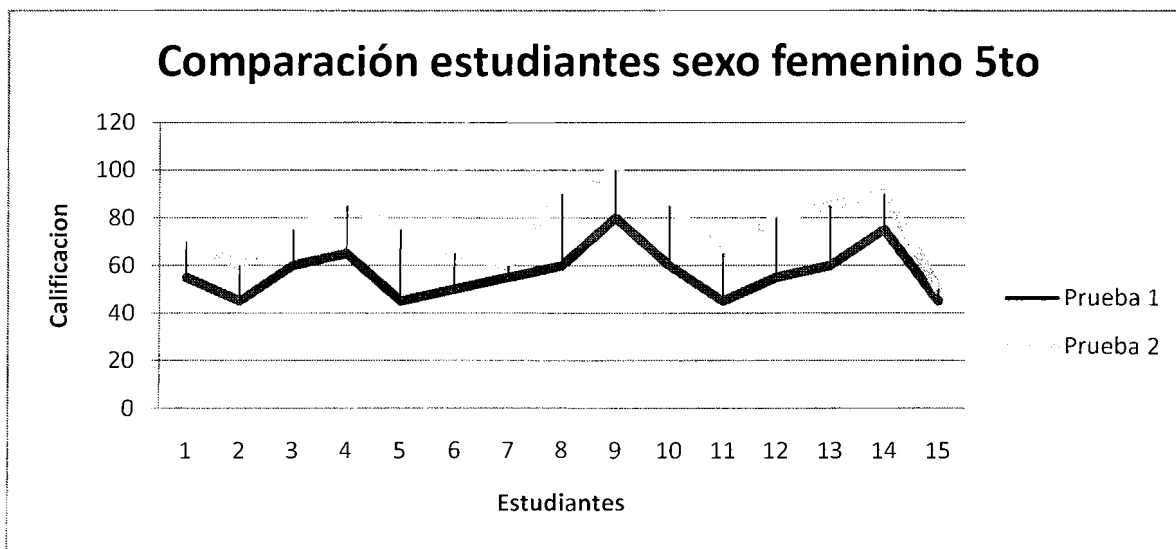
VA: Valor absoluto

%: Valor relativo

Fuente: Ficha de recolección de datos

Gráfica #1

Comparación de los resultados de ambas pruebas realizadas por las estudiantes de sexo femenino de 5to año para observar la efectividad de un método de enseñanza audiovisual, en formato digital, para retroalimentar el aprendizaje de los procedimientos quirúrgicos, desarrollados en los cursos de grado y realizados en la Clínica de Cirugía de la Facultad de Odontología



Fuente: cuadro # 1 y cuadro # 2

Interpretación cuadros # 1 y 2 y gráfica # 1:

De las 15 estudiantes de sexo femenino de 5to año, se puede observar que previo a utilizar el método audiovisual digital, solamente 7 personas obtuvieron resultados aceptables y después de emplear dicho método 14 personas alcanzaron un resultado aceptable. La mejora en la segunda prueba realizada.

Cuadro # 3

Resultados de la primera prueba realizada por los estudiantes de sexo masculino de 5to año previos a presentar el método de enseñanza audiovisual, en formato digital, para retroalimentar el aprendizaje de los procedimientos quirúrgicos, desarrollados en los cursos de grado y realizados en la Clínica de Cirugía de la Facultad de Odontología.

Estudiantes sexo masculino 5to Primera prueba			
<i>Estudiante</i>	<i>VA</i>	<i>%</i>	<i>Calificación</i>
1	50	50	Inaceptable
2	60	60	Aceptable
3	60	60	Aceptable
4	45	45	Inaceptable
5	30	30	Inaceptable
6	30	30	Inaceptable
7	75	75	Aceptable
8	55	55	Inaceptable
9	45	45	Inaceptable
10	60	60	Aceptable
11	70	70	Aceptable
12	55	55	Inaceptable
13	50	50	Inaceptable
14	55	55	Inaceptable
15	65	65	Aceptable

VA: Valor absoluto

%: Valor relativo

Fuente: Ficha de recolección de datos

Cuadro # 4

Resultados de la segunda prueba realizada por los estudiantes de sexo masculino de 5to año después de presentar el método de enseñanza audiovisual, en formato digital, para retroalimentar el aprendizaje de los procedimientos quirúrgicos, desarrollados en los cursos de pregrado y realizados en la Clínica de Cirugía de la Facultad de Odontología.

Estudiantes sexo masculino 5to Segunda prueba			
<i>Estudiante</i>	<i>VA</i>	<i>%</i>	<i>Calificación</i>
1	75	75	Aceptable
2	70	70	Aceptable
3	80	80	Aceptable
4	55	55	Inaceptable
5	50	50	Inaceptable
6	70	70	Aceptable
7	100	100	Aceptable
8	90	90	Aceptable
9	85	85	Aceptable
10	75	75	Aceptable
11	85	85	Aceptable
12	65	65	Aceptable
13	65	65	Aceptable
14	75	75	Aceptable
15	95	95	Aceptable

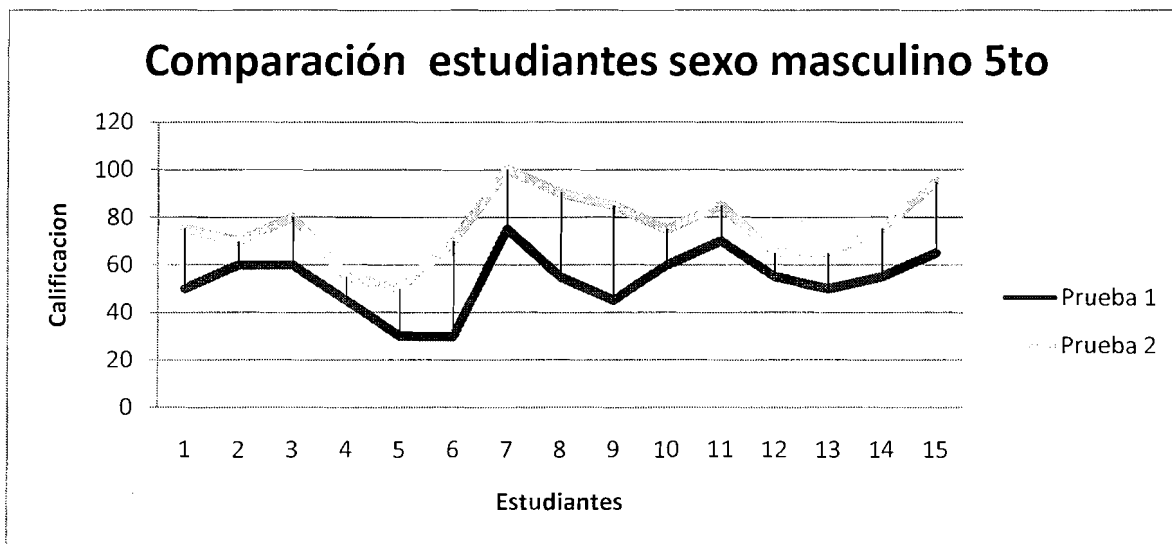
VA: Valor absoluto

%: Valor relativo

Fuente: Ficha de recolección de datos

Gráfica #2

Comparación de los resultados de ambas pruebas realizadas por los estudiantes de sexo masculino de 5to año para observar la efectividad de un método de enseñanza audiovisual, en formato digital, para retroalimentar el aprendizaje de los procedimientos quirúrgicos, desarrollados en los cursos de grado y realizados en la Clínica de Cirugía de la Facultad de Odontología



Fuente: cuadro # 3 y cuadro # 4

Interpretación cuadros # 3 y 4 y gráfica # 2:

De los 15 estudiantes de sexo masculino de 5to año, se puede observar que previo a utilizar el método audiovisual digital, solamente 6 personas obtuvieron resultados aceptables y después de emplear dicho método 13 personas alcanzaron un resultado aceptable. La mejora en la segunda prueba realizada.

Cuadro # 5

Resultados de la primera prueba realizada por las estudiantes de sexo femenino pendientes de requisitos clínicos previos a presentar el método de enseñanza audiovisual, en formato digital, para retroalimentar el aprendizaje de los procedimientos quirúrgicos, desarrollados en los cursos de grado y realizados en la Clínica de Cirugía de la Facultad de Odontología.

Estudiantes sexo femenino PRC Primera prueba			
<i>Estudiante</i>	<i>VA</i>	<i>%</i>	<i>Calificación</i>
1	55	55	Inaceptable
2	45	45	Inaceptable
3	60	60	Aceptable
4	65	65	Aceptable
5	45	45	Inaceptable
6	50	50	Inaceptable
7	55	55	Inaceptable
8	60	60	Aceptable
9	80	80	Aceptable
10	60	60	Aceptable
11	45	45	Inaceptable
12	55	55	Inaceptable
13	60	60	Aceptable
14	75	75	Aceptable
15	45	45	Inaceptable

VA: Valor absoluto

%: Valor relativo

Fuente: Ficha de recolección de datos

Cuadro # 6

Resultados de la segunda prueba realizada por las estudiantes de sexo femenino pendientes de requisitos clínicos después de presentar el método de enseñanza audiovisual, en formato digital, para retroalimentar el aprendizaje de los procedimientos quirúrgicos, desarrollados en los cursos de grado y realizados en la Clínica de Cirugía de la Facultad de Odontología.

Estudiantes sexo femenino PRC Segunda prueba			
<i>Estudiante</i>	<i>VA</i>	<i>%</i>	<i>Calificación</i>
1	70	70	Aceptable
2	60	60	Aceptable
3	75	75	Aceptable
4	85	85	Aceptable
5	75	75	Aceptable
6	65	65	Aceptable
7	60	60	Aceptable
8	90	90	Aceptable
9	100	100	Aceptable
10	85	85	Aceptable
11	65	65	Aceptable
12	80	80	Aceptable
13	85	85	Aceptable
14	90	90	Aceptable
15	50	50	Inaceptable

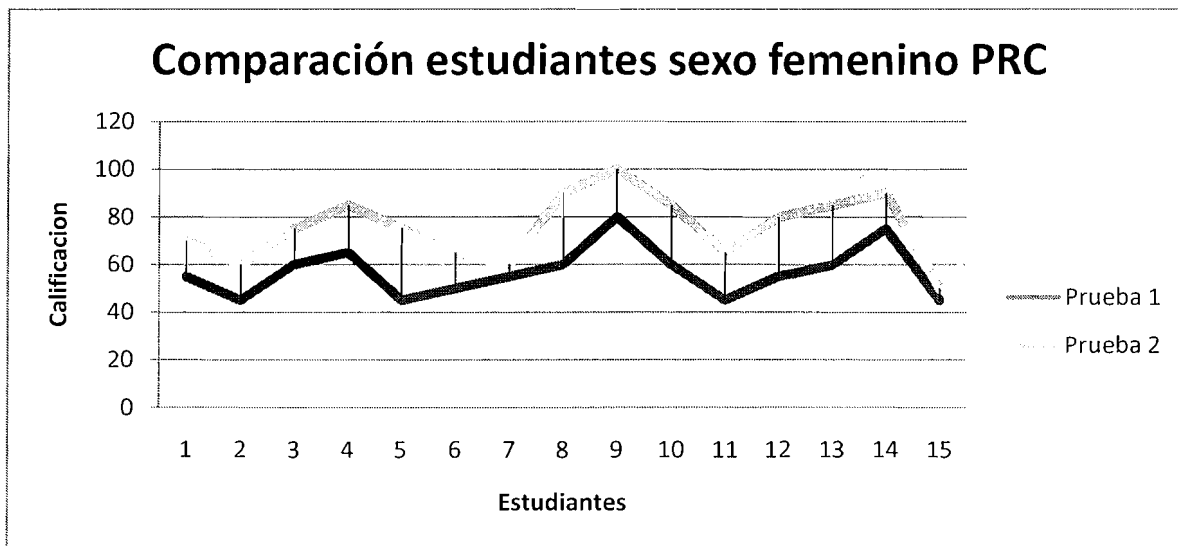
VA: Valor absoluto

%: Valor relativo

Fuente: Ficha de recolección de datos

Gráfica #3

Comparación de los resultados de ambas pruebas realizadas por las estudiantes de sexo femenino pendientes de requisitos clínicos para observar la efectividad de un método de enseñanza audiovisual, en formato digital, para retroalimentar el aprendizaje de los procedimientos quirúrgicos, desarrollados en los cursos de grado y realizados en la Clínica de Cirugía de la Facultad de Odontología



Fuente: cuadro # 5 y cuadro # 6

Interpretación cuadros # 5 y 6 y gráfica # 3:

De las 15 estudiantes de sexo femenino pendientes de requisitos clínicos, se puede observar que previo a utilizar el método audiovisual digital, solamente 7 personas obtuvieron resultados aceptables y después de emplear dicho método 14 personas alcanzaron un resultado aceptable. La mejora en la segunda prueba realizada.

Cuadro # 7

Resultados de la primera prueba realizada por los estudiantes de sexo masculino pendientes de requisitos clínicos previos a presentar el método de enseñanza audiovisual, en formato digital, para retroalimentar el aprendizaje de los procedimientos quirúrgicos, desarrollados en los cursos de grado y realizados en la Clínica de Cirugía de la Facultad de Odontología.

Estudiantes sexo masculino PRC Primera prueba			
<i>Estudiante</i>	<i>VA</i>	<i>%</i>	<i>Calificación</i>
1	40	40	Inaceptable
2	60	60	Aceptable
3	55	55	Inaceptable
4	55	55	Inaceptable
5	30	30	Inaceptable
6	50	50	Inaceptable
7	55	55	Inaceptable
8	70	70	Aceptable
9	30	30	Inaceptable
10	55	55	Inaceptable
11	50	50	Inaceptable
12	35	35	Inaceptable
13	45	45	Inaceptable
14	40	40	Inaceptable
15	60	60	Aceptable

VA: Valor absoluto

%: Valor relativo

Fuente: Ficha de recolección de datos

Cuadro # 8

Resultados de la segunda prueba realizada por los estudiantes de sexo masculino pendientes de requisitos clínicos después de presentar el método de enseñanza audiovisual, en formato digital, para retroalimentar el aprendizaje de los procedimientos quirúrgicos, desarrollados en los cursos de grado y realizados en la Clínica de Cirugía de la Facultad de Odontología.

Estudiantes sexo masculino PRC Segunda prueba			
<i>Estudiante</i>	<i>VA</i>	<i>%</i>	<i>Calificación</i>
1	45	45	Inaceptable
2	90	90	Aceptable
3	70	70	Aceptable
4	80	80	Aceptable
5	60	60	Aceptable
6	90	90	Aceptable
7	85	85	Aceptable
8	95	95	Aceptable
9	65	65	Aceptable
10	75	75	Aceptable
11	70	70	Aceptable
12	55	55	Inaceptable
13	95	95	Aceptable
14	80	80	Aceptable
15	100	100	Aceptable

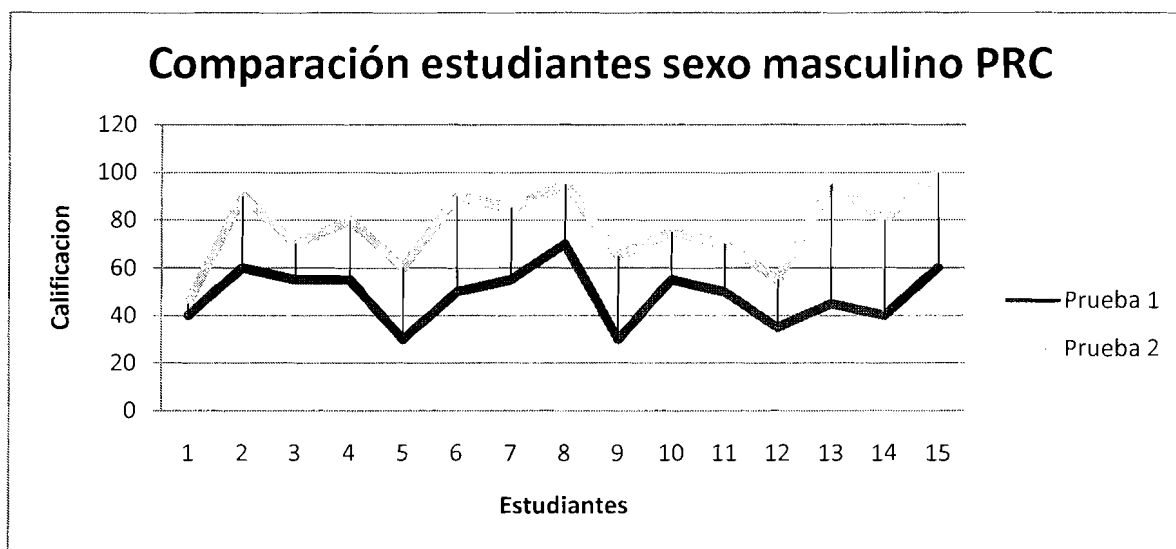
VA: Valor absoluto

%: Valor relativo

Fuente: Ficha de recolección de datos

Gráfica #4

Comparación de los resultados de ambas pruebas realizadas por los estudiantes de sexo masculino pendientes de requisitos clínicos para observar la efectividad de un método de enseñanza audiovisual, en formato digital, para retroalimentar el aprendizaje de los procedimientos quirúrgicos, desarrollados en los cursos de grado y realizados en la Clínica de Cirugía de la Facultad de Odontología.



Fuente: cuadro # 7 y cuadro # 8

Interpretación cuadros # 7 y 8 y gráfica # 4:

De los 15 estudiantes de sexo masculino pendientes de requisitos clínicos, se puede observar que previo a utilizar el método audiovisual digital, solamente 3 personas obtuvieron resultados aceptables y después de emplear dicho método 14 personas alcanzaron un resultado aceptable. La mejora en la segunda prueba realizada.

Cuadro # 9

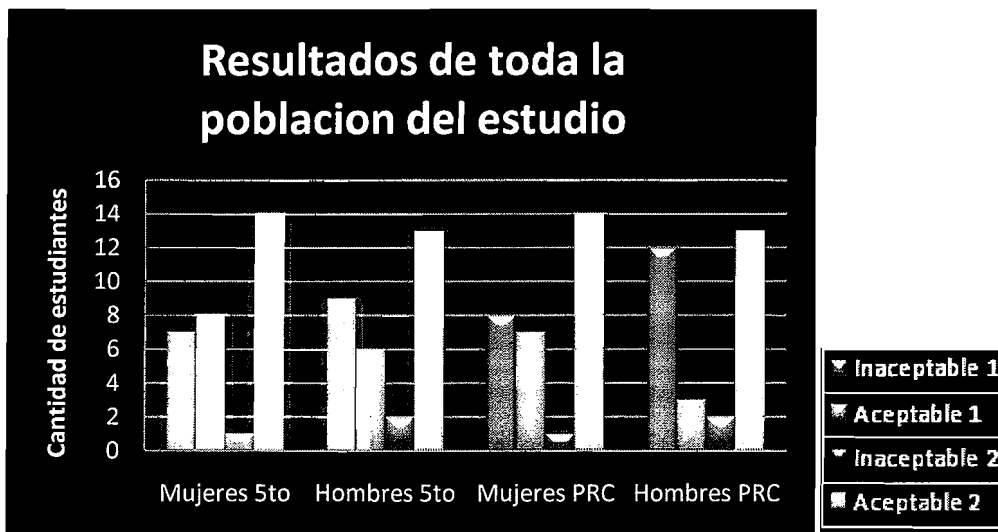
Resultados de ambas pruebas realizadas por la muestra seleccionada de estudiantes para observar la efectividad de un método de enseñanza audiovisual, en formato digital, para retroalimentar el aprendizaje de los procedimientos quirúrgicos, desarrollados en los cursos de grado y realizados en la Clínica de Cirugía de la Facultad de Odontología.

	Mujeres 5to	Hombres 5to	Mujeres PRC	Hombres PRC
Inaceptable 1	7	9	8	12
Aceptable 1	8	6	7	3
Inaceptable 2	1	2	1	2
Aceptable 2	14	13	14	13

Fuente : ficha de recoleccion de datos

Gráfica # 5

Comparación general de los resultados de ambas pruebas realizadas por la muestra seleccionada de estudiantes para observar la efectividad de un método de enseñanza audiovisual, en formato digital, para retroalimentar el aprendizaje de los procedimientos quirúrgicos, desarrollados en los cursos de grado y realizados en la Clínica de Cirugía de la Facultad de Odontología.



Fuente: cuadro # 9

Interpretación cuadro # 9 y grafica # 5:

De los 60 estudiantes que se tomó como muestra para el estudio, se puede notar una diferencia contundente y significativa en cuanto a los resultados en general entre la primera prueba (realizada antes de utilizar el método audiovisual) y la segunda prueba (realizada después de utilizar el método audiovisual). Por otra parte, se puede observar que se obtuvo una mayor cantidad de resultados inaceptables en los estudiantes de sexo masculino que en la población de sexo femenino tanto en la primera prueba como en la segunda. Por último, se puede apreciar que se alcanzó una mayor cantidad de resultados inaceptables en los estudiantes pendientes de requisitos clínicos que en los estudiantes de 5to año en la primera prueba y en la segunda ya no se notó diferencia alguna, es decir que el número de resultados inaceptables fue el mismo.

Cuadro # 10

Efectividad en la aplicación de un método de enseñanza audiovisual, en formato digital, para retroalimentar el aprendizaje de los procedimientos quirúrgicos, desarrollados en los cursos de grado y realizados en la Clínica de Cirugía de la Facultad de Odontología.

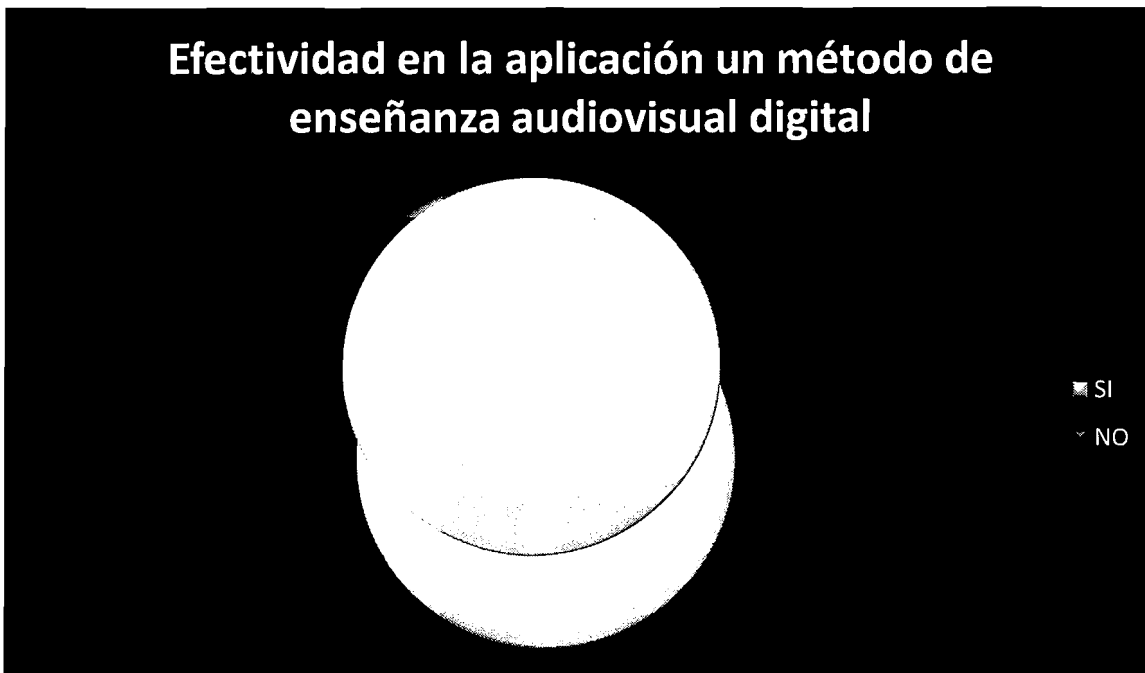SI		NO	
VA	%	VA	%
54	90	6	10

VA: valor absoluto

%: valor relativo

Fuente: trabajo de campo

Gráfica # 6



Fuente: cuadro # 10

Interpretación cuadro # 10 y gráfica # 6:

De los 60 estudiantes que constituyen la muestra, el 90% consideró efectivo el método de enseñanza audiovisual digital en cuanto a la manera que fue aplicado.

Cuadro # 11

Efectividad en la comprensión de un método de enseñanza audiovisual, en formato digital, para retroalimentar el aprendizaje de los procedimientos quirúrgicos, desarrollados en los cursos de grado y realizados en la Clínica de Cirugía de la Facultad de Odontología.

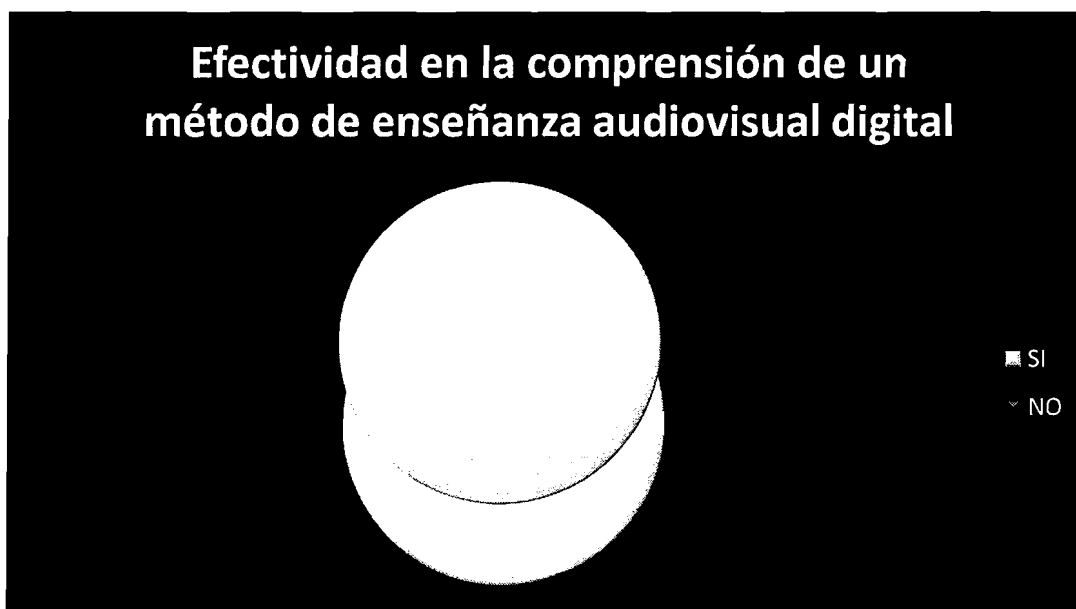SI		NO	
VA	%	VA	%
58	96.67	2	3.33

VA: valor absoluto

%: valor relativo

Fuente: trabajo de campo

Gráfica # 7



Fuente: cuadro # 11

Interpretación cuadro # 11 y gráfica # 7:

De los 60 estudiantes que constituyen la muestra el 96.67% juzgó efectivo y de fácil comprensión el método de enseñanza audiovisual digital.

Cuadro # 12

Efectividad en el reforzamiento del conocimiento de un método de enseñanza audiovisual, en formato digital, para retroalimentar el aprendizaje de los procedimientos quirúrgicos, desarrollados en los cursos de grado y realizados en la Clínica de Cirugía de la Facultad de Odontología.

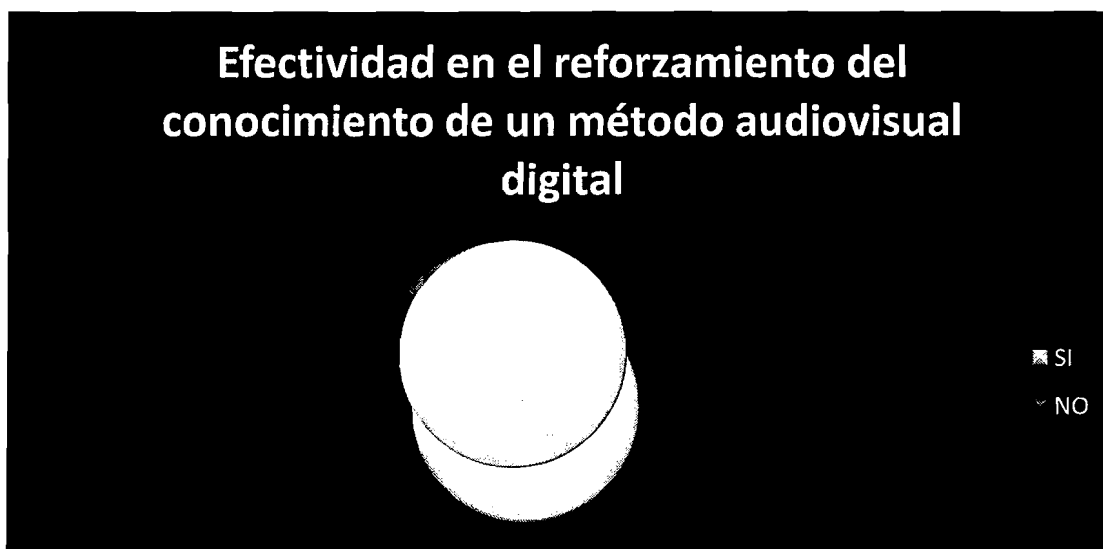SI		NO	
VA	%	VA	%
51	85	9	15

VA: valor absoluto

%: valor relativo

Fuente: trabajo de campo

Gráfica # 8



Fuente: cuadro # 12

Interpretación cuadro # 12 y gráfica # 8:

De los 60 estudiantes que constituyen la muestra, el 85% estimó que el método de enseñanza audiovisual digital tiene efectividad en el reforzamiento del conocimiento.

XI. DISCUSIÓN DE RESULTADOS

Se evaluó una población de 60 estudiantes, 30 pendientes de requisitos clínicos y 30 que cursan quinto año de la carrera. Igualmente, se seleccionaron en partes iguales hombres y mujeres.

En términos generales, 36 estudiantes de los 60, es decir más de la mitad de la población en estudio obtuvo un resultado inaceptable al momento de realizar la primera prueba. Esto es un indicio real que muestra que el estudiante, al momento de realizar la prueba, no estaba en capacidad de resolver la misma y que ha olvidado lo aprendido en sus clases magistrales. En la segunda evaluación, 54 de los 60 estudiantes, reforzó su conocimiento, incluso los que habían aprobado la primera prueba alcanzaron un mejor resultado. Esto muestra que el método utilizado influyó significativamente en estos resultados, por lo cual no cabe duda que es de valioso beneficio como instrumento de enseñanza.

Por otra parte, se pudo observar que se alcanzó una mayor cantidad de resultados inaceptables en los estudiantes de sexo masculino que en la población de sexo femenino tanto en la primera prueba como en la segunda. Esto se puede explicar al hecho que existe una mayor prevalencia de mujeres con carnet más recientes que los hombres, lo que podría entenderse que tienden a ser más aplicadas que los hombres desde una perspectiva general del rendimiento académico de los estudiantes en la facultad.

También, se pudo apreciar que se obtuvo mayor cantidad de resultados inaceptables en los estudiantes pendientes de requisitos clínicos que en los estudiantes de 5to año en la primera prueba. Esto indica que el estudiante, a través del tiempo y al no estar en contacto con las clases magistrales, seminarios y prácticas clínicas, olvida fácilmente lo aprendido. Realmente, solo aprende la teoría y la mantiene en mente mientras estudia. En la segunda prueba, ya no se notó diferencia alguna, es decir que el número de resultados inaceptables, (3 en cada grado), fue el mismo. Esto es valioso para poder confirmar que el método de enseñanza audiovisual digital refuerza las bases del conocimiento en cualquier grado académico.

La efectividad del método audiovisual digital, se evaluó de manera cualitativa, considerando tres aspectos. El primero fue la aplicación del método, en donde el 90 % de la muestra de estudiantes consideró efectiva. Por otro lado, se estimó el grado de comprensión del método por parte del estudiante, y el 96.67 % de la población seleccionada juzgó que el método fue de fácil comprensión. Por último, se estimó si el método fue adecuado para reforzar el conocimiento en el estudiante y 85 % de los estudiantes que constituyen la población estimó que fue efectivo en ese aspecto.

XII. CONCLUSIONES

- Las personas seleccionadas como muestra en el estudio reforzaron notable y significativamente su conocimiento ante la aplicación del método audiovisual digital.
- La implementación de un método de enseñanza audiovisual es necesario y útil en los programas docentes de la Facultad de Odontología de la Universidad de San Carlos de Guatemala.
- Fue evidente y notorio el resultado inaceptable en las evaluaciones previo a la presentación del material digital en la población estudiantil seleccionada, principalmente en los estudiantes pendientes de requisitos clínicos.
- La casi totalidad de la muestra aleatoria de estudiantes que participaron en este estudio consideró aceptable y efectivo el método presentado en la investigación.

XIII. RECOMENDACIONES

- Exhortar a otros estudiantes para que realicen programas similares en distintos ámbitos, tanto de cirugía, como del resto de las áreas de la odontología en general para complementar el material audiovisual, en beneficio a futuras promociones.
- Motivar a los docentes del Área Médico Quirúrgica de la Facultad de Odontología de la Universidad de San Carlos de Guatemala a relacionar sus cursos teóricos con los medios audiovisuales como instrumentos útiles dentro del proceso enseñanza-aprendizaje.
- Presentar los resultados de esta investigación a las distintas áreas docentes de la Facultad de Odontología de la Universidad de San Carlos de Guatemala para implementar tecnología digital, sobre todo en clínicas, para enriquecer el aprendizaje y mantener actualizado al estudiante.
- Facilitar el aprendizaje y actualización de conocimientos en distintos campos de la vida profesional a través de métodos docentes más modernos. A pesar que siempre existe una minoría que considera poco efectivo el método ya sea en su aplicación, grado de comprensión o como un instrumento para reforzar los conocimientos, hay que mantener un punto de vista positivo, ya que la docencia es dinámica y debe irse actualizado asiduamente.

XIV. LIMITACIONES

- Hubo algunos inconvenientes para grabar algunos videos, al igual que la toma de fotografías de las diferentes cirugías. Algunas veces, aparecían borrosas o simplemente no se entendía por lo que hubo que repetir muchas veces las tomas.
- La falta de disponibilidad de algunos de los estudiantes para participar en el estudio, principalmente los estudiantes pendientes de requisitos clínicos que fue difícil encontrarlos en horarios de clínica para contestar los cuestionarios.
- Conseguir la gran variedad de cirugías que comprende el estudio de tesis fue difícil, ya que algunas son poco frecuentes. La principal dificultad fue el tiempo de espera para obtener algunas de ellas.

XV. BIBLIOGRAFÍA

1. Henriques, P.G (2006). **Estética en periodoncia y cirugía plástica periodontal**. Trad. Julio Cesar Maldonado. Colombia: Amolca. Pp. 213-214, 223-225.
2. Ingle, J.I. (1996). **Endodoncia**. Trad. José Luis Gonzales. 4 ed. México: McGraw-Hill Interamericana. Pp. 748- 761.
3. Kruger, J. D. (1993). **Cirugía bucomaxilofacial**. Trad. Roberto Jorge Porter. 5 ed. México: Panamericana. Pp. 69, 96, 114-116, 235-236, 238-239.
4. Laskin, D. M. (1988). **Cirugía bucal y maxilofacial**. Trad. Mario A. Marino. 4 ed. Argentina: Médica Panamericana. Pp. 102-104, 300-304, 361, 473-475, 682-686.
5. Mckeachie, W. (1990). **Métodos de enseñanza**. México: Herrero. Pp. 83-85.




6. Neville, B.W. et al. (1995). **Oral and maxillofacial pathology**. Philadelphia: Saunder. Pp. 60-64, 322-325, 365-367, 369-370, 493-496, 531-533.

7. Orellana Aguilar, C.M. (2009). **Determinación de la efectividad de un método de enseñanza audiovisual digital como refuerzo para el conocimiento sobre extracción quirúrgica de terceros molares retenidos o incluidos superiores he inferiores, estudio realizado en una población de estudiantes pendientes de requisitos clínicos, inscritos en la facultad de Odontología de la Universidad de San Carlos de Guatemala, en el año 2009**. Tesis (Licda. Cirujana Dentista). Guatemala: Universidad de San Carlos de Guatemala, Facultad de Odontología. Pp. 5-18.

8. Pedersen, G.W. (1988). **Oral surgery**. Philadelphia. Saunders. Pp. 127-129.

9. Raspall, G. (1997). **Cirugía maxilofacial: patología quirúrgica de la cara, boca, cabeza y cuello**. Madrid: Medica Panamericana. P. 241, 274, 289, 305-309.



10. Rivas, M. (1999). **Innovación educativa: teoría, procesos y estrategias.**

Colombia: Síntesis. Pp. 220 - 225.

11. Robledo Mérida, C. (2002). **Técnicas y proceso de investigación científica**

México: Panamericana pp. 97 – 100.

12. Thompson Chagoyan, O. (2000). **Diseños de investigación en ciencias de la**

salud. Med. 3 (4): 182 – 186.


13. Wikipedia (The Free Enciclopedia). (2010). **Definicion de windos media player y**

windows movie maker. USA: Consultado el 9 de sep. 2010. Disponible en:

http://en.wikipedia.org/wiki/Windows_Media_Player

y

http://en.wikipedia.org/wiki/Windows_Movie_Maker



XV. ANEXOS

Anexo 1: Consentimiento informado por parte del estudiante para la realización del estudio.

Anexo 2: Consentimiento informado por parte del paciente para la realización del estudio

Anexo 3: Cuestionario inicial

Anexo 4: Cuestionario final

Anexo 5: Ficha de recolección de datos

Anexo 6: Ficha de recolección de datos sobre la efectividad del método

Anexo 7: Carta de solicitud de colaboración a coordinador de la Unidad de Cirugía y Exodoncia.

Anexo 8: Carta de solicitud de colaboración a Director de Área Médico Quirúrgica.

Anexo 1

Universidad de San Carlos de Guatemala

Facultad de Odontología

Estudio de Tesis

“Efectividad de un método de enseñanza audiovisual, en formato digital, para retroalimentar el aprendizaje de los procedimientos quirúrgicos, desarrollados en los cursos de la carrera y realizados en la Clínica de Cirugía de la Facultad de Odontología”

Estudio realizado en una población de 60 estudiantes pendientes de requisitos clínicos y del quinto año de la carrera, inscritos en la Facultad de Odontología de la Universidad de San Carlos de Guatemala, en el año 2011.

Consentimiento informado y comprendido para la realización del estudio

El departamento de Cirugía y Farmacología del área Médico-quirúrgico de la Facultad de Odontología de la Universidad de San Carlos de Guatemala con el objetivo de reforzar y mejorar la calidad académica de sus estudiantes, desea investigar la efectividad de un método audiovisual de enseñanza relacionado a diversos procedimientos quirúrgicos. Este método audiovisual no es más que un programa digital auxiliado por computadora, en donde encontrará una serie de temas; con el fin de retroalimentar su conocimiento, el cual será evaluado a través de un cuestionario inicial y uno final por lo que se necesita de su total colaboración, disposición y autorización para poder realizar dicho estudio. Cuando usted tenga la segunda oportunidad para contestar el cuestionario encontrará una serie de preguntas adicionales sobre el método que usted pudo apreciar por lo que se que le agradecerá las conteste.

Estoy de acuerdo en colaborar en todo lo que sea necesario para la realización del presente estudio:

Nombre y firma del estudiante

Anexo 2

Universidad de San Carlos de Guatemala

Facultad de Odontología

Estudio de Tesis

“Efectividad de un método de enseñanza audiovisual, en formato digital, para retroalimentar el aprendizaje de los procedimientos quirúrgicos, desarrollados en los cursos de la carrera y realizados en la Clínica de Cirugía de la Facultad de Odontología”

Estudio realizado en una población de 60 estudiantes pendientes de requisitos clínicos y del quinto año de la carrera, inscritos en la Facultad de Odontología de la Universidad de San Carlos de Guatemala, en el año 2011.

Consentimiento informado y comprendido para la realización del estudio

El departamento de Cirugía y Farmacología del área Médico-quirúrgico de la Facultad de Odontología de la Universidad de San Carlos de Guatemala con el objetivo de reforzar y mejorar la calidad académica de sus estudiantes, desea investigar la efectividad de un método audiovisual de enseñanza relacionado a diversos procedimientos quirúrgicos. Este método audiovisual no es más que un programa digital auxiliado por computadora, para ello se requiere la implementación de diversos videos y fotografías de múltiples cirugías. Estas fotografías y videos serán grabados durante la cirugía que se realizara y editados posteriormente, conservando siempre la intimidad de su información personal, por lo que se necesita de su total colaboración, disposición y autorización para poder grabar dicho video u fotografía.

Estoy de acuerdo en colaborar en todo lo que sea necesario para la realización del presente estudio:

Nombre y firma del paciente

Anexo 3

Universidad de San Carlos de Guatemala

Facultad de Odontología

Estudio de Tesis

“Efectividad de un método de enseñanza audiovisual, en formato digital, para retroalimentar el aprendizaje de los procedimientos quirúrgicos, desarrollados en los cursos de pregrado y realizados en la Clínica de Cirugía de la Facultad de Odontología”

Estudio realizado en una población de 60 estudiantes pendientes de requisitos clínicos y del quinto año de la carrera, inscritos en la Facultad de Odontología de la Universidad de San Carlos de Guatemala, en el año 2011.

Cuestionario inicial

Nombre del estudiante: _____

Instrucciones: A continuación encontrará 20 preguntas de completación, las cuales debe responder de forma directa.

1. ¿En qué área anatómica es más frecuente que se encuentra un mucocele?
2. ¿Qué tipo de técnica se utiliza para diagnosticar una ránula?
3. ¿Cuáles son los tres tipos de fibromas que existen?
4. ¿Tipo de fibromas que aparecen en huesos largos?
5. ¿En qué lugar son más frecuentes lo odontomas?
6. ¿Cuáles son los tipos de odontomas que existen?
7. ¿Radiográficamente como se ve un quiste dentigero?

8. ¿Cómo se denomina los dientes supernumerarios que se encuentran entre los incisivos centrales superiores?
9. ¿Cuál es la etiología de un épulis fisurado?
10. ¿Cuál es el tratamiento para un épulis fisurado?
11. ¿En qué consiste una regularización de reborde alveolar?
12. ¿Mencione 2 recomendaciones post-operatorias al practicar una frenectomía?
13. ¿Indicaciones para realizar una apicectomia?
14. ¿En qué consiste la técnica de obturación retrograda?
15. ¿Mencione dos técnicas quirúrgicas para realizar una frenectomía?
16. ¿Cuál es el tratamiento más recomendado para un quiste dentigero?
17. ¿Indique cual es la sintomatología más frecuente de un odontoma?
18. ¿De qué está compuesto un odontoma?
19. ¿Cómo se ve radiográficamente un fibroma?
20. ¿Localización más frecuente de una ránula?

Anexo 4

Universidad de San Carlos de Guatemala

Facultad de Odontología

Estudio de Tesis

“Efectividad de un método de enseñanza audiovisual, en formato digital, para retroalimentar el aprendizaje de los procedimientos quirúrgicos, desarrollados en los cursos de pregrado y realizados en la Clínica de Cirugía de la Facultad de Odontología”

Estudio realizado en una población de 60 estudiantes pendientes de requisitos clínicos y del quinto año de la carrera, inscritos en la Facultad de Odontología de la Universidad de San Carlos de Guatemala, en el año 2011.

Cuestionario final

Nombre del estudiante: _____

Instrucciones: A continuación encontrará 20 preguntas de completación, las cuales debe responder de forma directa.

1. ¿En qué área anatómica es más frecuente que se encuentra un mucocelo?
2. ¿Qué tipo de técnica se utiliza para diagnosticar una ránula?
3. ¿Cuáles son los tres tipos de fibromas que existen?
4. ¿Tipo de fibromas que aparecen en huesos largos?
5. ¿En qué lugar son más frecuentes lo odontomas?
6. ¿Cuáles son los tipos de odontomas que existen?
7. ¿Radiográficamente como se ve un quiste dentigero?

8. ¿Cómo se denomina los dientes supernumerarios que se encuentran entre los incisivos centrales superiores?
9. ¿Cuál es la etiología de un épulis fisurado?
10. ¿Cuál es el tratamiento para un épulis fisurado?
11. ¿En qué consiste una regularización de reborde alveolar?
12. ¿Mencione 2 recomendaciones post-operatorias al practicar una frenectomía?
13. ¿Indicaciones para realizar una apicectomia?
14. ¿En qué consiste la técnica de obturación retrograda?
15. ¿Mencione dos técnicas quirúrgicas para realizar una frenectomía?
16. ¿Cuál es el tratamiento más recomendado para un quiste dentigero?
17. ¿Indique cual es la sintomatología más frecuente de un odontoma?
18. ¿De qué está compuesto un odontoma?
19. ¿Cómo se ve radiográficamente un fibroma?
20. ¿Localización más frecuente de una ránula?

Preguntas en relación al método aplicado

Instrucciones: A continuación encontrará 3 preguntas las cuales debe responder de subrayando la respuesta correcta.

1. ¿Considera que el método que se utilizó fue de fácil aplicación?

SI NO

2. ¿Considera que el método que se utilizó fue de fácil comprensión?

SI NO

3. ¿Considera que el método que se utilizó es adecuado para reforzar su conocimiento?

SI NO

Anexo 5

Universidad de San Carlos de Guatemala

Facultad de Odontología

Estudio de Tesis

“Efectividad de un método de enseñanza audiovisual, en formato digital, para retroalimentar el aprendizaje de los procedimientos quirúrgicos, desarrollados en los cursos de pregrado y realizados en la Clínica de Cirugía de la Facultad de Odontología”

Ficha de recolección de datos

ESTUDIANTE	1RA PRUEBA	2DA PRUEBA	DIFERENCIA EN NUMEROS ABSOLUTOS	DIFERENCIA EN NUMEROS RELATIVOS
1				
2				
3				
4				
5				
6				
7				
8				
9				
10				
11				
12				
13				
14				
15				
16				
17				
18				
19				
20				
21				
22				
23				
24				
25				
26				
27				

ESTUDIANTE	1RA PRUEBA	2DA PRUEBA	DIFERENCIA EN NUMEROS ABSOLUTOS	DIFERENCIA EN NUMEROS RELATIVOS
28				
29				
30				
31				
32				
33				
34				
35				
36				
37				
38				
39				
40				
41				
42				
43				
44				
45				
46				
47				
48				
49				
50				
51				
52				
53				
54				
55				
56				
57				
58				
59				
60				

Anexo 6

Universidad de San Carlos de Guatemala

Facultad de Odontología

Estudio de Tesis

“Efectividad de un método de enseñanza audiovisual, en formato digital, para retroalimentar el aprendizaje de los procedimientos quirúrgicos, desarrollados en los cursos de pregrado y realizados en la Clínica de Cirugía de la Facultad de Odontología”

Ficha de recolección de datos sobre la efectividad del método

ESTUDIANTE	¿Considera que el método que se utilizó fue de fácil aplicación?	¿Considera que el método que se utilizó fue de fácil comprensión?	¿Considera que el método que se utilizó es adecuado para reforzar su conocimiento?	SEXO Y GRADC
1				
2				
3				
4				
5				
6				
7				
8				
9				
10				
11				
12				
13				
14				
15				
16				
17				
18				
19				
20				
21				
22				
23				

ESTUDIANTE	¿Considera que el método que se utilizó fue de fácil aplicación?	¿Considera que el método que se utilizó fue de fácil comprensión?	¿Considera que el método que se utilizó es adecuado para reforzar su conocimiento?	SEXO Y GRADO
24				
25				
26				
27				
28				
29				
30				
31				
32				
33				
34				
35				
36				
37				
38				
39				
40				
41				
42				
43				
44				
45				
46				
47				
48				
49				
50				

ESTUDIANTE	¿Considera que el método que se utilizó fue de fácil aplicación?	¿Considera que el método que se utilizó fue de fácil comprensión?	¿Considera que el método que se utilizó es adecuado para reforzar su conocimiento?	SEXO Y GRADO
51				
52				
53				
54				
55				
56				
57				
58				
59				
60				

Universidad de San Carlos de Guatemala

Facultad de Odontología

Guatemala, mayo del 2011

Dr. Luis Fernando Ramos M.

Coordinador Unidad de Cirugía y Exodoncia

Área Medico Quirúrgica

Facultad de odontología

Estimado Dr. Ramos

Por medio de la presente hacemos de su conocimiento que utilizaremos las instalaciones de cirugía del Area de Medico-quirúrgica para desarrollar el trabajo de tesis de la siguiente investigación:

“Efectividad de un método de enseñanza audiovisual, en formato digital, para retroalimentar el aprendizaje de los procedimientos quirúrgicos, desarrollados en los cursos de pregrado y realizados en la Clínica de Cirugía de la Facultad de Odontología”

Estudio realizado en una población de 60 estudiantes pendientes de requisitos clínicos y del quinto año de la carrera, inscritos en la Facultad de Odontología de la Universidad de San Carlos de Guatemala, en el año 2011.

Agradeciendo la atención a la presente,

OP. José Andrés Jordán García

Universidad de San Carlos de Guatemala

Facultad de Odontología

Guatemala, mayo del 2011

Dr. Guillermo Barreda M.

Director

Área Medico Quirúrgica

Facultad de odontología

Dr. Guillermo Barreda:

Por medio de la presente solicito su colaboración para poder utilizar las instalaciones clínicas y poder desarrollar el trabajo de campo de la siguiente investigación:


“Efectividad de un método de enseñanza audiovisual, en formato digital, para retroalimentar el aprendizaje de los procedimientos quirúrgicos, desarrollados en los cursos de pregrado y realizados en la Clínica de Cirugía de la Facultad de Odontología”

Estudio realizado en una población de 60 estudiantes pendientes de requisitos clínicos y del quinto año de la carrera, inscritos en la Facultad de Odontología de la Universidad de San Carlos de Guatemala, en el año 2011.


Agradeciendo la atención a la presente,

OP. José Andrés Jordán García

El contenido de esta Tesis es unica y exclusiva responsabilidad del autor.

A handwritten signature in black ink, appearing to read 'José Andrés Jordán García', is written over a horizontal dashed line. The signature is stylized and somewhat obscured by a large, loopy scribble that overlaps the text.

José Andrés Jordán García



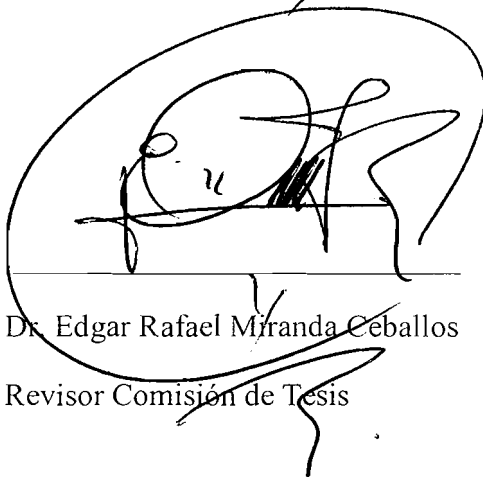
José Andrés Jordán García

Sustentante




Dr. Edgar Guillermo Barreda Muralles

Asesor



Dr. Edgar Rafael Miranda Ceballos

Revisor Comisión de Tesis




Dr. Henry Cheesman Mazariegos

Revisor Comisión de Tesis

IMPRÍMASE

Vo.Bo. :



Carmen Lorena Ordoñez de Maas, Ph.D.

Secretaria Academica

Facultad de Odontología

