

**EVALUACIÓN DEL ANCHO CORTICAL MANDIBULAR UTILIZANDO RADIOGRAFÍAS  
PANORÁMICAS COMO AUXILIAR DIAGNÓSTICO PARA LA EVALUACIÓN DEL  
RIESGO DE OSTEOPOROSIS EN PACIENTES MUJERES COMPRENDIDAS ENTRE 30 Y  
50 AÑOS DE EDAD, ATENDIDAS EN LA CLÍNICA DE RADIOLOGÍA DE LA FACULTAD  
DE ODONTOLOGÍA DE LA UNIVERSIDAD DE SAN CARLOS DE GUATEMALA, EN EL  
PERIODO DE FEBRERO A SEPTIEMBRE DEL AÑO 2014.**

Tesis presentada por:

**LISA MIRELLA GARCIA MORALES**

Ante el Tribunal de la Facultad de Odontología de la Universidad de San Carlos de Guatemala que  
practicó el Examen General Público, previo a optar al Título de:

**CIRUJANA DENTISTA**

Guatemala, Noviembre de 2017

**EVALUACIÓN DEL ANCHO CORTICAL MANDIBULAR UTILIZANDO RADIOGRAFÍAS  
PANORÁMICAS COMO AUXILIAR DIAGNÓSTICO PARA LA EVALUACIÓN DEL  
RIESGO DE OSTEOPOROSIS EN PACIENTES MUJERES COMPRENDIDAS ENTRE 30 Y  
50 AÑOS DE EDAD, ATENDIDAS EN LA CLÍNICA DE RADIOLOGÍA DE LA FACULTAD  
DE ODONTOLOGÍA DE LA UNIVERSIDAD DE SAN CARLOS DE GUATEMALA, EN EL  
PERIODO DE FEBRERO A SEPTIEMBRE DEL AÑO 2014.**

Tesis presentada por:

**LISA MIRELLA GARCIA MORALES**

Ante el Tribunal de la Facultad de Odontología de la Universidad de San Carlos de Guatemala que  
practicó el Examen General Público, previo a optar al Título de:

**CIRUJANA DENTISTA**

Guatemala, Noviembre de 2017

## **JUNTA DIRECTIVA DE LA FACULTAD DE ODONTOLOGIA**

Decano:	Dr. Edgar Guillermo Barreda Muralles
Vocal Primero:	Dr. Edwin Oswaldo López Días
Vocal Segundo:	Dr. Henry Giovanni Cheesman Mazariegos
Vocal Tercero:	Dr. José Rodolfo Cáceres Grajeda
Vocal Cuarta:	Br. Dulce Katheryn Michelle Alva Gomez
Vocal Quinto:	Br. JoabJeremias Vicente Vega
Secretario Académico:	Dr. Julio Rolando Pineda Cordón

## **TRIBUNAL QUE PRACTICÓ EL EXAMEN GENERAL PUBLICO**

Decano:	Dr. Edgar Guillermo Barreda Muralles
Vocal Primero:	Dr. José Alberto Figueroa Esposito
Vocal Segundo:	Dra. Julieta Medina de Lara
Vocal Tercero:	Dra. Carmen Alicia Morales Castañeda.
Secretario Académico:	Dr. Julio Rolando Pineda Cordón

## **ACTO QUE DEDICO**

**A DIOS NUESTRO PADRE Y  
A NUESTRA MADRE LA VIRGEN  
MARIA:**

Quienes me permitieron llegar a esta etapa de mi vida y por quienes y su voluntad he logrado mis metas

**A MI MAMA:**

Telma Otilia Morales Arévalo, Gracias por todo tu amor, apoyo, enseñanzas y sobre todo por siempre resaltar a Dios en mi vida, porque desde siempre él tiene el control de mi vida.

**A MI PAPA:**

Luis Fernando García Quiñones por apoyo y esfuerzo para acompañarme a lo largo de mis estudios, gracias por tus consejos y regaños me han hecho aprender que en la Vida Todo está en las Manos de Dios y sin él no podemos. Lo logre papi Te Amo.

**A MIS HERMANOS:**

Hassel Maribel García Morales y Luis Fernando García Morales, espero sirva de ejemplo para ustedes

**A MIS AMIGOS:**

Dra. Pilar Urizar, Cristian Ramírez, Emely Monzón, Karen Cobos, Estephany Anzueto, Karla Cobar, Carmen de León, Dr. Julio Vázquez, Leidy Escobar, Boris Gomez Dra. Elisa Boche, Annelisse Bustamante, Linda Pérez, Dra. Lucía Ibañez por su apoyo en todo momento, y ánimo en momentos que los necesite.

**A MIS CATEDRATICOS:**

Pineda, Estuardo Vaides, Horacio Mendía, Allan Canoj, Byron Valenzuela, Erick Hernández, Ricardo Catalán, Carmen Ordoñez, Marianela Hernández, Nancy Cervantes, Marvin Maas ,Lucrecia Chinchilla, Oscar Toralla, Fernando Argueta por sus enseñanzas , apoyo y animo en la parte académica y práctica.

Drs Guillermo Barreda, Bruno Whencke,  
Antonio Rosal, Roberto Cabrera, Kenneth

**A DFA Y ASOCIACION AMMID:**

Por su apoyo en la culminación de mi Ejercicio Profesional Supervisado en Comitancillo , San Marcos.

## **TESIS QUE DEDICO**

**A DIOS NUESTRO PADRE Y  
A NUESTRA MADRE LA  
VIRGEN MARIA:**

Quienes me permitieron llegar a esta etapa de mi vida y por quienes y su voluntad he logrado mis metas

**A MIS PADRES Y HERMANOS:**

Por alentar y apoyar el desarrollo de esta investigación.

**A MI COMPAÑERO DE TESIS:**

Eduardo Alexander Franco López por ser un apoyo para la culminación de esta investigación.

**A MIS ASESORAS:**

Dra. Marlen Esther Anayansi Melgar Girón , Dra. Carmen Alicia Morales Castañeda. Por su apoyo y brindarme su conocimiento durante este proceso.

**A MIS REVISORAS:**

Dra. Julieta Medina de Lara, Dra. Brenda López, porque su ayuda en esta investigación, no se hubiera realizado de tal manera.

**A DISA:**

Por colaboración para la realización de esta investigación, especialmente a: Dr. Héctor Klee y Josselyn Muñoz.

**A LA FACULTAD DE  
ODONTOLOGIA, USAC:**

Por haberme permitido ser mi casa de estudios.

## **HONORABLE TRIBUNAL EXAMINADOR**

Tengo el honor de someter a su consideración mi trabajo de tesis titulado: **“EVALUACIÓN DEL ANCHO CORTICAL MANDIBULAR UTILIZANDO RADIOGRAFÍAS PANORÁMICAS COMO AUXILIAR DIAGNÓSTICO PARA LA EVALUACIÓN DEL RIESGO DE OSTEOPOROSIS EN PACIENTES MUJERES COMPRENDIDAS ENTRE 30 Y 50 AÑOS DE EDAD, ATENDIDAS EN LA CLÍNICA DE RADIOLOGÍA DE LA FACULTAD DE ODONTOLOGÍA DE LA UNIVERSIDAD DE SAN CARLOS DE GUATEMALA, EN EL PERIODO DE FEBRERO A SEPTIEMBRE DEL AÑO 2014”**, conforme la demandan los estatutos de la Facultad de Odontología de la Universidad de San Carlos de Guatemala, previo a optar al título de:

## **CIRUJANA DENTISTA**

Y a ustedes miembros del Honorable Tribunal Examinador, acepten las muestras de mi más alta estima y respeto.

## Índice

Sumario .....	1
I. Introducción .....	2
II. Planteamiento del Problema.....	3
III. Justificación .....	4
IV. Objetivos .....	5
Objetivo General .....	5
Objetivos Específicos.....	5
V. Variables .....	6
VI. Marco Teórico.....	7
Radiología .....	7
<b>Radiología diagnóstica</b> .....	7
<b>Efectos biológicos de la radiación</b> .....	8
Radiología digital.....	8
<b>Tipos de radiología digital</b> .....	9
<b>Ventajas de la radiografía digital</b> .....	10
<b>Desventajas de la radiografía digital</b> .....	10
Radiografía Panorámica.....	10
<b>Principios y generalidades</b> .....	11
<b>Técnica y procedimiento</b> .....	13
<b>Evaluación de radiografías panorámicas:</b> .....	14
<b>Anatomía normal de la radiografía panorámica(14, 16)</b> .....	16
<b>Radiografías panorámicas y las enfermedades sistémicas</b> .....	23
Osteoporosis.....	23
<b>Fisiopatogenia de la osteoporosis</b> .....	25
<b>Diagnóstico de la osteoporosis</b> .....	27



<b>Tratamiento farmacológico para prevenir la pérdida ósea</b> .....	30
Osteoporosis e índices morfométricos .....	31
<b>Índice panorámico mandibular</b> .....	31
<b>Índice antegonial</b> .....	32
<b>Índice goníaco</b> .....	32
<b>Índice cortical mandibular</b> .....	32
<b>Índice mentoniano</b> .....	33
Osteoporosis y odontología.....	35
<b>Alteraciones bucales en pacientes con osteoporosis</b> .....	35
<b>Implicaciones clínicas odontológicas de los pacientes con osteoporosis</b> .....	37
VII. Materiales y Métodos:.....	39
VIII.Resultados .....	42
IX.Discusión de Resultados .....	44
X.Conclusiones .....	45
XI.Recomendaciones .....	46
XII.Limitaciones .....	47
XIII.Referencias Bibliográficas .....	48
Anexo 1 .....	52
Anexo 2 .....	53
Anexo 3 .....	53

## SUMARIO

La osteoporosis constituye un problema de salud pública en todo el mundo, debido a que ésta puede presentarse a cualquier edad se encuentra generalmente asociada al envejecimiento, principalmente en el sexo femenino. Existen métodos auxiliares como el índice mentoniano en el que se utilizan radiografías panorámicas para determinar el ancho cortical mandibular que permiten al profesional de la salud determinar el riesgo de padecer osteoporosis. En Guatemala no existen estudios en los cuales se aplique el ancho cortical mandibular para determinar a la población de riesgo a desarrollar osteoporosis, para así poder atender a los pacientes de una manera integral, realizar referencia a un especialista, interconsulta médica y ejecución adecuada del tratamiento periodontal, restaurativo y/o quirúrgico para así reducir complicaciones futuras o durante los tratamientos que se les realizan. Se procedió a analizar 675 radiografías panorámicas de mujeres comprendidas entre 30 a 50 años de edad, atendidas en la clínica de radiología de la Facultad de Odontología de la Universidad de San Carlos de Guatemala, en el periodo de febrero a septiembre del año 2014; de las cuales únicamente 53 cumplieron con los requisitos de inclusión de la investigación, estas radiografías fueron sometidas al proceso para encontrar el ancho cortical mandibular utilizando el método del índice mentoniano (Wical&Swoope). Al realizar las mediciones se estableció que el ancho cortical mandibular presentó un promedio de 3.94 mm con una desviación estándar de 0.76 mm. El 9.53% de las radiografías panorámicas presentaron alto riesgo de desarrollar osteoporosis. Durante la investigación se estableció que las radiografías panorámicas de *pacientes dentadas y alto riesgo de desarrollar osteoporosis* fue 9.09%, el grupo de radiografías panorámicas de *pacientes parcialmente edéntulas y con alto riesgo de desarrollar osteoporosis* mostraron un porcentaje de 9.68%. El grupo de radiografías panorámicas de *pacientes edéntulas* no cumplieron con los siguientes requisitos: Visualización claramente definida del hueso cortical mandibular y el foramen mentoniano. Imágenes que no mostraban el hueso mandibular en su totalidad. Radiografías panorámicas que presentaron distinta magnificación en los planos vertical u horizontal. Imágenes de ramas ascendentes mandibulares con distinta dimensión mesiodistal, tomando como aceptable una variación de 1 mm. Entre ambas ramas. Las radiografías panorámicas que presentaban sombras o artefactos debidos a dentaduras, pendientes u otros adornos. Por lo tanto no existen datos al respecto.

## I. Introducción

Es importante identificar el riesgo de desarrollar o padecer osteoporosis en las pacientes mujeres atendidas en la Clínica de la Facultad de Odontología Universidad de San Carlos de Guatemala, para así poder atender a los pacientes de una manera integral; como la referencia a un especialista, interconsulta médica y ejecución adecuada del tratamiento periodontal, restaurativo y/o quirúrgico y así reducir complicaciones futuras o durante los tratamientos que se les realizan.

La osteoporosis consiste en reducción en el espesor de la masa ósea con aumento de la porosidad en el hueso compacto normal y pérdida de trabéculas en el hueso esponjoso, comúnmente provocada por los cambios normales que produce la edad en el hueso. La Organización Mundial de la Salud (OMS) la ha calificado como epidemia intolerable. (17 y 18)

Existen métodos auxiliares como el índice mentoniano en el que se utilizan radiografías panorámicas para determinar el ancho cortical mandibular que permiten al profesional de la salud determinar el riesgo de padecer osteoporosis. (14)

Durante la realización de esta investigación se determinó el ancho cortical mandibular utilizando radiografías panorámicas como auxiliar diagnóstico para la evaluación del riesgo de osteoporosis en pacientes mujeres comprendidas entre 30 y 50 años de edad, atendidas en la clínica de radiología de la Facultad de Odontología de la Universidad de San Carlos de Guatemala, en el periodo de febrero a septiembre del año 2014. Así mismo se describe el riesgo a desarrollar o padecer osteoporosis según la condición de presencia dental, la que se clasificó en: grupo de radiografías panorámicas de pacientes dentadas (no muestra espacios edéntulos), grupo de radiografías panorámicas de pacientes parcialmente edéntulas (ausencia de piezas dentarias y presencia de espacios edéntulos) y grupo de radiografías panorámicas de pacientes edéntulas (ausencia total de piezas dentarias), en el arco maxilar inferior en radiografías panorámicas.

## II. Planteamiento del Problema

La Osteoporosis es una enfermedad la cual consiste en una disminución de masa ósea, deterioro de la microarquitectura ósea, con el consecuente incremento en la fragilidad ósea y susceptibilidad a fracturas. Ha sido demostrado en diversos sitios del esqueleto: radio, cúbito, húmero, fémur, columna vertebral y mandíbula. Algunos huesos con gran proporción de tejido trabecular son afectados en mayor cantidad en forma precoz respecto a otros, pero en general la tendencia hacia la pérdida ósea en pacientes que padecen osteoporosis persiste en todo el esqueleto. (2, 5, 13)

Diversas investigaciones han reportado que la pérdida de sustancia ósea en los maxilares es el reflejo de que lo mismo está sucediendo en otros huesos del cuerpo. Esto limita la posibilidad de una efectiva rehabilitación oral. Asimismo el reborde alveolar constituye un sensible indicador del metabolismo óseo, advirtiendo la existencia de enfermedades óseas sistémicas en humanos. (13)

De esta forma la radiografía panorámica habitual utilizada en la práctica odontológica podría ser un complemento para la ayuda diagnóstica en pacientes que presentan riesgo a padecer osteoporosis. En Guatemala no existen estudios epidemiológicos sobre dicha enfermedad y mucho menos la aplicación del ancho cortical mandibular en la población de riesgo. (1, 5, 10, 15, 20, 21, 23, 32)

La Clínica de Radiología de la Facultad de Odontología de la Universidad de San Carlos de Guatemala atiende diferentes mujeres dentro de la población de riesgo a las cuales se les realiza una radiografía panorámica y el análisis de las mismas, el archivo de estas radiografías nos puede permitir el análisis del ancho cortical mandibular.

Debido a los anteriores antecedentes se genera la siguiente pregunta:

¿Cuál es el promedio del ancho cortical mandibular utilizando radiografías panorámicas como auxiliar diagnóstico para la evaluación del riesgo de osteoporosis en pacientes mujeres comprendidas entre 30-50 años de edad, atendidas en la Clínica de Radiología de la Facultad de Odontología de la Universidad de San Carlos de Guatemala, en el periodo de febrero a septiembre del año 2014?

### **III. Justificación**

La radiografía panorámica dental u ortopantomografía, realizada en la clínica de radiología de la Facultad de Odontología Universidad de San Carlos de Guatemala, permite observar estructuras óseas de cavidad oral además de piezas dentarias, por lo que puede considerarse un instrumento complementario y auxiliar para realizar un diagnóstico de entidades médicas sistémicas como la osteoporosis. (14, 21)

En Guatemala no existen datos epidemiológicos de la osteoporosis, sin embargo datos probados en otros países afirman que las mujeres postmenopáusicas debido a los procesos fisiológicos en los niveles hormonales, son consideradas como grupo riesgo para padecer osteoporosis; sumado a esto el envejecimiento el cual conlleva a un proceso fisiológico que se caracteriza en la cavidad bucal como la disminución del soporte dental el cual es indiferentemente de su etiología, sugiriendo un diagnóstico y tratamiento especializado para cada caso. (4, 17, 22)

En Odontología el diagnóstico de la disminución de la densidad mineral ósea (DMO) ayuda a prevenir el progreso acelerado de la entidad y tomar consideraciones en el manejo del paciente, por ejemplo: manejo adecuado de la fuerza ejercida al paciente durante la ejecución de cualquier tratamiento debido al riesgo de fractura y a la fragilidad ósea existente según la etapa en que se encuentre la osteoporosis en el paciente.

La osteoporosis es una entidad patológica común en la población mundial y muchas veces es ignorada debido a que no presenta sintomatología relevante para los pacientes hasta que se presentan problemas como fracturas o defectos óseos. Es de importancia identificar el riesgo de desarrollar o padecer osteoporosis en los pacientes tratados en la clínica de la Facultad de Odontología Universidad de San Carlos de Guatemala, para así poder atender a los pacientes de una manera integral; como la referencia a un especialista, interconsulta médica y ejecución adecuada del tratamiento periodontal, restaurativo y/o quirúrgico. (7, 12, 18, 27, 33, 35)

## **IV. Objetivos**

### **Objetivo General**

Determinar el ancho cortical mandibular utilizando radiografías panorámicas como auxiliar diagnóstico para la evaluación del riesgo de osteoporosis en pacientes mujeres comprendidas entre 30 y 50 años de edad, atendidas en la clínica de radiología de la Facultad de Odontología de la Universidad de San Carlos de Guatemala, en el periodo de febrero a septiembre del año 2014.

### **Objetivos Específicos**

1. Determinar el promedio del ancho cortical mandibular en pacientes mujeres atendidas en la clínica de radiología de la Facultad de Odontología de Universidad de San Carlos de Guatemala durante el periodo de febrero a septiembre del año 2014.
2. Determinar el riesgo de osteoporosis a desarrollar o padecer en pacientes mujeres atendidas en la clínica de radiología de la Facultad de Odontología de Universidad de San Carlos de Guatemala durante el periodo de febrero a septiembre del año 2014.
3. Describir la condición de las pacientes edéntulas, parcialmente edéntulas, y dentadas en el diagnóstico de riesgo a desarrollar o padecer osteoporosis utilizando radiografías panorámicas como auxiliar diagnóstico según la medición del ancho cortical mandibular.

## V. Variables

Nombre de la Variable	Definición	Indicador
<i>Ancho Cortical Mandibular (MCW)</i>	Grosor de la cortical inferior mandibular, calculado por el índice mentoniano.	Resultado en mm del índice mentoniano.
<i>Edad</i>	Tiempo transcurrido a partir del nacimiento de un individuo hasta el día de la toma radiográfica.	Años cumplidos en el día de la toma de radiografía panorámica.
<i>Condición de Presencia Dental</i>	Clasificación según la presencia de dientes en boca del paciente.	Se clasifica en: edéntula, parcialmente edéntula y dentada.*

\*Edéntula: No existe presencia alguna de piezas dentarias. Parcialmente Edéntula: Existe presencia dentaria pero se observa la ausencia de una o más piezas dentarias permanentes. Dentada: No se registra experiencia de exodoncia de piezas permanentes.

## **VI. Marco Teórico**

### **Radiología**

Es la especialidad médica que utiliza la radiación para el diagnóstico y el tratamiento de las enfermedades, basados en los principios de radiactividad y radiación.

La radiactividad es la desintegración espontánea de núcleos atómicos mediante la emisión de partículas subatómicas llamadas partículas alfa y partículas beta y de radiaciones electromagnéticas denominadas rayos X y rayos gamma.

La radiación es el proceso de transmisión de ondas o partículas a través del espacio o de algún medio; también se emplea el término radiación para las propias ondas o partículas. Las ondas y las partículas tienen muchas características comunes; no obstante la radiación suele producirse predominantemente en una de las dos formas: ionizante y no ionizante.

La radiación X es una radiación electromagnética ionizante de alta energía, al igual que todas las radiaciones electromagnéticas tiene las propiedades de ondas y partículas. Los rayos X se definen como haces de energía de menor peso (fotones) sin una carga eléctrica, que viajan en ondas con una frecuencia específica a la velocidad de la luz. Los fotones de los rayos X interactúan con los materiales que penetran y causan ionización.

La radiología, en sus vertientes diagnóstica y terapéutica, emplea radiaciones ionizantes (rayos alfa, beta, gamma y X). (30)

### **Radiología diagnóstica**

Subespecialidad de la radiología que estudia la estructura anatómica y la fisiología de los tejidos normales y de los tejidos alterados por distintas enfermedades a través de imágenes estáticas o dinámicas. La gran mayoría de las imágenes se obtienen exponiendo la región corporal que se quiere analizar a un haz de rayos X: éstos inciden luego sobre una película sensible y producen una imagen estática. La imagen obtenida se denomina radiografía.

Muchos órganos y sistemas orgánicos invisibles con las técnicas radiológicas convencionales pueden ponerse de manifiesto con el uso de unas sustancias opacas a la radiación denominadas medios de contraste, que se administran al paciente por vía oral, inhalación o por inyección. (30)

La utilización de radiaciones ionizantes para la valoración de las enfermedades debe seguir un planteamiento similar a la utilización de los medicamentos para su tratamiento, debido a que existe un



riesgo potencial a desarrollar efectos adversos, sin embargo, no hay pruebas objetivas de que esta exposición, cuando la prueba ha sido correctamente indicada y ha sido realizada por personal calificado, tenga efectos adversos sobre la salud. (30)

### **Efectos biológicos de la radiación**

Los efectos nocivos que causan las radiaciones pueden ser locales y generales. Los efectos locales: se manifiestan con una dermatitis que comienza con un resecamiento de la piel, descamación de la piel, ulceraciones, necrosis y pudiendo llegar al cáncer; también puede producir alopecia temporal o permanente. Dentro de los efectos generales que puede producir la radiación se encuentran aborto o esterilidad, anemia que puede llegar hasta la leucemia y otros.

Los efectos de las radiaciones sobre el tejido pueden originar cambios morfológicos, producir mutaciones, retardar la división celular, originar división celular anormal, inhibición total de la división celular y muerte celular. Al periodo desde que se recibe la radiación hasta que aparece el daño, que puede ser horas, días, semanas, meses incluso años, se le denomina periodo de latencia o latente.

La radiosensibilidad depende del tejido irradiado, del volumen del tejido irradiado y a la cantidad y calidad de radiación (longitud de onda). Por otra parte, también depende la edad, cuánto más indiferenciada sea la célula más radiosensible será, dependiendo de la naturaleza de los tejidos. (28, 30)

### **Radiología digital**

La introducción y utilización de la radiografía digital en odontología es evidente al final de la década de los años 90, ya que debido a los avances tecnológicos se obtuvo una drástica mejora en las posibilidades diagnósticas. En la actualidad estos avances han simplificado la manipulación de las radiografías debido al uso de un sistema informático específico que permite obtener una imagen radiográfica rápida, así mismo, la radiografía digital aporta mayor comodidad tanto para el odontólogo como para el paciente. De este modo la aceptación de la radiología digital ha ido creciendo en el mundo de la odontología y cada año son más los profesionales que deciden incorporar esta tecnología en sus consultorios. (11)

La radiografía digital o radiovisiografía fue introducida por Fuji en 1981, con el primer sistema comercial de radiografía computarizada. Este se caracteriza por ser un sistema de diagnóstico mediante imágenes digitalizadas que utiliza un sensor especial en lugar de la película convencional sensible a los rayos X. Una imagen digital se origina a través de un sensor de imagen que escoge punto por punto de una computadora y cada punto dependiendo de la intensidad radiográfica allí registrada coordina un

grado de intensidad. Esta correlación de grados o digitalización es la condición previa para la preparación de la imagen en la computadora.

El sistema consta de los siguientes elementos:

- Generador de rayos X: Se trata de un aparato convencional de rayos X, adaptado al sistema el tiempo de exposición necesario.
- Captador de radiación: Pequeños sensores que se colocan intraoralmente de la misma manera que se haría con la placa radiográfica. Este elemento se recubre de un dedal de látex desechable para evitar infecciones cruzadas. Aunque los sensores más comunes son conectados al sistema con un cable, existen los inalámbricos.
- Unidad de producción de imágenes y monitor.
- Impresora. (8)

## **Tipos de radiología digital**

### ***Radiología Digital Directa***

Emplea como receptor de rayos X un captador rígido conectado a un cable a través del cual la información captada por el receptor es enviada al ordenador. Se denomina directa porque no requiere ningún tipo de escaneado tras la exposición a los rayos X, sino que el propio sistema realiza automáticamente el proceso informático y la obtención de la imagen. (3)

### ***Radiología digital indirecta***

Emplea placas de aspecto similar a las películas radiográficas convencionales pero compuestas por una emulsión cristalina de fluorohaluro de bario enriquecido con europio. Esta emulsión es sensible a la radiación. Los rayos X provocan la excitación y liberación de un electrón del europio, que es captado por una vacante halógena del fósforo de almacenamiento. Las vacantes electrónicas y los electrones captados se recombinan y causan luminiscencia, convirtiendo los rayos X en energía latente almacenada. Un láser de helio-neón estimula la luminiscencia de la placa, liberando los electrones atrapados, que se recombinan con las vacantes del Europio. La energía, en forma de luz, es captada por un tubo fotomultiplicador y transformada en señal eléctrica. Finalmente, la señal resultante es convertida en digital mediante un conversor analógico- digital, que determina el número máximo de tonos de gris. (3)

## **Ventajas de la radiografía digital**

- La inmediatez para observar la imagen radiográfica es una ventaja clínica importante en muchos procedimientos dentales.
- La radiografía digital permite al odontólogo cambiar el contraste (hacerlo más oscuro o claro), aumentar el tamaño, colocar porciones de color para subrayar o sobreponer textos o imágenes.
- Facilitan la detección de patologías además permiten la educación y aclaración con el paciente.
- Encontrar radiografías en una base de datos computarizada es fácil debido a la naturaleza altamente organizada de los sistemas informáticos.
- Actualmente una de las ventajas de la radiografía digital es la posibilidad de enviar imágenes radiográficas rápidamente, por correo electrónico o incorporándolas a páginas web.
- La reducción de radiación con los sistemas digitales en comparación con la radiación radiografías convencionales puede ser hasta de un 70 o 80%. (3, 14, 16)
- Ausencia del proceso de revelado.

## **Desventajas de la radiografía digital**

- Actualmente, el costo de los aparatos para la radiografía digital o radiovisiografía es todavía muy alto.
- Costo de convertir los registros previos a formato digital.
- Dificultad para aprender a usar los aparatos.
- El odontólogo requiere un período de entrenamiento en el manejo del cable que es un estorbo más dentro de la boca del paciente en la radiografía digital directa. Los sensores indirectos a base de fósforo no requieren cables pero la imagen no es inmediata.
- Grosor y rigidez de los sensores.
- Fragilidad de los sensores
- Control de infecciones: utilizar repetidamente un sensor en diferentes pacientes exige que éstos deben ser colocados en fundas plásticas para evitar la contaminación cruzada. (3, 14, 16)

## **Radiografía Panorámica**

La radiografía panorámica u ortopantomografía, es una técnica radiológica extraoral comúnmente utilizada en odontología que permite observar en una imagen única toda la región dento-alveolar y las estructuras adyacentes de interés. Esta imagen permite observar una imagen bidimensional del tercio inferior y parte del tercio medio del macizo facial. (14,16)

El método de rotación en la toma de radiografías panorámicas fue propuesto en 1933 por el Doctor japonés Hisatugu Numata, quien al siguiente año experimentó por primera vez éste método; colocó una película curvada en la cara lingual de los dientes y usó una haz de rayos X estrecho que giraba alrededor de las mandíbulas del paciente para exponer la película. (14, 19, 28)

Doce años más tarde, en 1946 Yrjö Veli Paatero del Instituto de Odontología de Finlandia, propuso un método seccionado de radiografía panorámica (semejante a la técnica de Numata). Y así luego de un largo periodo de experimentación con un haz que pasaba por una ranura, intensificación de pantallas y técnicas de rotación en 1949 crea la técnica Pantomográfica; por lo que se consideró el padre de las radiografías panorámicas. Paatero se asoció con Robert Nelsen y John Kumpula en 1950 y desarrollaron los primeros aparatos panorámicos automáticos. (19)

En 1960 White y compañía comercializaron la primera máquina de vista plana (Panorex) y en 1968 él se estableció La Asociación Internacional de Radiología Dento-Maxilofacial. (19)

## **Principios y generalidades**

### ***Propósito y uso***

La radiografía panorámica proporciona al radiólogo una imagen completa de los maxilares superior e inferior, y a menudo se utiliza para complementar radiografías seleccionadas, tanto periapicales como interproximales. La panorámica se utiliza generalmente para evaluar dientes impactados, patrones de erupción, crecimiento y desarrollo, detectar enfermedades lesiones y trastornos de los maxilares, examinar la extensión de lesiones grandes y evaluar traumatismos. (14, 16)

La radiografía panorámica no es un sustituto de las películas intrabucales, ya que su propósito y uso es diferente aunque puede ser un examen complementario de las mismas. (14, 16)

### ***Fundamentos***

En la radiografía panorámica la interacción del tubo de rayos X y la placa o película es dinámica, ya que el tubo gira alrededor de la cabeza del paciente en una dirección, mientras que la película lo hace en la dirección opuesta; esta interacción genera una imagen mediante un proceso conocido como tomografía. (14, 16)

El punto de pivote o eje en el cual gira la placa y la cabeza del tubo se llama centro de rotación, el número y la localización de los centros de rotaciones es diferente según el diseño del aparato. En todos los casos el centro de rotación cambia al girar la cabeza del tubo y la película alrededor del paciente; este cambio de rotación permite que la imagen en capas se adapte a la forma elíptica de las

arcadas dentales. La localización y el número de centros rotacionales influyen en el tamaño y la forma del conducto focal.(14, 16)

El conducto focal es un concepto para determinar dónde colocar las arcadas dentales para obtener una imagen más clara, puede definirse como una zona curva tridimensional en la que se observa con claridad las estructuras en una radiografía panorámica. El tamaño y la forma del conducto focal varían con el fabricante de la unidad de rayos X panorámica; mientras más cerca está el centro de rotación a los dientes, más estrecho será el conducto focal, por lo que es común que en la región anterior sea más estrecho y en posterior más amplio. (14, 16)

Cada unidad de rayos X panorámica tienen un conducto focal diseñado para acomodarse al maxilar promedio, y todos los fabricantes proporcionan especificaciones acerca de la colocación del paciente para asegurar que los dientes se encuentran dentro del conducto focal y así mismo la calidad de la imagen.(14, 16)

### ***Equipo***

El equipo en la radiografía panorámica es especial, consta de unidad panorámica de rayos X, películas de pantalla, pantallas intensificadoras y cartucho o estuche.Las *unidades panorámicas* son diferentes según el fabricante pero todos los aparatos tienen componentes similares y principales:

- *La cabeza del tubo de rayos X*, posee un filamento utilizado para liberar electrones y un blanco para generar los rayos X. El colimador en este tipo de unidades es una lámina de plomo con una ranura vertical y estrecha, en el centro con el fin de restringir el tamaño y la forma del haz de rayos X; el cual pasa a través del paciente y luego se dirige a la película a través de otra ranura vertical en el portador del estuche (soporte metálico que contiene al estuche). (14, 16)
- Cada unidad tiene un *posicionador de cabeza* que sirve para alinear los dientes del paciente en el conducto focal con la mayor exactitud posible. El posicionador típico consiste en un descanso para el mentón, una lengüeta de mordida con muescas, descanso para la frente y un soporte o guía lateral de la cabeza (cada unidad panorámica es diferente por lo que se debe guiar con las instrucciones del fabricante). (14, 16)
- Las unidades panorámicas tienen factores de exposición determinados por el fabricante, *los controles* de miliamperaje y kilovoltaje son ajustables de acuerdo con el tamaño del paciente, sin embargo, el tiempo de exposición es fijo y no se puede cambiar. (14, 16)

Se utiliza una *película de pantalla* la cual es sensible a la luz emitida por las pantallas intensificadoras, se colocan entre dos pantallas intensificadoras especiales contenidas en una caja especial o estuche. Cuando ésta queda expuesta a los rayos X, las pantallas convierten la energía de las radiaciones en luz, que a su vez expone la película de la pantalla, las cuales son sensibles a colores específicos de luz fluorescentes. Para obtener imágenes de alta calidad y reducir la exposición del paciente es imperativo igualar las combinaciones de película con la pantalla correspondiente. (14, 16)

*Pantallas Intensificadoras*, son aditamentos que convierten la energía de los rayos X en luz visible a la cual se expone la película con pantallas, aumentan el efecto de los rayos X sobre la película; al utilizarlas se requiere menor radiación para que la película registre las imágenes. Son láminas de plástico recubiertas con diminutos cristales fluorescentes conocidos como fósforos; cuando se exponen los fósforos a los rayos X estos emiten luz a la película de color azul o verde. Existen dos tipos básicos de pantallas intensificadoras: tungstato de calcio y tierras raras; se recomienda por su velocidad las de tierras raras. (14, 16)

El *estuche*, es un aditamento que se utiliza para sostener la película y las pantallas intensificadoras, puede ser rígido o flexible, curvo o recto, dependiendo de la unidad de rayos X. Todos los estuches deben ser a prueba de luz para proteger la película contra la exposición. (14, 16)

### **Técnica y procedimiento**

El procedimiento para la exposición de una película panorámica incluye preparación del equipo y el paciente así como la colocación del paciente. Es necesario recordar durante esta interacción los principios bioéticos, así como los procedimientos de control de infecciones. (14, 16)

#### ***Preparación del equipo***

- Cargue el estuche panorámico en el cuarto oscuro, bajo condiciones de luz de seguridad; dentro del estuche se colocan una película extrabucal y dos pantallas intensificadoras, y se asegura.
- Proteja la lengüeta de mordida con una cobertura de plástico desechable o coloque una lengüeta de mordida estéril para cada paciente.
- Establezca los factores de exposición de acuerdo con las recomendaciones del fabricante. Ajuste el aparato para acomodarse a la altura del paciente y alinee todas las partes móviles de manera adecuada. El estuche se debe cargar en el portador de estuche de la unidad panorámica. (14, 16)

#### ***Preparación del paciente***

- Explique los procedimientos radiográficos a practicar.

- Coloque al paciente el mandil de plomo, sin collar tiroideo, y asegúrelo. Se recomienda usar mandil que tenga plomo por los dos lados. El mandil se debe colocar bajo, alrededor del cuello, para que no bloquee el haz de rayos X.
- Quite del área de la cabeza y el cuello los objetos que puedan inferir anteojos, aretes, collares, cadenas que sostienen servilletas, auxiliares auditivos, broches para el cabello y dentaduras totales o parciales móviles.(14, 16)

### ***Colocación del paciente:***

- Pida al paciente que se siente o permanezca con la espada recta. Ya que la columna vertebral debe estar totalmente recta de lo contrario, debido a la densidad del hueso se ve una sombra blanca en la mitad de la radiografía que oscurece la información diagnóstica.
- Pida al paciente que muerda la lengüeta de plástico, los dientes superiores e inferiores anteriores deben estar colocados de borde a borde en el surco marcado de la lengüeta de mordida, con el fin de alinear los rebordes con el conducto focal, de ser edéntulos se puede colocar torundas de algodón a nivel del surco marcado de la lengüeta de mordida.
- Coloque el plano sagital-medio perpendicular al suelo.
- Coloque el plano de Frankfort (un plano imaginario que pasa a través de la parte superior del conducto auditivo externo y la parte inferior de la órbita) paralelo al piso.
- Pida al paciente que coloque la lengua contra el paladar y que conserve esa posición durante la exposición; también pídale que cierre los labios sobre la lengüeta de mordida.
- Después de colocar al paciente, pídale que permanezca quieto mientras el aparato gira durante la exposición.
- Exponga la película y procésela. (14, 16)

### **Evaluación de radiografías panorámicas:**

La calidad de las imágenes depende de tres etapas separadas: 1) comparación de la imagen con los criterios ideales de calidad, 2) evaluación subjetiva de la calidad de la imagen utilizando los estándares publicados, 3) valoración detallada de las placas rechazadas para determinar las fuentes de error. (14, 16)

### ***Criterios ideales de calidad***

Los criterios habituales para que una imagen panorámica de todo el campo de visión sea de calidad, son los siguientes:

- Deben estar claramente demostrados todos los dientes superiores e inferiores y su hueso de soporte.
- Debe incluir la totalidad de la mandíbula.
- La magnificación en los planos vertical y horizontal debe ser la misma.
- Los molares derechos e izquierdos deben ser iguales en su dimensión mesiodistal.
- La sombra a través de la imagen debe ser uniforme, sin sobras aéreas por encima de la lengua que creen una banda radiotransparentes (negra) sobre las raíces de los dientes superiores.
- La imagen del paladar duro debe aparecer por encima de los ápices de los dientes superiores.
- Sólo deben ser evidentes las sombras fantasmas más tenues del ángulo contralateral de la mandíbula y de la columna cervical.
- No deben aparecer sombras artefactuales debidas a dentaduras, pendientes y otros adornos.
- La etiqueta identificativa del paciente no debe ocultar ninguno de los rasgos descritos anteriormente.
- La imagen debe estar claramente etiquetada con el nombre del paciente y la fecha de la exploración.
- La imagen debe quedar marcada con claridad con letra de derecha a izquierda. (14, 16)

***Evaluación subjetiva de la calidad de la imagen:***

Los criterios están basados en una escala simple de tres puntos de valoración subjetiva publicados por la Guidance Notes for Dental Practitioners on the Safe Use of X-ray Equipment de 2001.

Punto 1, Calidad Excelente: no hay errores en la preparación del paciente, exposición, colocación, el procesamiento o el manejo de la película.

Punto 2, Calidad Aceptable para el Diagnóstico: algunos errores en la preparación del paciente, la exposición, la colocación, el procesamiento o el manejo de la película, pero no limita la utilidad diagnóstica de la radiografía.

Punto 3, Calidad Inaceptable: Errores en la preparación del paciente, la exposición, la colocación, el procesamiento o el manejo de la película que hacen que la radiografía resulte inaceptable para lograr un diagnóstico. (14, 16)

***Evaluación de las placas rechazadas y determinación de errores:***

Errores en la preparación del paciente:

- Fallos al momento de retirar adornos.



- Fallo al momento retirar dentaduras.
- Fallo al momento de retirar elementos ortodóncicos.
- Fallo al momento de retirar gafas.
- Uso inadecuado de la gabacha de plomo. (14, 16, 33)

Errores en la colocación del paciente:

- Fallo al momento de asegurar la rectitud de la columna (error por sombra fantasma).
- Fallo al momento de conseguir que los incisivos muerdan borde con borde sobre el bloque de mordida (error antero posterior).
- Fallo al momento de utilizar el marcador por haz de luz, con el fin de lograr que el plano medio-sagital quede vertical y que la cabeza no esté girada. (error vertical).
- Fallo al momento de utilizar el marcador por haz de luz, con el fin de lograr el plano de Frankfort quede horizontal (error vertical).
- Fallo al momento de indicar al paciente que presione con la lengua contra el techo de la cavidad oral (error de sobra aérea).
- Fallo al momento de enseñar al paciente que permanezca quieto a lo largo de la exposición (error por movimiento). (14, 16, 33)

Errores en la colocación del equipo:

- Fallo al momento de ajustar correctamente la altura.
- Fallo al momento de establecer unos parámetros de exposición correctos.
- Fallo al momento de utilizar correctamente el chasis.(14, 16, 33)

### **Anatomía normal de la radiografía panorámica(14, 16)**

**Apófisis Mastoides:** Apófisis situada en la parte posterior del hueso temporal que le presta inserción a varios músculos de los cuales los principales son: el esternocleidomastoideo y el digástrico. En la imagen panorámica la apófisis mastoides se observa como una marca ligeramente opaca, por detrás de la imagen de los tejidos blandos de las orejas. (Fig.1)

**Apófisis Estiloides:** Es una larga espina que se extiende hacia abajo desde la cara inferior del hueso temporal. Sirve de punto de anclaje de varios músculos que intervienen en los movimientos de la lengua y la laringe. En la imagen panorámica la apófisis estiloides del temporal aparece como una proyección radiopaca en la superficie inferior del hueso temporal. (Fig.1)

**Meato Auditivo Externo:** Es un agujero del oído externo cuya función es conducir el sonido (las vibraciones provocadas por la variación de presión del aire) desde el pabellón auricular hasta el tímpano. En la imagen panorámica, el meato auditivo externo se observa radiolúcido de forma redondeada u ovalada, e inmediatamente por detrás del cóndilo de la mandíbula. (Fig.1)

**Fosa Glenoidea:** Es la depresión o fosa en el hueso temporal en el cual el cóndilo de la mandíbula está colocado. La fosa glenoidea se encuentra dividida en dos zonas, separadas por una cisura: Una zona anterior, articular, y una zona posterior que corresponde a la pared anterior de la región timpánica del temporal (no articular). En la imagen panorámica la fosa glenoidea se observa como un área radiolúcida, por encima del cóndilo del maxilar inferior donde se articula este. (Fig.1)

**Eminencia Articular:** La eminencia articular es el tubérculo del hueso temporal que forma el límite anterior de la cavidad glenoidea, y es convexa en sentido antero posterior. El cóndilo mandibular y el menisco se mueven delante de la eminencia articular cuando la apertura bucal es normal. Su forma previene la luxación y subluxación de la ATM. En la imagen panorámica la eminencia articular se ve como una convexidad radiopaca por atrás del cóndilo mandibular. (Fig.1)

**Láminas Pterigoideas:** Son dos láminas óseas, dirigidas verticalmente de arriba a abajo, que parten a la vez de la cara inferior del cuerpo del esfenoides y del borde interno de sus alas mayores. Cada una de las alas presenta una base, un vértice, dos caras (interna y externa) y dos bordes (anterior y posterior). El vértice, bifurcado, está formado por dos láminas óseas, que se designan con el nombre de lámina lateral y lámina medial; esta última termina con un gancho por el cual se desliza el rafe pterigomandibular, donde se insertará por anterior el músculo buccinador, y por posterior, el músculo constrictor superior de la faringe. Entre las dos láminas se encuentra una escotadura que, en el cráneo articulado, está ocupada por la apófisis piramidal del palatino. En la imagen panorámica las láminas pterigoideas se observan como un área opaca extendida por debajo del hueso esfenoides.(Fig.1)

**Tuberosidad Maxilar:** Es una prominencia redonda de hueso que se extiende en sentido posterior a la región del tercer molar. Los vasos sanguíneos y nervios entran en el maxilar superior en esta región y nutren a los dientes posteriores. En la imagen panorámica, la tuberosidad se ve como una masa radiopaca distal a la región del tercer molar. (Fig.1)

**Órbitas:** Son las dos cavidades óseas que alojan a los globos oculares y otras partes relacionadas, en su unión con la cara cada órbita presenta bordes superior, externo, inferior e interno. En la imagen panorámica, las órbitas se ven como un área ovalada radiolúcida, contorneada por una

línea radiopaca delgada, que representa los bordes de las órbitas, aunque la región superior se corta al no ser parte de la toma panorámica, se localizan por arriba y cada lado de la cavidad nasal. (Fig.1)

**Fosas Nasales:** Es un compartimiento de hueso en forma de pera, localizado en la parte superior del maxilar. La porción inferior, o piso de la cavidad nasal, está formada por los procesos palatinos de la maxila y las porciones horizontales de los huesos palatinos; las paredes laterales están formadas por el hueso etmoides y maxilares. En la imagen panorámica la cavidad nasal se ve como un área radiolúcida grande, por arriba de los incisivos superiores. (Fig.1)

**Septum o Tabique Nasal:** El tabique nasal es una pared ósea vertical, que divide la cavidad nasal en fosas nasales derecha e izquierda; está formado por dos huesos, el vómer y una porción del hueso etmoides, y cartílago. En la imagen panorámica el tabique nasal se ve como una partición radiopaca vertical que divide la cavidad nasal. El tabique nasal puede superponerse con la sutura palatina media. (Fig.1)

**Paladar Óseo:** También llamado paladar duro. Formado por los procesos palatinos del maxilar por delante y las láminas horizontales del hueso palatino atrás, se encuentra en el techo de la boca y forma el piso de la cavidad nasal. En la imagen panorámica, el paladar óseo, se ve como una banda radiopaca que atraviesa la imagen de forma horizontal por arriba de los ápices de las piezas dentales superiores. (Fig. 1)

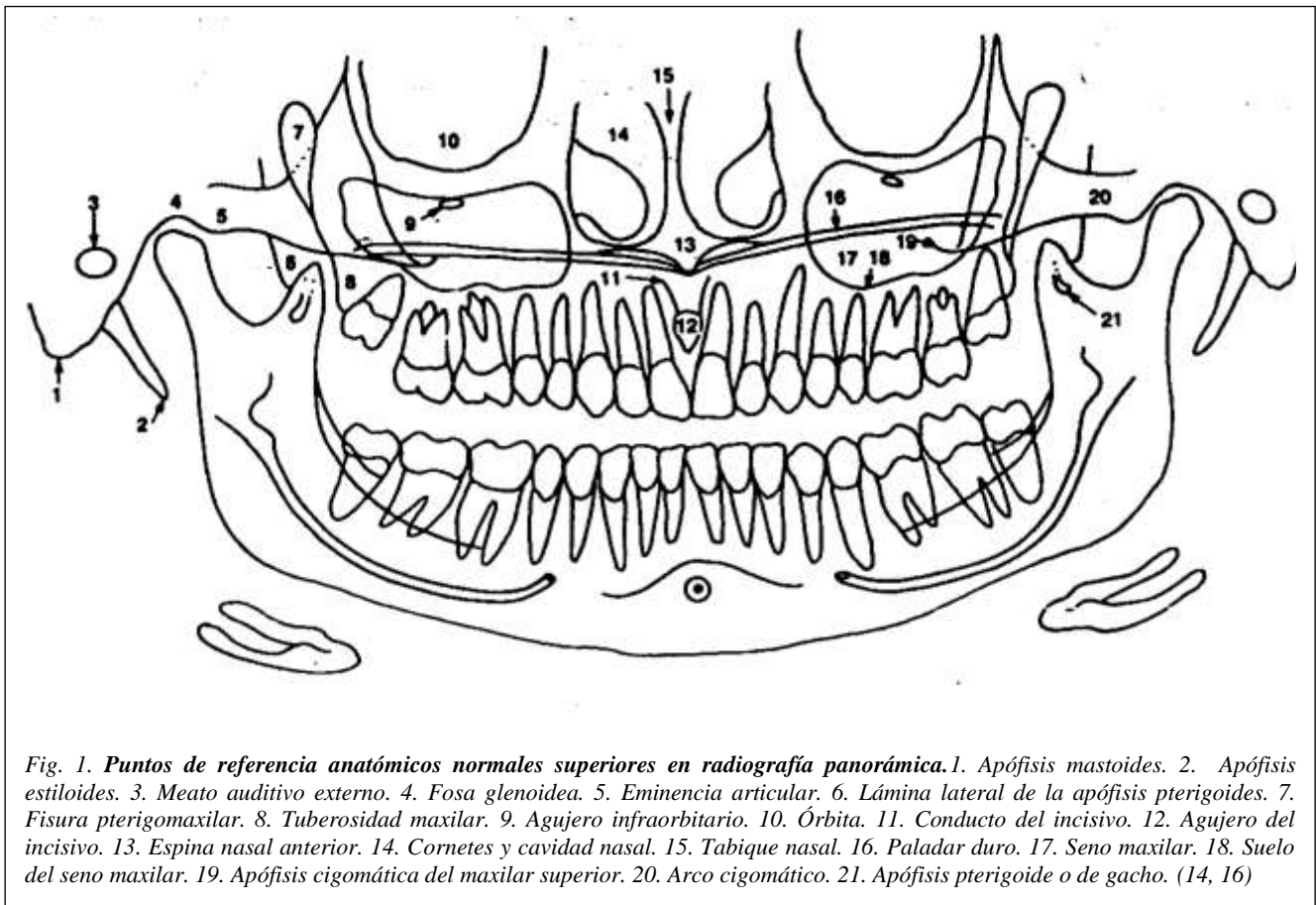
**Senos Maxilares:** Los senos maxilares son cavidades pares o compartimientos de hueso localizados dentro del maxilar; están situados por arriba de los premolares y molares superiores, en raras ocasiones se extienden en sentido anterior, más allá del canino. Se pueden extender hasta incluir hueso interdentario, áreas de la furca de los molares o región de la tuberosidad maxilar. En la imagen panorámica los senos se ven como áreas radiolúcidas localizadas por arriba de los ápices de los premolares y molares superiores. El piso y paredes del seno maxilar están compuestos de hueso cortical denso y se ve como una línea radiopaca.(Fig.1)

**Tabique del Seno Maxilar:** Los tabiques óseos se observan dentro de los senos maxilares; son paredes o proyecciones óseas que parecen dividir los senos maxilares en compartimientos. En la imagen panorámica, los tabiques se ven como líneas radiopacas dentro de los senos maxilares; en algunas radiografías se ven como líneas radiopacas bien diferenciadas. La presencia y el número de tabiques óseos dentro del seno maxilar varían según la anatomía del individuo. (Fig.1)

**Arco Cigomático:** Es una proyección ósea del hueso que se articula con el cigoma o hueso malar; está compuesto principalmente de hueso cortical denso. En la imagen panorámica se ve superpuesta como una zona radiopaca en forma de J o U o V, localizada en la parte superior de la región del primer molar maxilar. (Fig.1)

**Vértice y Alas de la Nariz:** La nariz comprende el apéndice nasal o nariz propiamente dicha, que presenta una punta o vértice libre y está unida a la frente por la raíz o puente de la nariz; y un borde redondeado que se extiende entre la raíz y el vértice llamado dorso de la nariz. Este apéndice está perforado en su parte inferior por dos orificios llamados narina, cada una de las cuales está limitada hacia adentro por el tabique nasal, y hacia fuera por el ala de la nariz. En la imagen panorámica, el vértice y las alas de la nariz se observan como un área de ligera densidad superpuesta a las fosas y el tabique nasal, por encima de los incisivos superiores.

**Arteria Alveolar Superior Posterior y Media:** Es una arteria originada de la maxilar interna, que desciende por la fosa infratemporal irrigando a los molares y premolares superiores y el seno



maxilar. En la imagen panorámica, la arteria alveolar superior posterior y media, se ve como una

pequeña banda radiolúcida, delimitada por dos líneas radiopacas que son las paredes corticales del conducto, se encuentra situada cerca del área apical de los premolares y molares superiores.

**Lóbulo de la Oreja:** También llamado pabellón auricular es una estructura cartilaginosa (compuesta por cartílago y piel) cuya función es captar las vibraciones sonoras y redirigirlas hacia el interior del oído. El lóbulo se refiere a la parte blanda que está en el extremo inferior de la oreja. En la imagen panorámica, el lóbulo de la oreja se observa como un área de ligera densidad superpuesta con la columna vertebral en los extremos derecho e izquierdo de la imagen panorámica.

**Cóndilo Mandibular:** Son eminencias bilaterales de la mandíbula, forma parte de la articulación temporomandibular. En la imagen panorámica el cóndilo se observa como una eminencia radiopaca en la parte superior de la rama ascendente del maxilar inferior, inmediatamente por detrás de la escotadura sigmoidea, que junto con la apófisis coronoides forman parte del borde superior del maxilar inferior. (Fig.2)

**Escotadura Sigmoidea:** También llamada hendidura coronoides. Es una concavidad del borde superior de la rama del maxilar inferior, entre las apófisis coronoides y el cóndilo. En la imagen panorámica, la escotadura sigmoidea se observa como una franja radiopaca en el borde superior de la rama ascendente del maxilar inferior, entre el cóndilo y la apófisis coronoides. (Fig.2)

**Apófisis Coronoides:** Es una prominencia ósea marcada en la parte anterior de la rama de la mandíbula; sirve como sitio de inserción para el músculo temporal. En la imagen panorámica se ve como una radiopacidad triangular superpuesta a, o bajo la región de la tuberosidad maxilar. (Fig.2)

**Conducto Mandibular:** Es una vía en forma de tubo a través del hueso, que viaja toda la longitud de la mandíbula, se extiende desde el agujero mandibular hacia el agujero mentoniano y contiene el nervio alveolar inferior y los vasos sanguíneos. En la imagen panorámica se ve como una banda radiolúcida; está contorneado por dos líneas radiopacas delgadas que representan las paredes corticales del conducto; se ve por debajo o superpuesto sobre los ápices de los molares inferiores. (Fig.2)

**Agujero Mentoniano:** Es un orificio en el hueso, localizado en la superficie externa de la mandíbula, en la región de premolares inferiores. Los vasos sanguíneos y nervios que nutren el labio inferior salen a través del agujero mentoniano. En la imagen panorámica, el agujero mentoniano se ve como un área radiolúcida pequeña, ovalada o redonda, localizada en la región apical de los premolares inferiores. (Fig.2)

**Hueso Hioides:** Es un hueso impar, medio, simétrico, está situado en la parte anterior del cuello, por debajo de la lengua y por encima del cartílago tiroideos. Tiene forma de herradura, siendo convexo hacia delante. Se pueden distinguir en él 3 porciones diferentes: porción media, astas mayores y astas menores. En la imagen panorámica el hueso hioides se observa bilateral. Dos líneas gruesas radiopacas por debajo del ángulo de la mandíbula. (Fig.2)

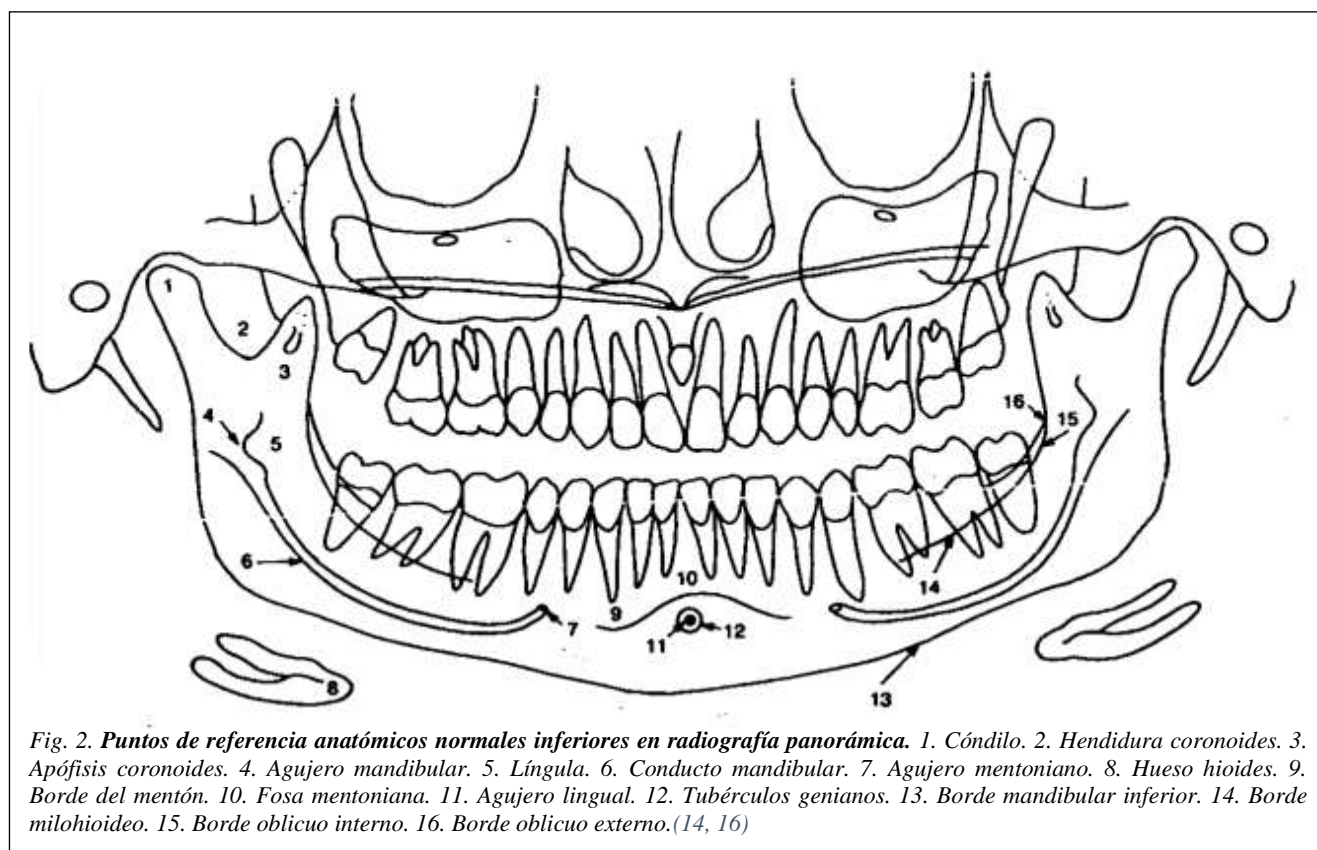
**Borde Inferior de la Mandíbula:** Como su nombre lo indica, es el extremo inferior de la mandíbula. Es grueso, presenta una superficie ovalada para la inserción del vientre anterior del músculo digástrico. En la imagen panorámica, el borde inferior de la mandíbula se observa como una línea fuertemente radiopaca, situada en el extremo inferior de la mandíbula. (Fig.2)

**Línea Oblicua Externa:** Es una prominencia lineal de hueso localizada en la superficie externa del cuerpo de la mandíbula; el borde anterior de la rama termina en el reborde oblicuo externo. En la imagen panorámica, la línea oblicua externa se ve como una banda radiopaca que se extiende hacia abajo y hacia delante, desde el borde anterior de la rama de la mandíbula. Por lo regular termina en la región del tercer molar inferior. (Fig.2)

**Rama Ascendente de la Mandíbula:** La rama es la porción vertical de la mandíbula o maxilar inferior que se encuentra en la región posterior del tercer molar; la mandíbula tiene dos ramas, una a cada lado. En la imagen panorámica, la rama de la mandíbula se ve como una banda radiopaca vertical gruesa a ambos lados de la imagen, por detrás de la región de molares.

**Ángulo de la Mandíbula:** Es la unión del borde inferior del cuerpo de la mandíbula y el borde posterior de la rama ascendente de la mandíbula, al tener dos ramas, en la imagen se observan dos ángulos, uno a cada lado. En la imagen panorámica, el ángulo se ve como una porción radiopaca a ambos lados de la imagen, como unión del cuerpo y las ramas de la mandíbula.

**Vértebras:** Las vértebras cervicales son las que se sitúan en el cuello permitiendo su movilidad entre el cráneo soportando su peso. En humanos se disponen en número de siete, y se denominan C1 (Atlas), C2 (Axis), C3, C4, C5, C6 y C7 (Vértebra prominente). Poseen forámenes transversos, lugar donde pasa la vena y arteria vertebral. En la imagen panorámica las vértebras cervicales pueden aparecer en la zona anterior. Aparecen como una imagen de ligera densidad, borrosa y poco definida. También se observan a los extremos, derecho e izquierdo de la imagen panorámica.



**Tejidos Blandos de la Cavity Bucal:** La lengua es un órgano muscular móvil que se halla unido al suelo de la boca, se ve en la imagen panorámica como un área radiopaca superpuesta a los dientes superiores posteriores. El **paladar blando** y **úvula** que forman una cortina muscular que separa la cavidad bucal de la nasal, se ve en la imagen panorámica como una banda diagonal radiopaca que se proyecta en sentido posteroinferior desde la región de la tuberosidad del maxilar superior. La línea de los **labios** se forma por la posición de los labios del paciente, aparece en la región de los dientes anteriores, las regiones que no son cubiertas por los labios son más radiolúcidas, en comparación con las que sí están cubiertas que se ven más radiopacas.

**Borde Anterior del Músculo Masetero:** Es un músculo grueso y cuadrilátero que se origina en el borde inferior y la cara interna del arco cigomático y se inserta en la cara externa de la rama ascendente del maxilar inferior. Presenta una división parcial en tres porciones: superficial, intermedia y profunda. En la imagen panorámica, el borde anterior del músculo masetero se ve como una banda de ligera densidad superpuesta en el área de molares tanto superiores como inferiores

**Tejidos Blandos del Cuello:** El cuello es la parte del cuerpo que une la cabeza con el tronco, los tejidos blandos del cuello se observan como marcas de ligera densidad a cada extremo de la imagen panorámica, superpuestos con la imagen de la columna vertebral.

**Espacios Aéreos:** **Espacio de aire palatogloso**, corresponde al espacio hueco que se halla entre el paladar y la lengua, se ve como una banda radiolúcida ubicada por arriba de los ápices de los dientes superiores. **Espacio de aire nasofaríngeo**, que se halla en la porción de la faringe que se localiza en posición anterior a la cavidad nasal, aparece como una diagonal radiolúcida localizada en posición superior a la sombra radiopaca del paladar blando y la úvula. **Espacio de aire glosfaríngeo**, ubicado en la porción de la faringe que se localiza detrás de la lengua y la cavidad bucal, se ve como una banda radiolúcida vertical superpuesta a la rama mandibular, este espacio se continúa con el nasofaríngeo hacia arriba y con el palatogloso hacia abajo.

### **Radiografías panorámicas y las enfermedades sistémicas**

Durante la interpretación radiológica muchas veces el odontólogo solo se concentra en observar los dientes y sus tejidos de soporte, sin embargo, el odontólogo también debe tener la capacidad de identificar todas las estructuras que aparecen en la imagen radiográfica. (1, 7)

La radiografía panorámica sirve como un método auxiliar diagnóstico, para detectar: osteoporosis, diabetes mellitus, hipertiroidismo, tumores malignos metastásicos, infecciones como tuberculosis y sífilis. (1)

### **Osteoporosis**

La osteoporosis según el Comité para el Consenso del Congreso Mundial de Osteoporosis: es una enfermedad generalizada del esqueleto caracterizada por una disminución de masa ósea, deterioro de la microarquitectura ósea, con el consecuente incremento en la fragilidad ósea y susceptibilidad a fracturas. La pérdida de masa ósea y el deterioro de la microarquitectura son consecuencia de una alteración en el fenómeno de renovación ósea, la cual como factor fundamental es la llamada “unidad de remodelación ósea”. La osteoporosis es una alteración funcional de esta unidad. (2, 17, 24, 39)

La forma más frecuente de la enfermedad es la *osteoporosis primaria*; se refiere a la osteoporosis posmenopáusica, o por déficit de estrógenos (Tipo I) que se observa en mujeres cuyos ovarios han dejado de producir hormonas (estrógenos). Otros tipos pueden ser osteoporosis relacionada con la edad (Tipo II), que afecta a las personas mayores de 70 años, y la osteoporosis idiopática, enfermedad poco frecuente, de causa desconocida, que afecta a las mujeres premenopáusicas y a los hombres jóvenes o de mediana edad. La *osteoporosis secundaria* puede estar causada por inactividad debida a parálisis u otras causas como la ingravidez espacial, enfermedades endocrinas y nutricionales, tales como la anorexia nerviosa; enfermedades específicas y la ocasionada por ciertos medicamentos. Para la prevención y el tratamiento de la osteoporosis puede administrarse estrógenos, progesterona o



ambos, en mujeres posmenopáusicas, suplementos de calcio y otros nutrientes, ejercicio y nuevos fármacos como la calcitonina. (17, 23, 24)

La mayoría de los factores de riesgo corresponden a cinco categorías principales: edad o relacionada con edad, genética, ambiental, hormonas endocrinas y enfermedades crónicas. (23)

Edad avanzada, las fracturas por osteoporosis aumentan con la edad; las fracturas de muñeca muestran una incidencia creciente en la sexta década de la vida, las fracturas vertebrales en la séptima y las de cadera en la octava. (23, 24)

Menopausia, especialmente si fue prematura, en las mujeres menopáusicas y posmenopáusicas la actividad de los osteoclastos está aumentada por el descenso del nivel de estrógenos y cuando las mujeres superan los 60 años de edad, la actividad osteoblástica desciende de manera sustancial. Estos cambios ocasionan una mayor pérdida neta de hueso. La cantidad de hueso disponible como soporte mecánico del esqueleto acaba descendiendo por debajo del umbral de fractura y la paciente puede sufrir una fractura sin traumatismo o como consecuencia de un traumatismo leve. La pérdida ósea afecta al hueso cortical y trabecular. Histológicamente, existe una reducción del grosor cortical y del número y tamaño de las trabéculas de hueso esponjoso, con anchura normal de los conductos osteoides. En la osteoporosis posmenopáusica típica predomina la pérdida de hueso trabecular y pueden coexistir un defecto en la mineralización (osteomalacia) y la osteoporosis. (23, 24)

En el pasado, la osteoporosis no fue motivo de la preocupación que hoy existe sobre esta enfermedad, la razón es muy simple, la osteoporosis está íntimamente relacionada con el proceso de envejecimiento, a mayor cantidad de personas de edad avanzada, mayor incidencia de osteoporosis. Hoy se considera a la osteoporosis una de las epidemias más importantes en el mundo y será cada vez mayor por el creciente envejecimiento de la población. (23, 24)

De forma general se puede decir que el grupo más afectado por la osteoporosis son mujeres mayores de cincuenta años de edad, sin embargo, la condición también puede atacar a los varones. De hecho, se estima que alrededor del 15% de los hombres padecerán de problemas relacionados con la osteoporosis. De 30 a 50 % de las mujeres sufrirán a lo largo de su vida una fractura clínica y la morbilidad a la osteoporosis. (23, 24)

## **Fisiopatogenia de la osteoporosis**

### ***Pico de la Masa Ósea***

El aumento de la masa ósea durante la infancia y la pubertad se debe a una combinación de crecimiento óseo y de los cartílagos (osteogénesis) y a cambio de forma del hueso (modelado). En la pubertad, el rápido aumento de la masa ósea se asocia con la elevación de los niveles de hormonas sexuales y de los cartílagos de crecimiento. El aumento adicional de la masa ósea al cabo de tres años de la menarquía es escaso. El pequeño aumento de densidad mineral ósea (DMO) en los siguientes 5 a 15 años se denomina consolidación. El pico de masa ósea resultante se alcanza a los 20 a 30 años.(23, 24, 39)

Los factores genéticos son los principales determinantes del pico de masa ósea. Esto se ha demostrado en estudios de gemelos, se determinó que alrededor del 50.85% de la variación de la masa ósea, según la localización esqueléticas es debido a factores genéticos. Es probable que varios genes regulen la masa ósea, cada uno con un modesto efecto, y los candidatos probables son los genes del colágeno tipo I (CO-L1A1) y receptor de vitamina D. Entre los factores no genéticos están la baja ingesta de calcio durante la infancia, el bajo peso corporal en el primer año de vida, el modo de vida sedentario y el retraso puberal. Todos estos factores determinan menor masa ósea. (23, 24, 39)

### ***Remodelado Óseo***

La pérdida ósea es producida por un trastorno del remodelado óseo que es un proceso fisiológico preventivo y continuo de mantenimiento del esqueleto adulto tras alcanzar su tamaño y peso máximo (pico de la masa ósea). (23, 24, 39)

Este proceso reemplaza el hueso viejo por nuevo a una velocidad de recambio anual calculada del 25% en el hueso esponjoso y del 3% en el hueso compacto, obteniéndose una medida para el total del esqueleto del 10% de recambio anual, según las cantidades relativas de cada tipo de hueso. El remodelado óseo se produce mediante la activación de las denominadas unidades de remodelación ósea, las cuales se distribuyen en diferentes zonas del esqueleto, llevando a cabo un ciclo completo de remodelado que puede durar de 6 a 9 meses. En este complejo proceso participan diferentes células como los osteoclastos, los osteoblastos, células del estroma y las células mononucleares, estando todas sometidas a regulación de sistemas hormonales sistémicos y sobre todo, locales como factores de crecimiento, citoquinas y moléculas de adhesión. (23, 24, 39)

De esta manera, las unidades de remodelación ósea son en realidad un conjunto de células acopladas en su función para el remodelado y se le ha llamado unidad multicelular básica del hueso. La función principal de reabsorción la realizan los osteoclastos y la de formación los osteoblastos.(23, 24, 39)

El remodelado óseo es llevado a cabo en tres fases:

- Los osteoclastos se adhieren a la superficie ósea y liberan hidrogeno a través de la bomba de protones, manteniendo un pH ácido para solubilizar la fase mineral, después secretan enzimas proteolíticas (hidrolasas ácidas) destruyendo un volumen concreto de hueso durante 1 a 2 semanas.
- Desaparecen los osteoclastos de las superficies óseas tras un proceso de apoptosis osteoclástica, siendo sustituidos por células mononucleares que preparan la superficie excavada para la formación de hueso y participan en la quimiotaxis de los precursores de osteoblastos.

Esta es la fase de reposo que puede durar de 3 a 4 meses. En ese momento cuando va a cambiar la fase de reabsorción por la de formación propiamente dicha, se están activando las señales locales. El conjunto de señales locales es complejo y está constituido por la participación de factores de crecimiento, citoquinas y moléculas de adhesión. En esta última fase los osteoblastos comienzan a llenar la cavidad de nuevo material orgánico u osteoide, el cual después de 25 a 30 días se mineraliza. Los osteoclastos quedan incluidos en el propio hueso y se convierten en osteocitos. (23, 24, 39)

### ***Pérdida ósea***

La pérdida ósea se produce como consecuencia de un aumento de la tasa de remodelación ósea y un desequilibrio entre la actividad de osteoclastos y de osteoblastos. Este desequilibrio es incrementado por el aumento de la frecuencia de iniciación de nuevos ciclos de remodelación ósea (frecuencia de activación). (23, 24, 39)

El desequilibrio de la remodelación determina la pérdida ósea irreversible. Hay otras dos causas de pérdida ósea irreversible, denominados errores de remodelación. La primera es la excavación de espacios de havers demasiado grandes en el hueso cortical. El relleno radial es regulado por señales de los osteofitos más externos. Por ende, los grandes diámetros externos que pueden aparecer simplemente al azar, determinan grandes conductos de havers centrales que, más tarde, se acumulan con la edad y provocando mayor porosidad cortical. De manera similar, la penetración de osteoclastos

en las láminas trabeculares, por la sección de haces trabeculares, elimina el andamiaje necesario para el reemplazo osteoblastos con hueso reabsorbido. De ambas maneras, los errores aleatorios de remodelación tienden a reducir la densidad tanto del hueso esponjoso como de cortical, y la actividad estructural.(23, 24, 39)

El principal mecanismo de la fase de pérdida ósea rápida en las mujeres es debido a la deficiencia de estrógenos. El nivel de estradiol circulante desciende en un 90% en el período de la menopausia. La administración de estrógenos y progestágenos a la mujer menopáusica puede prevenir esta pérdida ósea. Se ha estimado que esta fase de pérdida ósea rápida representa el 50% de la pérdida ósea vertebral en la vida de las mujeres.(23, 24, 39)

El principal efecto de la deficiencia de estrógenos se observa en el tejido óseo, donde aumenta la frecuencia de la activación y puede contribuir al desequilibrio de la remodelación. Los estrógenos pueden actuar, en parte, a través del osteoblasto (Ej. mayor síntesis de factor de crecimiento tipo insulina I y factor transformador de crecimiento) y, en parte, mediante monocitos del medio de la médula ósea. Esta modulación de factores de crecimiento y citoquinas localmente activos media los efectos de los estrógenos sobre los osteoblastos y los osteoclastos. Así el mayor aumento de citoquinas en respuesta a la deficiencia de estrógenos puede explicar la pérdida ósea más rápida en algunas mujeres. (23, 24, 39)

## **Diagnóstico de la osteoporosis**

### ***Identificación de individuos en riesgo***

Al igual que en muchos otros trastornos relacionados con el envejecimiento, se ha incriminado a un gran número de factores en la patogenia de las fracturas en los ancianos. Algunos modifican claramente el comienzo, la duración o la velocidad de pérdida ósea de los individuos, mientras que otros aumentan el riesgo de fractura por modificar el riesgo de lesiones. Algunos son bastante raros en la población, de modo que su utilidad como factores de riesgo es modesta. Por lo tanto, se puede llevar a cabo una evaluación clínica del riesgo utilizando los factores de riesgo, la mayoría de los cuales pueden ser investigados durante una anamnesis adecuada. Estos factores generales son sexo femenino y posmenopáusica (probablemente, con mayor riesgo en caso de menopausia precoz quirúrgica o natural) y raza blanca o asiática. Para los que cumplen estos criterios, los antecedentes personales de fractura antes de los 45 años o los antecedentes de fractura por osteoporosis en un familiar directo, el bajo peso corporal, el consumo de cigarrillos y la ingesta alcohólica excesiva se suman al riesgo (y cada uno de estos confiere un riesgo adicional). (23, 24, 39)

Factores, como enfermedades crónicas y fármacos (esteroides, diuréticos, hormona tiroidea, agonistas de la hormona liberadora de gonadotropinas, difenilhidantoina, tetraciclinas, aluminio y metotrexato), se sobre agregan a los factores antes mencionados.(23, 24, 39)

Por lo general, para cada paciente, cuantos más factores de riesgo presente y más prolongado sea su tiempo de evolución, mayor es el riesgo de futuras fracturas. Por ejemplo, una mujer posmenopáusica de 55 años con antecedentes familiares, una fractura previa, contextura delgada y fumadora tiene un riesgo relativo de otra fractura que supera alrededor de 16 veces el promedio para la población posmenopáusica de esa edad. (23, 24, 39)

Los médicos pueden utilizar la existencia de estos factores de dos maneras. Primero, los pueden aprovechar para sensibilizar al paciente y tomar en ellos mismos conciencia sobre la probabilidad de padecer osteoporosis y para brindar a este grupo mayor atención. Segundo, se deben discutir con el paciente los factores de riesgo que son pasibles de ser eliminados o modificados. Muchos factores de riesgo (ej., tabaquismo, deficiente ingesta de calcio, sedentarismo y exceso de alcohol) también contribuyen a la aparición de enfermedades en otros sistemas orgánicos, distintos del esquelético, y deben ser analizados en esos términos. No se los puede utilizar clínicamente para determinar la densidad mineral ósea, que debe ser estudiada si esto tiene por fin orientar la intervención. Prácticamente, la menopausia es el momento más común en el que comienza la investigación de osteoporosis, aunque los hábitos nutricionales y de vida se deben modificar lo más precozmente posible. Por ende, en pacientes ambulatorios, la revisión de factores de riesgo es un enfoque inicial útil.(23, 24, 39)

### ***Diagnóstico radiológico de la osteoporosis***

En la práctica médica diaria, se suelen observar hallazgos radiográficos sugestivos de osteopenia y osteoporosis; estos pueden obedecer a un amplio espectro de enfermedades, que varían de causas altamente prevalentes, como osteoporosis posmenopáusica e involutiva, a trastornos endocrinológicos y hereditarios o adquiridos muy raros. (23, 24, 39)

El valor de las radiografías convencionales para detectar y cuantificar la osteopenia y la osteoporosis ha generado interés científico durante muchos años. Con la presencia de técnicas cuantitativas altamente exactas y precisas, como la densitometría por absorción de fotón simple y doble (SPA, DPA), la densitometría por absorción de rayos X simples y dobles (SXA, DXA) y la tomografía computarizada cuantitativa (QCT), se ha modificado el nivel de la radiografía convencional para el diagnóstico y el seguimiento de la osteoporosis. No obstante, la radiografía convencional es

ampliamente accesible y continúa siendo ideal para detectar alteraciones específicas en ciertos casos.(23, 24, 39)

### ***Densitometría ósea***

La densitometría ósea es la medición de la densidad cálcica de un hueso. Su fundamento técnico se basa sobre la propiedad de los tejidos de absorber una porción de la radiación ionizante emitida por una fuente, la que posteriormente es registrada por un detector situado por detrás del hueso en estudio. La cantidad de radiación absorbida es inversamente proporcional al contenido mineral existente. (23, 39)

Desde hace 9 años la fuente de energía es un tubo de rayos X, la cual emite un espectro de radiación de banda ancha que después de un filtrado selectivo permite obtener dos bandas muy angostas de energía. Esta técnica se conoce como DEXA (del inglés, dual energy X-rayabsorptiometry: absorción de rayos X de doble energía). El software realiza la mediación del contenido mineral óseo (CMO) en un área proyectada predeterminada, y calcula la densidad mineral ósea (DMO) dividiendo el CMO en gramos por el área en  $\text{cm}^2$ , ( $\text{CMO}/\text{cm}^2 = \text{DMO}$ ). Se expresa en unidades por volumen, es decir  $\text{g}/\text{cm}^3$  se han ensayado fórmulas que calculan la terca dimensión (profundidad) sobre la base del tamaño de las vértebras y se obtiene así una densidad volumétrica.(23, 39)

La interpretación de los resultados de la densitometría ósea, deben ser por un radiólogo específicamente capacitado, el informe proporcionara valores promediados de masa ósea en cada zona explorada y los relaciona con los de la normalidad en función de la edad y el sexo del paciente. Asimismo, suele estimarse el riesgo de fractura. Las sucesivas exploraciones permiten realizar una gráfica de evolución de la osteoporosis antes y durante el tratamiento. Los resultados de la prueba generalmente se expresan como puntuación T y puntuación Z.(23, 39)

La **puntuación T** o T-Score, compara la densidad ósea del paciente con la densidad promedio de un grupo de población de mujeres de 30 años; la Organización Mundial de la Salud utiliza como parámetro la puntuación T y determinar el diagnóstico específico basados en la densidad ósea así como estratificar el riesgo de fractura (Tabla 1). La **puntuación Z** compara la densidad ósea del paciente con la densidad promedio de otras personas de la misma edad, género y raza. Si esta puntuación es excepcionalmente baja o alta, puede indicar la necesidad de exámenes médicos adicionales y descartar diagnósticos diferenciales. (23, 39)

**Tabla 1. Criterios OMS para el diagnóstico de Osteoporosis**

<b>Puntuación T</b>	<b>Interpretación</b>	<b>Riesgo de Fractura</b>
<b>Entre +1 y -1 DE</b>	Normal	Normal
<b>Entre -1 y -2.5 DE</b>	Osteopenia	Doble de lo normal
<b>&lt; de -2.5 DE</b>	Osteoporosis	Cuádruple de lo normal
<b>&lt; de -2.5 DE y presencia de fractura relacionada con fragilidad ósea.</b>	Osteoporosis Establecida	Por cada DE de disminución, el riesgo se multiplica por 1.5 – 2.
<b>&lt;3.5 DE</b>	Osteoporosis Severa	
<b>Desviación Estándar (DE)</b>		

**Tratamiento farmacológico para prevenir la pérdida ósea**

Una considerable cantidad de datos avala el concepto de que la administración de estrógenos a mujeres posmenopáusicas reduce el recambio esquelético y la velocidad de pérdida ósea. Datos epidemiológicos indican que el uso de estrógenos se asocia con reducción del riesgo de fracturas, sobre todo fracturas de cadera y muñeca. La reducción del riesgo, promediada entre varios estudios, parece ser del orden del 50%. Sin embargo, datos recientes sugieren que los efectos alcanzan el máximo cuando el tratamiento de reemplazo hormonal (TRH) comienza precozmente en la menopausia y continúa hasta la edad avanzada, porque la mayor reducción de la incidencia de fractura de cadera parece corresponder a pacientes que todavía reciben TRH. En el caso de fracturas vertebrales, solo se ha completado un estudio clínico de prevención primaria, que sugirió una reducción del riesgo de alrededor del 75%. Datos epidemiológicos sugieren que la reducción del riesgo global puede ser aproximadamente igual que la observada para la fractura de cadera.(23, 39)

Varios principios generales rigen la indicación de TRH para prevenir la osteoporosis. En general, como los estrógenos disminuyen fundamentalmente la velocidad de pérdida ósea, cuanto más precoz sea el tratamiento, mayor probabilidad habrá de preservar la masa y la estructura óseas. Sin embargo, la estrogoterapia también reduce la velocidad de pérdida ósea en mujeres con deficiencia de estrógenos, independientemente de la edad, con reducción de la pérdida ósea en pacientes mayores, por lo menos hasta la octava década. Se suele afirmar que la dosis mínima efectiva de estrógenos es de 0,625 mg de estrógenos equinos conjugados o su equivalente. Pero algunos datos recientes sugieren que dosis más bajas pueden ser efectivas en muchos casos. Esto puede estar relacionado con la utilización de suplementos de calcio en los estudios clínicos más recientes, porque hemos demostrado que hay una respuesta significativamente menor, por lo menos en términos de densidad ósea, cuando los estrógenos

se administran solos. Se ha demostrado la eficacia de varios otros estrógenos, como estradiol, estrógenos esterificados, sulfato de estrona y etinilestradiol. Asimismo, es evidente que la vía de administración no es importante, y varios estudios comunicaron que el estrógeno transdérmico previene efectivamente la pérdida ósea. Algunos datos recientes sugirieron que el efecto de los estrógenos también puede ser aumentado por el agregado de pequeñas dosis de andrógenos. La Administración de Alimentos y Fármacos de los EE.UU. (Food and Drug Administration, FDA) todavía no ha aprobado estas combinaciones para prevención de la osteoporosis. (23, 39)

Estudios clínicos controlados prospectivos confirmaron la eficacia a largo plazo de los estrógenos para prevenir la pérdida ósea durante por lo menos 10 años. Sin embargo, como se mencionó antes, se requiere administración prolongada (probablemente, de por vida) para inducir la máxima reducción del riesgo de fracturas, quizás, debido a la pérdida ósea que se produce al suspender el tratamiento. Algunos datos de estudios observacionales sugieren que, en la población más anciana, los estrógenos pueden ser insuficientes para prevenir totalmente la pérdida ósea, sobre todo en la cadera, que en esa edad puede ser inducida por hiperparatiroidismo secundario. (23, 39)

### **Osteoporosis e índices morfométricos**

Los índices morfométricos radiográficos cuantifican la resorción cortical a través de las dimensiones corticales en una placa radiográfica común con un calibre adecuado. (15)

Estudios han observado que la densidad mineral ósea (DMO) de la mandíbula se correlaciona con la obtenida en la columna lumbar y/o cuello de fémur. Los hallazgos radiográficos encontrados en las radiografías panorámicas se han correlacionando con el diagnóstico precoz de osteoporosis, por medio de la utilización del ancho cortical mandibular (MCW), el cual ha sido útil en varios estudios para la evaluación de los pacientes con riesgo de osteoporosis. (10, 21, 28)

### **Índice panorámico mandibular**

El índice panorámico mandibular (PMI), se basa en el método de Benson et al, la cual consiste en el cociente entre dos medidas: ancho cortical mandibular; se utiliza diferentes técnicas para calcularlo, y distancia más corta perpendicular entre el margen inferior del foramen mentoniano y el borde inferior de la mandíbula. (5, 9, 15, 33)

El índice panorámico mandibular tiene una evaluación normal igual o mayor a 3 mm; una medición inferior a los 3 mm permite categorizar como paciente de alto riesgo para el desarrollo de osteoporosis y osteopenia. (33,38)



## **Índice antegonial**

Índiceantegonial(AI), descrita por Ledgerton et al., la cual expresa el espesor corticalmandibularmedidoen la línea perpendicular a lacorticalmandibulare en la intersección con la recta tangenteal borde anteriorde la rama. (15, 19, 33, 38)

El IA muestra cambios en el grosor cortical mandibular relacionados con la edad, demostrando que los factores locales como la inserción del músculo, no impone efectos significativos. El IA posee una evaluación normal igual o mayor que 3.2 mm; una medición inferior a los 3 mm permite categorizar como paciente de alto riesgo para el desarrollo de osteoporosis y osteopenia. (9, 15, 33)

## **Índice goníaco**

El índice goníaco (GI), expresa el espesor mandibular medida en la bisectriz (línea recta que pasa por el vértice del ángulo de la mandíbula dividiendo a la mitad en dos partes iguales) en el ángulo goníaco el cual se forma por unatangencial en el punto más bajo del ángulo goníaco y el borde inferior del cuerpo mandíbula y otra línea tangencial en el borde posterior de la rama y la cabeza de la mandíbula. (9, 15, 33, 38)

En 1982, publicó el primer estudio que evaluó el grosor cortical en la región del ángulo mandibular, celebrado en 180 pacientes escénicos normal con el grupo de edad de 0 a 69 años. En este estudio se encontró que el grosor cortical del ángulo de la mandíbula fue relativamente constante de 15 a 59 años de edad, medición de 1.0 a 2.5mm, con un promedio de 1.56 mm, de 60 a 69 años, ninguna diferencia significativa se produjo en el grupo masculino, sin embargo, en el grupo femenino la cortical mostró marcadamente más estrecho, desde 0.2 a 1.2 mm, con un promedio de 0.84 mm Se concluyó que el análisis del grosor cortical mandibular en el ángulo en las mujeres posmenopáusicas demostrado ser útil como parámetro de evaluación de pérdida de hueso metabólica. (9, 15, 32, 33, 38)

## **Índice cortical mandibular**

En 1994, introdujo la clasificación morfología de la mandíbula cortical por observación de la región entre el foramen mentoniano y la región antegoniaca (anterior al ángulo goníaco), bilateralmente, se categorizaron en una de los tres grupos:

- C1: muestra al margen de la corteza es claro, agudo y liso.
- C2: muestra en el margen de la corteza con defectos semilunares o residuos corticales.
- C3: Carpa cortical claramente porosa y con la reducción de espesor, tiene margen cortical con residuos. (32, 33, 38)

Esto más tarde fue nombrado índice morfológico del índice cortical mandibular (IMC. También nombrado índice Klematti (IK) sufriendo pequeños cambios en su presentación, tal como se define en el número de grados C1, C2 y C3, estilo de 0 = normal, 1= erosión moderada y 2 = erosión severa. (32, 33, 38)

Varios autores se encontraron una asociación significativa entre los cambios morfológicos de la cortical mandibular y modificaciones del estado mineral del esqueleto. (32, 33, 38)

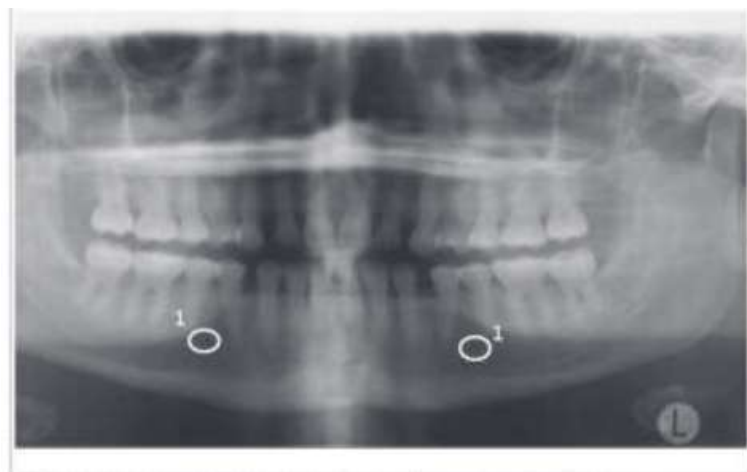
Se propone utilizar este índice por el dentista general en los individuos con sospecha de osteoporosis, para reenviarlo a la atención médica. Fue encontrado en una obra que aproximadamente el 95% de que se identificaron en grado C2 y C3 poseían osteopenia u osteoporosis. (32, 33, 38)

### **Índice mentoniano**

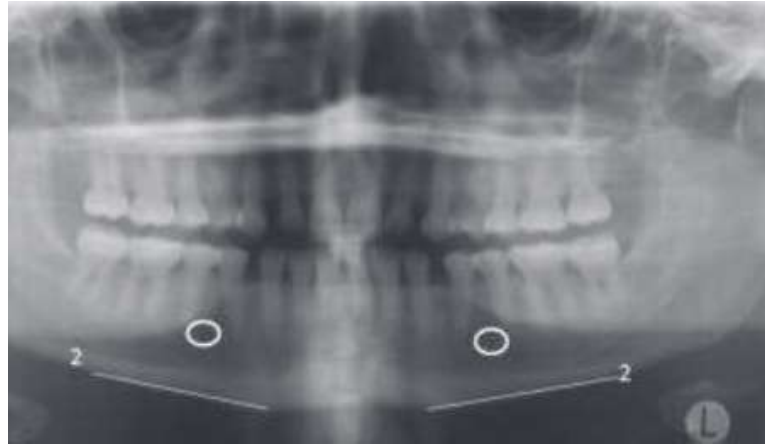
El índice mentoniano se basa en la técnica de Wical&Swoope (1974) que utiliza el área de premolares inferiores, tomando como referencia el foramen mentoniano debido al efecto de sobreproyección de estructuras radiográficas y la magnificación que ocurre en la toma de radiografías panorámicas. Este índice ha sido utilizada en mujeres caucásicas, latinas como brasileñas, venezolanas, y otras, en etapas menopaúsicas y/o postmenopáusicas. (27, 28, 33, 34, 35, 36, 38)

El procedimiento de la técnica es el siguiente:

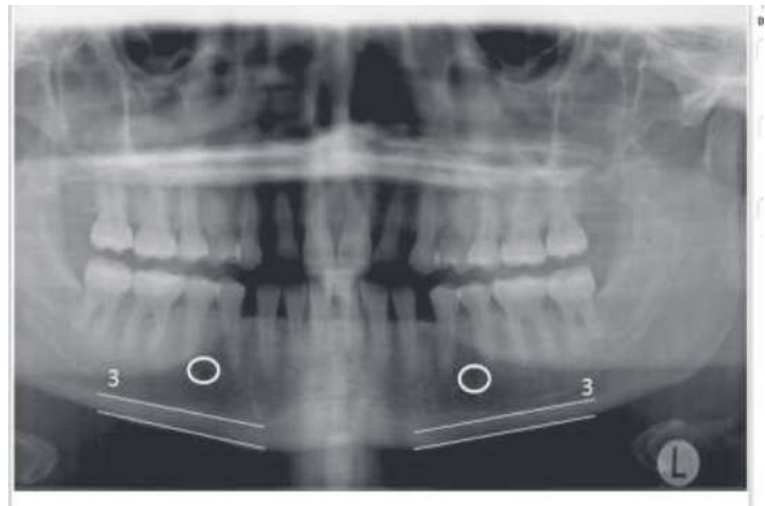
1. Localización del foramen mentoniano.



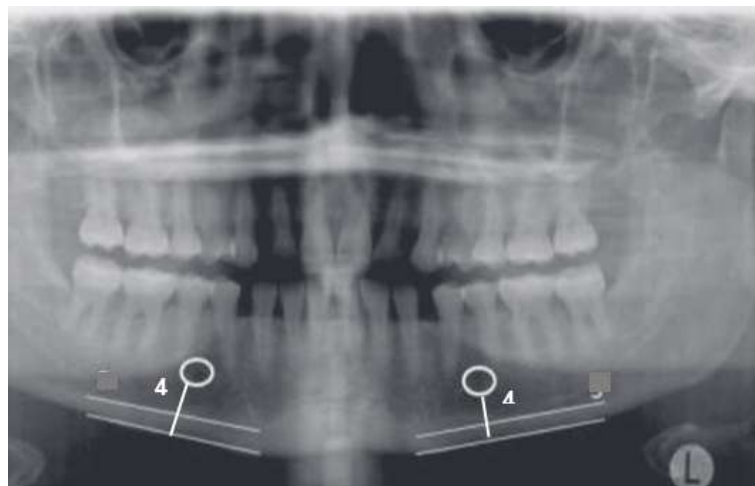
2. Trazado de una línea tangencial al borde inferior del cuerpo mandibular.



3. Trazado de línea paralela a la línea del cuerpo mandibular, la cual contacta el borde superior de la cortical mandibular.



4. Trazado de una línea que se origina en el borde inferior de foramen mentoniano y que se dirija perpendicularmente al borde inferior del cuerpo mandibular.



5. Medir el espacio entre las líneas paralelas siguiendo tangencialmente a la línea perpendicular trazada en el numeral 4; así determinar en milímetros (mm) el ancho cortical mandibular (MCW). (19, 20, 26, 27, 28)

El MCW se debe obtener del lado derecho tanto como el izquierdo, para posteriormente calcular su valor medio. Se recomienda realizar el cálculo en radiografías digitales por el alto contraste de las imágenes, facilitando la interpretación. (26, 27, 29, 34)

Se ha determinado que un grosor de la anchura cortical mandibular de 3 mm, representa el límite más apropiado compatible con una densitometría ósea normal; una medición inferior a los 3 mm permite categorizar como paciente de alto riesgo para el desarrollo de osteoporosis y al remitirlos podrá considerarse la probabilidad que el paciente presente osteoporosis, siendo necesario confirmar este diagnóstico con densitometría ósea. (26, 27, 29, 33, 35)

### **Osteoporosis y odontología**

La osteoporosis es una entidad que afecta a todo el sistema óseo, algunos huesos con gran proporción de tejido trabecular son afectados en mayor cantidad en forma precoz respecto a otros, pero en general la tendencia hacia la pérdida ósea en pacientes osteoporóticos persiste alrededor del esqueleto. Se ha sugerido la existencia de una relación entre la pérdida ósea mandibular y la osteopenia del resto del esqueleto. (13)

Diversas investigaciones han reportado que la pérdida de sustancia ósea en los maxilares es el reflejo de que lo mismo está sucediendo en otros huesos del cuerpo. Esto limita la posibilidad de una efectiva rehabilitación de la función bucal. Asimismo el reborde alveolar constituye un sensible indicador del metabolismo óseo, advirtiendo la existencia de enfermedades óseas sistémicas en humanos. (13)

### **Alteraciones bucales en pacientes con osteoporosis**

#### ***Reducción del reborde alveolar***

Existen diversos factores etiológicos de tipo sistémico o general involucrados en la pérdida ósea alveolar, entre los cuales se encuentran la nutrición y el desbalance hormonal. (13)

Diversos investigadores han encontrado una relación significativa entre una ingesta deficiente de calcio, baja relación calcio-fósforo de la dieta y deficiencia de vitamina D con una severa resorción

ósea alveolar. Por otra parte se ha demostrado que el desbalance hormonal que afecta a mujeres postmenopáusicas intensifica la resorción del reborde alveolar. (13)

### ***Disminución de la masa ósea y densidad ósea maxilar***

Se ha demostrado que tanto la masa ósea como la densidad ósea maxilar es significativamente mayor en una población sana que en una población con osteoporosis. Igualmente se ha reportado la existencia de una correlación positiva entre la densidad mineral de mandíbulas edéntulas y la densidad ósea de huesos como el radio y el húmero. (13)

### ***Edentulismo***

Kribbs ha demostrado que el 20% de los individuos con osteoporosis presentan edentulismo comparado con un 7% del grupo normal. Otros estudios coinciden con lo anterior y establecen que la pérdida dentaria en un grupo con osteoporosis es 2,4 veces mayor que en un grupo sano. (13)

Sin embargo, la pérdida de dientes a causa de osteoporosis sistémica es difícil de demostrar, ya que dicha pérdida puede deberse a gran cantidad de factores tales como problemas endodónticos, trauma, fracturas y problemas protésicos. (13)

Así como la ausencia dentaria puede ser un signo de osteoporosis, debido a que la pérdida sistémica de masa ósea se ha sospechado que sería un factor de riesgo para la disminución ósea dental, asimismo, se conoce que después de las exodoncias dentales ocurre la reabsorción de las apófisis alveolares, provocando una pérdida de altura de hueso a ese nivel hasta que se convierte en atrofia alveolar y aunque la mayor proporción de hueso se pierde el primer año luego de realizar la exodoncia, el proceso continúa durante 25 años. (13, 26)

### ***Disminución del ancho cortical óseo***

Bras y col. concluyen en la existencia en el aumento en la porosidad cortical de la mandíbula a medida que avanza la edad. Las mujeres postmenopáusicas muestran un adelgazamiento de la cortical del ángulo goniaco. Esto constituye una medida de masa ósea sugerente de que está ocurriendo una pérdida ósea esquelética generalizada. (4, 13)

### ***Alteraciones periodontales***

Según estudios aquellos individuos con valores minerales esqueléticos normales, conservan mayormente sus dientes y tienen una menor tendencia a desarrollar sacos periodontales en comparación con individuos con osteoporosis. La osteoporosis afecta al hueso maxilar y las alteraciones periodontales aparecen como procesos locales que no están influenciados por enfermedades óseas

esqueléticas, por lo que, los factores locales pueden ejercer un efecto mayor sobre la enfermedad periodontal que los factores sistémicos. (13)

### **Implicaciones clínicas odontológicas de los pacientes con osteoporosis**

Durante la atención al paciente con osteoporosis se debe tener en cuenta las manifestaciones bucales así como el riesgo del individuo a desarrollar dicha entidad. Por lo que se debe realizar una historia clínica tomando en cuenta las interacciones medicamentosas principalmente el consumo de bifosfonatos por el riesgo de necrosis avascular, determinar el estado óseo y el riesgo de pérdida ósea (estado del climaterio, niveles hormonales, dieta, ejercicios, ingesta de suplementos de calcio y/o estrógeno). (4, 6, 13, 24, 26)

Durante el examen clínico de la cavidad bucal, se debe determinar los dientes presentes, el tiempo de edentulismo, historia protésica, valorar la zona posterior mandibular. Sí al determinar la presencia de osteoporosis o el riesgo a desarrollarla, se debe explicar los posibles efectos de la osteoporosis, sugerir consulta médica, promover aumento de la ingesta de calcio y si fuera el caso interconsulta médica. (7, 13, 24)

Algunos estudios han demostrado cierta predisposición a presentar una pérdida mayor de inserción del tejido periodontal en mujeres con osteoporosis severa que una mujer sin dicha enfermedad, por lo que se reafirma la necesidad de una interconsulta médica-odontológica de doble vía. (7)

El tratamiento debe basarse en prevenir el desarrollo de complicaciones locales o sistémicas por lo que se debe eliminar placa bacteriana por medio de control mecánico y químico, prevenir caries y de existir xerostomía o hiposalivación prescribir sustitutos o estimulantes salivales. (7, 24)

Se debe tener en cuenta en el manejo de la rehabilitación protésica y quirúrgico protésico: la forma del reborde residual, considerar el riesgo de reabsorción del reborde alveolar en forma de filo de cuchillo, considerar el riesgo de fracturas, mantener todos los dientes que puedan ser utilizados para la elaboración de sobredentaduras, evaluar la calidad ósea y realizar reevaluaciones periódicas. También es importante que las prótesis estén bien adaptadas, para que la posibilidad de reabsorción ósea de los rebordes sea minimizada, impidiendo así la potencialización del cuadro de osteoporosis. (24)

En lo que respecta a la implantología dental se debe tomar en cuenta que estos pacientes, pueden poseer una menor calidad ósea y cantidad del hueso en los pacientes, por lo que durante el procedimiento quirúrgico y mediante un examen visual es necesario evaluar dichas características, para

así evitar el fracaso del implante, ya que los exámenes densitométricos no arrojan resultados concluyentes. También, es importante considerar el tratamiento médico recibido por el paciente, ya que se han reportado riesgos de fracaso en mujeres, post menopausia, provocando osteonecrosis debido a el medicamento indicado en el tratamiento médico, que podrían generar fracasos de implantes dentales. (7)

Si los pacientes con osteoporosis son de edad avanzada o tiene un periodo posmenopáusico temprano, deberán considerarse como pacientes de alto riesgo a causa de la pérdida de soporte óseo y la posibilidad que ocurra fracturas durante las intervenciones quirúrgicas. (7, 13, 24)

Existen especialistas que sostienen que la ortodoncia debe contraindicarse en pacientes con enfermedad ósea metabólica, como la osteoporosis, en donde existe una resorción ósea excesiva y una deficiente formación de hueso. Sin embargo, cada vez más adultos con antecedentes de enfermedad metabólica del hueso requieren tratamiento ortodóntico. Si se supone que el paciente se encuentra controlado y que el balance de calcio negativo es corregido, restando estructura ósea adecuada, los pacientes con antecedentes de osteoporosis son candidatos viables para el tratamiento ortodóntico de rutina. El factor crítico es la masa ósea residual en el área de interés una vez detenido el proceso patológico. (7, 13, 24)

## **VII. Materiales y Métodos:**

### **Diseño de investigación**

Estudio transversal, descriptivo.

### **Población**

Pacientes mujeres atendidas en la clínica de radiología de la Facultad de Odontología de la Universidad de San Carlos de Guatemala en el periodo de febrero a septiembre del año 2014, comprendidas entre 30 y 50 años de edad.

### **Criterios de selección**

#### **Criterios de Inclusión**

- Mujeres atendidas en la clínica de radiología de la Facultad de Odontología Universidad de San Carlos de Guatemala durante el periodo de febrero a septiembre del año 2014.
- Que se encuentren en el rango de 30 y 50 años de edad.
- Se seleccionarán las radiografías panorámicas que presenten:
  - Claramente definido el hueso cortical mandibular y foramen mentoniano.
  - La imagen de la mandíbula en su totalidad.
  - La magnificación en los planos vertical y horizontal debe ser la misma.
  - Las ramas ascendentes mandibulares deben ser iguales en su dimensión mesiodistal.
  - Sólo deben ser evidentes las sombras fantasma más tenues del ángulo contralateral de la mandíbula y de la columna cervical.
  - No deben aparecer sombras o artefactos debidos a dentaduras, pendientes u otros adornos.(14, 16, 33)

#### **Criterios de Exclusión**

- Que no cumplan con los criterios de inclusión.

### **Procedimiento**

1. Solicitud de autorización por medio de una carta dirigida a Dirección de Clínicas, Departamento de Diagnóstico y DISA USAC, para la obtención de datos y radiografías panorámicas en forma digital de las pacientes atendidas en la Facultad de Odontología Universidad de San Carlos de Guatemala durante periodo de febrero a septiembre del año 2014.



2. Capacitación de los odontólogos practicantes investigadores para el uso del Software ImageWorks 3.1.972 para la interpretación radiográfica de las radiografías panorámicas con la técnica de Wical&Swoope.
3. Las imágenes radiográficas que cumplían con los criterios de selección, fueron incluidas en el proceso de evaluación del ancho cortical mandibular de forma digital utilizando el Software ImageWorks 3.1.972; el cual se efectuó de la siguiente manera:
  - a. La medición del ancho mesiodistal de las ramas mandibulares se efectuó trazando una línea horizontal a nivel de la escotadura sigmoidea, aceptando la diferencia de 1 mm entre ambas ramas.
  - b. Claramente definido el hueso cortical mandibular y foramen mentoniano.
  - c. La imagen de la mandíbula en su totalidad.
  - d. La magnificación en los planos vertical y horizontal debe ser la misma.
  - e. Sólo deben ser evidentes las sombras fantasma más tenues del ángulo contralateral de la mandíbula y de la columna cervical.
  - f. No deben aparecer sombras o artefactos debidos a dentaduras, pendientes u otros adornos.(14, 16, 33)
4. Los datos obtenidos fueron anotados y analizados en una ficha de recolección elaborada para el estudio, clasificando a la paciente en alto o bajo riesgo de desarrollar o padecer osteoporosis. (Anexo 1)
5. Análisis de resultados.

Se analizó la frecuencia en la que se presentó cada uno de los resultados del índice de cortical mandibular en las pacientes mujeres ingresadas en la Facultad de Odontología de la Universidad de San Carlos de Guatemala, durante el periodo de febrero a septiembre del año 2014, realizando un análisis descriptivo y así poder cumplir con los objetivos de la investigación.
6. Se elaboró el informe final y boletín informativo para estudiantes, profesores y personas interesadas en el tema.

## **Recursos**

### **Recursos humanos**

- Investigadores: Lisa Mirella García Morales y Eduardo Alexander Franco López.
- Asesoras: Dra. Marlen Melgar y Dra. Carmen Alicia Morales.

- Capacitadores para el uso del Software ImageWorks 3.1.972.

### **Material y equipo**

- Computadora.
- Software ImageWorks 3.1.972.
- Radiografías panorámicas digitales de las pacientes.
- Datos de cada paciente (edad, sexo).
- Impresora.
- Lápices y bolígrafos.
- Hojas de papel.

### **Ética de la investigación**

El presente estudio se consideró como de no intervención, sin riesgo para el paciente ni para su identidad, ya que se llevó a cabo revisando la radiografías panorámicas de forma confidencial.

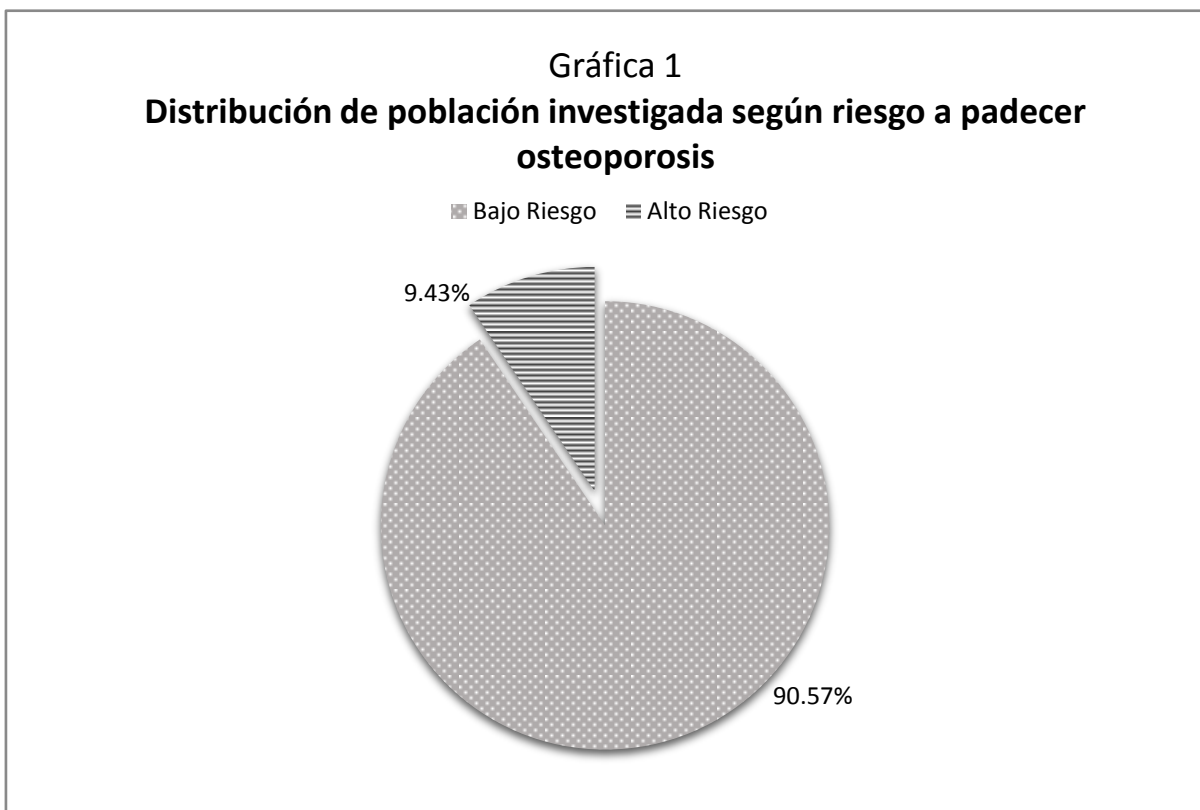
Los resultados obtenidos durante la investigación se notificaran a DISA-USAC, Facultad de Odontología de la Universidad de San Carlos de Guatemala, Dirección de Clínicas y Departamento de Diagnóstico, por medio de un boletín informativo.

El estudio se realizó a través de radiografías panorámicas digitales por lo que no se dañó el ambiente.

## VIII. Resultados

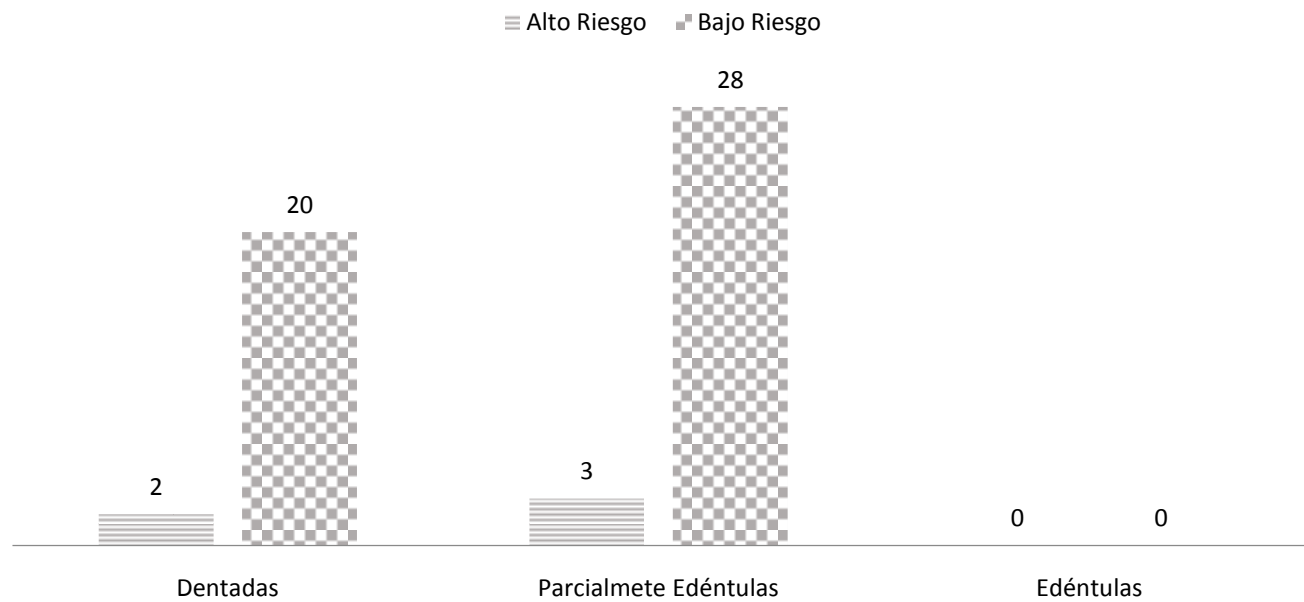
De las 675 radiografías panorámicas que fueron tomadas a pacientes mujeres de 30 a 50 años de edad, atendidas en la clínica de radiología de la Facultad de Odontología de la Universidad de San Carlos de Guatemala, en el periodo de febrero a septiembre del año 2014, se analizaron únicamente un total de cincuenta y tres (53) radiografías que cumplieron con los criterios establecidos en la metodología de la investigación, en las que se procedió a hallar el ancho cortical mandibular (MCW) utilizando el método del índice mentoniano (Wical&Swoope).

Al realizar las mediciones se estableció que el ancho cortical mandibular presentó un promedio de 3.94 mm con una desviación estándar de 0.76 mm en mujeres de 30 a 50 años de edad, atendidas en la clínica de radiología de la Facultad de Odontología de la Universidad de San Carlos de Guatemala, en el periodo de febrero a septiembre del año 2014.



El 9.43% de las radiografías analizadas (5 radiografías panorámicas) presentaron alto riesgo de padecer osteoporosis, sin embargo 90.57% (47 radiografías panorámicas) presentan bajo riesgo a padecer la enfermedad antes mencionada.

**Gráfica 2**  
**Distribución de población investigada según la condición de presencia dental y riesgo a padecer osteoporosis**



La condición de presencia dental, se clasificó en: grupo de radiografías panorámicas de pacientes dentadas (no muestra espacios edéntulos), grupo de radiografías panorámicas de pacientes parcialmente edéntulas (ausencia de piezas dentarias y presencia de espacios edéntulos) y grupo de radiografías panorámicas de pacientes edéntulas (ausencia total de piezas dentarias), en el arco maxilar inferior en radiografías panorámicas.

Se encontraron veintidós radiografías de pacientes dentadas que representan 41.51% de la población en estudio, de éstas solamente dos presentaron alto riesgo para desarrollar osteoporosis, lo equivalente a 9.09%. Las radiografías de pacientes parcialmente edéntulas fueron 31 (58.49%) bajo esta condición se estableció que tres radiografías panorámicas de pacientes presentaban alto riesgo para desarrollar osteoporosis, representando el 9.68%.

En el grupo de radiografías de pacientes edéntulas ninguna radiografía panorámica cumplió con los requisitos de criterios de inclusión necesarios para este estudio.

## **IX. Discusión de Resultados**

Se analizaron 675 radiografías panorámicas de mujeres comprendidas entre 30 a 50 años de edad, atendidas en la clínica de radiología de la Facultad de Odontología de la Universidad de San Carlos de Guatemala, en el periodo de febrero a septiembre del año 2014. Durante la investigación se descartaron las radiografías panorámicas que no cumplieron con los siguientes requisitos:

- Visualización claramente definida del hueso cortical mandibular y el foramen mentoniano.
- Imágenes que no mostraban el hueso mandíbular en su totalidad.
- Radiografías panorámicas que presentaron distinta magnificación en los planos vertical u horizontal
- Imágenes de ramas ascendentes mandibulares con distinta dimensión mesiodistal, tomando como aceptable una variación de 1 mm. Entre ambas ramas.
- Las radiografías panorámicas que presentaban sombras o artefactos debidos a dentaduras, pendientes u otros adornos.(14, 16, 33)

El promedio del ancho cortical mandibular en la población en estudio fue 3.94 mm con una desviación estándar de 0.76, sin embargo, se pudo determinar que dentro de la población existen casos con mediciones inferiores a los 3 mm, el cual representa el punto límite inferior en la existencia de alto riesgo para desarrollar osteoporosis.(26, 27, 29, 33, 35)

Se observó que el 9.53% de las radiografías panorámicas evaluadas mostraron alto riesgo para el desarrollo de osteoporosis, por lo anterior es recomendable remitir a estos pacientes a una interconsulta médica, para la confirmación diagnóstica de osteoporosis y tratamiento respetivo. (26, 27, 29, 33, 35)

Durante la investigación se estableció que el 9.09% de radiografías panorámicas evaluadas de pacientes que mostraron dentición completa tuvieron alto riesgo de desarrollar osteoporosis. Se pudo establecer similitud en resultados con el grupo de radiografías panorámicas de pacientes parcialmente edéntulas y con alto riesgo de desarrollar osteoporosis mostrando un porcentaje de 9.68%.

## **X. Conclusiones**

1. El promedio del ancho cortical mandibular evaluado radiografías panorámicas de mujeres comprendidas entre 30 a 50 años de edad, atendidas en la clínica de radiología de la Facultad de Odontología de la Universidad de San Carlos de Guatemala, en el periodo de febrero a septiembre del año 2014, fue de 3.94 mm.
2. El 9.53% de las mujeres de 30 a 50 años, atendidas en la clínica de radiología de la Facultad de Odontología de la Universidad de San Carlos de Guatemala, en el periodo de febrero a septiembre del año 2014 presentaron alto riesgo de desarrollar osteoporosis.
3. De la población en estudio (53 radiografías panorámicas), cinco presentaron alto riesgo de padecer osteoporosis. Dentro de éstas, dos pertenecían al grupo de radiografías de pacientes dentadas y tres al grupo de radiografías de pacientes parcialmente edéntulas.
4. El grupo de radiografías panorámicas de pacientes edéntulas no cumplió con los criterios de inclusión establecidos en la investigación; por lo tanto no existen datos al respecto.

## **XI. Recomendaciones**

1. Dar continuidad a la investigación analizando radiografías panorámicas de mujeres comprendidas entre el rango de edad de 30 a 50 años, que se presenten a la clínica de radiología de la Facultad de Odontología de la Universidad de San Carlos de Guatemala en años subsiguientes y realizar comparaciones entre los datos.
2. Realizar la medición del ancho cortical mandibular en fase III del proceso de diagnóstico de la Facultad de Odontología de la Universidad de San Carlos de Guatemala a pacientes en edades de riesgo y enviar a interconsulta a los pacientes que presenten alto riesgo de desarrollar osteoporosis para recibir el tratamiento oportuno.
3. Se recomienda cambiar el aparato de radiografías panorámicas por uno que tenga estabilizador de mentón para evitar el movimiento del paciente durante la toma radiográfica, disminuyendo de esta forma la distorsión de la imagen final.
4. Mejorar la comunicación del personal a cargo de realizar la toma de radiografías panorámica con el paciente, con el fin de obtener radiografías panorámicas para evitar la distorsión imagen radiológica y mejorar la calidad diagnóstica.
5. Distribuir a pacientes y personas interesadas trifoliar informativo. (Anexo 3).
6. Distribuir a estudiantes y personal docente boletín informativo. (Anexo 4).

## **XII. Limitaciones**

1. El aparato panorámico utilizado para la obtención de la imagen radiográfica no contaba con un adecuado estabilizador de mentón, ocasionando distorsión de la imagen final, por este motivo; de las 675 radiografías panorámicas que fueron tomadas a pacientes mujeres comprendidas entre 30 a 50 años de edad en el periodo de febrero a septiembre del año 2014 en la clínica de radiología de la Facultad de Odontología de la Universidad de San Carlos de Guatemala, únicamente se obtuvo una muestra reducida de 53 radiografías panorámicas que cumplieron con los criterios de inclusión de la investigación.



### XIII. Referencias Bibliográficas

1. Aranha, P.C. et al. (2008). **Radiographic Signals Detection of Systemic Disease: Orthopantomographic Radiography.** *International Journal of Morphology.* 26(4): 915-926.
2. Arboleda, A. Vargas, D. y Galicia, J. (2009). **Caracterización del Nivel de Funcionalidad Cotidiana en un Grupo de Adultos Mayores (Añeranzas) de COOEDUCAR-CAMCAJA (Pereira 2008).** Tesis (Profesional en Deporte y Recreación). Colombia: Universidad Tecnológica de Pereira. pp. 24.
3. Barbieri Petrelli G, et al. (2006) **Actualización en radiología dental: Radiología convencional vs digital.** *Av. Odontoestomatol;* 22(2): 131-139.
4. Borja, M. N. (2012) **Edentulismo y su Incidencia en el Conjunto de Estructuras Esquelético-Musculares se la Cavity Oral.** Tesis (Odontólogo) Ecuador: Universidad San Gregorio de Portoviejo, Unidad Académica de Salud. 168p.
5. Bras J, et al. (1982) **Radiographic interpretation of the mandibular angular cortex: a diagnostic tool in metabolic bone loss. Part II. Renal osteodystrophy.** *Oral Surg Oral Med Oral Pathol* 53(6): 47—50
6. Capote, C. et al. (2011). **Consideraciones en el tratamiento odontológico de pacientes en terapia con bifosfonatos.** *Acta Odontológica.* 49(4)
7. Castellanos, J. Díaz, L. y Gay, O. (2002) **Medicina en Odontología: Manejo Dental de Pacientes con Enfermedades Sistémicas.** 2da. Ed. México: El Manual Moderno. pp. 339-340, 388-389.
8. Christensen, G.J. (2004). **Why switch to digital radiography?** *J Am Dent Assoc.* 135(10) 1437-1439.
9. Drozdowska, B. Pluskiewicz, W. y Tarnawska, B. (2002). **Panoramic-based mandibular índices in relation to mandibular bone mineral density and skeletal status assessed by dual energy X-ray absorptiometry and quantitative ultrasound.** *Dentomaxillofacial Radiology.* 31: 361-367.
10. Espinoza, J. et al. (2012) **Radiografías Panorámicas como Método de Detención Temprana de Osteoporosis en Mujeres Post-Menopáusicas: Artículo de Revisión.** *Acta Odontológica Venezolana.* 50(1)



Vo. Bo.  
*[Handwritten Signature]*  
14-08-2017.

11. Farman, A.G. y Farman, T.T. (2005). **A comparison of 18 different X-ray detectors currently used in dentistry.** Oral Surg Oral Med Oral Pathol Oral Radiol Endod 99(4): 485-489.
12. Goaz, P. y White, S. (1994) **Oral Radiology: Principles and Interpretation.** 3ra. Ed. Missouri: Mosby pp. 548-549.
13. Guercio, E. (1999). **La osteoporosis: Sus efectos sobre la cavidad bucal.** Acta Odontológica. 37(2): 95-97.
14. Guerrero, J. Dávila, C. y Ramos, P. (2011). **Manual Digital Descriptivo de la Anatomía Normal en una Imagen Panorámica de Adulto.** (En Línea) Consultado: 16 de septiembre de 2014. Disponible en: <http://www.usac.edu.gt/fdeo/biblio/flash/index.html>
15. Guevara, L. I. (2010). **Análisis Radiomorfométrico del Reborde Basal Mandibular como Ayuda Diagnóstica de Osteoporosis en Pacientes de la clínica Odontológica de la U.C.S.M. Arequipa 2010.** Tesis (Cirujano Dentista). Arequipa, Perú: Universidad Católica de Santa María, Facultad de Odontología. 121p.
16. Haring, J. I. y Jansen, L. (2002). **Radiología Dental: Principios y Técnicas.** Trad. Armando Domínguez Pérez. 2 ed. México: McGraw-Hill Interamericana. 592 p.
17. Institut Ferran de Reumatología. (2014) **Unidad de Osteoporosis y Metabolismo Mineral.** (en línea) Consultado el: 16 de septiembre de 2014. Disponible en: <http://www.institutferran.org/osteoporosis.htm>
18. (IOF) International Osteoporosis Foundation (2008) **Tus Huesos No Hablan, Habla por Ellos.** (En Línea). Consultado el 16 de septiembre de 2014. Disponible en: [http://www.iofbonehealth.org/sites/default/files/PDFs/stand\\_tall\\_public-leaflet\\_spanish.pdf](http://www.iofbonehealth.org/sites/default/files/PDFs/stand_tall_public-leaflet_spanish.pdf)
19. Karjordkar, F.R. (2006). **Textbook of Dental and Maxillofacial Radiology.** India: Jaypee Brothers Medical Publishers. pp. 1-8.
20. Klemetti E, Kolmakov S, Kroger H (1994) **Pantomography in assessment of the osteoporosis risk group.** Scand J Dent Res 102: 68-72
21. López, J. (2012) **Diagnóstico Precoz de la Osteoporosis mediante Ortopantomografía y Radiografías Orales.** Rev. Medicina Oral, Patología Oral y Cirugía Bucal. v.17 (n.1) pp. 13-21.
22. Lugones, M. (2001) **Osteoporosis en la menopausia: Prevención y estrategias terapéuticas actuales.** Rev. Cubana de Obstetricia y Ginecología. v.27 (n. 3) pp. 199-204.



Vo. Bo.  
*Reidi Medina*  
 14-08-2017.

23. Marín, F. C. R. (2006). **Prevalencia de Osteoporosis en Mujeres Menopáusicas y Posmenopáusicas que Asisten a la Consulta Externa del Hospital General San Juan de Dios que Pertenecen a la Población Guatemalteca Residente en Ciudad Capital.** Tesis (Químico Farmacéutico). Guatemala: Universidad de San Carlos de Guatemala, Facultad de Ciencias Químicas y Farmacia. 66p.
24. Martínez, S. L. (2012). **Osteoporosis.** (En Línea). s.l.: s.e. Consultado: 17 de enero de 2015. Disponible en: <http://es.slideshare.net/lionsus/osteoporosis-manejo-dental>
25. Orueta, R. y Gómez-Caro (2010). **Interpretación de la desitometría ósea.** Semergen. 36(1): 27-30.
26. Pérez, N., Ortega, A.I. y Guillén, G. (2008) **Efecto del Raloxifeno sobre la Cortical Mandibular de Mujeres Osteoparóticas a través de Radiografías Panorámicas.** (2006) Rev. Ciencia Odontológica. v.5 (n.2) pp. 129-126.
27. Pier Doménico, B., Hernández, A. y Ortega, A. (2012) **Evaluación del Ancho Cortical Mandibular (MCW) en la Interpretación de Osteoporosis en Mujeres Venezolanas.** Rev. ODOUS 12(1): 19-27
28. Quiroa, C. L. (2009). **Conocimiento que tienen los odontólogos de práctica general sobre medidas de protección (tanto para el operador como para el paciente), en la utilización de rayos X en sus clínicas privadas de la Ciudad de Guatemala 2009.** Tesis (Lic. Cirujano Dentista). Guatemala: Universidad de San Carlos de Guatemala, Facultad de Odontología. 75 p.
29. Rao, G. (2011) **Evaluacion Of Aduly Cortical Bone Mass As Measured By Panoramic Mandibular Index – A Radiological Study.** (en línea) Consultado: 24 de septiembre de 2014. Disponible en: [http://www.webmedcentral.com/wmcpdf/Article\\_WMC001447.pdf](http://www.webmedcentral.com/wmcpdf/Article_WMC001447.pdf)
30. Rivera, S. (2005) **Física Matemática para el Estomatólogo.** Guatemala: Universidad de San Carlos de Guatemala. pp. 286-307
31. San Martin, C., Villa Nueva, J. y Labraña, G. (2002) **Cambios del Sistema Estomatognático en el Paciente Adulto Mayor (parte II).** Rev. Dental de Chile. v. 93 (n.3) pp. 23-26
32. Scigliano, C. (2011). **Utilização de radiografia panorâmica digital como meio auxiliar na detecção de baixa densidade mineral óssea em mulheres pós-menopáusicas.** Tesis: (Maestra en Odontología). Helo Horizonte, Brasil: Pontificia Universidad Católica de pinas Gerais, Programa de Posgrado en Odontología. 70p.



Vo. 130.  
*Reidi Medina*  
 14-08-2017.

33. Souki, N. (2011) **Masa y Densidad Ósea en Ortopantomografías de Pacientes Periodontales: Valoración del Polimorfismo Genético del Receptor de Vitamina D.** Tesis. (Doctor en Odontología). España: Universidad de Granada. P. 87
34. Stafne, E et al. (1988) **Diagnóstico Radiológico en Odontología.** 5ta. Ed. Traducción: Irma Lorenzo, Argentina: Médica Panamericana. pp. 290-291.
35. Taguchi et al. (s.f.) **Use of dental panoramic radiographs in identifying younger postmenopausal women with osteoporosis.** OsteoporosInt v. 17 pp. 387-394
36. Velásquez, G. (2009). **Prevalencia de la pérdida dentaria en pacientes con osteoporosis.** Odous Científica. 10(2): 16-21.
37. Wical, K.E. y Swoope, C.C. (1974). **Studies of residual resorption. I. Use of panoramic radiographs for evaluation and classification of mandibular resorption.** J Prosthet Dent. 32(1): 7-12.
38. Winck, M., Licks, R. y Camargo, V. (2008) **Comparação de índices morfométricos obtidos na radiografia odontológica panorâmica na identificação de indivíduos com osteoporose/osteopenia.** Radiol. Bras. 41(3): 183-187.
39. Zanchetta, J. R. (2001). **Osteoporosis: Fisiopatología, Diagnóstico, Prevención y Tratamiento.** Buenos Aires: Médica Panamericana. 445p.



Vo. Bo.  
*Heidi Medina*  
14-08-2017.

## Anexo 1

### FICHA DE RECOLECCIÓN DE DATOS ANCHO CORTICAL MANDIBULAR (MCW)

Edad: \_\_\_\_\_ Sexo: \_\_\_\_\_

Edéntula\*:  Parcialmente Edéntula\*:  Dentada\*:

MCW izquierdo: \_\_\_\_\_ MCW derecho: \_\_\_\_\_

Promedio (X): =  $\frac{\text{MCW izquierdo} + \text{MCW derecho}}{2}$  =

Interpretación:

Bajo Riesgo:

Alto Riesgo:

Nombre y Firma del investigador (a): \_\_\_\_\_

\*en arcada inferior o mandibular.

## ANEXO 2

**Universidad de San Carlos de Guatemala**  
**Facultad de Odontología**

### **RADIOGRAFÍAS PANORAMICAS**

#### **AUXILIAR DIAGNÓSTICO PARA LA EVALUACIÓN DE RIESGO DE OSTEOPOROSIS**

La osteoporosis según el Comité para el Consenso del Congreso Mundial de Osteoporosis: Es una enfermedad sistémica caracterizada por una disminución de masa ósea, deterioro de la microarquitectura ósea, con el consecuente incremento en la fragilidad ósea y susceptibilidad a fracturas. (1)

Dicha entidad está reconocida clínicamente por ciertos defectos en la densidad del hueso que se caracterizan por fracturas ya que el paciente no presenta síntomas antes de que ésta ocurra. (2)

Así mismo constituye un problema de salud pública en todo el mundo, debido a que ésta entidad puede presentarse a cualquier edad encontrándose generalmente asociado al envejecimiento. La Organización Mundial de la Salud (OMS) la ha calificado como epidemia intolerable. (4,5,11)

La masa ósea en las mujeres continúa incrementándose a lo largo de la vida y alcanza su pico máximo alrededor de los 35 años de edad; presentando pérdida de hueso pronunciada durante los 3 a 4 años después de la menopausia; debido a la disminución de los niveles de estrógeno, con un rango de pérdida anual de 2.5%, de ahí en adelante, el rango desciende a 0.75% anual por lo que resta de vida a la mujer. Para que la prevención sea eficaz, es necesario que se identifique de manera temprana a las mujeres que se encuentran en mayor riesgo de presentar osteoporosis. (9)

La entidad denominada osteoporosis senil se desarrolla en la totalidad del esqueleto, en cualquier raza o sexo, caracterizándose por una mayor pérdida de masa ósea que la provocada por los cambios normales que produce la edad en el hueso. Entre los 50 y 70 años la enfermedad aparece predominantemente en las mujeres siendo la prevalencia en hombres a los 80 años. (9)

Estudios han observado que la densidad mineral ósea (DMO) de la mandíbula se correlaciona con la obtenida en la columna lumbar y/o cuello de fémur. Los hallazgos radiográficos encontrados en

las radiografías panorámicas se han correlacionando con el diagnóstico precoz de osteoporosis, por medio de la utilización del ancho cortical mandibular (MCW). (3,8,11)

El ancho cortical mandibular ha sido útil en varios estudios para la evaluación de baja densidad mineral ósea no con fines de diagnóstico, sino para identificar el riesgo de pérdida de masa ósea. Kim et al. Han llegado a la conclusión que el grosor y la forma de la cortical mandibular refleja de una forma fiable la condición sistémica asociada con la pérdida de masa ósea. Para poder obtener este dato puede hallarse por medio de diferentes índices o técnicas. (13, 14, 18)

El índice mentoniano se basa en la técnica de Wical&Swoope (1974) que utiliza el área de premolares inferiores, tomando como referencia el foramen mentoniano debido al efecto de sobreproyección de estructuras radiográficas y la magnificación que ocurre en la toma de radiografías panorámicas. Este índice ha sido utilizada en mujeres caucásicas, latinas como brasileñas, venezolanas, y otras, en etapas menopáusicas y/o postmenopáusicas. (11, 13, 14, 15, 16, 17, 18)

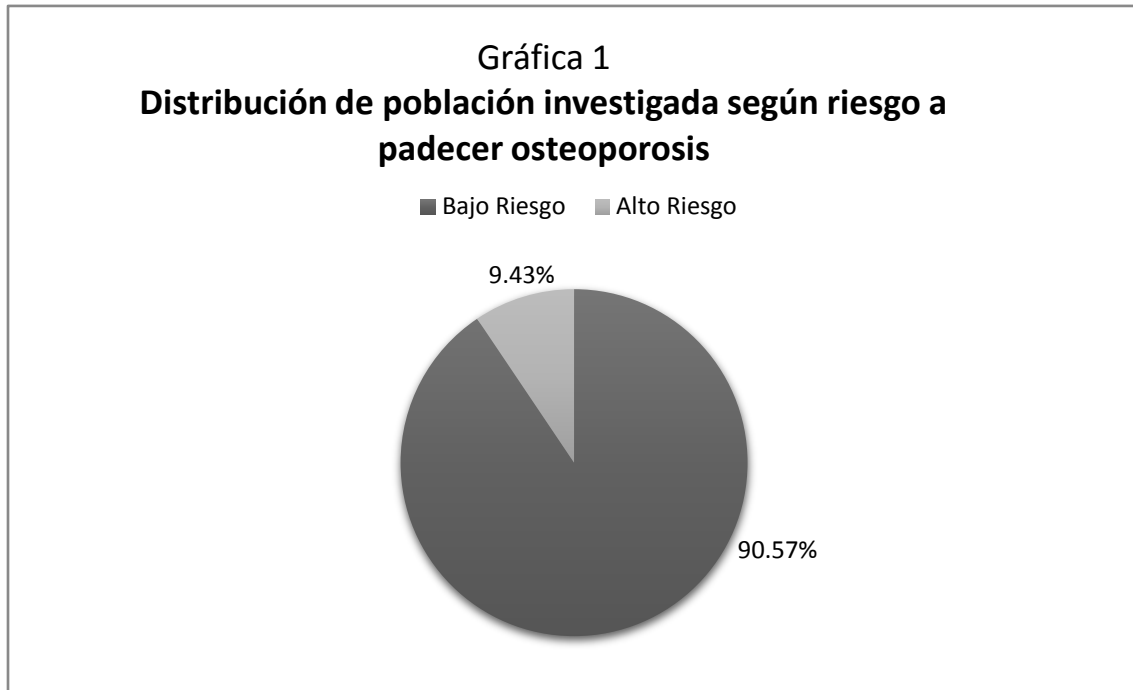
El procedimiento de la técnica es el siguiente:

1. Localización del foramen mentoniano.
2. Trazado de una línea tangencial al borde inferior del cuerpo mandibular.
3. Trazado de línea paralela a la línea del cuerpo mandibular, la cual contacta el borde superior de la cortical mandibular.
4. Trazado de una línea que se origina en el borde inferior de foramen mentoniano y que se dirija perpendicularmente al borde inferior del cuerpo mandibular.
5. Medir el espacio entre las líneas paralelas siguiendo tangencialmente a la línea perpendicular trazada en el numeral 4; así determinar en milímetros (mm) el ancho cortical mandibular (MCW). (6, 7, 10, 11, 12)

El MCW se debe obtener del lado derecho tanto como el izquierdo, para posteriormente calcular su valor medio. Se recomienda realizar el cálculo en radiografías digitales por el alto contraste de las imágenes, facilitando la interpretación. (10, 11, 13, 15)

Se ha determinado que un grosor de la anchura cortical mandibular de 3 mm, representa el límite más apropiado compatible con una densitometría ósea normal; una medición inferior a los 3 mm permite categorizar como paciente de alto riesgo para el desarrollo de osteoporosis y al remitirlos podrá considerarse la probabilidad que el paciente presente osteoporosis, siendo necesario confirmar este diagnóstico con densitometría ósea. (10, 11, 13, 14, 16)

Se realizó un estudio en el que se seleccionaron 53 radiografías panorámicas de mujeres comprendidas entre 30 a 50 años de edad, atendidas en la clínica de radiología de la Facultad de Odontología de la Universidad de San Carlos de Guatemala, en el periodo de febrero a septiembre del año 2014, obteniéndose los siguientes resultados:

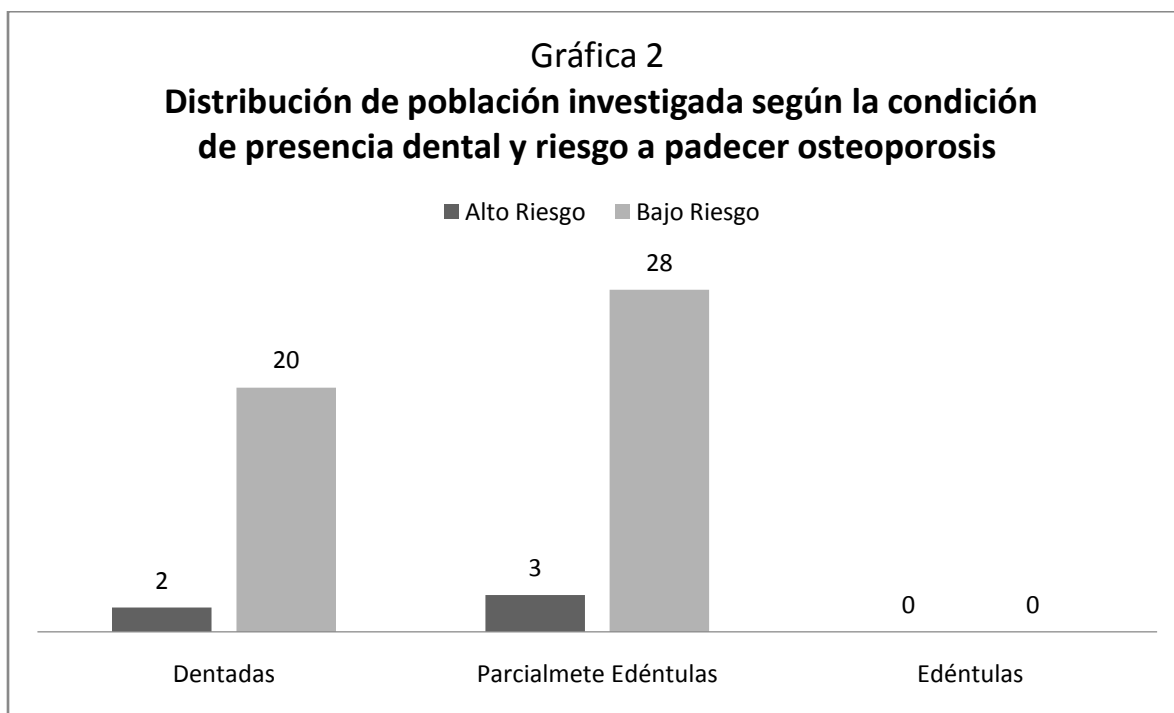


Un MCW promedio de 3.94 mm. El 9.53% de las mujeres de 30 a 50 años, atendidas en la clínica de radiología de la Facultad de Odontología de la Universidad de San Carlos de Guatemala, en el periodo de febrero a septiembre del año 2014 presentaron alto riesgo de desarrollar osteoporosis. (Gráfica 1)

De la población en estudio (53 radiografías panorámicas), cinco presentaron alto riesgo de padecer osteoporosis. Dentro de éstas, dos pertenecían al grupo de radiografías de pacientes dentadas y tres al grupo de radiografías de pacientes parcialmente edéntulas. (Gráfica 2)

El grupo de radiografías panorámicas de pacientes edéntulas no cumplió con los criterios de inclusión establecidos en la investigación; por lo tanto no existen datos al respecto





## Bibliografía

1. Arboleda, A. Vargas, D. y Galicia, J. (2009). **Caracterización del Nivel de Funcionalidad Cotidiana en un Grupo de Adultos Mayores (Añeronzas) de COOEDUCAR-CAMCAJA (Pereira 2008)**. Tesis (Profesional en Deporte y Recreación). Colombia: Universidad Tecnológica de Pereira. pp. 24.
2. Bras J, et al. (1982) **Radiographic interpretation of the mandibular angular cortex: a diagnostic tool in metabolic bone loss. Part II. Renal osteodystrophy**. Oral Surg Oral Med Oral Pathol 53(6): 47—50
3. Espinoza, J. et al. (2012) **Radiografías Panorámicas como Método de Detección Temprana de Osteoporosis en Mujeres Post-Menopáusicas: Artículo de Revisión**. Acta Odontológica Venezolana. 50(1)
4. Institut Ferran de Reumatología. (2014) **Unidad de Osteoporosis y Metabolismo Mineral**. (en línea) Consultado el: 16 de septiembre de 2014. Disponible en: <http://www.institutferran.org/osteoporosis.htm>
5. (IOF) International Osteoporosis Foundation (2008) **Tus Huesos No Hablan, Habla por Ellos**. (En Línea). Consultado el 16 de septiembre de 2014. Disponible en: [http://www.iofbonehealth.org/sites/default/files/PDFs/stand\\_tall\\_public-leaflet\\_spanish.pdf](http://www.iofbonehealth.org/sites/default/files/PDFs/stand_tall_public-leaflet_spanish.pdf)

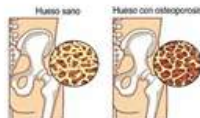6. Karjordkar, F.R. (2006). **Textbook of Dental and Maxillofacial Radiology**. India: Jaypee Brothers Medical Publishers. pp. 1-8.
7. Klemetti E, Kolmakov S, Kroger H (1994) **Pantomography in assessment of the osteoporosis risk group**. Scand J Dent Res 102: 68–72
8. López, J. (2012) **Diagnóstico Precoz de la Osteoporosis mediante Ortopantomografía y Radiografías Orales**. Rev. Medicina Oral, Patología Oral y Cirugía Bucal. v.17 (n.1) pp. 13-21.
9. Lugones, M. (2001) **Osteoporosis en la menopausia: Prevención y estrategias terapéuticas actuales**. Rev. Cubana de Obstetricia y Ginecología. v.27 (n. 3) pp. 199-204.
10. Pérez, N., Ortega, A.I. y Guillén, G. (2008) **Efecto del Raloxifeno sobre la Cortical Mandibular de Mujeres Osteoparóticas a través de Radiografías Panorámicas**. (2006) Rev. Ciencia Odontológica. v.5 (n.2) pp. 129-126.
11. Pier Doménico, B., Hernández, A. y Ortega, A. (2012) **Evaluación del Ancho Cortical Mandibular (MCW) en la Interpretación de Osteoporosis en Mujeres Venezolanas**. Rev. ODOUS 12(1): 19-27
12. Quiroa, C. L. (2009). **Conocimiento que tienen los odontólogos de práctica general sobre medidas de protección (tanto para el operador como para el paciente), en la utilización de rayos X en sus clínicas privadas de la Ciudad de Guatemala 2009**. Tesis (Lic. Cirujano Dentista). Guatemala: Universidad de San Carlos de Guatemala, Facultad de Odontología. 75 p.
13. Rao, G. (2011) **Evaluacion Of Aduly Cortical Bone Mass As Measured By Panoramic Mandibular Index – A Radiological Study**.(en línea) Consultado: 24 de septiembre de 2014. Disponible en: [http://www.webmedcentral.com/wmcpdf/Article\\_WMC001447.pdf](http://www.webmedcentral.com/wmcpdf/Article_WMC001447.pdf)
14. Souki, N. (2011) **Masa y Densidad Ósea en Ortopantomografías de Pacientes Periodontales: Valoración del Polimorfismo Genético del Receptor de Vitamina D**. Tesis. (Doctor en Odontología). España: Universidad de Granada. P. 87
15. Stafne. E et al. (1988) **Diagnóstico Radiológico en Odontología**. 5ta. Ed. Traducción: Irma Lorenzo, Argentina: Médica Panamericana. pp. 290-291.
16. Taguchi et al. (s.f.) **Use of dental panoramic radiographs in identifying younger postmenopausal women with osteoporosis**. OsteoporosInt v. 17 pp. 387–394

17. Wical, K.E. y Swoope, C.C. (1974). **Studies of residual resorption. I. Use of panoramic radiographs for evaluation and classification of mandibular resorption.** J Prosthet Dent. 32(1): 7-12.
18. Winck, M., Licks, R. y Camargo, V. (2008) **Comparação de índices morfométricos obtidos na radiografia odontológica panorâmica na identificação de indivíduos com osteoporose/osteopenia.** Radiol. Bras. 41(3): 183-187.

## Anexo 3

### OSTEOPOROSIS

Enfermedad ósea que se caracteriza por una disminución de la densidad del tejido óseo y tiene como consecuencia una fragilidad exagerada de los huesos.



La osteoporosis se diagnostica mediante una prueba denominada densitometría ósea, que mide la cantidad de masa ósea del esqueleto.

Estudios han observado que la densidad ósea de la mandíbula se correlaciona con la obtenida en la

columna lumbar y/o cuello de fémur.



Los resultados radiográficos encontrados en las radiografías panorámicas dentales tienen relación con el diagnóstico precoz de osteoporosis.

Un estudio realizado en la Facultad de Odontología de la Universidad de San Carlos de Guatemala, mostro que el 9.43% de las mujeres de 30 a 50 años, atendidas en la clínica de radiología de la misma, en el periodo de febrero a septiembre del año 2014

presentaron alto riesgo de desarrollar osteoporosis.

### OSTEOPOROSIS Y SALUD BUCAL

Existen varios signos de alerta advierten la posibilidad de osteoporosis:

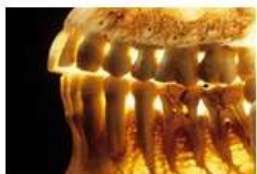**Pérdida de masa ósea en la mandíbula y en la zona de los dientes.**

**Pérdida de dientes.** Los estudios sostienen la hipótesis de que las personas con baja densidad mineral ósea suelen ser más propensas a perder los dientes.

**Dentaduras postizas flojas o difíciles de colocar.** Puede resultar imposible crear dentaduras

postizas funcionales. Además, las dentaduras postizas difíciles de ajustar pueden producir dolores en la boca y dificultad para hablar y comer.

**Enfermedad de las encías.** La pérdida de masa ósea puede relacionarse con la presencia de osteoporosis.



**Para obtener más información, consulta a tu odontólogo.**

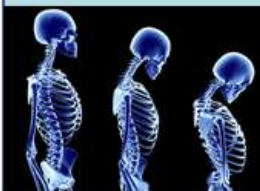

Eduardo Alexander Franco López

Lisa Mirella García Morales

Guatemala, noviembre de 2016

## ¿SABIAS QUÉ?





**LOS DENTISTAS PUEDEN ADVERTIR EL RIESGO DE PADECER OSTEOPOROSIS**


El contenido de esta tesis es única y exclusiva responsabilidad de la autora:


(f)   
Lisa Mirella García Morales


## FIRMAS DE TESIS DE GRADO

(f)   
Lisa Mirella Garcia Morales  
SUSTENTANTE

(f)   
Dra. Marlen Esther Anayansi Melgar Girón  
ASESORA


(f)   
Dra. Carmen Alicia Morales Castañeda  
ASESORA

(f)   
Dra. Julieta María Medina Galindo de Lara  
PRIMERA REVISORA  
Comisión de tesis

(f)   
Dra. Brenda María López Leiva de Mérida  
SEGUNDA REVISORA  
Comisión de tesis

IMPRIMASE:

Vo.Bo.

  
Dr. Julio Rolando Pineda Cordón  
Secretario Académico  
Facultad de Odontología  
Universidad de San Carlos

